Universidad Nacional Mayor de San Marcos
Universidad del Perú. Decana de América
Facultad de Odontología
Unidad de Posgrado

Alternativas de tratamiento en las fracturas mandibulares. Hospital Nacional Arzobispo Loayza, Departamento de Estomatología, Servicio de Estomatología Quirúrgica, 2000-2005

REPORTE CLÍNICO

Para optar el Título de Segunda Especialidad Profesional en Cirugía Buco Maxilo Facial

AUTOR

Marina Guadalupe PORTOCARRERO GALLARDO

Lima, Perú

2009



Reconocimiento - No Comercial - Compartir Igual - Sin restricciones adicionales

https://creativecommons.org/licenses/by-nc-sa/4.0/

Usted puede distribuir, remezclar, retocar, y crear a partir del documento original de modo no comercial, siempre y cuando se dé crédito al autor del documento y se licencien las nuevas creaciones bajo las mismas condiciones. No se permite aplicar términos legales o medidas tecnológicas que restrinjan legalmente a otros a hacer cualquier cosa que permita esta licencia.

Referencia bibliográfica

Portocarrero M. Alternativas de tratamiento en las fracturas mandibulares. Hospital Nacional Arzobispo Loayza, Departamento de Estomatología, Servicio de Estomatología Quirúrgica, 2000-2005 [Reporte Clínico]. Lima: Universidad Nacional Mayor de San Marcos, Facultad de Odontología, Unidad de Posgrado; 2009.

INTRODUCCION

Los traumatismos maxilofaciales son un problema relativamente frecuente en las Emergencias de los Hospitales de Lima, y las fracturas mandibulares representan aproximadamente la mitad de estos.

Actualmente a nivel de los Hospitales de las Fuerzas Armadas la atención de este tipo de patología esta dada básicamente por los Cirujanos Bucales y Maxilofaciales.
Pero en sólo 2 Hospitales del Ministerio de Salud: Hospital Nacional Cayetano Heredia y Hospital Nacional Arzobispo Loayza, se brinda atención especializada por Cirujanos Bucales (Orales) y Maxilofaciales, la cual estaba anteriormente era realizada por Médicos Cirujanos de Cabeza y Cuello.

Los signos y síntomas presentes en las fracturas mandibulares son: hemorragia en cavidad oral con formación de hematoma y/o edema submaxilar y/o submentoniano y/o sublingual, escalón óseo, alteración de la oclusión con limitación funcional (apertura bucal) y dolor, solución de continuidad en piel y/ o mucosas orales, que deben ser tratados a la brevedad, así mismo debe hacerse la reducción e inmovilización de la fractura con los medios de que se dispongan, y dar la cobertura antibiótica específica y analgésicos apropiados.

En los pacientes que no han sido tratados o han sido inadecuadamente tratados se presentan: alteraciones de la oclusión; pseudoartrosis y/ o mala consolidación de las fracturas; hematomas, edemas e infecciones o abcesos submaxilar y cervical que pueden llegar a obstruir la vía aérea; las infecciones mandibulares que pueden convertirse en osteomielitis. Y las fracturas del cóndilo mandibular con tratamiento inadecuado conducen a la anquilosis de la articulación temporomandibular.

Para evitar las secuelas no deseadas es importante el diagnóstico y tratamiento de emergencia oportuno por los especialistas, así como el tratamiento definitivo instaurado y los controles posteriores.

El presente trabajo pretende demostrar las diferentes alternativas de tratamiento de acuerdo a la realidad biosocioeconómica del paciente y del Centro Hospitalario o de Salud donde sea atendido, sin alejarse del tratamiento ideal.

INDICE

I.-GENERALIDADES: pagina

I.1.-ANATOMIA DEL TERCIO INFERIOR:
I.1.1.-ANATOMIA MANDIBULAR 5 - 7
I.1.2.-ARQUITECTURA MANDIBULAR Y OSIFICACION 8
I.1.3 INSERCIONES MUSCULARES, INERVACION IRRIGACION 8 - 11
I.1.4 ARTICULACION TEMPOROMANDIBULAR 11 - 13

I.2.-FISIOPATOLOGIA DE LAS FRACTURAS MANDIBULARES
I.2.1.-MECANISMOS DE FRACTURA 13 - 15
I.2.2.-FUERZAS MUSCULARES 15

II.-DIAGNOSTICO DE LAS FRACTURAS MANDIBULARES

II.1.-ANAMNESIS, EXAMEN CLINICO Y MANEJO GENERAL
II.1.1.-ANANMESIS 16
II.1.2.-EXAMEN CLINICO GENERAL 16 - 18
II.1.3.- MANEJO DEL PACIENTE CON TRAUMA 18 - 20

II.2.-EXAMENES CLINICO E IMAGENOLOGICO DE LAS FRACTURAS MANDIBULARES
II.2.1.-EXAMEN CLINICO ESPECIALIZADO 20 - 23
II.2.2.-EXAMENES IMAGENOLOGICOS 23 - 29

II.3.-PRESENTACION DE LAS FRACTURAS MANDIBULARES
II.3.1.- FRECUENCIA 29
II.3.2.- ETIOLOGIA 29 - 30
II.3.3.- EDAD Y SEXO 30 - 31
II.3.4.-LUGAR DE PROCEDENCIA 31
II.3.5.-CLASIFICACION 31 - 34
II.3.6.-PRESENTACION DE CASOS 34 - 35

III.-TRATAMIENTO DE LAS FRACTURAS MANDIBULARES

III.1.- CONSIDERACIONES EN EL MANEJO
III.1.1.- DIENTES EN LA LINEA DE FRACTURA 36 - 38
III.1.2.- MEDICACION PRE, INTRA Y POST OPERATORIA 38 - 39
III.1.3.-PROCESO DE REPARACION EN FRACTURAS 39 - 45
III.1.4.- MANEJO EN PACIENTES PEDIATRICOS 45 - 47

III.2.- TRATAMIENTO NO QUIRURGICO
III.2.1.- BLOQUEO INTERMAXILAR 48 - 53
III.2.2.-POR CONTROLES 53 - 54

III.3- TRATAMIENTO QUIRURGICO
III.3.1.-PRINCIPIOS DEL TRATAMIENTO 54 - 56
III.3.2.-OSTEOSINTESIS 56 - 63
III.3.3.- CONSIDERACIONES EN EL TRATAMIENTO 63 - 68

III.4.- EVOLUCION Y COMPLICACIONES EN EL TRATAMIENTO QUIRURGICO Y NO QUIRURGICO
III.4.1.- EVOLUCION 68 - 69
III.4.2.- COMPLICACIONES 69 - 72

IV.- CASOS CLINICOS

IV.1.-CASO CLINICO 1:
TRATAMIENTO NO QUIRURGICO : BLOQUEO INTERMAXILAR 73 - 81

IV.2.-CASO CLINICO 2:
TRATAMIENTO QUIRURGICO : OSTEOSINTESIS CON MINIPLACAS Y TORNILLOS 82 - 88

IV.3.-CASO CLINICO 3:
TRATAMIENTO QUIRURGICO : OSTEOSINTESIS CON ALAMBRE QUIRURGICO 89 - 98

V.- DISCUSION 99 - 102

VI.- CONCLUSIONES 103 - 104

VII.- RECOMENDACIONES 105

VIII.- BIBLIOGRAFIA 106 - 110

IX.- ANEXOS
"ESTUDIO DESCRIPTIVO DE LAS CARACTERISTICAS DEMOGRAFICAS, CLINICAS Y RADIOGRAFICAS DE LAS FRACTURAS MANDIBULARES EN EL SERVICIO DE ESTOMATOLOGIA QUIRURGICA, DEPARTAMENTO DE ESTOMATOLOGIA DEL HOSPITAL NACIONAL ARZOBISPO LOAYZA 2000 – 2005"
111 – 146

I.- Planteamiento del Estudio
II.- Marco Teórico
III.- Metodología de la Investigación
IV.- Resultados
V.-Conclusiones

I.- GENERALIDADES:

I.1.-ANATOMIA DEL TERCIO INFERIOR:

I.1.1.-ANATOMÍA MANDIBULAR:

Único hueso móvil de la cara, constituye por si solo todo el macizo óseo inferior de la cara. Se articula hacia arriba con los dos huesos temporales. Comprende:

I.1.1.a.- CUERPO: impar y mediano, en forma de arco de concavidad posterior y está formado por

..un borde superior o arcada alveolar: en el cual se fijan los dientes, los alvéolos dentarios posteriores están parcialmente tabicados, el vértice de cada alveolo está cercano a la tabla hacia delante y a la tabla interna hacia atrás.

...un borde inferior o basilar: grueso, convexo, rugoso y presenta la fosita digástrica hacia delante y el surco de la arteria facial hacia atrás.

..la cara superficial o lateral: plana o ligeramente cóncava en sentido vertical, en su parte anterior sobre la línea media presenta la eminencia mentoniana, bordeada a los lados por una depresión : la fosita mentoniana, limitada por la eminencia de la raíz canina; hacia fuera el agujero mentoniano, extremo anterior del conducto dentario inferior; lateralmente se halla cruzada por la línea oblicua externa que se prolonga hacia atrás por el borde anterior de la rama montante.

..la cara profunda o posterointerna: cóncava hacia atrás, sobre la línea media se presentan las 4 apófisis geni ; está cruzada hacia fuera por la línea oblicua interna o línea milohioidea, marca la frontera entre la cavidad bucal hacia arriba y la región suprahioidea hacia abajo; por encima de la línea milohioidea se encuentra la fosita sublingual y detrás de ella la inserción del ligamento pterigomaxilar; por debajo de la línea milohioidea la fosilla digástrica y mas hacia atrás la fosilla submaxilar.

I.1.1.b.- RAMA MONTANTE O ASCENDENTE: Dos láminas óseas aplanadas y verticales que se desprenden en ángulo recto de los extremos posteriores del cuerpo y se prolonga hacia arriba en dos apófisis: la coronoides hacia adelante y el cóndilo hacia atrás.

..el borde anterior: delgado y cortante

..el borde posterior: grueso y rugoso, se inserta el ligamento estilomaxilar.

..el borde posterior: romo, forma con el borde posterior el ángulo mandibular, donde se inserta la cintilla maxilar.

..cara externa: plana, cruzada por una cresta oblicua hacia abajo y adelante, en la cual se insertan los fascículos del masetero.

..cara interna: presenta el orificio del conducto dentario inferior., por delante de este la espina de Spix, saliencia ósea, cerca del borde anterior la cresta temporal (temporal y buccinador), se bifurca en la unión del cuerpo con la rama montante y forma la fosita retroalveolar; hacia atrás, el borde del orificio se prolonga por la cresta interpterigoidea(ligamento esfenomaxilar); por debajo del orificio el surco milohioideo que se dirige hacia abajo y adelante y debajo se inserta el pterigoideo interno; por encima del orificio, la cresta del cuello del cóndilo forma con la cresta pterigoidea un canal oblicuo hacia abajo y adelante donde se aloja el nervio dentario inferior.

..el borde superior: formado por una escotadura cóncava hacia arriba: escotadura sigmoidea.

ANATOMIA MANDIBULAR

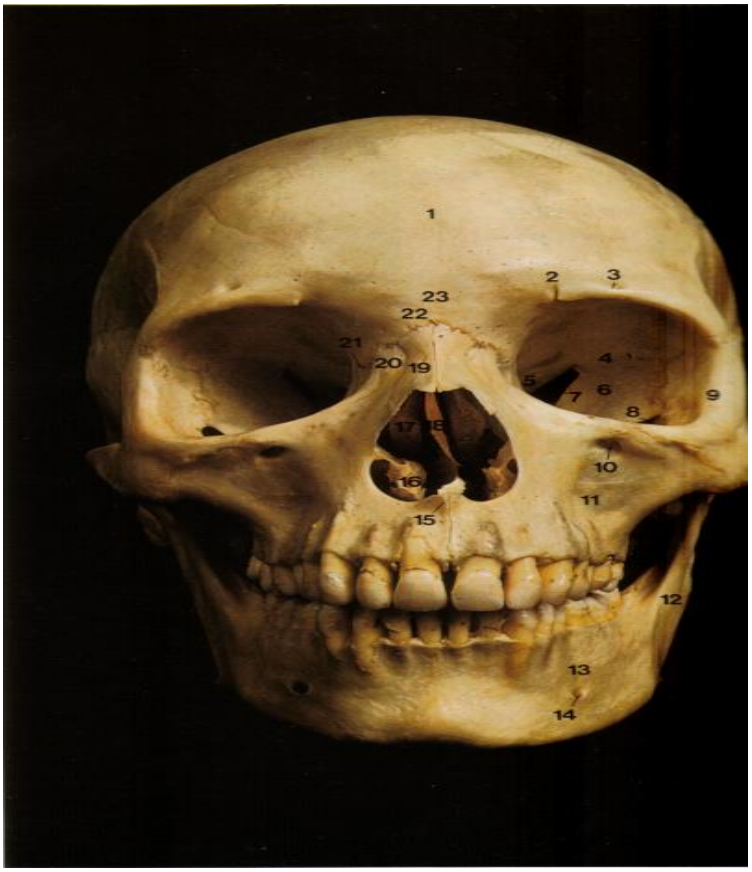



ANATOMIA MANDIBULAR

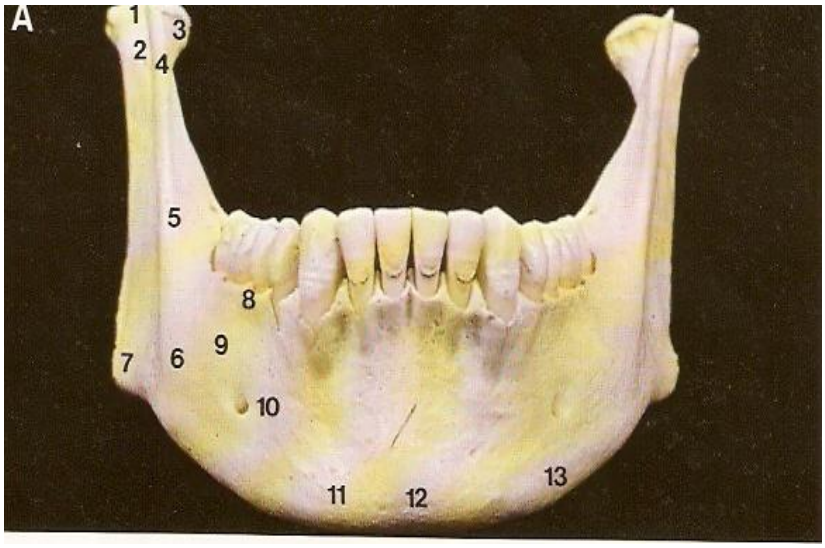

1 cabeza del cóndilo 2 cuello del cóndilo 3 fosilla pterigoidea 4 apófisis coronoides 5 borde anterior de la rama 6 línea oblícua externa 7 ángulo 8 porción alveolar 9 cuerpo 10 agujero mentoniano 11 tubérculo mentoniano 12 protuberancia mentoniana 13 borde basal 14 borde posterior de la rama 15 agujero maxilar 16 surco milohioideo 17 espina de Spix (língula) 18 línea milohioidea 19 fosilla maxilar 20 fosilla sublingual 21 apófisis geni 22 escotadura sigmoidea 23 rama 24 borde inferior de la rama (antegonion)

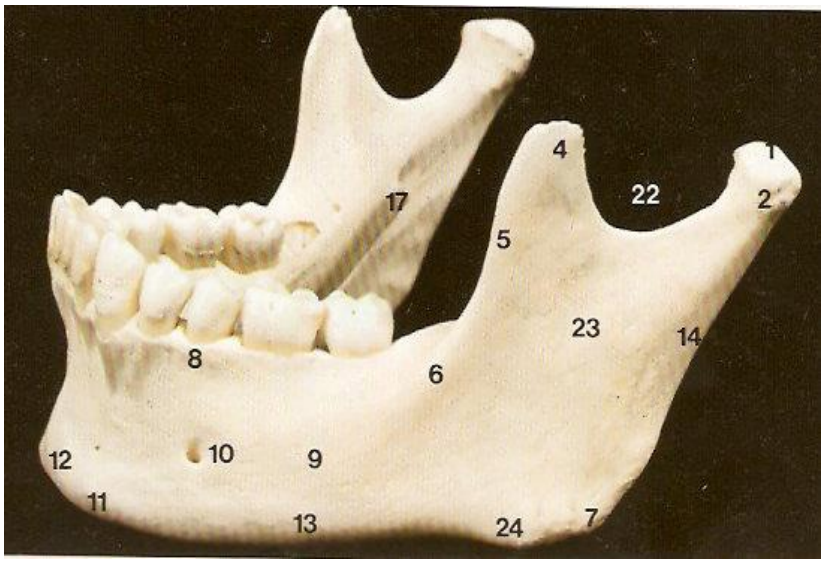

I.1.1.c.- APÓFISIS CORONOIDES: espina ósea en forma triangular, se inserta el tendón del temporal.
I.1.1.d.- CÓNDILO: eminencia ovoidea con su extremo mayor hacia adentro, su eje mayor es oblicuo hacia atrás y adentro, su cara superior es convexa y dividida en dos vertientes separadas por una cresta transversal, la vertiente anterior o articular incrustada de cartílago y la vertiente posterior, rugosa donde se inserta la cápsula de la articulación temporomandibular.
I.1.1.e.- CUELLO DEL CÓNDILO: delgado y cilíndrico, ligeramente aplanado en sentido anteroposterior, su cara posterior prolonga la dirección del borde posterior de la rama montante, en su cara anterior se inserta el pterigoideo externo y en su borde externo el ligamento lateral externo, en su borde interno cruza la cresta del cuello del cóndilo donde se fija el ligamento lateral interno.(1)

I.1.2.-ARQUITECTURA MANDIBULAR Y OSIFICACION:
La mandíbula está constituida por una capa de tejido compacto que envuelve al tejido esponjoso. En conjunto, el hueso forma un canal aplanado, de concavidad superior cuyo borde grueso corresponde al basilar. Las trabéculas de hueso esponjoso forman, esencialmente, un sistema en abanico que se extiende desde el cóndilo hasta la sínfisis mentoniana.(1)
OSIFICACION: Desarrollada en el interior del primer arco branquial, en dependencia del cartílago de Meckel, la mandíbula está formada al principio por dos mitades que poseen numerosos puntos de osificación. La soldadura de ambas hemimandíbulas se produce entre los 3 meses y los 2 años.
Es necesario diferenciar el hueso basilar del hueso alveolar, el cual forma parte del órgano dentario, se desarrolla con él y desaparece en el desdentado. (1)

I.1.3.-INSERCIONES MUSCULARES INERVACION - IRRIGACION
I.1.3.a.-MÚSCULOS MASTICADORES
-MÚSCULO TEMPORAL: Tiene forma aplanada en abanico y ocupa la fosa temporal. Por arriba se inserta en la línea curva temporal inferior, la fosa temporal, la aponeurosis temporal y el arco cigomático (fascículo yugal), desde este punto sus fibras se dirigen hacia la apófisis coronoides y se insertan en su cara interna, vértice y dos bordes. Presenta dos caras y tres bordes.
Acción: Elevador del maxilar inferior y retractor del cóndilo (fascículo posterior), cuando este último ha sido conducido hacia delante por el pterigoideo externo.
Inervación: tres nervios temporales profundos: anterior, medio y posterior, ramas del maxilar inferior.(2)
Irrigación: arteria temporal profunda posterior, rama de la temporal superficial y
arterias temporal profunda media y temporal profunda anterior ramas de la maxilar interna(2)
-MÚSCULO MASETERO: Es corto, grueso, adosado a la cara externa de la rama del maxilar inferior. Comprende dos fascículos: el fascículo superficial se extiende del borde inferior del arco cigomático al ángulo de la mandíbula; el fascículo profundo se extiende desde el arco cigomático a la cara externa de la rama ascendente. Estos dos fascículos están separados entre sí por tejido conjuntivo y a veces por una bolsa serosa
Acción: Elevador del maxilar inferior
Inervación: nervio maseterino, rama del maxilar inferior.
Irrigación: arteria maseterina inferior, rama de la facial y arteria maseterina superior rama de la maxilar interna (2)

INSERCIONES MUSCULARES

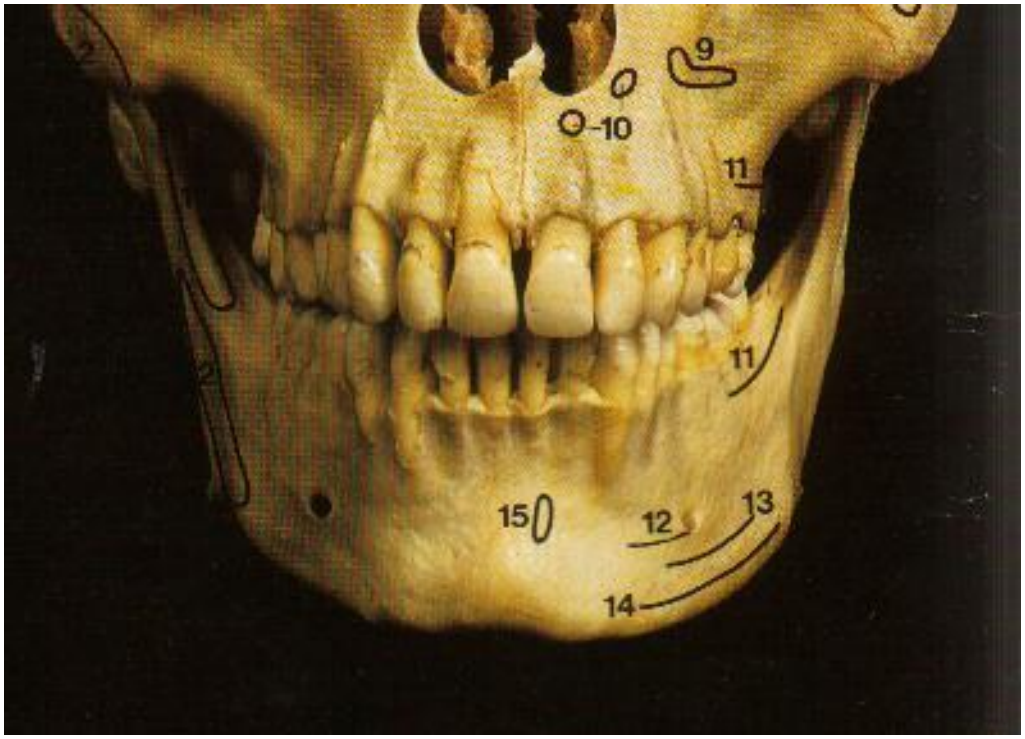

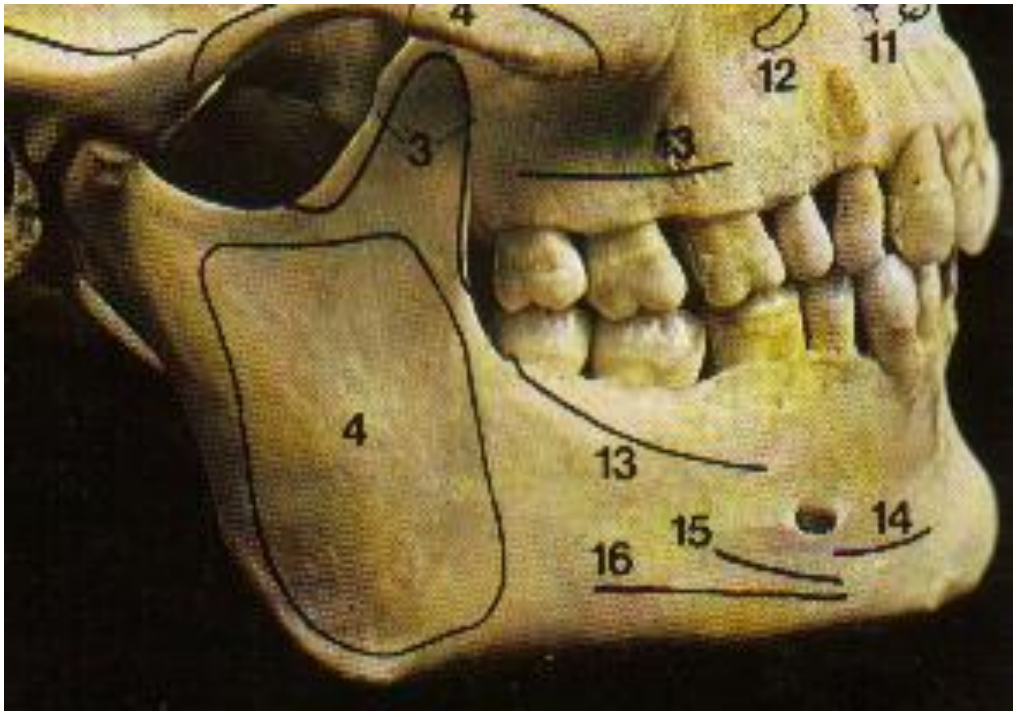

INSERCIONES MUSCULARES, IRRIGACION, INERVACION

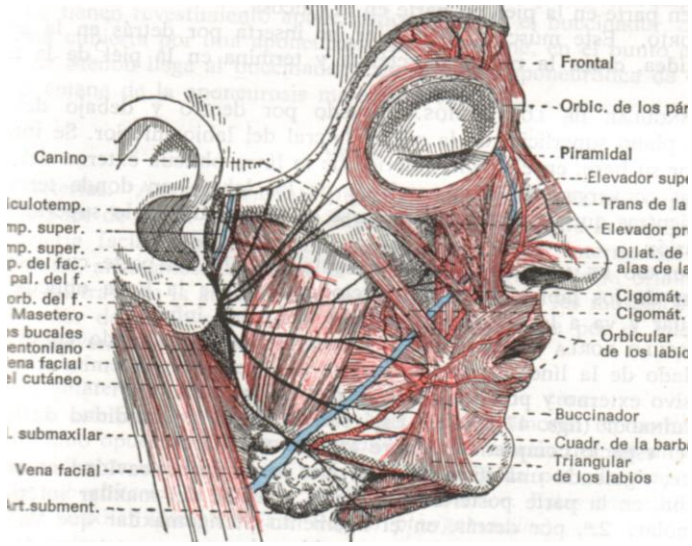

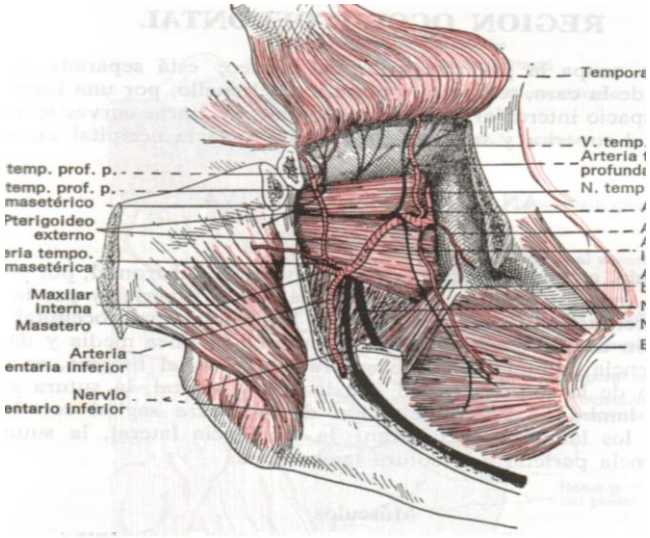

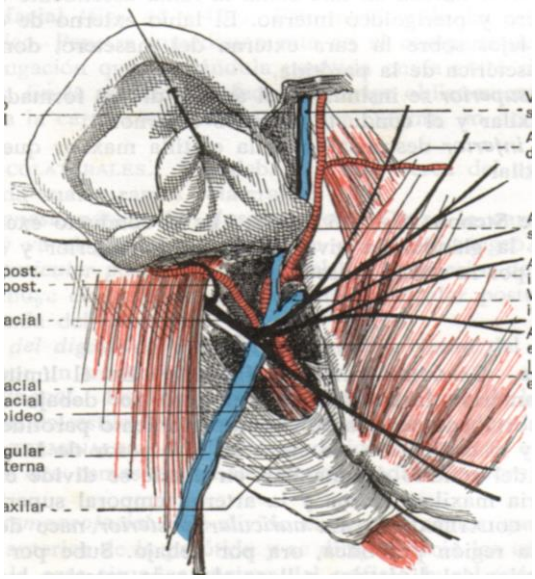

-MÚSCULO PTERIGOIDEO INTERNO: Situado por dentro de la rama del maxilar inferior. Por arriba se inserta en la fosa pterigoidea de donde se dirige hacia abajo, atrás y afuera en busca de la cara interna del ángulo del maxilar, en donde termina enfrente de las inserciones del masetero.
Acción: Elevador de la mandíbula
Inervación: Rama del maxilar inferior
Irrigación: arteria pterigoidea, rama de la facial y ramos accesorios de la arteria pterigoidea, rama de la maxilar interna.
-MÚSCULO PTERIGOIDEO EXTERNO: Tiene forma de cono, cuya base corresponde al cráneo y el vértice al cóndilo, ocupa la fosa cigomática. Comprende dos fascículos que parten del cráneo: el fascículo superior (esfenoidal) se inserta en la parte del ala mayor del esfenoides(cresta esfenotemporal) que forma la fosa cigomática y en el 1/3 superior del ala externa de la apófisis pterigoides; el fascículo inferior se inserta en la cara externa(2/3inferior) del ala externa de la apófisis pterigoides; desde este punto los dos fascículos se dirigen hacia atrás en busca de la articulación temporomandibular, se unen entre sí y se insertan juntos en el cuello del cóndilo(1/3 superior de la fosita anterior) y en el menisco articular(borde anterior).
Acción: La contracción simultánea de los dos músculos pterigoideos determina la proyección hacia delante del maxilar inferior, y la contracción aislada de uno de ellos, movimiento de lateralidad o de diducción.
Inervación: Temporobucal, rama del maxilar inferior (2)
Irrigación: arteria pterigoidea, rama de la maxilar interna (2)
I.1.3.b.-MÚSCULOS SUPRAHIOIDEOS:
-MÚSCULO MILOHIOIDEO: Es aplanado, delgado, cuadrilátero, que forma el piso de la boca. Se inserta por arriba en la línea oblicua interna del maxilar inferior y por abajo en el hioides y en la línea blanca suprahioidea.
Acción: Eleva el hueso hioides y la lengua
Inervación: Por el maxilar inferior
Irrigación: arteria milohioidea, rama de la maxilar interna (2)
-MÚSCULO GENIHIOIDEO: Músculo cilindroide, situado por encima del milohioideo. Se inserta en las apófisis geni inferiores del maxilar inferior y en la cara anterior del hioides (inserción en U, en la cual penetra la del hiogloso)
Acción: Es depresor del maxilar inferior si toma por punto fijo el hioides y elevador del hioides si se fija en el maxilar inferior.
Inervación: Por el hipogloso
Irrigación: rama hioidea de la arteria lingual
-MÚSCULO DIGÁSTRICO: forma un arco largo de concavidad hacia arriba, que va de la base del cráneo a la parte media del maxilar inferior. Consta de dos porciones o vientres: el vientre posterior se inserta en la ranura digástrica de la apófisis mastoides y se dirige hacia abajo y adelante formando un tendón que alcanza al músculo estilohioideo en su inserción sobre el hioides, lo atraviesa y llega ala parte superior del hioides; el vientre anterior da origen a un cuerpo muscular que se dirige hacia arriba y adelante y se inserta en la fosita digástrica. Al salir del ojal del estilohioideo los dos tendones están unidos por la aponeurosis interdigástrica.
Acción: El vientre anterior fijándose en el hueso hioides, baja el maxilar y fijándose en el maxilar eleva el hioides. El vientre posterior arrastra el hioides hacia atrás.
Inervación: Vientre posterior por el facial y el glosofaríngeo. Vientre anterior por el maxilar inferior (nervio del milohioideo)
Irrigación: ramas musculares colaterales de la arteria occipital.(2)

I.1.4.-ARTICULACION TEMPOROMANDIBULAR:

La ATM es una articulación ginglimoartrodial, diartrosis tipo bicondíleo, que relaciona el cóndilo del maxilar inferior con el del temporal, mediante un menisco fibrocartilaginoso.

I.1.4.a.-SUPERFICIES ARTICULARES:

a)-del lado temporal:

-el cóndilo del temporal, verdadera superficie articular formada por la raíz transversa del cigoma, esta recubierto por una capa delgada de cartílago y se eleva hacia afuera con la forma de una sapiencia denominada tubérculo cigomático anterior.

-la cavidad glenoidea, cavidad de recepción para el menisco articular, no se pone en contacto con el cóndilo mandibular sino en los movimientos de retropropulsión de la mandíbula, situada por detrás del cóndilo del temporal, en la depresión limitada por las dos raíces del cigoma. La cisura de Glasser o fisura timpanoescamosa la divide en dos segmentos: uno anterior, tallado en la cara inferior de la escama del temporal, no esta recubierto de cartílago, excepto en la porción intraarticular de la cavidad glenoidea; otro posterior, formado por la parte anterior del conducto auditivo externo.

b)-del lado mandibular:

el cóndilo mandibular situado en el ángulo posterosuperior de la rama montante, su cara superior articular es convexa a la vez en sentido sagital y en sentido transversal. Presenta dos vertientes separadas entre sí por una cresta roma transversal:

-vertiente anterior, convexa, de mayor importancia, recubierta por cartílago.

-vertiente posterior aplanada, casi vertical e intraarticular, sin revestimiento cartilaginoso.

I.1.4.b.-MENISCO O DISCO INTERARTICULAR

Al ser las dos superficies articulares convexas, se requiere de un menisco o fibrocartílago articular que se interponga entre ellas. Tiene la forma de una pequeña lente cóncava y es más delgado en su parte central, su borde periférico es dos veces más grueso en su parte posterior que en la anterior (4mm contra 2mm).

I.1.4.c.-CÁPSULA ARTICULAR:

En forma de tronco de cono de base superior, se inserta:

-hacia arriba:

.borde anterior de la rama transversa del cigoma

.base de la espina del esfenoides

.labio anterior de la cisura de Glasser

.tubérculo cigomático anterior

-hacia abajo:

.en el contorno del cóndilo del maxilar, descendiendo más hacia atrás que hacia delante, a 5mm del cartílago.

I.1.4.d.-LIGAMENTOS ARTICULARES

-Ligamentos propios o intrínsecos:

.ligamento lateral externo: grueso, en forma de abanico, principal medio de unión de la articulación, presenta 2 fascículos:

.tirilla cigomaticomaxilar: posterior, desde la cavidad glenoidea al borde externo del cóndilo mandibular.

.cintilla cigomaticomaxilar: anterior, desde el tubérculo cigomático anterior hasta el borde externo del cóndilo.

.ligamento lateral interno: más delgado, menos resistente, refuerza por dentro a la cápsula, se extiende desde el borde interno de la cavidad glenoidea y de la espina del esfenoides a la cara posterointerna del cóndilo.

- Ligamentos accesorios o extrínsecos:

.ligamento pterigomaxilar o pterigomandibular: desde el gancho del ala interna de la apófisis pterigoides al extremo posterior de la línea milohioidea, aponeurosis entre el buccinador y el constrictor superior de la faringe.
.ligamento esfenomaxilar o esfenomandibular: de la base de la espina del esfenoides a la espina de Spix por su fascículo anterior y de la cisura de Glasser a la cara interna de la rama montante por su fascículo posterior. Forma la pared posterior de la aponeurosis interpterigoidea y limita con el cuello del cóndilo el ojal retrocondíleo de Juvara.
.ligamento estilomaxilar o estilomandibular:de la punta de la apófisis estiloides al borde posterior de la rama montante, detrás del ligamento timpanomaxilar.
I.1.4.e.-SINOVIAL ARTICULAR
Debido a la disposición de la cápsula y la interposición del menisco se descompone en:
-superior o temporomeniscal, laxa
-inferior o meniscomaxilar, mas tensa pero extendida hacia atrás.
Movimientos articulares
Inervación: Por la rama maseterina del temporomasetérico y por el nervio aurículotemporal, ambos ramas del nervio maxilar inferior.
Irrigación: Por las ramas de la carótida externa: auricular posterior, faríngea ascendente, temporal superficial. Y por ramas de la maxilar interna: timpánica, temporal profunda media y meníngea media.(1)

I.2.-FISIOPATOLOGIA DE LAS FRACTURAS MANDIBULARES:

I.2.1.- MECANISMOS DE FRACTURA

I.2.1.a.-FUERZA DEL IMPACTO:
La hipótesis de Huelke sobre la distribución tensión estrés (deformación), fundamentada en lo siguiente: el sitio de impacto suele estar ubicado lateralmente en la mandíbula. Si el impacto es de alta energía (intensidad) o la fuerza se concentra en una pequeña área se produce una fractura directa en el punto de aplicación de la fuerza, pero si es de menor energía (intensidad) o se distribuye en una zona mas amplia, entonces el mecanismo tensión estrés se transfiere hacia el lado contralateral ocasionando una fractura indirecta.(3)
El esqueleto frontal tolera mejor el impacto frontal o anteroposterior que el lateral. Por otra parte, cuanto mas rápidamente se aplique una fuerza, mayor debe ser su capacidad de absorción para resistirla y mas fácil es que se rompa, mientras que por el contrario, si se aplica lentamente, la absorbe de forma pausada y resiste mas.(4)
I.2.1.b.-ZONAS DE DEBILIDAD:
Las zonas de debilidad de la mandíbula se originan en las fosas incisivas (para los nervios mentonianos), los dientes impactados o no erupcionados, y los abscesos o quistes.(5)
En un estudio que relacionaba las fracturas del ángulo mandibular con la presencia y estado de erupción de la tercera molar inferior, de 200 pacientes que tenían un total de 302 fracturas mandibulares. 93 pacientes (46.5%) presentaron un total de 151 terceras molares no erupcionadas. En los restantes 107 pacientes las terceras molares estaban ausente o erupcionadas (no fracturas de ángulo).
No hubo diferencia entre la distribución por sexo o las causas de fractura entre los grupos con o sin tercera molar no erupcionada.
98 pacientes presentaron 103 fracturas de ángulo representando el 34% de todas las fracturas mandibulares en esa investigación.

FUERZAS MUSCULARES

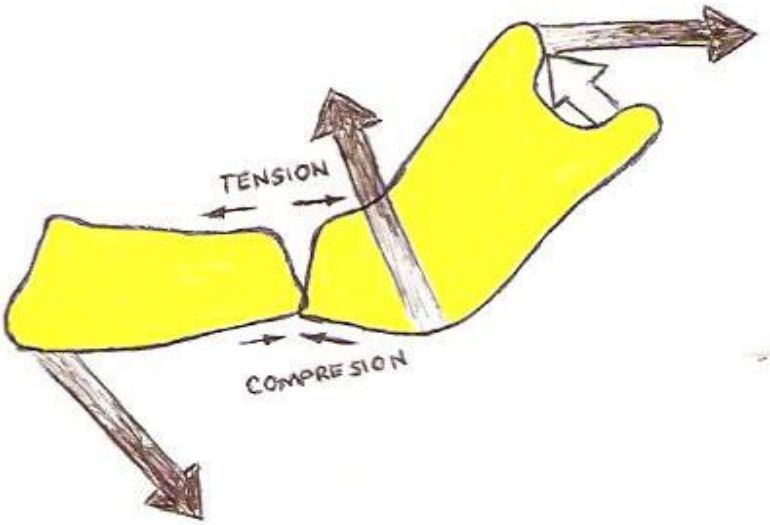

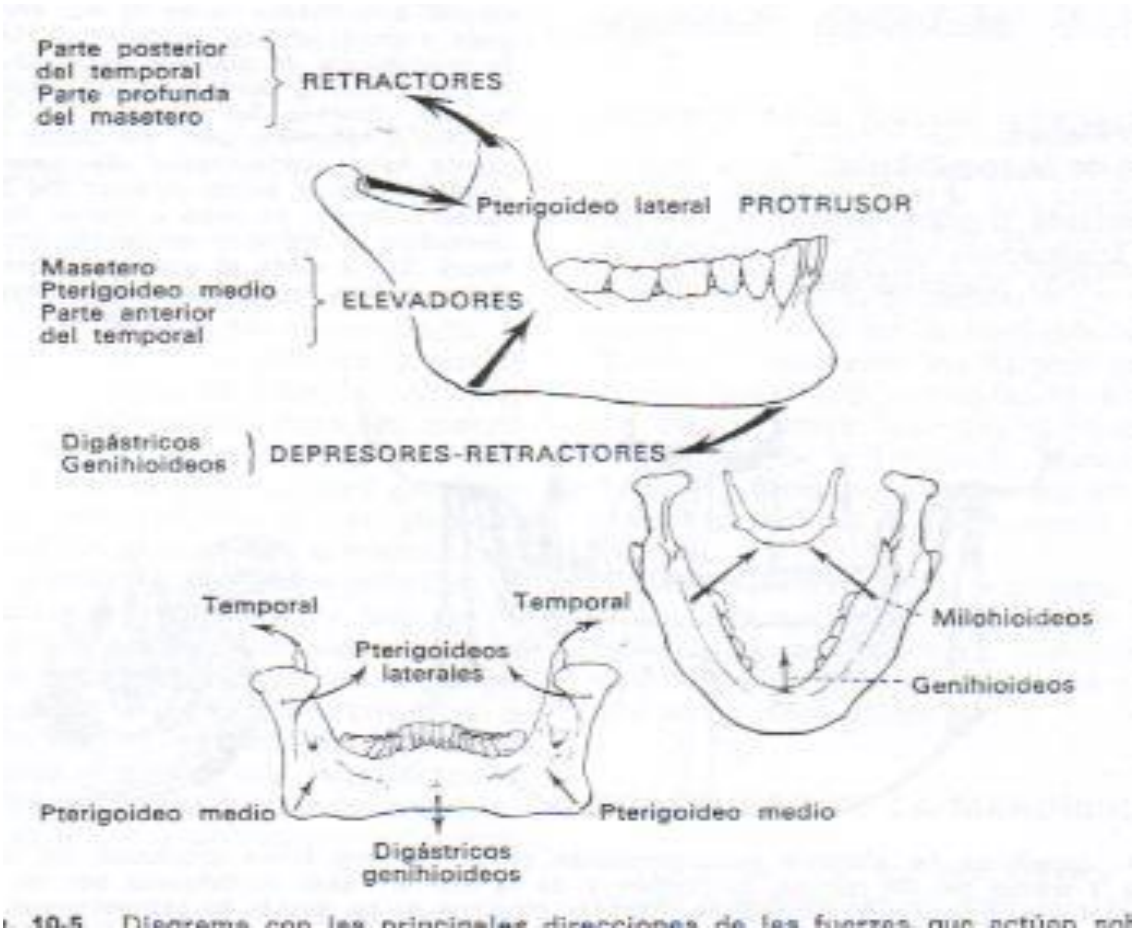

10-5 Diagrama con las principales direcciones de las fuerzas que actúan sol

La incidencia de fracturas de ángulo (93) fue significativamente mayor en el grupo de terceras molares no erupcionadas (64) comparada con el de terceras molares ausentes o erupcionadas (29). Con el análisis estadístico Chi cuadrado se estableció una tendencia lineal y significativa entre el grado de impactación y la susceptibilidad de la región del ángulo mandibular a la fractura. El puntaje del grado de impactación representa la cantidad relativa de espacio óseo ocupado por una tercera molar no erupcionada, estableciéndose una relación directa entre el grado relativo de pérdida de integridad ósea y la debilidad de esa área. (6)
En otro estudio en Cuba, de 176 pacientes con 265 fracturas mandibulares, en 82 (46.6%) se hallaron 133 terceros molares no erupcionados, 86 pacientes mostraron 91 fracturas del ángulo (34.3% del total). La prevalencia de las fracturas del ángulo resulto significativamente mas elevada en terceros molares inferiores no erupcionados que en el caso contrario. Los resultados indican que el ángulo mandibular que contiene un tercer molar impactado, es más débil que la región del ángulo sin un diente incluido los hallazgos también demuestran que existe una relación significativa y lineal entre el grado de impactación y la susceptibilidad de la región del ángulo a la fractura, de modo que si el grado de registro de impactación representa una cantidad relativa de espacio óseo ocupado por un tercer molar no erupcionado, ello implica el establecimiento de una relación directa entre el grado relativo de perdida de integridad de hueso y la debilidad del área ósea; además los terceros molares no erupcionados bilateralmente predisponen en mayor medida por lo menos una región del ángulo a la fractura, que cuando estos existen solo unilateralmente.(7)
Estas observaciones concuerdan con lo planteado por Huelke en cuanto a la hipótesis tension estrés. (3)

I.2.2.-FUERZAS MUSCULARES:
I.2.2.a.- MUSCULOS MASTICADORES:
La función muscular es una variable importante que influye en el grado y dirección del desplazamiento de los segmentos mandibulares fracturados.
Grupos musculares: De acuerdo a su función y la palanca que ejercen se dividen en:
1.- Músculos elevadores:
-masetero: tracción hacia arriba adelante.
-temporal: tracción hacia arriba y adelante (parte anterior)
-pterigoideo interno: tracción hacia arriba y hacia adentro
2.- Músculos retractores:
Incluyen la parte posterior del temporal y la parte profunda del masetero
3.- Músculos protrusores:
-pterigoideo externo: tracción hacia arriba y hacia adentro
4.- Músculos depresorretractores:
-genihioideo: tracción de la sínfisis y parasínfisis hacia abajo y hacia atrás.
-digástrico: tracción del cuerpo mandibular hacia adentro, hacia abajo y hacia atrás
-milohioideo: tracción del cuerpo mandibular hacia adentro y hacia abajo. (4)
I.2.2. b.- FACTORES QUE INFLUYEN EN EL DESPLAZAMIENTO DE LOS SEGMENTOS MANDIBULARES:
-Dirección y angulación de la línea de fractura
-Presencia o ausencia de dientes en los segmentos fracturados
-Tejidos blandos a nivel del sitio de fractura
-Dirección e intensidad de la fuerza traumática.(desplazamiento primario)
-Tracción muscular, resultante de fuerzas negativa? (desplazamiento secundario)
-Fracturas de estructuras alveolares y daños a los dientes (4)

II.- DIAGNOSTICO DE FRACTURAS MANDIBULARES:

II.1.EXAMEN CLINICO Y MANEJO GENERAL:

II.1.1.-ANAMNESIS:

Antes de completar una detallada historia y evaluación física del área facial, las injurias que demandan atención inmediata deben ser realizadas.

Después que el paciente ha sido estabilizado se debe obtener una historia tan completa como sea posible. Esta historia debe ser obtenida de paciente, sin embargo si hay pérdida de conciencia o el estado neurológico está deteriorado, la información debe ser obtenida de testigos o miembros de la familia. Preguntas importantes a considerar son:

a.- Evaluación de la escena

-¿Cómo ocurrió el accidente?

-¿Cuándo ocurrió el accidente?

b.- Mecanismo del trauma

-¿Qué especificaciones sobre la injuria: el tipo de objeto contactado, la dirección en que se realizó el contacto y otras consideraciones similares?

c.- Pérdida de conciencia

-¿Hubo pérdida de conciencia?

-¿Qué síntomas son experimentados por el paciente incluyendo dolor, alteración de la sensibilidad, cambios visuales y maloclusión?

Una completa revisión anamnésica de los sistemas, incluyendo información acerca de alergias, medicaciones, enfermedades, última comida e inmunización previa contra el tétanos, deben ser obtenidas. (8)

II.1.2.-EXAMEN CLINICO GENERAL:

El primer paso en la evaluación a un paciente traumatizado, es identificar las lesiones que amenazan la vida y evaluar la estabilidad cardiopulmonar del paciente logrando que tenga una adecuada vía aérea con adecuada ventilación. Los signos vitales, incluyendo frecuencia respiratoria, pulso y presión arterial deben ser registrados. Durante esta evaluación inicial, otros potenciales problemas que ponen en riesgo la vida, deben ser asistidos. Medidas inmediatas como vendajes compresivos, taponamiento y ligadura de vasos sangrantes debe ser realizada tan pronto sea posible. La evaluación del estado neurológico y la región cervical del paciente del paciente, deben ser completadas pronto. Las injurias severas son suficientes para causar fracturas del esqueleto facial y transmitirse a la columna cervical.(8)

A.-Evaluación de la vía aérea: La obstrucción completa de la vía aérea se caracteriza por la ausencia de ruidos respiratorios y la obstrucción parcial se caracteriza por ruidos respiratorios sonoros. Se inspecciona el cuello y la pared torácica en busca de signos de envolvimiento de músculos accesorios de la respiración que pudieran estar presentes.

-Control de la columna cervical: El cuello debe ser temporalmente inmovilizado hasta que las injurias cervicales sean descartadas. La palpación cuidadosa del cuello para evaluar posibles áreas de fractura y radiografías cervicales deben ser realizadas lo más pronto posible. El tratamiento de las injurias de cabeza y cuello generalmente debe ser diferido hasta que se haya realizado una evaluación y examen completo del paciente.(8)

EXAMEN CLINICO GENERAL







B.-Evaluación de la respiración: Debe incluir la inspección de la frecuencia y profundidad de la respiración, la continuidad y simetría del movimiento de la pared torácica, y la piel en busca de evidencia de hipoxemia. La palpación de la pared torácica ayudará a identificar fracturas. La percusión y auscultación son útiles para determinar la hiperresonancia del neumotórax a tensión o la sordera del hemotórax.
C.-Evaluación de la Circulación: Existen parámetros para determinar el grado de shock:
..presión sanguínea: es poco acuciosos debido a que su respuesta a la depleción de volumen es no lineal. Los mecanismos compensatorios pueden neutralizar la pérdida inicial de 20% en individuos saludables. Una pérdida de volumen mayor del 20% usualmente se refleja como una declinación precipitada de la presión arterial.
..frecuencia del pulso: es limitado debido a su carencia de especificidad. El dolor, estado emocional y ambiente local pueden resultar en taquicardia. Sin embargo, una frecuencia de pulso mayor a 120 por minuto, debe considerarse un indicador de hipovolemia hasta que se demuestre lo contrario.
..perfusión cutánea: indicador acucioso de la pérdida de volumen. La primera compensación fisiológica de la pérdida de volumen es la vasoconstricción de los vasos de la piel y músculos. Por lo tanto, las extremidades frías y pálidas indican una pérdida importante de volumen.
..gasto urinario: un indicador sensible de la pérdida aguda de volumen y uno de los mejores indicadores para juzgar lo adecuado de la resucitación de volumen. Una disminución del flujo sanguíneo renal secundario a la pérdida aguda de volumen disminuye inmediatamente el gasto urinario. El gasto urinario mínimo es de 0.5 ml/kg/h.
..alteración del estado mental: un pobre indicador de hipovolemia. Los mecanismos compensatorios mantienen bastante bien el flujo sanguíneo cerebral hasta que la presión sistólica alcanza 30 a 60 mmHg. Los estados mentales alterados también pueden producirse por alcohol, numerosas drogas, hipoxia e hipoglicemia. (9)
D.-Desvestir al paciente para evitar pasar por alto lesiones
E.-Estado neurológico: Examen breve para valorar el nivel de conciencia y tamaño y reacción pupilar. Evaluar: alerta, inconciencia, responde al estímulo verbal y al estímulo doloroso. (8)

II.1.3.-MANEJO DEL PACIENTE CON TRAUMA

II.1.3.a.-MANEJO PRIMARIO
A.-Manejo de Obstrucción de la vía aérea: Es de atención inmediata. La primera maniobra de la vía aérea es el levantamiento del mentón, lo cual moverá de manera efectiva la lengua en sentido anterior. En caso de persistir la obstrucción se succiona la cavidad oral, faringe e hipofaringe y examina en busca de cuerpos extraños que son retirados digitalmente o con una pinza Magill.
Una vez establecida la vía aérea superior, debe protegerse de la hemorragia, vómitos o aspiración. Sobretodo si el paciente está inconsciente y se necesita una presión de ventilación positiva, por lo que está indicada la intubación endotraqueal. En un paciente apneico o si existe trauma mediofacial importante, la ruta oral es preferible. La intubación nasotraqueal es la ruta preferida si existen fracturas de columna cervical.
Hay que tener cuidado de no hiperextender el cuello en casos de sospecha de lesión de columna cervical, en este caso debe colocarse un collarín cervical y no debe removerse este hasta que se descarten las lesiones con las radiografías.
B.-Manejo de la respiración: Las lesiones del tórax pueden producir hipoxia, hipo e hipercarbia y desbalance ácido básico importantes. El colapso cardiovascular completo



que corten vasos importantes dentro de la cavidad torácica o causen disfunción cardíaca (taponamiento cardíaco).

Se debe proporcionar oxígeno suplementario vía una mascarilla o una bigotera a una tasa de 8lt/min si el paciente no está intubado. Si el paciente necesita una presión positiva continua, se protege mejor la vía aérea mediante la intubación traqueal (ruta permeable) y proporcionar un FiO2 de 40%, el cual incrementará de forma efectiva la saturación de hemoglobina y mejorará la entrega de oxígeno a los tejidos.

Se cubre las lesiones succionadoras de la pared toráxica con curas impermeables y los segmentos de la parrilla costal con movilidad excesiva se tratan con una cura compresiva, si la ventilación continua insatisfactoria, asista la ventilación con presión positiva.

Finalmente se evacua los espacios pleurales de aire o fluidos. Un neumotórax cerrado con un colapso menor al 20%, sin progresión y un pulmón contra lateral normal, usualmente no requiere tratamiento. Un colapso de más del 20%, con signos vitales inestables o signos de progresión, requiere de tratamiento, usualmente con un tubo de tórax entre el 4to y 6to espacio intercostal en la línea medio axilar.

C.-Control de la hemorragia: Se controla el sangrado externo mediante curas de presión directa. No está indicado el uso de torniquetes o pinzamiento directo de los vasos sanguíneos.

-Manejo del shock: El fluido ideal para la resucitación del shock hipovolémico debe restaurar el volumen del fluido extracelular, intercambiar oxígeno por desechos metabólicos a nivel celular, restaurar la pérdida de sustratos y estar libre de efectos colaterales. Tal solución no está disponible todavía, entretanto se prefieren las soluciones cristaloides por sobre las soluciones coloideas en las fases iniciales de la resucitación (solución salina normal y el Ringer lactato). La relación de reemplazo de fluido es de 3:1 debido al gran espacio de distribución que ocurre. Aunque las soluciones cristaloides constituyen el fluido inicial de resucitación preferido, no son un sustituto para la sangre. Si es necesario administrar sangre, se prefiere sangre completa de tipo específico y con pruebas cruzadas. Los coloides tales como el plasma y la

albúmina, reemplazan efectivamente las pérdidas de volumen. Sin embargo, el uso precoz de estos productos pudiera causar trasudación de fluidos a través de la membrana alveolar, resultando en un síndrome de distrés respiratorio en el adulto.
-Monitoreo de los indicadores apropiados de función: El monitoreo de las funciones vitales proporciona una línea basal que ayuda a identificar las deficiencias que están presentes inicialmente. Además el monitoreo proporciona las respuestas o la falta de respuestas a un tratamiento dado. Por lo tanto, al establecer acceso al sistema vascular podemos establecer la presión venosa central(PVC) que refleja la función del corazón derecho y proporciona una evaluación relativa del estado de volumen y al considerar una vía central, el catéter Swan Ganz , proporciona evaluación acuciosa del corazón izquierdo; la obtención de sangre para los estudios necesarios como la oximetría y gases sanguíneos arteriales que brinda información rápida respecto a la saturación de oxígeno, lo adecuado de la ventilación y los déficit ácido base; finalmente al insertar una sonda nasogástrica y una sonda Foley , evaluamos lesiones hemorrágicas gástricas, intestinales y renales, así como la cantidad y calidad de orina nos proporciona una evaluación del status de fluidos y gasto cardiaco.(9)
La evaluación clínica completa incluye la función cardiopulmonar, neurológica y otras áreas de potencial trauma incluyendo tórax, abdomen y pelvis. Porque los pacientes con múltiples injurias severas frecuentemente requieren evaluación y tratamiento por múltiples especialistas, los"equipos de trauma" han sido estandarizados en las salas de emergencia de los hospitales grandes. Estos equipos incluyen especialistas de cirugía general, cardiotoráxica, neurocirugía y anestesiología que proveen atención inmediata. Otros equipos de especialistas incluyen cirujanos orales y maxilofaciales, oftalmólogos, urólogos, otorrinolaringólogos y cirujanos plásticos.(8)
I.1.3.b.-EVALUACION Y MANEJO SECUNDARIO: Una vez que el paciente ha sido estabilizado inicialmente y monitoreado apropiadamente, se procede con la segunda fase de la atención en forma metódica pero rápida. Permite detectar lesiones menos aparentes que podrían producir la muerte si no son tratadas adecuadamente.

- Obtener la historia de la lesión, historia médica pasada, medicamentos actuales y alergias.
- Completar un rápido pero minucioso examen físico, basado en la distribución anatómica que se inicia en la cabeza y prosigue en forma descendente, prestando atención a las lesiones no identificadas que ponen en peligro la vida.
- Colocar férulas a las fracturas.
- Obtener los exámenes radiográficos y de laboratorio necesarios (9)

II.2.-EXAMENES CLINICO E IMAGENOLOGICO DE LAS FRACTURAS MANDIBULARES:

II.2.1.-EXAMEN CLINICO ESPECIALIZADO:

La evaluación del área facial debe ser realizada en una forma organizada y secuencial.
II.2.1.a.- INSPECCIÓN: La cara y el cráneo deben ser cuidadosamente inspeccionados para evidenciar trauma, incluyendo laceraciones, abrasiones, contusiones, áreas de edema o formación de hematoma y posibles alteraciones del contorno. Áreas de equimosis deben ser cuidadosamente evaluadas. Equimosis periorbitaria, especialmente con hemorragia subconjuntival, es frecuentemente indicativa de fractura de piso de órbita o del complejo cigomático. Equimosis detrás de la oreja o signo de Battle, sugiere fractura de cráneo. Equimosis en el piso de la boca puede indicar una fractura mandibular anterior. (8)

La inspección de los tejidos blandos debe realizarse hasta la profundidad de la herida. Se observa la extensión y el área de la anatomía lesionada (lesiones del nervio, músculo, cartílago, conducto o vasculares) y notar cualquier avulsión de tejido o estructuras subyacentes así como cuerpos extraños. (9)
Cualquier laceración debe ser cuidadosamente limpiada y evaluada por una posible sección nerviosa (nervio facial) o del conducto de Stensen. (8)
La evaluación neurológica de la cara debe incluir una evaluación cuidadosa de los nervios craneales. Visión, movimientos extraoculares y reacción pupilar a la luz deben evaluarse. Alteraciones visuales o pupilares pueden sugerir trauma intracraneal u orbital (nervios craneales II, III, IV o VI). Anormalidades de los movimientos oculares pueden indicar problemas neurológicos u obstrucción mecánica de los movimientos de los músculos del ojo resultado de fracturas del área orbitaria. La función motora de los músculos faciales (nervio craneal VII), músculos de la masticación y sensación del área facial (nervio craneal V) deben ser evaluados. (8)
II.2.1.b.- PALPACIÓN: Todas las lesiones de los tejidos blandos deben palparse para buscar fracturas óseas o cuerpos extraños no visibles. (9)
La mandíbula debe ser cuidadosamente evaluada por palpación extraoral de todas las áreas del borde inferior y lateral así como a la articulación temporomandibular, prestando atención a los puntos dolorosos. La oclusión debe ser examinada y los escalones en el plano oclusal y las laceraciones en la gingiva. La palpación bimanual del área sospechosa de fractura debe ser realizada por presión firme sobre el área anterior y posterior a la fractura en un intento de manipular y lograr movilidad de esa área. La oclusión debe de reexaminarse después de esta maniobra. (8)
II.2.1.c.- AUSCULTACIÓN: La movilidad anormal, se halla presente de modo constante en las fracturas de las apófisis alveolares y en las fracturas mandibulares que abarcan la arcada dentaria y la zona del ángulo mandibular. La crepitación, es el sonido del roce que se escucha cuando los extremos de la fractura rozan entre sí, dado que la comprobación de la crepitación produce un dolor intenso, es preferible no evaluar este signo.
II.2.1.d.- SIGNOS Y SÍNTOMAS: Los signos ciertos de fractura son: deformación del hueso fracturado o escalón óseo, que en la mandíbula suele estar enmascarado por la inflamación en los tejidos blandos. Los signos inciertos de una fractura, son aquellos que si bien aparecen en forma regular cuando existe una fractura, también pueden darse en otras patologías: el hematoma y la inflamación en la zona de la fractura se deben a la existencia de hemorragias titulares a consecuencia del desgarro del periostio y de otros tejidos. Cuando existe un hematoma localizado en un punto sobre el que no ha actuado directamente la fuerza, este indicaría la existencia de una fractura indirecta. Si existen alteraciones de la coagulación, los hematomas postraumáticos pueden alcanzar proporciones peligrosas. El dolor a la palpación se halla presente en cualquier fractura, también puede aparecer en contusiones óseas y de los tejidos blandos. La impotencia funcional es una inestabilidad mecánica, que deriva de los esfuerzos del paciente para evitar el dolor a la movilización del hueso fracturado, por lo que resultan difíciles los movimientos de masticación y el habla (10)
Se aprecia dolor, maloclusión, trismos, parestesia, hemorragia, equimosis, edema, laceraciones, deformidad, movilidad a la palpación, dientes fracturados o arrancados (9)
Los cambios en la sensibilidad del nervio dentario inferior aparecen en 48% de las fracturas mandibulares, que el déficit neurosensorial esta directamente relacionado con





la localización de la fractura, el grado de diastasis. La recuperación espontánea de la disfunción neurosensorial ocurre durante los primeros 18 meses y la diastasis influye directamente en la recuperación de la sensibilidad y el tiempo de tratamiento tiene gran

importancia, la reducción de la fractura y la reposición anatómica de los fragmentos es imprescindible para que ocurra recuperación del déficit neurosensorial (11)
Con frecuencia existe laceración o abrasión adyacente. Puede haber dolor en una articulación temporomandibular o en ambas, esto indica lesión en la articulación en forma de hemartrosis o fractura subcondílea. Las alteraciones de la oclusión como el retrognatismo y la mordida abierta son indicadores de fracturas subcondíleas bilaterales a causa del acortamiento resultante de la rama y la acción depresiva de los músculos suprahioideos; en las unilaterales la mandíbula se desvía hacia el lado de la fractura al hacer apertura bucal (por acción del pterigoideo interno) y dan como resultado contacto prematuro, mordida cruzada del lado afectado o ambas. La exploración revela una limitación de la apertura bucal debido al dolor y al espasmo muscular. El paciente puede tener parestesia o anestesia en el trayecto del nervio alveolar inferior. (12)
ESTUDIOS NACIONALES
En el estudio en el Hospital 2 de Mayo: de 160 pacientes 15 presentaban escoriaciones, 151 dolor, 150 aumento de volumen, 8 crujido, 106 oclusión alterada, 135 limitación de la apertura bucal, y 35 hematoma.(13)
Las manifestaciones clínicas encontradas en 100 pacientes con fracturas mandibulares son : dolor 100%, movilidad anormal de la mandíbula 70%, equimosis 63%, maloclusión 54%, edema 46%, trismus 35%, laceración 34%, hemorragia 30%, asimetría facial 14%, crepitación 13%, tumefacción 7%, salivación excesiva 5% y obstrucción respiratoria 2% Se encontró que si había diferencia estadísticamente significativa respecto a la equimosis, sin obstrucción respiratoria y sin salivación excesiva, no edema y no asimetría . No se encontró diferencia estadísticamente significativa en tumefacción, crepitación, movilidad anormal de la mandíbula, maloclusión, hemorragia, trismos y laceración. (14)
En el caso de fracturas condilares en el estudio de López, de 34 pacientes, el 100% presentaba alteración en la oclusión dentaria, 33 (97.1%) limitación en la apertura bucal, 100% dolor articular, 32 (94.2%) inmovilidad condílea, 30 (88.3%) laterodesviación mandibular en la apertura, y 4 (11.7%) mordida abierta anterior. (15)

II.2.2.-EXAMENES IMAGENOLOGICOS DE LAS FRACTURAS MANDIBULARES:

II.2.2.a.- EXAMEN RADIOGRAFICO:
Después de una evaluación clínica cuidadosa del área facial, las radiografías que se tomen deben proveer información adicional sobre las injurias faciales. El examen radiográfico debe depender en algún grado del examen clínico y de la injuria sospechada. En trauma facial el propósito de las radiografías debe ser confirmar el diagnóstico clínico presuntivo, obteniendo información que aclara el examen clínico y determina la extensión de la fractura. Además debe documentar fracturas de dos diferentes ángulos.(8)
La evaluación radiográfica de la mandíbula requiere generalmente de dos o más de las siguientes vistas radiográficas: posteroanterior, lateral oblicua, Towne y panorámica.
Ocasionalmente cuando estas radiografías no proveen adecuada información son muy útiles las radiografías oclusales y periapicales. (8)
La radiografía panorámica es la más útil, ya que muestra la articulación temporomandibular, la rama, ángulo, cuerpo y sínfisis de la mandíbula en una sola placa radiográfica.

EXAMENES RADIOGRAFICOS

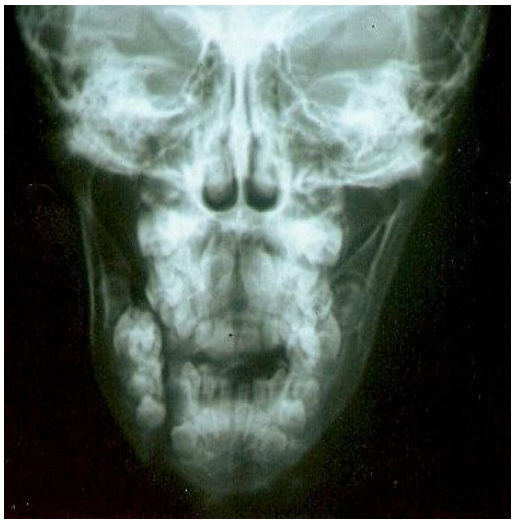



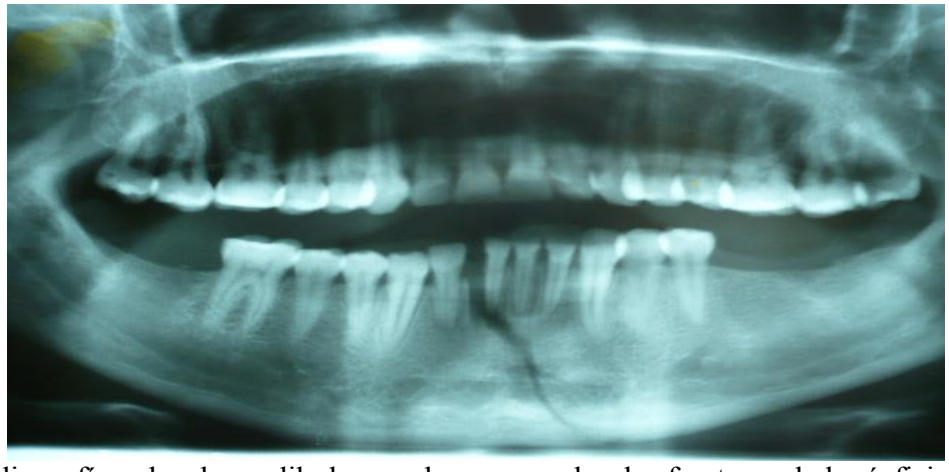

La radiografía oclusal mandibular ayuda a comprobar las fracturas de la sínfisis.


7065
5-6-04

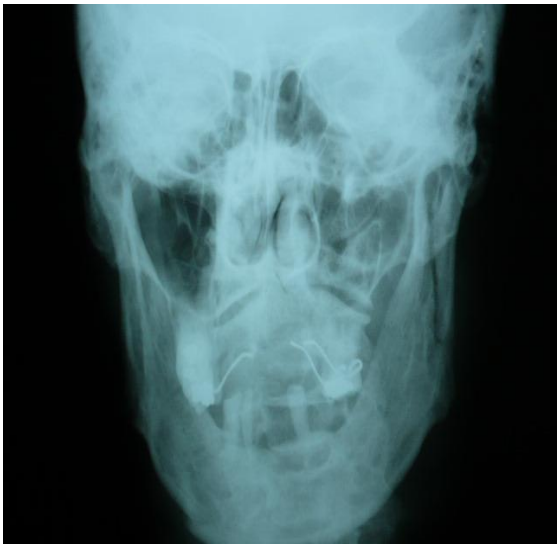

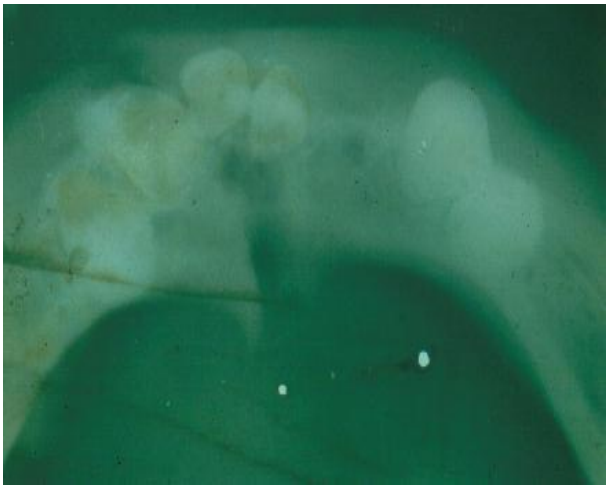

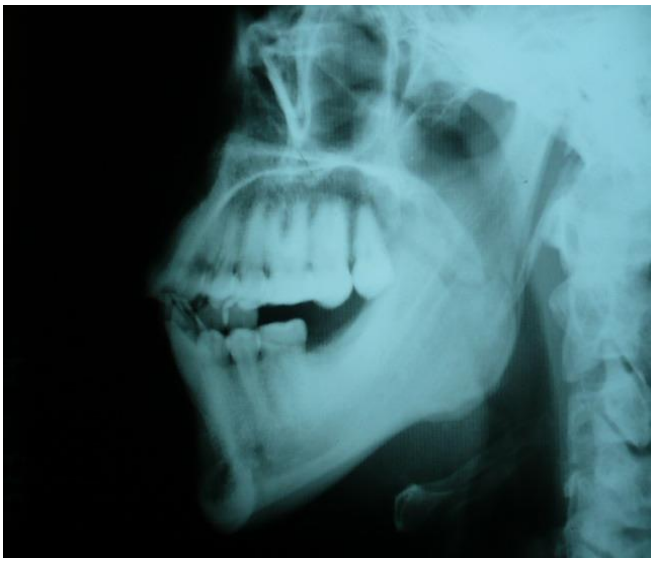



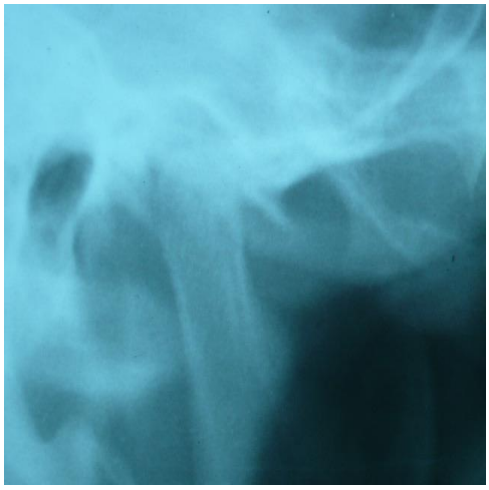

ATM boca cerrada

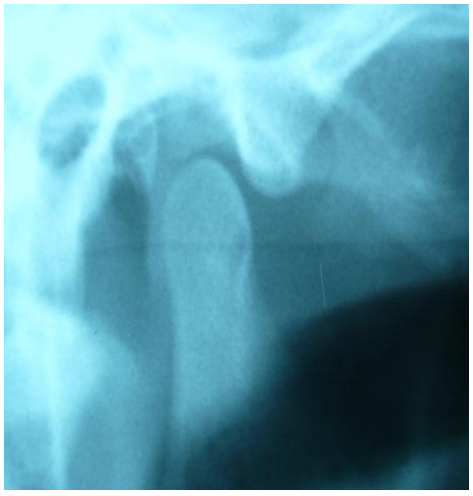

ATM boca abierta

Cuando no es posible tomar una radiografía panorámica debido a la falta de equipo o poca cooperación del paciente, se obtiene una serie mandibular normal: oblícua lateral izquierda y derecha, posteroanterior y proyecciones de Towne (anteroposterior). (12)
-Towne Modificada: para establecer las fracturas y el desplazamiento interno del cóndilo.
-Posteroanterior: para observar las fracturas sinfisiarias y parasinfisiarias.
-Oblícua lateral: muestran las fracturas de cuerpo, ángulo y rama ascendente.
-Articulación Temporomandibular: boca abierta y cerrada pueden aportar información en relación a la función articular. (5)
-Panorámicas: muestran las relaciones oclusales y la mayoría de las fracturas de la mandíbula.
En un estudio de 160 pacientes en el Hospital 2 de Mayo a todos se les tomó radiografías panorámicas para diagnóstico (13)
II.2.2.b.- EXAMEN TOMOGRAFICO:
La TC o tomografía computarizada proporciona varias ventajas en comparación a la radiografía convencional: en primer lugar elimina por completo la superposición de imágenes de estructuras más superficiales o profundas que el área bajo estudio; en segundo lugar debido a la resolución de contraste alta intrínseca de la TC, se pueden distinguir diferencias entre tejidos cuyas densidades físicas difieren en menos del 1%, mientras que en la radiografía convencional es necesaria una diferencia del 10% entre densidades; en tercer lugar, los datos de un solo procedimiento de TC consistente en múltiples barridos contiguos del paciente se pueden visualizar como imágenes en los planos axial, coronario o sagital (capacidad de imagen multiplanar).
La imagen de TC es reconstruida por el ordenador, que manipula matemáticamente los datos de transmisión obtenidos desde múltiples proyecciones. (16) sin volver a exponer al enfermo. Se puede variar el contraste de las imágenes en el tablero de la computadora, para destacar las diferencias del tejido blando o a fin de concentrase en las densidades óseas. (17)
La TC es ventajosa para evaluar las fracturas (intracapsulares y del cuello condilar (9) y otras lesiones de la ATM. Puesto que en los casos típicos se obtienen múltiples cortes, es posible reconstruir imágenes tridimensionales a partir de los datos de la TC. Esas reconstrucciones mejoran el valor diagnóstico de la TC, sobre todo para evaluar superficies ocultas, también son útiles para planear e tratamiento quirúrgico o evaluar los efectos de los traumatismos. (16)
La dosis de radiación par un estudio de CT cefálico es de 30 mGy (3 rad) que supera a la cantidad correspondiente de placas craneales simples, se considera que la información obtenida es útil tomando en cuenta la poca radiación agregada. (17)
El examen tomográfico computarizado (TC) provee de información no obtenible de placas radiográficas. (8) La valoración de los traumatismos maxilofaciales, particularmente de los huesos faciales es importante. (17).
El uso de imágenes TC para dislocaciones condilares intracraneales es considerada el gold standard de los estudios imagenológicos. Especialmente útil para evitar malos diagnósticos, lo que es peor, no detectar injurias cuando se cuenta sólo con exámenes radiográficos. (18). Desde 1990, la TC espiral (volumétrica o helicoidal) es la técnica ideal de imágenes para la evaluación condilar. Estudios basados en cadáveres humanos es comparable a la TC convencional para las imágenes 2D y 3D de la anatomía músculo esqueletal incluyendo el diagnóstico de la fractura. Las ventajas de esta técnica son el completo registro del área concerniente con un único examen, el corto tiempo de exposición, dosis de radiación reducida y mejoramiento de la calidad de imagen. (19)

EXAMENES TOMOGRAFICOS





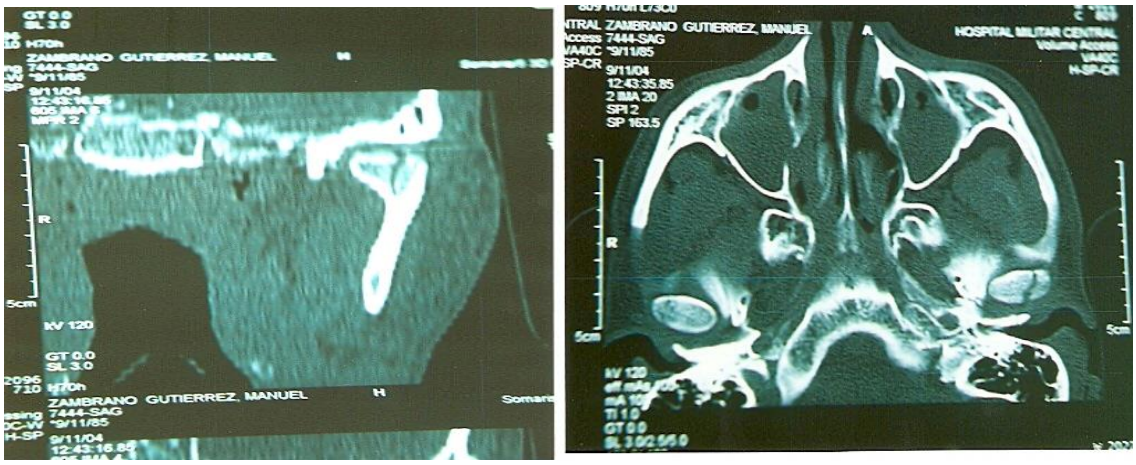

CONE BEAM (scan volumétrico): una de las herramientas más importantes de la que dispone la radiología para el diagnóstico odontológico (reconstrucción primaria y reconstrucción secundaria). Las tomografías volumétricas no solo permiten exploraciones mas rápidas y de calidad, sino que han facilitado el desarrollo de un sofisticado proceso 3D.

II.3.-PRESENTACION DE LAS FRACTURAS MANDIBULARES:

II.3.1.- FRECUENCIA

II.3.1.a.-EN EL EXTRANJERO

La fractura mandibular es una de las lesiones más comunes que se presenta en los traumatismos faciales: ocupando el segundo lugar de frecuencia luego de los traumatismos nasales. (20)

En un estudio en Guyana de 1 año (2001), las fracturas mandibulares ocuparon el 56.6% (86) de las fracturas maxilofaciales. (21)

En un estudio en México que abarcaba 5 años (1994 – 1999) las fracturas mandibulares eran 88 representando el 57.8% de las fracturas maxilofaciales (152). (22)

II.3.1.b.-EN EL PAIS

Existen estudios en los Hospitales 2 de Mayo que a continuación mencionamos:

En el estudio de Padilla (1987) que comprende desde 1974 a 1984, las fracturas mandibulares representan el 37% de todas las fracturas del macizo facial en el estudio sobre tratamientos quirúrgicos de fracturas del macizo facial, de 201 casos, 2 casos fueron fracturas del tercio superior (1%), 124 casos de fracturas del tercio medio (62%) y 75 casos fractura del tercio inferior (mandibular)(37%) (23)

En el estudio de Bahamonde, en un periodo de 3 años sobre manejo de las fracturas de los maxilares utilizando miniplacas y tornillos en 24 casos (36.4%), 18 de los cuales eran fractura mandibular (75%) y 6 de maxilar superior (25%),con un total de 21 pacientes, ya que 3 pacientes tuvieron fracturas en ambos maxilares.(24)

II.3.2.-ETIOLOGIA:

II.3.2.a.-ESTUDIOS EXTRANJEROS

Los accidentes vehiculares como ocupantes fueron la causa más común de fractura (44%), seguido por las caídas (24%), los accidentes de tránsito como peatón (13.5%), accidentes en bicicleta (5.1%), accidentes deportivos (5.1%), peleas (5.1%), heridas por arma de fuego (1.6%) y caídas de caballo (1.6%) en un estudio en niños. (25)

La vasta mayoría de fracturas en un estudio se debieron a altercados y asaltos 258 (73%) y 16 ocasionados por armas de fuego (PAF), accidentes vehiculares fueron la causa en 62 casos (17.6%), caídas en 20 casos (5.7%), injurias deportivas en 10 casos (2.8%) y accidentes industriales en 2 casos (0.6%). (26)

En una serie de 196 fracturas mandibulares conminutas la causa más frecuente era altercados 109 casos, accidentes vehiculares en 45 casos, heridas por armas de fuego (PAF) 36 casos, y caídas en 6 pacientes. (27)

En un estudio comparativo entre 3 técnicas de osteosíntesis en 205 pacientes tenemos que las causas son : asaltos 46%, accidentes de tránsito 22%, accidentes deportivos 15%, accidentes de trabajo 8%, accidentes en bicicleta 2%, caídas 2%, agresiones 2% y caídas del caballo 0.5%. (28)

En un estudio en Guyana, de 86 pacientes con fracturas mandibulares entre las causas mas frecuentes de fractura tenemos: agresiones personales 59 (68.6%), accidentes de tránsito 20 (23.3%), caídas 5 (5.8%) y otras 2 (2.3%) (21)

En el estudio en Chile de160 pacientes, los accidentes de tránsito fueron la causa mas frecuente de fractura mandibular (46.13%), las caídas representaron el 20.4%, seguida por los asaltos 13.06%, los accidentes de trabajo el 12.66% y los derrumbes 2.04% de los casos (29)

II.3.2.b.- ESTUDIOS NACIONALES

En el Hospital 2 de Mayo de 160 pacientes, el agente causal en 8 (5%) casos era PAF, 68 (42.5%) por accidente de tránsito, 62 (38.75%) por asalto y 22 (13.75%) por caída. (13)

De acuerdo a la etiología de 34 fracturas de cóndilo mandibular en el 2 de Mayo: 20 (58.9%) por violencia física, 10 (29.4%) accidentes vehiculares, 3 (8.8%) accidentes en el hogar, 1 (2.9%) accidentes deportivos. (15)

Los agentes causales en una serie de 25 casos en el Hospital 2 de Mayo fueron: 11 casos por accidente de tránsito (42%), 8 casos por agresión física (31%), 5 casos PAF (23%) y 1 caso por accidente casero (4%). (29)

El agente causal en 24 casos tratados con miniplacas y tornillos el 28.6% fue agresión, 23.8% PAF, 19.05% accidente de tránsito, 9.5% accidente de trabajo y 19.05% otras causas.(24)

Según la causa de fractura el mayor porcentaje era la agresión 36%, accidente de tránsito 34%, accidente casual 16%, accidente laboral 7%, y PAF 7%. (14)

II.3.3.-EDAD Y SEXO:

II.3.3.a.-EN EL EXTRANJERO

Los hombres suelen resultar más afectados que las mujeres, y las edades fluctúan entre 11 y 30 años de edad (18)

En un estudio radiográfico post tratamiento de 231 pacientes: 178 (77%) eran varones y 53 mujeres, edades comprendidas entre 2 a 77 años. (31)

Un estudio retrospectivo de 99 fracturas mandibulares en 59 pacientes niños, siendo los varones 3 veces más afectados que las niñas. Con edades comprendidas entre 14 meses y 16 años, divididos en tres grupos: A; 14 meses a 5 años (7 pacientes), B; 6 a11 años (22 pacientes) y C; de 12 a 16 años (30 pacientes). (25)

En un periodo de 2 años, 352 pacientes con 589 fracturas, los varones fueron los más afectados 296 (84%). De acuerdo a las razas se clasifican en negros 56%, blancos no hispánicos 28%, hispánicos 14.5% y otros 1.5%. Sus edades variaban de 3.5 a 75 años. El rango de edad en el que ocurrieron la mayoría de fracturas era de 20 a 30 años. El promedio de edad 28 años 3 meses. (26)

De 205 pacientes que tenían 376 fracturas mandibulares, respecto al sexo: 88% eran varones y 12% mujeres, el promedio de edad era de 29 años con un rango de edad de 14 a 92 años. (28)

De 196 pacientes con fracturas conminutas, 167(85.2%) eran varones y 29 mujeres, con un rango de edades entre12 a 60 años, con un promedio de 30.1 años. (27)

En otro estudio de 28 pacientes que solo fueron controlados y tratados con dieta, 11 eran mujeres y 19 varones. El promedio de edad era de 35.6 años, variando desde 5 a 80 años. (32)

En el estudio en Guyana, en 86 pacientes el sexo masculino fue mas vulnerable que el femenino, con el 89.5%. Los grupos etáreos más afectados fueron entre 15 a 24, 18 (20.9%), de 25 a 34, 26 (30.2%) de 35 a 44 (30.2%), entre 45 a 54, 10 pacientes u 11.6% y 3 mayores de 55 (3.5%). (21)

En el estudio en México de 88 pacientes, el 84%(74) eran hombres y el 16%(14) mujeres. La media de edad de los pacientes fue de 33.76 +- 12.83 años, la mayor

frecuencia se observa en el grupo de 21 a 30 años 35.2%(31) y la menor frecuencia en la del grupo de 1 a 10 años (22)
En el estudio en Chile de 160 pacientes los hombres representaron el 90.6%(145) y las mujeres 9.4% (15), la edad promedio fue de 33 años (rango de 14 a 65) y las edades mas prevalentes de 20 a 29 años (43.1%) 69 pacientes y de 30 a 39 años (22.5%) o 36 pacientes (29)
II.3.3.b.- EN NUESTRO PAIS
En el estudio estadístico sobre traumatismos maxilofaciales, que incluyen tejidos blandos en el Hospital del Rímac (1976) de 1029 casos, 764 (74.25%) eran varones y 265 (25.75%) mujeres. Pero específicamente en el caso de fracturas mandibulares 36 eran varones y 9 mujeres, respecto a la edad 8 eran menores de 10 años (5 mujeres), 5 tenían entre 11 y 20 años (1 mujer), 19 entre 21 y 30 años (2 mujeres), 7 entre 31 y 40 años, 4 entre 41 y 50 años, y un varón y una mujer mayores de 50 años. (33)
Con respecto a estas, en el caso de 34 fracturas de cóndilo: 5 (14.8%) tenían entre 11 a 20 años, 20 (58.9%) entre 21 a 30 años, 5 (14.8%) tenían entre 31 a 40 años, y 4 (11.8%) entre 41 y 60 años. De los cuales 28 (82.4%) eran varones y 6 (17.6%) mujeres. (15)
De 75 pacientes con fracturas mandibulares que representaban el 37% de todas las fracturas del macizo facial (201), 70 (93.3%)eran de sexo masculino y 5 de sexo femenino, del total de pacientes (168) 1.19% era menor de 14 años, 34.52% entre 15 a 20 años, 20.24% entre 21 a 25 años, 11.31% entre 26 a 30 años, entre 31 a 40 años 11.9%, y entre 41 a 50 años 2.38%, mayores de 51 años 6.55%. (23)

De 25 casos, 22 eran de sexo masculino (88%) y 3 de sexo femenino (12%). Las edades presentadas son : de 10 a 20 años 4 casos (15%), 20 a 30 años 13 casos (54%), 30 a 40 años 5 casos (19%), 40 a 50 años 2 casos (8%) y 1 (4%) caso de 60 a 70 años (30) .
La distribución según sexo de 24 casos el 80.95% eran de sexo masculino y de sexo femenino 19.05%. Las edades comprendidas entre 10 y 20 años, 5 pacientes (23.8%), entre 21 y 30 años, 8 pacientes (38.1%), entre 31 y 40 años, 7 pacientes (33.3%) y 1 paciente mayor de 41 años (4.8%). (24)
En el Hospital 2 de Mayo de 160 pacientes: 120 varones (75%), de los cuales 71 tenían entre 20 y 30 años, 26 entre 30 y 40, 19 entre 40 y 50; y 40 (25%) mujeres.(13)
En el estudio de 100 pacientes con fractura mandibular, el 78% eran varones y el 22% mujeres, si existe diferencia estadísticamente significativa. Respecto a la edad el 15% estaban entre los 10 a 19 años, 53% entre 20 a 29 años, 20% entre 30 a 39 años, 6% entre 40 a 49 años, 4% entre 50 a 59 años y 2% mas de 60.(14)

II.3.4.-LUGAR DE PROCEDENCIA:

En el caso de fracturas condilares de 34 casos, 24 (70.6%) de Lima y 10 (29.4%) de provincias. (15)
En el estudio de 25 casos de fracturas mandibulares, 23 provenían de Lima (92%) y solo 2 casos de provincias (8%). (30)
De 24 pacientes el 19% provenía de provincias y 81% de Lima. (24)

II.3.5.- CLASIFICACION DE LAS FRACTURAS MANDIBULARES:
II.3.5.a.-DE ACUERDO A SU LOCALIZACIÓN ANATÓMICA:
-Condíleas o subcondíleas: si corren desde la escotadura sigmoidea de la mandíbula hasta el borde posterior de la rama ascendente.

-Rama ascendente: si se extienden en forma horizontal entre los bordes anterior y posterior de la rama o, en forma vertical desde la escotadura sigmoidea hasta el borde anterior
-Angulares: si son distales al segundo molar y están entre el cuerpo y la rama ascendente
-De cuerpo: si aparecen entre la parte mesial del canino y la distal del segundo molar y se extienden desde el alvéolo al borde inferior.
-Sinfisiarias y parasinfisiarias: si corren en la región de los incisivos hasta el borde inferior
-Alveolares: si están confinadas al reborde alveolar. (5)

II.3.5.b.-DE ACUERDO AL DESPLAZAMIENTO DE LOS TRAZOS FRACTURADOS:

Este desplazamiento puede producirse por acción de la misma fuerza que produce la fractura (desplazamiento directo) o bien por acción de la tracción muscular (desplazamiento indirecto). El desplazamiento también puede producirse por un mecanismo combinado directo e indirecto. La ausencia de desplazamiento sólo se observa en las fracturas de tallo verde, debido a la presencia del grueso manguito perióstico, o bien en las fracturas incompletas. (10)

Pueden ser favorables o desfavorables dependiendo de la angulación de la fractura y la fuerza:

-Favorable: los segmentos fracturados tienden a acercarse. (5) porque la línea de fractura y la tracción muscular resisten el desplazamiento de la fractura (8)
-Desfavorable: los segmentos fracturados tienden a alejarse en sentido horizontal y vertical. (5) por tracción del músculo que desplaza los segmentos fracturados (4).

En general se consideran a las fracturas parasinfisiarias como desfavorables porque los músculos depresores detractores de un lado tienen diferente dirección de tracción de los del lado opuesto.

Por lo general cuando existen relaciones desfavorables entre los segmentos fracturados, es necesario efectuar un abordaje abierto para su reducción y fijación (5)

II.3.5.c.-DE ACUERDO A LA EXPOSICION DE LOS TRAZOS FRACTURADOS:

En las fracturas cerradas, la piel o mucosas se hallan intactas o a lo sumo contusionadas o excoriadas.

En las fracturas abiertas, existe una herida que comunica la fractura con el exterior. Todas las fracturas que afectan la arcada dentaria son abiertas, ya que la superficie fracturada siempre se halla en contacto con la cavidad oral a través del ligamento periodontal. Toda fractura abierta está contaminada. Por ello el riesgo de una infección ósea está aumentado. (10)

II.3.5.d.-DE ACUERDO AL LUGAR DE ACCION DE LA FUERZA:

La fractura es directa cuando el hueso se rompe en el mismo lugar en el que ha actuado la fuerza.

La fractura es indirecta cuando el trazo de fractura aparece en un lugar diferente. (10)

II.3.5.e.-DE ACUERDO A LAS CARACTERISTICAS DEL TRAZO DE FRACTURA:

Las fracturas pueden describirse como transversales, oblicuas, longitudinales, compuestas o conminutas así como completas con o sin desplazamiento y existen alteraciones parciales de la continuidad ósea. (10)

Otro sistema de clasificación las divide en: tallo verde, simple, conminuta y compuesta, esta categoría describe la condición de los fragmentos óseos en el sitio de fractura y la posible comunicación con el medio externo. Fracturas en tallo verde son incompletas con hueso flexible, con mínima movilidad. Las fracturas en tallo verde son un tipo

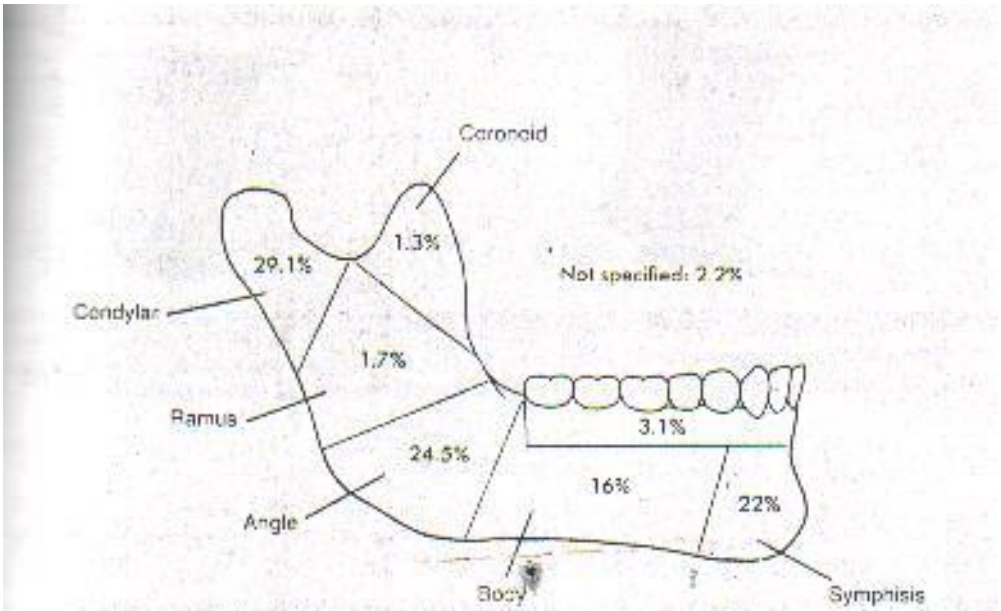

Fig. 24-10. Anatomic distribution of mandibular fractures. (From Olson RA et al, *J Oral Maxillofac Surg* 40:23, 1982.)

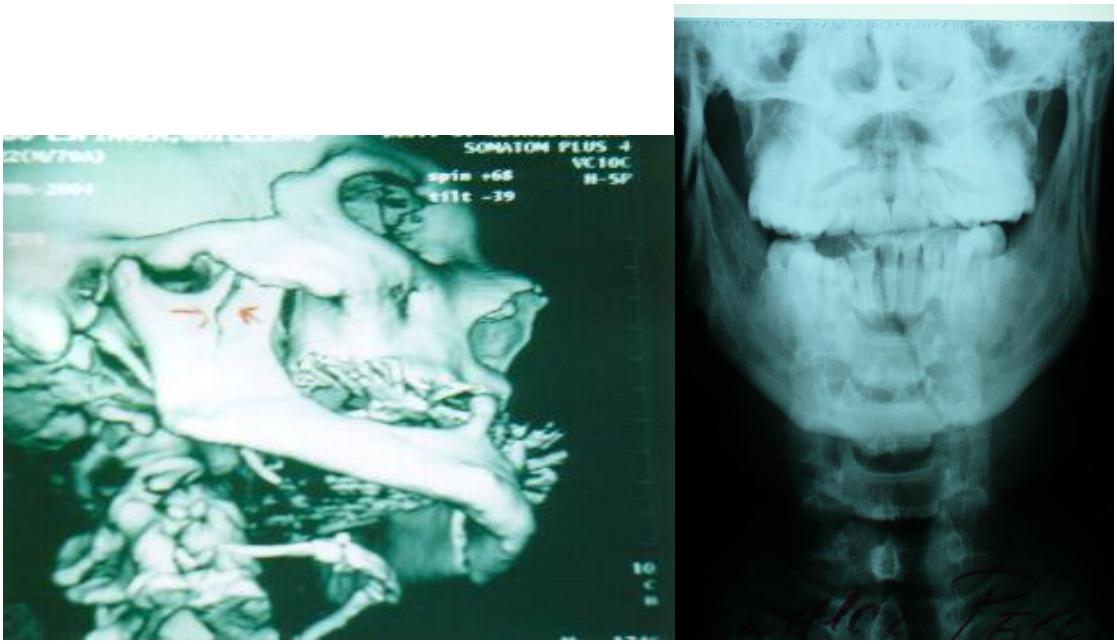

Fractura incompleta Fractura parasinfisiaria

especial de fracturas que se producen durante la infancia, cuando el periostio es más grueso y más elástico e impide el desplazamiento de fragmentos.(10)

Una fractura simple es una ruptura completa del hueso con una mínima fragmentación en el sitio de fractura. En una fractura conminuta el hueso queda en múltiples fragmentos (8). La conminución es definida como la presencia de múltiples líneas de fractura resultando en múltiples pequeñas piezas dentro del área de la mandíbula.(13)
Las heridas PAF generalmente resultan en fracturas conminutas. La fractura compuesta resulta en la comunicación del margen del hueso fracturado con el medio externo.(4)
En las fracturas por arma de fuego (PAF), en el lugar sobre el que se aplica la fuerza se produce una pérdida de sustancia y se forman astillas, de modo que dichas astillas penetran junto con el proyectil en los tejidos blandos adyacentes, dando lugar a heridas extensas y con múltiples desgarros (estallido). La mayor parte de las fracturas con pérdida de sustancia se producen por heridas de bala u otros cuerpos extraños de alta velocidad (fragmentos de metralla). (10)

II.3.6.-PRESENTACION DE CASOS DE FRACTURAS MANDIBULARES:
II.3.6.a.-EN EL EXTRANJERO
-ADULTOS
En la población adulta, alrededor del 60% de las fracturas se presenta en la región del tercer molar y en el ángulo mandibular o subcondíleo. Alrededor del 33% de las fracturas abarca la región condílea, 20 o 30% el cuerpo y 10% la sínfisis (12)

Se encuentra una elevada incidencia de fracturas angulares (28.5%), cuerpo (25%) subcondíleas (23.6%) y parasínfisiarias (14.0%) y una baja incidencia en las correspondientes a la rama ascendente (5.6%), coronoides (9%) y alveolares (2.4%) .(5)
En un grupo de 28 pacientes las fracturas estaban localizadas como sigue: 16 de cuerpo mandibular (46%), 15 de ángulo y rama (43%), y 4 de cuello de cóndilo baja (11%). (32)
De 196 pacientes con fracturas conminutas, el cuerpo era el mas afectado: 99 casos, sínfisis 49 casos, ángulo 31 casos, y la rama 18 casos (27)
De 376 fracturas mandibulares en 205 pacientes, ángulo 60% I, 48% D y 6% bilateral , 41% parasínfisis I y 38% D, cuerpo 28% I, 31% D y bilateral 8%, subcondilar I 23% D 25% y bilateral 11%, 19% en sínfisis (bilateral) , rama 1% D y 0.5 bilateral.(28)
En el estudio en Guyana de 152 pacientes, 58 (67.4%) eran de ángulo mandibular, 17 (19.8%) eran de cuerpo, 5 (5.8%) de sínfisis, 2 (2.3%) de cóndilo. (21)
En el estudio en México de 88 pacientes, 31(35.2%) eran de ángulo, 20 (22.7%) de cuerpo, 16 (18.2%) de sínfisis y parasinfisis, de cuello de cóndilo 7(8%), de rama 6 (6.8%) y combinadas 8(9.1%). (22)
En el estudio en Chile de 160 pacientes, 87 (54.9%) presentó sólo fractura mandibular y 38 pacientes (23.8%) presentó otras fracturas faciales, el 21.3% (34) presentó fracturas no faciales asociadas. Los 160 pacientes presentaron 245 fracturas mandibulares. La fractura más frecuente fue la subcondilar: 85 fracturas (34.7%), luego la de ángulo 49 (20%), cuerpo mandibular 42 (17.14%), parasínfisis 40 (16.33%), sínfisis 19 (7.76%), rama 7 (2.86%), coronoides 2 (0.81%), intracapsular 1 (0.4%).
El 57.5% de los pacientes presentó una fractura mandibular, 33.7% presentó dos fracturas, 6.8% tres fracturas y sólo 1.8% cuatro fracturas.(29)
De 28 pacientes, 21 tenían sólo una fractura y 7 tenían dos fracturas. (32)
De 352 pacientes, 145 pacientes (42%) presentaron fractura única mandibular, 172 pacientes (49%) dos fracturas, 29 pacientes (8%) tres fracturas, 1 tuvo cuatro y otro cinco fracturas. (26)
- PACIENTES PEDIÁTRICOS

En los niños, las regiones del ángulo, cóndilo y subcondílea representan alrededor del 80% de las zonas fracturadas. Las fracturas de sínfisis y parasínfisis son mas frecuentes (15 a 20%) que en los adultos y las fracturas de cuerpo son muy raras. Kaban y colaboradores encontró que más del 50% de las fracturas pediátricas incluía la región condílea. (12)
Cerca del 50% de las fracturas mandibulares involucran el cóndilo, se evidencia que el 5% de estas fracturas corresponden a menores de 5 años, las fracturas del cuello del cóndilo ocurren con mayor frecuencia y pueden presentarse solas o asociadas a fracturas mandibulares entre el 8 y 35%, cuando inician la etapa escolar y se involucran en actividades sociales, la evidencia de fracturas aumenta. (34)
En un estudio en niños la localización anatómica más común fue el cóndilo (43.25%), luego sínfisis (24.25%), ángulo (20.25%), y el cuerpo mandibular (12.25%). No hubo fracturas de rama mandibular ni de apófisis coronoides. (25)

II.3.6.b.-EN NUESTRO MEDIO
En el estudio del Hospital 2 de Mayo de 160 pacientes; 50 pacientes presentaban fracturas de ángulo, 38 de sínfisis, 29 de cuerpo, 24 de rama ascendente, 22 de cóndilo, 19 de apófisis coronoides y 1 de escotadura sigmoidea.(13)
De 25 pacientes con fracturas mandibulares según la localización anatómica tenemos: 12 casos (35%) en rama mandibular, 9 de parasinfisiaria (26%), 8 casos en ángulo (24%),1 caso de reborde alveolar (3%) y 4 casos de fracturas múltiples (12%), no hubo pacientes con fracturas de cóndilo, coronoides, cuerpo y sínfisis.(30)
En 24 casos de fracturas mandibulares se presentaron 1 fractura de ángulo (5.5%), 2 parasinfisiarias (11.2%), 2 de cuerpo (11.2%), 3 de rama ascendente (16.7%), 1 sinfisiaria (5.5%), 1 subcondilar y de cuerpo (5.5%), 1 de sínfisis y cóndilo (5.5%), 1 bicondilea y parasinfisiaria (5.5%), 1 de ángulo y cuerpo (5.5%) y no especifica 3 casos (16.7%) .(24)
En el estudio de Padilla (1987) que comprende desde 1974 a 1984, las fracturas mandibulares representan el 37% de todas las fracturas del macizo facial, y de las 75 fracturas mandibulares: 9 eran fracturas sinfisiarias (12%), 44 fracturas parasinfisisarias (58.6%) de las cuales 25 (33.3%) eran conminutas, 19 fracturas angulares (25.3%), 2 subcondileas (2.7%) y 1 alveolar (1.4%) .(23)
De 100 pacientes con fractura mandibular el 66% presentaba fracturas simples mandibulares, 32% fractura en dos zonas a nivel mandibular, 1% fractura en tres zonas a nivel mandibular y 1% fractura en cuatro zonas a nivel mandibular ,30% de cuerpo simple y 6 casos de cuerpo y en otra zona mas, 2% dentoalveolar simple y 3 casos de dentoalveolar y en otra zona mas, 4% condilar simple y 5 casos de condilar y en otra zona mas, 14% de ángulo simple y 2 casos de ángulo y en otra zona mas, 8% parasinfisiaria y 3 casos de parasinfisiaria y en otra zona mas ,7% de rama ascendente y 5 casos de rama ascendente y en otra zona mas, 1% de mentón y 2 casos de mentón y otro en sínfisis con otra zona mas.(14)
En lo que se refiere al tipo de fractura condilar de 34 pacientes, que representan el 7.18% de todas las fracturas maxilofaciales registradas en el periodo 1995 y 1996 en el Hospital 2 de Mayo. 30 presentan fracturas unilaterales (88.3%), 4 fracturas bilaterales (11.7%), 20 fracturas desplazadas (58.9%) y no desplazada 14 (41.1%) .(15)

III.-TRATAMIENTO DE LAS FRACTURAS MANDIBULARES:

III.1.-CONSIDERACIONES EN EL MANEJO:

III.1.1.-DIENTES EN LA LÍNEA DE FRACTURA:

III.1.1.a.-DIENTES COMUNES

El tratamiento en caso de la presencia de dientes en la línea de fractura siempre ha sido controversial. Algunos autores recomendaban la extracción profiláctica durante la fijación intermaxilar. Es probable que las infecciones que ellos atribuían a la presencia de dientes en la línea de fractura hayan sido causadas por insuficiente estabilidad.

En años recientes los sistemas de fijación rígida y el uso de antibióticos han reducido la incidencia de infección. El uso de miniplacas de osteosíntesis que requiere reducción anatómica precisa y permite fijación tridimensional estable ha cambiado el manejo de las fracturas con piezas dentarias en la línea de fractura. (35)

En una serie de 46 pacientes que tenían un solo trazo de fractura y 22 que tenían dos trazos de fractura que incluían dientes en un total de 90 sitios de fractura. En 20 casos el tratamiento se dio durante las 24 horas del trauma, en los restantes 48 casos fue posterior, pero solo en 17 casos fue después de 7 días. El grado de desplazamiento de los fragmentos fue clasificado como mínimo (1-2 mm) en 32 sitios de fractura (36%) y grueso (+ 2mm) en 58 sitios de fractura (64%). La extracción intraoperatoria fue realizada en 12 de 90 fracturas. Las razones para la exodoncia fueron: dientes dislocados, reposicionamiento imposible (3), dientes fracturados (3), dientes en mala condición periodontal (2), dientes seriamente cariados (2), dientes total o parcialmente impactados que son un obstáculo para reducir la fractura (2).

Once sitios de fractura presentaron complicaciones en 9 pacientes: 4 pacientes desarrollaron infección requiriendo prolongar la hospitalización con tratamiento antibiótico, 4 desarrollaron dehiscencia de sutura y uno maloclusión. Sin embargo, todos los pacientes sanaron exitosamente.

Las complicaciones se observaron en 3 (25%) de 12 fracturas en las cuales el diente fue extraído, y en 8 (10.25%) de 78 cuando el diente fue mantenido.(35)

De 196 pacientes con fracturas conminutas, en 135 (68.87%) casos presentaban un diente en la región conminuta, y el diente o los dientes fueron removidos durante la cirugía en 66 casos. (27)

III.1.1.b.-TERCERAS MOLARES

En el estudio de 47 casos de Wolujewicz, donde se evalúa los dientes retenidos dentro de la región del ángulo como factor predisponente para su debilidad, se concluye que no había relación entre el estado de erupción del respectivo tercer molar inferior y la incidencia de fracturas de ángulo mandibular. (36)

Sin embargo, muchos autores han implicado la presencia de terceras molares, especialmente piezas impactadas como una razón para que ocurran fracturas mandibulares en la región del ángulo. De hecho algunos han recomendado la extracción profiláctica de las terceras molares para eliminar su efecto debilitante en la región del ángulo, con el fin de prevenir las fracturas que podrían ocurrir. Mientras parece ser una medida extrema para el problema, hay evidencia científica que indica que las terceras molares hacen mas débil el ángulo mandibular y están asociadas a fracturas cuando la molar no está presente.(8) En el estudio de Reitzick encontró 4 mandíbulas de mono con terceras molares no erupcionadas, fracturadas con el 60% de fuerza requerida cuando el

CONSIDERACIONES EN EL MANEJO

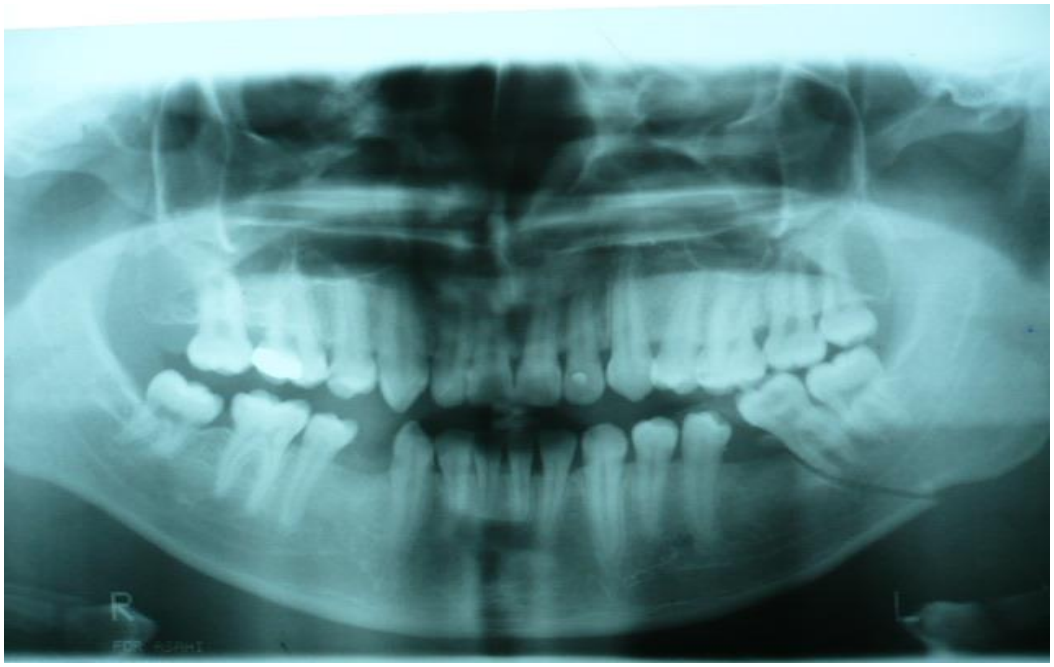

Dientes en la línea de fractura

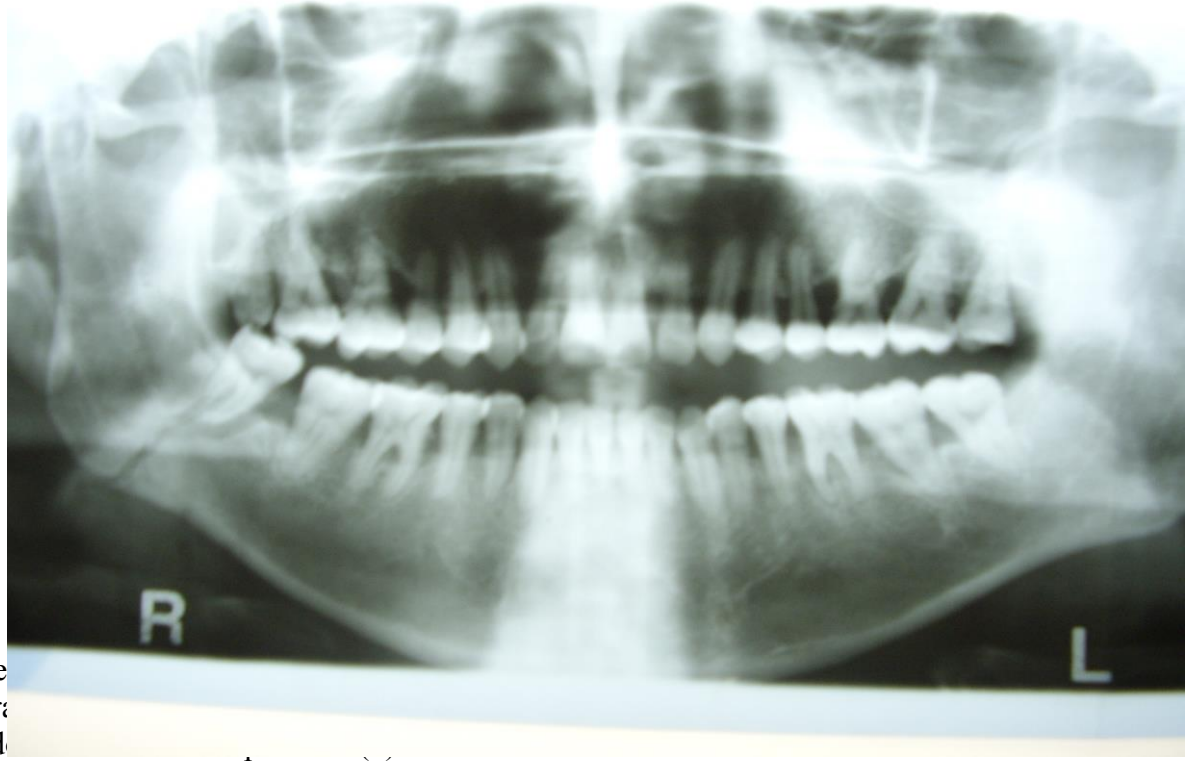

diente
tercera
cuand

En un estudio de 55 fracturas de ángulo en 51 pacientes. 49 fracturas incluían un tercer molar en el trazo de fractura y se retiraron en 25 casos de acuerdo a las siguientes indicaciones:

-inestabilidad del órgano dentario (38), que imposibilita o dificulta la reducción de la fractura (35)
-luxación del molar
-fractura del molar
-antecedente de infección periodontal (38)
-ensanchamiento del ligamento periodontal de 2mm o más, lesión periapical extensa
- dientes parcialmente impactados con pericoronitis (35)
La extracción de una tercera molar de una fractura simple provoca la pérdida de contacto entre los segmentos en forma parcial y se debe considerar como una fractura con defecto óseo y de acuerdo a la cantidad de pérdida se trata con dos implantes de 2 mm o bien con una placa de mayor perfil como la universal o de reconstrucción de 2.4mm.(38)
En un estudio que relacionaba las fracturas del ángulo mandibular con la presencia y estado de erupción de la tercera molar inferior, de 200 pacientes que tenían un total de 302 fracturas mandibulares. 93 pacientes (46.5%) presentaron un total de 151 terceras molares no erupcionadas. En los restantes 107 pacientes las terceras molares estaban ausente o erupcionadas
No hubo diferencia entre la distribución por sexo o las causas de fractura entre los grupos con o sin tercera molar no erupcionada.
98 pacientes presentaron 103 fracturas de ángulo representando el 34% de todas las fracturas mandibulares en esa investigación. La incidencia de fracturas de ángulo fue significativamente mayor en el grupo de terceras molares no erupcionadas comparada con el de terceras molares ausentes o erupcionadas. Se estableció una tendencia lineal y significativa entre el grado de impactación y la susceptibilidad de la región del ángulo mandibular a la fractura, por lo tanto los terceros molares no erupcionados representan una zona potencial de debilidad y predisponen a la región del ángulo a la fractura (6)
39 de 40 fracturas de ángulo mandibular estaban relacionadas a una tercera molar erupcionada o impactada. (39)
Existe el criterio de extraer una tercera molar inferior no erupcionada. Sin embargo, la medida de remover una tercera molar como medida preventiva contra la fractura mandibular no ha sido aceptada completamente. Peterson propone la extracción profiláctica en deportistas (40)

III.1.2.-MEDICACION PRE, INTRA Y POSOPERATORIA:

III.1.2.a.-POST TRAUMATICA O PREOPERATORIA
Son prudentes la cobertura antibiótica y terapia antitetánica en la mayoría de las lesiones de los tejidos blandos orales y faciales debido a la contaminación, la penicilina todavía constituye una buena elección empírica hasta que los cultivos y pruebas de sensibilidad a los antibióticos demuestren lo contrario.
La terapia antitetánica es como sigue:
-paciente previamente inmunizado entre 5 a 10 años: administre 0.5 ml de toxoide tetánico.
- paciente previamente inmunizado dentro de 5 años: no necesita dosis.
- paciente previamente inmunizado más de 10 años:
..herida no contaminada: administre 0.5 ml de toxoide tetánico.
..herida contaminada: administre 0.5 ml de toxoide tetánico y 25 U de globulina humana inmune del tétano.
-paciente sin inmunización previa:

..herida no contaminada: administre 0.5 ml de toxoide tetánico y repetir a los 2, 6 y 20 meses.

..herida contaminada: administre 0.5 ml de toxoide tetánico y repita a 1, 2 y 6 meses y 250 U de globulina humana inmune del tétano.(9)

Se emplea como terapia preventiva la amoxicilina más ácido clavulánico 2 x 1 gr por día prescrita durante 5 días. (32)

III.1.2.b.-REQUERIMIENTOS ANESTESICOS:

Para el tratamiento precoz y definitivo, estos varían de acuerdo a la situación clínica. Puede usarse la anestesia local si el paciente coopera y los tratamientos son simples (tratamiento precoz). Los niños, los pacientes con estados hemodinámicamente alterados y los enfermos mentales requerirán de anestesia general. El manejo de las heridas complejas, sin importar que tan colaborador sea el paciente, requieren de asistencia diestra, instrumentación apropiada, buena iluminación y tiempo para realizar el cuidado definitivo adecuado. Estos requerimientos se alcanzan en un quirófano con el paciente bajo anestesia general. (9)

III.1.2.c.-POSTOPERATORIA

En el postoperatorio a todos los pacientes se les administró antibióticos endovenosos Penicilina G 2´000,000 c /6h o Clindamicina 300 mg c /8h (EV) por 5 días después de la cirugía, dando de alta al paciente al 5to día post quirúrgico. A los pacientes se les indicó una dieta líquida o blanda por 3 semanas. (39)

En un estudio comparativo de 3 técnicas quirúrgicas, los 205 pacientes fueron tratados bajo anestesia general, enjuagatorios de Clorhexidina y cobertura antibiótica con 600 mg de Benzil penicilina c/6 horas por vía endovenosa, fueron administrados preoperatoriamente y continuo por un mínimo de 24 horas postoperatoriamente. (28)

III.1.3.-PROCESO DE REPARACION EN FRACTURAS:

III.1.3.a.-FORMACION Y RESORCION DE HUESO – REMODELADO OSEO NORMAL

-Formación de hueso por los osteoblastos:

Se encuentran osteoblastos en las superficies óseas y en las cavidades del hueso. En todos los huesos vivos ocurre de continuo un grado pequeño de actividad osteoblástica (formación de hueso) alrededor de un 4% de toda la superficie en un momento determinado.

-Absorción de hueso – Función de los osteoclastos:

Los osteoclastos normalmente son activos en cualquier momento en el 1% de las superficies externas y de las cavidades. La hormona paratiroidea controla la actividad de absorción ósea de los osteoclastos. El mecanismo de esta absorción se cree es el siguiente: los osteoclastos secretan dos tipos de sustancias: enzimas proteolíticas, probablemente liberadas por los lisosomas de los osteoclastos y varios ácidos, incluyen el cítrico y el láctico.

-Equilibrio entre formación y resorción de hueso:

En condiciones normales, con excepción de los huesos en fase de crecimiento, las velocidades de formación y resorción del hueso son iguales y su masa total permanece constante. Los osteoclastos se encuentran en masas grandes y suelen digerir hueso durante unas 3 semanas formando una cavidad que puede alcanzar hasta 1milímetro de diámetro. Transcurrido dicho tiempo los osteoblastos se convierten en osteoblastos, con lo que empieza a producirse hueso nuevo. La formación de hueso nuevo se suspende cuando el hueso empieza a comprimir los vasos sanguíneos que riegan la zona. El canal dentro del cual se encuentran estos vasos, llamado canalículo de Havers, es todo lo que

queda de la cavidad original. Cada nueva zona de hueso formado de esta manera se llama un osteón.
-Significación del remodelado continúo de hueso:
La formación y resorción continua de hueso tiene funciones importantes; primero el hueso suele ajustar su fuerza al esfuerzo al cual se somete, por lo tanto cuando son objeto de esfuerzos muy grandes se hacen mas gruesos. Segundo, también puede variar la forma del hueso para soportar adecuadamente los esfuerzos mecánicos, mediante formación y resorción de hueso según los modelos de líneas de fuerza. Tercero, el hueso antiguo se vuelve relativamente frágil y quebradizo, de manera que se necesita la formación de matriz orgánica nueva a medida que degenera la matriz orgánica vieja, conservándose así la resistencia normal del hueso. En los huesos de los niños la formación y resorción óseas son rápidas en comparación con los de personas de edad, en quienes ambos procesos se han vuelto lentos.
-Control de la formación ósea en función de los esfuerzos a los que se somete el hueso:
La formación de hueso es proporcional a la carga que el hueso debe soportar. El depósito de hueso en punto de esfuerzo de compresión parece deberse a un efecto piezoeléctrico: el hueso comprimido es asiento de un potencial negativo en el foco de compresión y un potencial positivo en otros lugares Se ha visto que el paso de pequeñas corrientes en hueso se acompañaba de actividad osteoblástica en el polo negativo, esto explicaría la mayor formación de hueso en los focos de compresión. Por otra parte la actividad osteoblástica normal podría explicar la resorción ósea en los focos de tensión.
III.1.3.b.- REACCION INICIAL A LA INJURIA:
La fractura ósea incita una respuesta inflamatoria con activación del sistema de complemento. Concomitantemente la disrupción de la vasculatura local inicia la formación del hematoma. La combinación de estos eventos produce un microambiente con disminución de la gradiente de oxígeno y del pH, conducido por células fenotípicas que desbridan estructuras necróticas y promueven la reparación tisular.
El hematoma que se forma después de la fractura consiste en componentes hematógenos extravasados, como eritrocitos, fibrina y plaquetas. Las plaquetas son almacenes de factores activos de reparación lanzados de sus & gránulos que contienen PDGF, FGF y TGFb que son quimioatrayentes y reguladores de la actividad celular, su presencia lleva a las células al sitio de la fractura y las prepara para actividades específicas reparativas.
Además de los componentes celulares en la fractura temprana una característica es la ruptura de los conductos nutricios vasculares, este evento traumático precede a los osteoclastos que desbridan los márgenes necróticos en unidades organizacionales junto con los macrófagos (parientes ontológicos) que expresan importantes factores reguladores: la interleukina 1 necesaria para la angiogénesis y la activación de fibroblastos y células osteocondroprogenitoras. (41)
III.1.3.c.- ORGANIZACIÓN Y REEMPLAZO DEL HEMATOMA:
Alrededor del 3er al 5to día después de la fractura las células endoteliales derivadas de la vasculatura circundante migran, proliferan y forman nuevos capilares que penetran en el hematoma (angiogénesis) por el estimulo de la hipoxia local. Este periodo es también marcado por la migración de fibroblastos dentro del hematoma, estos forman una malla de tejido conectivo con capilares proliferando, esto se conoce como tejido de granulación, la matriz de tejido conectivo protege el desarrollo de neovasculatura y adhesión para las células endoteliales. Unos 15 tipos de colágeno han sido identificados en base a su estructura supramolecular se consideran fibrilares (I, II, III,V, y XI) y los demás no fibrilares. El tipo II de colágeno en el sitio de reparación de la fractura esta unido al cartílago mientras que el tipo I esta asociado con el hueso, ambos aparecen conjuntamente. El tipo IV de colágeno esta relacionada con la matriz endotelial celular.

Las células osteoprogenitoras aparecen al tercer dia después de la fractura y son de 2 tipos:
-osteoprogenitoras determinadas derivadas del periostio y células del linaje medular
-osteoprogenitoras inducibles, migran al sitio de la fractura por medio de los vasos sanguíneos y son conocidas como pericitos. Las células madre indiferenciadas mesenquimales también pueden considerarse en este grupo y en conjunción con la BMP pueden convertirse en osteoblastos. (41)

III.1.3.d.- FORMACION DEL CALLO OSEO:

La condensación del tejido de granulación y el desarrollo del callo cumplen el rol de estabilizar los fragmentos óseos. Callo deriva del latin callus (duro), las descripciones de la reparación de una fractura de un hueso largo distingue entre los estadios de formación de callo óseo blando y duro, esto no tiene relevancia porque regiones separadas de una fractura progresan en diferentes rangos de reparación.
El dominio espacial del callo se define por el cambio funcional para sostener los fragmentos fracturados por medio de la estabilización para su reparación. Consecuentemente la formación del callo es proporcional al movimiento de los fragmentos fracturados. Por eso, en una fractura de cuerpo mandibular realizar una reducción abierta y reducción con un aparato rígido, hay insuficiente movimiento (estimulación biofuncional) para provocar la formación del callo. Mejor dicho, la formación directa de hueso es promovida por osteoclastos y deposición de osteoblastos. Un callo de fractura en un sitio fijado rígidamente en la mandíbula indica un sistema de fijación funcionalmente inadecuado.
Fuerzas suprafisiológicas causan movilidad y afectan la cicatrización de la fractura por estimular excesivamente formación de cartílago. La movilidad por encima del nivel fisiológico sobre la fractura, rompe la angiogénesis, la tensión de oxígeno, y se produce un ambiente condrogénico (bajos requerimientos metabólicos). La no unión, unión fibrosa o pseudoartrosis resulta si el movimiento es continuo. Sin embargo, si la estabilidad es restaurada, como con un aparato de fijación, ocurre la invasión vascular del callo, se incrementa la tensión de oxígeno y se produce la muerte de los condrocitos y la unión ósea. Si el movimiento es ausente o mínimo, la cicatrización de las fracturas rígidamente fijadas ocurre con la formación de hueso primario sin cartílago, la señal de esto es la formación de conos cortados. (41)

III.1.3.e.- OSTEOGENESIS Y MINERALIZACION:

La formación de hueso por los osteoblastos incluye la síntesis y el procesamiento intracelular del colágeno tipo I, que sufre modificación extracelular: desarrollo de enlaces cruzados. Estos enlaces producen el clásico cabeza a cola, orden cuarto de moléculas de “tropocolágeno” que se unen para formar fibrillas de colágeno que maduran a fibras de colágeno. Adyacentes a las moléculas de tropocolágeno cabeza cola hay regiones conocidas como poros. La deposición y crecimiento de cristales de hidroxiapatita, empieza en el poro, aproximadamente 10 días después de la fractura, este estado ha sido asociado a una elevación del pH, probablemente por la enzima Fosfatasa alcalina (periodo alcalino), se ha especulado que esta enzima promueve la precipitación de fosfato de calcio del extracelular en las moléculas de colágeno, empezando el proceso de mineralización.La mineralización del cartílago y del hueso trabecular difiere de la del hueso lamelar, ya que en los primeros las bolsas de condrocitos y el plasma de la membrana de los osteoblastos sufren exocitosis y forman vesículas matrices.

PROCESO DE REPARACION EN FRACTURAS

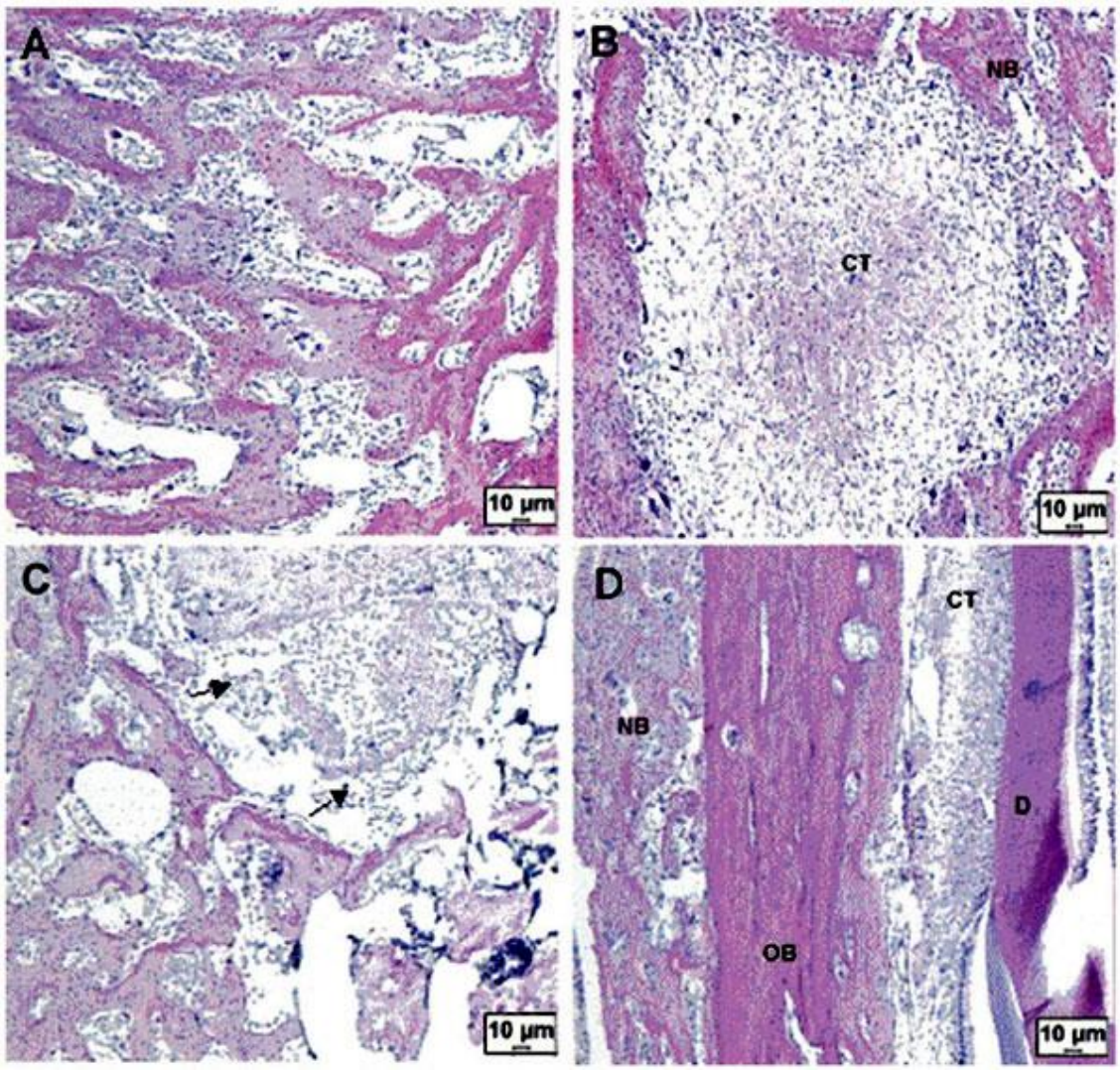

CT tejido conectivo NB nuevo hueso OB hueso maduro

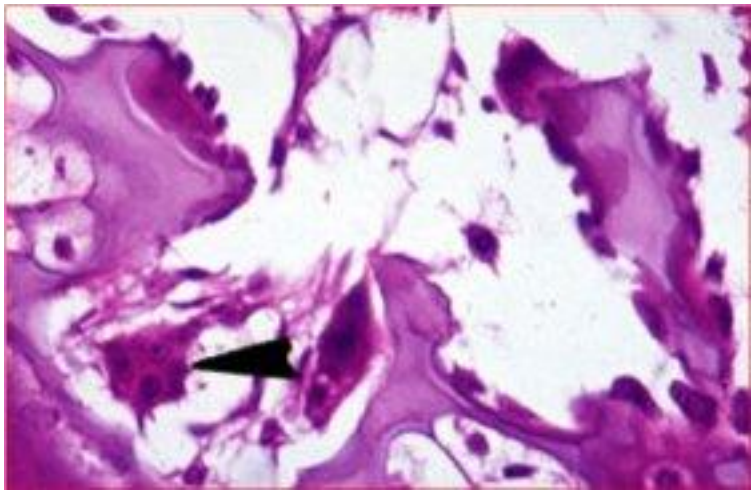
Osteoblasto

La acumulación de cristales de hidroxiapatita dentro de las vesículas produce la ruptura de estas y la formación de estructuras conocidas como esferulitos, la coalescencia de

estos resulta en mineralización, que es regulada por moléculas inhibitorias como el pirofosfato y proteinas óseas no colágenas.
La mineralización del hueso lamelar no parece incluir vesículas matrices, la deposición mineral se produce directamente a lo largo de las fibrillas colágenas. La extensión de la mineralización está limitada por el espacio físico disponible entre las fibrillas de la matriz de colágeno. Osteoide es el término para la matriz orgánica expresada por osteoblastos antes de la mineralización.
La deposición de mineral dentro del cartílago significa su muerte, es el anuncio de la aparición de hueso trabecular. Es notable que la invasión vascular del callo preceda a su muerte, la circulación juega un rol pivotante en la reparación ósea proveyendo una vía para los pericitos (precursores de los osteoblastos) y transporte de los monocitos que pueden convertirse en osteoclastos. La vitalidad del sistema esqueletal es dependiente de la circulación. El hueso maduro osteonal se caracteriza por la disposición jerarcal de anillos concéntricos de osteocitos (que no están más allá de 100um) alrededor de un canal Haversiano (que contiene vasos sanguíneos y linfáticos). El Osteon o sistema haversiano (220 um de diámetro) es la unidad estructural fundamental del hueso cortical.
Durante el proceso dinámico de la reparación de fracturas, los osteocitos, osteoblastos y osteoclastos no funcionan aislados de las interacciones sistémicas. Esta modulación es completada por **el sistema endocrino y sus tres categorías de hormonas:**
--Reguladores polipéptidos: paratohormona (PTH) puede influenciar el desarrollo del callo óseo a traves de IGF-I y mejora la unión de TGFb a los receptores osteoblásticos, calcitonina (CT), insulina y hormona del crecimiento (GH). (41)
-hormona paratiroidea (PTH):
El aumento de la actividad de las glándulas paratiroides se acompaña de resorción rápida de las sales de calcio de los huesos, lo que produce hipercalcemia; por lo contrario, la hipofunción de las paratiroides trae como consecuencia hipocalcemia, a veces asociada con tetania.
-Calcitonina:
Hormona secretada por la tiroides. Disminuye la concentración sanguínea del ión calcio según tres mecanismos diferentes:
..el efecto inmediato es disminuir la actividad de los osteoclastos, efecto especialmente significativo en niños que están creciendo dada la intensa actividad osteoclástica en los mismos, pudiendo disminuir la actividad osteoclástica 70% en 15 minutos.
.. el segundo efecto, que puede observarse en plazo de 1 hora es un aumento de la actividad osteoblástica, muchos osteoclastos suprimidos se convierten en osteoblastos, pero es un efecto pasajero.
.. el tercer efecto y más prolongado consiste en prevenir la formación de nuevos osteoclastos a partir de las células osteoprogenitoras. Asimismo, la resorción osteoclástica del hueso origina en forma secundaria actividad osteoblástica, por lo que disminuyen ambas actividades.
-Fosfatasa alcalina:
Los osteoblastos producen gran cantidad de Fosfatasa alcalina, cuando el proceso de desarrollo de la matriz ósea es activo. Se cree que esta aumenta la concentración local de fosfato inorgánico o activa las fibras colágenas para que puedan contribuir a la precipitación de sales de calcio. Parte de la Fosfatasa alcalina pasa a la sangre, por lo cual la concentración sanguínea de esta hormona es buen indicio de la intensidad de formación de hueso, en el hipoparatiroidismo esta concentración baja, y esta muy elevada durante el crecimiento en niños, después de fracturas óseas importantes, y en

casi cualquier enfermedad que causa destrucción ósea que debe repararse por actividad osteoblástica como el raquitismo, osteomalacia y osteítis fibrosa quística. (42)
--Hormonas esteroides: vitamina D3, glucocorticoides y hormonas sexuales.
--Hormonas tiroideas
Estos dos últimos grupos regulan básicamente la reabsorción ósea. (41)
III.1.3.f.- REMODELACION DE LA FRACTURA:
La dinámica de la modelación y remodelación ósea tiene un gran impacto en la embriología esqueletal, homeostasis ósea y reparación ósea. La Modelación se ve como los eventos celulares, funcionales y bioquímicos que forman hueso maduro hasta el cierre de las epífisis. La Remodelación consiste en eventos similares responsables de la reparación del hueso maduro restaurando forma y función.(tallado o remodelado).El cual toma mas de 6 semanas para una simple reparación de fractura, con moduladores bioquímicos y celulares y restauración biofuncional del contorno.(41)
Una fractura ósea activa al máximo en alguna forma todos los osteoblastos del periostio e intraóseos incluidos en la lesión. También, casi de inmediato se forman nuevos osteoblastos a partir de las células osteoprogenitoras o células madre óseas. . (42)
Los osteoblastos y osteoclastos son los artífices celulares de la restauración del contorno y por lo tanto la función del hueso fracturado. Como es conocido, la formación del callo, forma y destrucción controlada, es regulada por los osteoblastos y osteoclastos. La extensión del callo está relacionada al movimiento sobre los segmentos fracturados, el cual puede llevar al contorno del callo como un gran cincho en los fragmentos proximal y distal. Además la orientación espacial de las columnas de trabéculas de los fragmentos móviles será al azar (isotropía). Con el remodelado funcional, se restablece el cincho proporcional y la anisotropía. (41)
Se aprovecha el fenómeno de la tensión ósea para acelerar la consolidación de una fractura, al aproximar los extremos óseos el resultado es la estimulación de éstos, por lo que se acelera la actividad osteoblástica. . (42)
En contraste a un evento traumático agudo, se especula que la señal para las actividades de formación ósea durante la homeostasis es la deformación ósea causada por cargas biofuncionales. Significando que los osteocitos son sensores que detectan deformación, y las respuestas celulares llevan a formación mensurada del cambio biofuncional.
La suma de los procesos de remodelado homeostático es conocido como activación – resorción – formación. Los osteocitos, osteoblastos y osteoclastos responsables por este proceso han sido llamados la Unidad Básica Multicelular (BMU) y la cantidad de hueso formada por la BMU se conoce como la Unidad Básica Estructural. El periodo desde la activación del BMU hasta completar la activación- resorción – formación es llamado sigma. En el hombre, un sigma completo toma aproximadamente de 3 a 6 meses, por lo que en general no debe considerarse que se ha recobrado la fortaleza hasta 6 meses después de la injuria y tratamiento.
Cuando el hueso se fractura, una secuencia de eventos dinámicos se suceden para restablecer la forma y por lo tanto la función. Muchas células reguladoras biológicas para estos eventos han sido identificadas, expresadas a través de tecnología recombinante y sus roles han sido definidos. (41)
III.1.3.g.-CLASIFICACIÓN DE MODULADORES CELULARES EN LA REPARACIÓN DE FRACTURAS:
1.-Citoquinas: Productos solubles de una célula que pueden modular la actividad de otras células. Además tienen múltiples actividades biológicas. El termino citoquina incluye productos descritos originalmente como factores de diferenciación o crecimiento, interleuquinas, monoquinas y linfoquinas Son consideradas como

reguladores del crecimiento y diferenciación de células de los sistemas inmune y hematopoyético

2.-Factores de Crecimiento: Agentes biológicos cuyas actividades son ejercidas en células de linaje mesenquimal.

En base a la secreción y acción se pueden clasificar en tres categorías:

-autocrina: una célula que expresa una molécula reguladora que actúa en si misma.

-paracrina: una célula que expresa una molécula reguladora que actúa en otra célula.

-endocrina: reguladores expresados por una célula que son transmitidos a través de la sangre a células blanco en otro sitio.

Estas categorías no son mutuamente exclusivas; por ejemplo Factor Transformador de Crecimiento B (TGFB) es autocrino y paracrino. Como el primero es expresado por osteoblastos en su forma latente, activado por osteoclastos (a través de proteinasa de conversión), una vez activada, estimula el colágeno tipo I de los osteoblastos. Los macrófagos y osteoclastos también expresan el modo paracrino, reclutando osteoblastos diferenciados y aumentando su actividad.

- **Factor Transformador de Crecimiento B (TGFB)** Esta "super" familia incluye alrededor de 25 factores moleculares, como la Proteína Morfogénica Osea (BMPs). El TGFB es liberado en su forma latente en los sitios de fractura desde plaquetas degranuladas, macrófagos y matriz extracelular. Sus efectos empiezan alrededor de 24 horas después de la injuria y duran alrededor de 10 dias. Es activada por el ambiente ácido en la herida fracturada recientemente. Sus actividades biológicas reportadas incluyen regulación de la calcificación de la matriz cartilaginosa, estimulación de la actividad de los osteoblastos y regeneración intraósea de la herida.

-Proteína Morfogénica Osea (BMPs): Es una sub familia de la TGFB. Los 9 componentes son clonados con el uso de tecnología recombinante genética. La evidencia sustenta su rol como factores de morfodiferenciación, induciendo expresiones de condrocitos y osteoblastos de precursores pluripotentes. Son parte de una compleja cascada de factores reguladores que influencian la diferenciación: BMP 2 induce la diferenciación de células madre en osteoblastos, BMP-2 y BMP-3 aumentan la expresión de condrocitos y osteoblastos, BMP-4 estimula la condrogénesis en yemas en el mesodermo y BMP-7 induce diferenciación condroblástica y osteoblástica de células osteoprogenitoras (..)

-Factor de Crecimiento Derivado de Plaquetas (PDGF): Es liberado de las plaquetas y sus gránulos y tiene un potencial mitógeno (estimulador de mitosis celular) especialmente para fibroblastos. Además es un modelador del flujo local sanguíneo, con un impacto positivo en la reparación de la herida.

- **Factor de Crecimiento de Fibroblastos (FGF):** Es un quimioatrayente y mitógeno para los condrocitos y regulador en la diferenciación terminal en las placas de crecimiento de condrocitos. Además, es expresada por las células endoteliales y promueve la neoformación de vasos sanguíneos, esto es contradictorio por la invasión vascular de cartílago por condrocitos muertos (retroalimentación negativa de control), y previene la ilimitada formación de cartílago.

- **Factor de Crecimiento semejante a Insulina (IGF):** Es una célula mitogena y promueve la síntesis de matriz cartilaginosa. Es secretada también por los condrocitos así como responde a estos en su modo autocrino. (41)

III.1.4.-MANEJO EN PACIENTES PEDIATRICOS:

III.1.4.a.-CONSIDERACIONES EN EL MANEJO

La terapéutica de las fracturas mandibulares en niños difiere un poco de la de los adultos debido a la variación anatómica, rapidez en la cicatrización, grado de

cooperación del paciente y potencial de interferencia del crecimiento mandibular. Los fragmentos de hueso en los niños pueden unirse de manera parcial hasta en 4 días y las fracturas se vuelven difíciles de reducir a los 7 días. Por esta razón el tratamiento se debe efectuar tan pronto como sea posible después de la lesión.

Las anormalidades del crecimiento pueden resultar en la dislocación de la fractura del cóndilo (se crea una rama corta y se elimina la matriz funcional de la función del pterigoideo lateral), así como trismus o anquilosis.

La presencia de gérmenes dentarios a lo largo del cuerpo de la mandíbula debe tomarse en consideración cuando se realice una reducción abierta. Puede haber agresión a los gérmenes dentarios y a los dientes con erupción parcial cuando se colocan los alambres intraóseos.

La forma y las coronas cortas de los dientes deciduos pueden dificultar la colocación de alambres interdentales y arcos barra en niños. Sin embargo el estrecho cuello del diente en relación con la corona y la raíz proporciona una mejor retención para los alambres. (12)

III.1.4.b.-UBICACION DE LA FRACTURA:

-fracturas de cuerpo y sínfisis: La mayor parte de las fracturas de cuerpo y sínfisis en niños no son desplazadas debido a la presencia de gérmenes dentarios y a la elasticidad de la mandíbula. Estas fracturas se tratan casi siempre por medio de reducción cerrada e inmovilización con reducción intermaxilar.

En pacientes de 0 a 2 años, por no tener piezas dentarias completamente erupcionadas y con desarrollo radicular incompleto, se inmoviliza la fractura con una férula de Gunning con alambres circunmandibulares, un alambre a cada lado de la fractura y dos alambres adicionales para dar estabilidad a la férula, que se mantiene por 3 semanas. Todo el procedimiento desde la toma de impresión hasta el retiro de la férula se realiza bajo anestesia general.

En niños de 2 a 6 años se tratan con alambres interdentales o arcos barra y luego se les coloca en fijación intermaxilar.

En dentición mixta los únicos dientes disponibles pueden ser los molares vecinos. Se puede lograr la fijación con alambres interdentales sobre estos dientes junto con alambres circunmandibulares y de escotadura. Si no es posible se construyen las férulas de Gunning y se fijan con alambres circunferenciales.

- Fracturas de ángulo: Deben tratarse mediante reducción cerrada y fijación cerrada por 3 semanas, si la dentición es inadecuada, la inmovilización se realiza con férulas de Gunning.

- Fracturas del cóndilo: En estas fracturas existe una gran posibilidad de transtornos en el crecimiento. El tratamiento inadecuado o el sobretratamiento pueden causar un retraso en el crecimiento o un exceso en el mismo, mientras que la inmovilización excesiva puede generar una hipomovilidad mandibular. Las dos metas en el tratamiento de estos pacientes son preservación de la función y mantenimiento de la altura normal de la rama, para conseguir un crecimiento normal.

En el caso de fracturas subcondíleas unilaterales el tratamiento consiste en analgésicos y dieta líquida durante 5 a 7 días. La desviación en la apertura se trata mediante ejercicios de apertura en la línea media. Si existe mucho dolor y mordida abierta importante, esta indicado un lapso corto de inmovilización de 7 a 10 días. (12)

Las fracturas subcondíleas bilaterales desplazadas medialmente, con frecuencia producen mordida abierta debido al acortamiento de la rama y a la acción de los músculos suprahioideos. Por lo que se inmoviliza la mandíbula por 10 a 14 días, al retirar la fijación se le colocan al paciente, elásticos guía. Si la mordida abierta persiste esta indicada la reducción abierta para restaurar la longitud de la rama y prevenir la

asimetría facial. Así mismo, un cóndilo proximal dislocado en las fracturas unilaterales con mordida abierta persistente y desviación del mentón hacia el lado afectado (12)
En niños, la frecuencia de fracturas condilares se presenta en esta zona en una proporción mayor que en la de adultos (28- 60%)
Las fracturas se clasifican como intracapsulares y extra capsulares, que a su vez se clasifican en de cuello o subcondilares definidas como las fracturas que corren debajo y detrás de la escotadura sigmoidea.
Tenemos la clasificación de fracturas de la cabeza y cuello del cóndilo de Spiessl y Schroll:
-tipo I: fractura del cuello del cóndilo, sin desplazamiento o mínimo
-tipo II: fractura baja del cuello del cóndilo con desplazamiento, la mayoría de superficies fracturadas están en contacto
-tipo III: fractura alta del cuello del cóndilo con desplazamiento, la mayoría de superficies --tipo IV: fractura baja dislocada del cuello del cóndilo
-tipo V: fractura alta dislocada del cuello del cóndilo
-tipoVI: fractura intracapsular de la cabeza del cóndilo (19)
Existe la clasificación del grado de desplazamiento de las fracturas extracondilares de MacLennan:
-I no desplazada
-II desviación en la línea de fractura
-III desplazamiento: superposición del fragmento fracturado y el fragmento mandibular mayor respectivamente, pero el cóndilo permanece dentro de la cavidad glenoidea.
-IV dislocación: el cóndilo dislocado de la cavidad glenoidea
En un estudio en 138 pacientes menores de 16 años, con fracturas condilares en un periodo de 10 años, 58 (57%) eran niños y 43 (43%) eran niñas, 32 pacientes (un tercio) tenían entre 10 a 12 años, sólo 10 de los niños tenían 5 años o menos. Se realizó estudios radiográficos que incluían panorámicas en todos los casos, vistas de Towne, axial y lateral.
83 pacientes (82%) tenían fractura unilateral y 18 (18%) con fractura condilar bilateral, 47 (57%) de las fracturas unilaterales se encontraban en el lado derecho y 36 (43%) en el lado izquierdo. Predominando las fracturas de cuello del cóndilo (74%). 29 (29%) tenían otra fractura mandibular asociada (76%) en la región sinfisiaria 6 (6%) pacientes tenían fracturas asociadas del tercio medio. Un total de 14 (14%) pacientes recibieron injurias en el resto del cuerpo, generalmente contusión cerebral o fractura de extremidades.
En el análisis lineal del sitio de la fractura, dependía significativamente de la edad del paciente pero no del sexo. Los 10 niños menores de 6 años tenían 7 fracturas intracapsulares y 5 extracapsulares. La proporción correspondiente para el grupo mayor (13 a 15 años) era de 1 a 32, respectivamente. En los otros 2 grupos, la incidencia era similar: 6 a 9 años 8 intracapsulares y 26 extracapsulares y 10 a 12 años, 10 y 30 respectivamente. La fractura de cuello del cóndilo era la más común en todos los grupos, excepto en los más jóvenes. Las fracturas subcondilares se presentaron sólo en los mayores de 5 años, incrementándose ligeramente su incidencia con la edad. La fractura Mac Lennan IV fue común en todos los grupos. La fractura Mac Lennan III se observó exclusivamente en los 2 grupos mayores. (43)
En estudios previos de fracturas condilares pediátricas, se reportaron las fracturas subcondilares como las más comunes. Gilhuus Moc reportó que 55% de las fracturas en menores de 19 años eran subcondilares, 42% en el cuello y 3% en la cabeza. Lund encontró un 45% de fracturas condilares bajas en chicos entre 4 a 17 años. (46)
La incidencia de fracturas intracapsulares decrece al incrementarse la edad. (43)

III.2.- TRATAMIENTO NO QUIRURGICO (INCRUENTO, CONSERVADOR) :

III.2.1.-BLOQUEO INTERMAXILAR:

III.2.1.a.-DEFINICION Y OBJETIVOS

El primer y más importante aspecto de la corrección quirúrgica o no, es reducir la fractura adecuadamente o colocar los fragmentos individuales de la fractura en la adecuada relación con el otro. En las zonas dentadas lo importante es colocar los dientes en la posición oclusal antes de la injuria. Solamente el alineamiento de los fragmentos óseos no es suficiente para obtener resultados satisfactorios con una oclusión estable.(12)

El establecimiento de una adecuada relación oclusal por alambrado de los dientes contiguos es llamado Fijación Intermaxilar (FIM) o Fijación Maxilomandibular (FMM). Muchas técnicas han sido utilizadas para la FIM. La técnica más común incluye el uso de arcos prefabricados que son adaptados y alambrados a los dientes de cada arcada, colocando los dientes en adecuada relación. Otra técnica de alambrado como los Ivy loops o lazadas continuas de alambre ha sido empleada también. Cuando las fracturas no han sido tratadas por varios días o están bastante desplazadas, puede ser difícil colocar los fragmentos fracturados en posición y con adecuada FIM. La tracción elástica fuerte puede ser empleada para halar los segmentos óseos a posiciones adecuadas en pocas horas o días. El tratamiento de las fracturas usando sólo FIM es llamado reducción cerrada porque no incluye apertura directa, exposición y manipulación del área fracturada.

En el caso de fracturas en pacientes edéntulos, las dentaduras mandibulares pueden ser fijadas a la mandíbula con alambres circunmandibulares y la dentadura maxilar puede ser asegurada a la maxila usando técnicas de alambrado para fijar la dentadura. Luego ambas dentaduras pueden ser alambradas juntas lo que es un tipo de FIM. La técnica de splinting (ferulización) que implica el uso de una férula lingual u oclusal, puede usarse en pacientes dentados sobre todo niños, en los cuales es difícil la colocación de arcos por la configuración de los dientes deciduos y la poca colaboración de los niños (12)

Los tratamientos de las fracturas mandibulares, seguida de la inmovilización de los fragmentos fracturados con fijación interna o fijación intermaxilar (FIM) son aceptados como tratamientos standard para este tipo de injuria. La ventaja de la fijación interna es la posibilidad de una inmediata función postoperatoria, pero requiere de una intervención quirúrgica usualmente bajo anestesia general. Muchas fracturas mandibulares pueden ser tratadas por fijación intermaxilar (FIM) después de reducción cerrada, si el paciente acepta inmovilización por 2 a 6 semanas. (32)

En el Perú, en la década de los años sesenta los estudios sobre el tratamiento de las fracturas mandibulares eran sobre la técnica de Winter, ya que era más económica y práctica. El método del tratamiento consiste en reducir e inmovilizar la fractura con arcos de Winter sujetados a las piezas dentarias y con tracción continua intermaxilar con fuerzas elásticas. El tratamiento se basa en la presencia de dientes en regular cantidad y que el objetivo del tratamiento es restablecer la perfecta oclusión dentaria.

Los pacientes son tratados con anestesia local y manejados ambulatoriamente. La inmovilización se mantiene por 3 a 4 semanas dependiendo de la edad del paciente: a mayor edad mayor tiempo de inmovilidad. Es un medio gradual e indoloro de reducir fracturas difíciles. En una serie de 6 casos tratados en el Hospital 2 de Mayo con técnica de Winter, evidencian que las desventajas de esta son: dificultad para realizar una

TRATAMIENTO NO QUIRURGICO



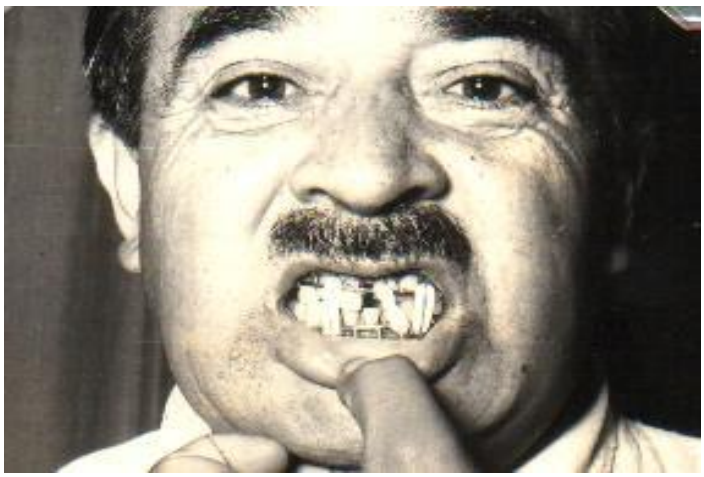

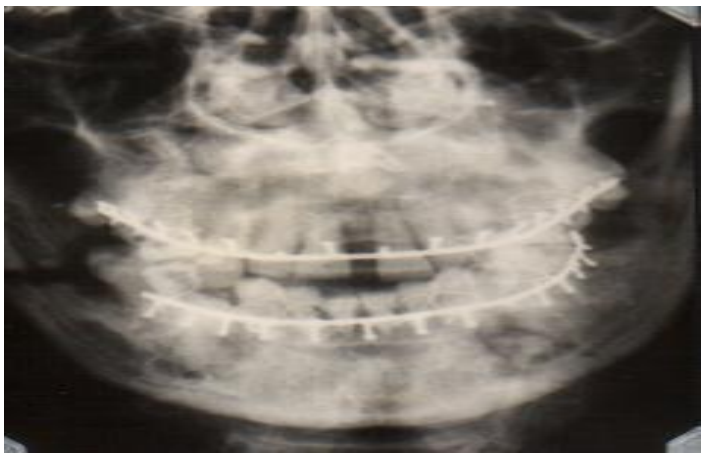

Ferulización con arco de Winter

higiene oral adecuada, movilidad de piezas dentarias si hay tracción elástica continua, y dieta restringida (44)
TIEMPO DE PERMANENCIA: En niños menores de 12 años se retiró la fijación intermaxilar (FIM) en 3 semanas, en los adolescentes entre 12 a 16 años se mantuvo por 4 a 6 semanas, excepto en fracturas condilares donde se retiró a las 3 semanas.(25)
III.2.1.b.-INDICACIONES:
*FRACTURAS CONDILARES
En la fractura condilar, el mínimo o moderado desplazamiento del segmento condilar generalmente resulta en adecuadas oclusión y función postoperatorias, pero solamente si una adecuada relación oclusal se estableció durante el periodo de cicatrización de la fractura. En estos casos la FIM es usada por un máximo de 2 a 3 semanas en adultos y de 10 a 14 días en niños seguida por un periodo de rehabilitación funcional agresiva.(8)
La mayoría de fracturas condíleas en los niños pueden tratarse con corrección de manera conservadora. En el caso de las fracturas subcondíleas unilaterales, el tratamiento adecuado consiste en analgésicos y una dieta líquida durante 5 o 7 días. La desviación en la apertura se trata mediante ejercicios de apertura en la línea media. Si existe mucho dolor y mordida abierta importante está indicado un lapso corto de inmovilización (7 a 10 días).
Las subcondíleas bilaterales desplazadas medialmente, con frecuencia producen una maloclusión de mordida abierta debida al acortamiento de la rama y a la acción de los músculos suprahioideos. En estos casos la mandíbula se inmoviliza de 10 a 14 días. Cuando se quita la fijación se le colocan al paciente elásticos guía.(12)
Dahlstrom y colaboradores, consideraron el seguimiento a largo plazo de fracturas condilares tratadas conservadoramente, evaluando 36 pacientes por un periodo de 15 años, con exámenes clínicos y radiográficos, considerando la edad del paciente al momento de la injuria, nivel de la fractura y grado de desplazamiento. El rango de movimiento mandibular y la fuerza de mordida se registraron usando medidores transductores en los incisivos y molares. Los exámenes radiográficos incluían vista panorámica, posteroanterior y axial. Hubo 14 pacientes que sufrieron las injurias de niños (3 a 11 años), 8 como adolescentes (12 a 19 años) y 14 como adultos (mayores de 20 años). Concluyendo que no se observaron mayores disturbios en el crecimiento en los niños y la función del sistema masticatorio fue buena. En adolescentes a restitución anatómica y funcional de la ATM no fue tan buena como en los niños, pero no dieron mayores síntomas. En los adultos, se observaron frecuentemente signos de disfunción, pero no fueron considerados serios por el paciente.
En los casos de fractura condilar sin desplazamiento, solo signos y síntomas leves de disfunción se observan, sin relación a la edad. Sin embargo, signos moderados de disfunción se observan en fracturas condilares con desplazamiento, especialmente en pacientes mayores. Y concluyen que la reducción abierta podría ser útil para prevenir problemas disfuncionales. (45)
El desplazamiento del cóndilo mandibular puede interferir seriamente con la función de la ATM. Las fracturas que involucran la región temporomandibular durante el desarrollo fisiológico pueden llevar a alteraciones en el crecimiento y la longitud de la mandíbula como resultado de la injuria al cóndilo “centro de crecimiento”. El abordaje conservador prevalece, Reichenbach fue uno de los primeros en emplear terapia ortopédica funcional y demostró que daba buenos resultados. Los aparatos estimulan el remodelado óseo y de tejidos blandos de la ATM. Siguiendo a la desimpactación con la aplicación funcional, el cóndilo usualmente asume una posición sobreenderezada y la función normal se restablece (19)







Las consecuencias del tratamiento de de las fracturas de la articulación temporomandibular por medio de la aplicación de **terapia funcional** permanece controversial. En el estudio retrospectivo de Kahl, evalúa la morfología de la ATM de 19 niños y adolescentes que sufrieron un total de 21 fracturas condilares entre 3 y 9 años previos y fueron tratados en esa forma. La restauración de la función fue evaluada clínicamente midiendo los movimientos mandibulares y con palpación y auscultación de la articulación. TC espiral fue usada para la evaluación imagenológica con reconstrucciones 2D y 3D. Once pacientes con 13 fracturas de diferentes tipos mostraron restauración de la función normal con remodelado favorable. Los 8 pacientes restantes tenían buena función con un cóndilo deformado y asimetría significativa en el ángulo condilar y longitud del cuello del cóndilo. 4 de estos casos habían desarrollado espolones óseos, neoartrosis y cóndilo bífido. En base a estos resultados, las imágenes de TC espiral es una ayuda diagnóstica valiosa en casos de fracturas condilares donde cambios morfológicos severos no son reconocidos en exámenes radiográficos convencionales (19)

En el estudio de Lund, en 38 pacientes entre 4 a 17 años de edad , 32 eran de 12 años o menos y 6 estaban entre los 13 y 17 años, había 11 fracturas bilaterales y 27 unilaterales. A 35 pacientes se los trató de manera conservadora con simple observación en combinación con fijación intermaxilar. En 3 pacientes se realizó tratamiento quirúrgico: reducción abierta y condilectomía a 2.

Como resultado de la lesión, el lado fracturado de la rama es más corto que el opuesto no fracturado. Al realizar el seguimiento encontró 3 tipos de crecimiento mandibular en estos pacientes:

-crecimiento compensador sin sobrecrecimiento: el lado fracturado crece más que el lado normal, pero al final permanece un poco mas corto de lo normal (13 de 27 pacientes 48%)

-crecimiento compensador con sobrecrecimiento: el lado fracturado crece más que el lado normal (8 de 27 pacientes 30%).

-crecimiento displásico: el lado fracturado crece menos o en la misma proporción que el normal, de manera que la diferencia entre los dos se acentúa con el tiempo. (46)

La **reducción abierta** está indicada para restaurar la longitud de la rama y prevenir la deformidad progresiva. De manera similar un cóndilo proximal dislocado en las fracturas unilaterales, con mordida abierta persistente y desviación del mentón hacia el lado afectado, debe tratarse con reducción abierta, para prevenir la asimetría progresiva a consecuencia del acortamiento de la rama y del movimiento mandibular asimétrico resultante. En lo niños la restauración de la función mandibular simétrica habitual proporciona la mejor oportunidad para el crecimiento normal. (12)

III.2.1.c.-COMPLICACIONES Y SECUELAS:

Las fracturas condilares son frecuentes y se presentan como fractura de cuello de cóndilo o **dislocaciones de la ATM**. De acuerdo a Rowe y a Killey representan el 25 a 35% de las fracturas mandibulares. Las fracturas condilares intracapsular y extracapsular, ayudan a disipar la energía y así prevenir injurias penetrantes al cerebro y cráneo. La dislocación del cóndilo se ha descrito como la condición clínica cuando la cabeza del cóndilo se desplaza fuera de la cavidad glenoidea pero permanece dentro de la cápsula articular. En casos de severo desplazamiento el cóndilo puede permanecer dentro de los remanentes capsulares y estar desplazado. La ausencia de polos medial y lateral acentuados, un cóndilo redondeado crea una fuerza directa superior a través del piso de la fosa craneal media, la cual es también la parte más delgada de la cavidad glenoidea. Otros factores que influencian la penetración condilar intracraneal son el

aumento de la neumatización del hueso temporal, ausencia de dentición posterior o posición de boca abierta durante el impacto.
Se han reportado 33 casos de dislocación condilar mandibular en la literatura, con edad promedio de 24.7 años, con una predilección de 2 a 1 por las mujeres. Se debe sospechar de desplazamiento condilar superior si hay una historia de severo trauma del mentón, limitación de la movilidad mandibular, imposibilidad de alcanzar una oclusión estable y reproducible, desviación del mentón hacia el lado de la injuria, contacto prematuro en el lado de la injuria y rinorraquia. Hallazgos clínicos adicionales incluyen asimetría de la cara con acortamiento de la rama en el lado afectado y defecto preauricular por una fosa glenoidea vacía.
Varios métodos para el tratamiento de las dislocaciones condilares intracraneales. La reducción cerrada es una técnica muy útil en niños que han sufrido injurias de hasta 4 semanas. La facilidad de la reducción manual es muy importante para la aplicación de esta técnica. Colocándose FIM con alambres o guías de oclusión con elásticos. Si falla la reducción cerrada por redislocación o alojamiento intracraneal del cóndilo, la reducción abierta y/o condilectomía con visión directa y abordaje intracraneal combinado con craneotomía o condilotomía por medio de abordaje preauricular ha sido muy exitoso. Si no se puede retirar el cóndilo de la fosa craneal media, se puede reducir su tamaño con una artroplastía con interposición de fascia lata para prevenir una posible anquilosis. (18)

III.2.2.-CONTROLES:
En el estudio de Ghazal y también en el Guerissi se reportan casos de fracturas mandibulares que solo fueron manejadas con dieta blanda y controles periódicos.
El primero solo incluyó 28 pacientes con oclusión normal (no alterada), radiográficamente y clínicamente no desplazadas, con voluntad de participar y con consentimiento informado. En el estudio 11 eran mujeres y 19 varones. El promedio de edad era de 35.6 años, variando desde 5 a 80 años. Las fracturas estaban localizadas como sigue: 16 de cuerpo mandibular (46%), 15 de ángulo y rama (43%), y 4 de cuello de cóndilo baja (11%). (32)
El tiempo promedio de seguimiento fue de 15.5 semanas (de 8 a 33 semanas), 21 de los 28 pacientes. Los pacientes que no recibieron ningún tratamiento tenían la indicación de disminuir la apertura bucal y mantener una dieta blanda por 4 semanas. Durante las 2 primeras semanas fueron controlados 2 veces por semana, luego 1 vez por semana. Los controles radiográficos se realizaron inmediatamente después del trauma, luego a las 4, 6 y a las 8 a 12 semanas. Se observó reparación espontánea en todas las fracturas. (32)
En otro estudio respecto al tratamiento inicial de fracturas conminutas causadas por misiles (granadas o balas), en 10 soldados, con una sola operación usando el tejido denudado y las piezas óseas parcialmente unidas, y son colocadas en tal forma que forman un puente entre la brecha formada por los segmentos proximal y distal. Su mantenimiento y fijación al tejido blando subyacente es acompañado por una gasa yodoformada. Esta gasa de 2.5 cm impregnada con una mezcla de yodoformo 30% y vaselina 70%. Si la herida es perforante o penetrante, se explora el defecto, desbridando el tejido necrótico por la herida intraoral y la cavidad resultante es empaquetada con la gasa, la mucosa es suturada, excepto por una pequeña abertura por donde se cambia la gasa. Si la herida es avulsiva, todas las piezas óseas desprendidas son reincorporadas en el defecto, mientras los fragmentos largos son cortados en pequeños o molidos y colocados en el defecto de tal manera que sirven de puente junto con otras piezas de hueso adheridas a tejidos blandos y mantenidas en su lugar por la gasa que llena el resto

del defecto. Se realizó inmovilización maxilomandibular con alambres superior e inferior.
Los mecanismos de acción del packing son los siguientes:
- un íntimo contacto del hueso desprendido con el tejido blando subyacente y el hueso contiguo, permitiendo vascularización e invasión celular.
- el efecto antiséptico y la prevención del hematoma, redujeron la infección y promovieron la unión.
- La gasa actuó como un buen medio de estabilización de todas las piezas óseas y fijación del segmento proximal, evitando desplazamiento medial y superior (20)

III.3.- TRATAMIENTO QUIRURGICO (CRUENTO, ABIERTO):

III.3.1.-PRINCIPIOS DEL TRATAMIENTO QUIRURGICO

III.3.1.a.-PRINCIPIO DE LAS BANDAS DE TENSION, COMPRESION Y TORSION:
Este concepto fue adaptado a las fracturas mandibulares para lograr la estabilización mediante compresión con adherencia estricta a los principios de la biomecánica y tomando en cuenta las limitaciones anatómicas del maxilar inferior.
Para la mandíbula el lado sometido a tensión (que depende de la disposición de los músculos y las condiciones de la función) es el lado bucal (alveolar), en tanto que las fuerzas de compresión actúan a lo largo del borde inferior (basal).
Fijación del lado de tensión, se refiere al alineamiento anatómico del lado de **tensión** (alveolar) de la fractura por medio de un dispositivo que evite la separación (banda de tensión) , que dependiendo de las condiciones clínicas(presencia de piezas dentarias inferiores) puede ser una placa, barra o férula.
Se utiliza la banda de tensión para neutralizar las fuerzas de tensión sobre la porción alveolar de la fractura y para prevenir la separación cuando se aplica luego la placa de **compresión** al borde inferior de la mandíbula. Esta "placa de estabilización" estabiliza toda la fractura.
Debido a las fuerzas musculares sobre el maxilar inferior, los estreses fisiológicos a lo largo de la línea de fractura proporcionan compresión por todo el borde inferior de la mandíbula y fuerzas de separación a través del borde alveolar. Además puede haber **rotación** lingual del fragmento anterior, sobre todo si hay dos fracturas sobre el mismo lado del maxilar inferior. (47)
III.3.1.b.-PRINCIPIOS DE CHAMPY:
Pauwels identificó en 1940, que el sitio más favorable de fijación interna de un hueso fracturado era donde las fuerzas de tensión muscularmente determinadas eran mayores. Este "principio de bandas de tensión" o Principios de Champy fue aplicado a la mandíbula (28)
Champy y colaboradores hicieron varias recomendaciones para el empleo de miniplacas de acero inoxidable en la fijación de fracturas mandibulares.

- Es esencial la restauración de la oclusión dental con el más alto grado de exactitud
- Uso preoperatorio de Fijación intermaxilar para ayudar al registro oclusal
- Es necesario evitar las cicatrices externas, por tanto, es preferible recurrir al acceso intrabucal para la operación.
- La línea de incisión debe estar 5 mm por debajo de la encía adherida, los bordes de la herida deben ser tratados con suavidad durante la intervención.
- Colocación de 2 placas anteriores al agujero mentoniano.
- Colocación de una placa a 10 mm del borde superior en el borde posterior. (26)

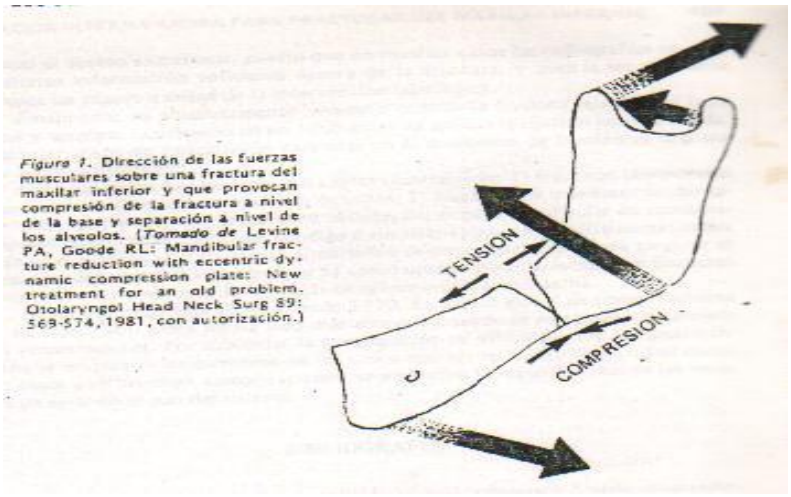

Figura 1. Dirección de las fuerzas musculares sobre una fractura del maxilar inferior y que provocan compresión de la fractura a nivel de la base y separación a nivel de los alveolos. [*Tomado de* Levine PA, Goode RL: Mandibular fracture reduction with eccentric dynamic compression plates: New treatment for an old problem. Otolaryngol Head Neck Surg 89: 569-574, 1981, con autorización.]

Fuerzas de tensión y compresión



Principios de Champy Zona de equilibrio entre fuerzas de tensión y compresión

Existen otros requisitos adicionales (dados por Champy):

- Durante el periodo de curación la boca debe poder abrirse y es preciso restablecer lo más pronto posible la función.
- Se tomaran en cuenta las fuerzas que actúan sobre los maxilares (especialmente mandíbula)
- Se tendrá cuidado de evitar lesionar los nervios y vasos alveolares inferiores, así como las raíces de los dientes (47)
- Control de la infección (4)
- Es preferible efectuar la Osteosíntesis lo más pronto posible (primeras 12 a 24 horas)
- Cuando el retraso es inevitable, es necesario instalar una inmovilización provisional mediante alambres, e iniciar un tratamiento antibiótico adecuado. También conservar una higiene bucal esmerada.
- Cuando la hemorragia transoperatoria es copiosa, se recomienda recurrir al drenaje con aspiración para evitar la formación de hematomas.(47)

III.3.1.c.-PRINCIPIOS FUNDAMENTALES PARA TRATAMIENTO DE FRACTURAS.

- reducción anatómica perfecta
- la fijación debe ser total y estable
- hay que lograr una movilización indolora de la parte lesionada (Principios de Soheler)

III.3.2.- OSTEOSINTESIS:

III.3.2.a.-INDICACIONES Y TECNICA:

Las indicaciones para la reducción abierta incluyen desplazamiento amplio de los segmentos óseos y fractura desfavorable como resultado del desplazamiento adicional de la fractura causado por la tracción muscular.(8)

En el caso de fracturas condilares, Zide y Kent han enumerado las indicaciones absolutas para la reducción abierta:

-desplazamiento dentro de la fosa craneal media

-imposibilidad de obtener una adecuada oclusión mediante reducción cerrada

-desplazamiento lateral capsular del cóndilo

-invasión por un cuerpo extraño (herida PAF)

Además dieron una lista de indicaciones relativas para reducción abierta perteneciendo primariamente a adultos con cóndilos desplazados fuera de la fosa y asociados a maloclusión. Las indicaciones relativas incluyen:

-fracturas condilares bilaterales donde el uso de un splint no es adecuado debido a atrofia alveolar

-fracturas condilares uni o bilaterales cuando la ferulización no está recomendada por razones médicas (desórdenes neurológicos, ataques o alcoholismo)

- fracturas condilares bilaterales asociadas con fracturas de tercio medio conminutas

-fracturas condilares bilaterales asociadas con problemas gnatológicos (oclusión inestable debido a deformidad esquelética, pérdida dentaria, tratamiento ortodoncico) (45)

Cuando se realiza la reducción abierta, se debe obtener el acceso directo al área de la fractura. Este acceso puede ser realizado a través de diversos abordajes quirúrgicos. Siendo posibles los abordajes intraoral y extraoral. Generalmente la sínfisis y la región anterior mandibular pueden ser fácilmente abordadas a través de una incisión intraoral. Sin embargo, la zona posterior del cuerpo, ángulo y fracturas condilares son más fácilmente visualizadas a través de un abordaje extraoral. En algunos casos, las fracturas

de la zona posterior del cuerpo y el ángulo pueden ser tratadas a través de un abordaje combinado empleando una incisión intraoral combinada con la inserción de un pequeño trocar a través de la piel para facilitar la reducción de la fractura y la fijación. En cualquier caso el abordaje quirúrgico debe evitar estructuras vitales como nervios, conductos y vasos sanguíneos y debe resultar en una cicatriz lo más pequeña posible.(8)

OBJETIVOS

Walker establece que la restauración de la función y no necesariamente la restauración anatómica de las partes debe ser el principal objetivo, y sugiere los siguientes objetivos:

-la mandíbula y la ATM deben alcanzar una normalidad razonable, relativamente libre de dolor y movimiento rápido después de la injuria.

-el paciente debe demostrar una buena oclusión

- el paciente debe demostrar simetría mandibular (45)

III.3.2.b.-TIPOS DE OSTEOSINTESIS:

*-OSTEOSINTESIS RIGIDA: Recientemente, las técnicas para fijación interna rígida han ganado popularidad para el tratamiento de las fracturas, estas usan placas, tornillos y ambos para fijar la fractura más rígidamente y estabilizar los segmentos óseos durante la reparación. Aunque con fijación rígida, una adecuada relación oclusal debe establecerse antes de la reducción y fijación de los segmentos óseos. (8)

La reducción abierta y la fijación interna de las fracturas del maxilar inferior según los principios de la AO (Arbeitsgemeinschaft fur Osteosynthesefragen) o la ASIF (Swiss Association for the Study of Internal Fixation) .Para realizar una inmovilización rígida, se estudio el principio de la compresión interfragmentaria y se encontró que era el que proporcionaba la mayor rigidez posible para la inmovilización. Cuando se combina la reposición correcta de los fragmentos óseos después de la fractura con la compresión interfragmentaria, la cicatrización ósea primaria es el resultado comúnmente esperado. A fin de que esto suceda, la estabilidad lograda al fijar los fragmentos debe ser suficiente para neutralizar todas las fuerzas de flexión, de torsión y cortantes a las que está sometido el maxilar inferior, especialmente durante la función.

A fin de lograr la compresión interfragmentaria con un dispositivo de fijación interna es preciso una placa de diseño especial o placa de compresión dinámica, siendo el paso previo la reducción de la fractura empleando alicates de reducción - compresión para obtener una precompresión antes de la colocación de la placa. Los alicates se atornillan a la superficie inferior mandibular, luego la placa se dobla y asienta con precisión sobre la fractura. El primer agujero se taladra de manera excéntrica en un orificio de la placa, se mide la profundidad del agujero, se inserta el tornillo hasta que su cabeza alcance la placa. Entonces se taladra el primer agujero en el fragmento opuesto, colocando también el taladro en el agujero de la placa de tal suerte que esté alejado de la fractura, Después de medir y cortar el enroscado del agujero, se coloca este tornillo apretándolo de manera alterna con el primero. Al encontrar la placa las cabezas de los tornillos, habrá cierto movimiento entre la cabeza de aquella y la placa hasta que queden totalmente apretados y sus cabezas al ras de la superficie de la placa. Este movimiento relativo obliga a los tornillos, y por tanto a los fragmentos del hueso, a moverse hacia el sitio de la fractura; asimismo estos últimos son forzados a desplazarse hacia el sitio de la fractura, lo cual resulta en una compresión interfragmentaria. Generalmente se colocan tornillos adicionales en posición neutral. Es indispensable un mínimo de dos tornillos a cada lado de la fractura para evitar que haya movimiento rotacional. Debe evitarse cualquier movimiento entre los fragmentos o deslizamiento.

A fin de lograr estabilidad, no sólo es preciso aplicar de manera correcta una DCP, sino también es importante aplicar la placa en el sitio apropiado, por lo general debe colocarse siempre sobre el lado del hueso que está bajo tensión durante la carga

TRATAMIENTO QUIRURGICO



Paciente en postoperatorio

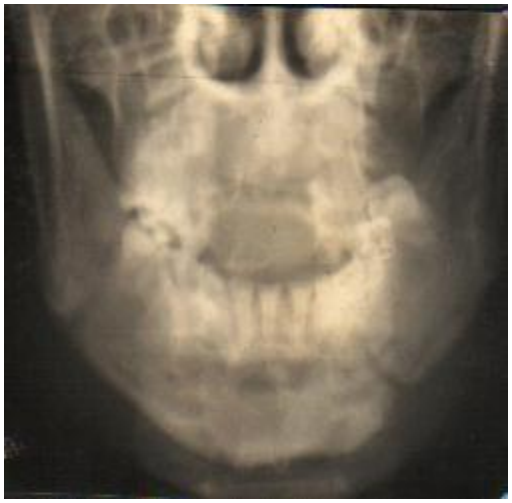

Radiografía preoperatoria



Radiografía postoperatoria

Clavo de Kirshner

funcional, o sea, el borde de la fractura que tiende a separarse debido a la tracción de los músculos y a la función. Puesto que el lado opuesto o de compresión de una fractura tiende a ser comprimido naturalmente durante la función, la colocación de la DCP sobre el lado de tensión dará lugar a compresión a todo lo largo de la fractura sin separación por lo que proporciona la estabilidad necesaria.
Debido a las limitaciones anatómicas originadas por la dentición y la ubicación de los nervios alveolares inferiores estamos obligados a colocar las placas de compresión a nivel del borde inferior mandibular. (47)
Las ventajas de la técnica de fijación rígida incluyen disminución del confort e inconveniencia para el paciente porque se elimina o reduce la FIM, mejorando la nutrición postoperatoria, la higiene postoperatoria, mejor manejo postoperatorio del paciente con múltiples fracturas. (8)
*-OSTEOSINTESIS SEMIRIGIDA:
--MINIPLACAS:
Las miniplacas de osteosíntesis monocorticales, de no compresión, son un método frecuentemente usado de fijación de fracturas mandibulares. Previamente el método más popular para la fijación de fracturas mandibulares era el alambre transóseo, necesitando de 3 a 6 semanas de fijación intermaxilar (FIM) pero todavía es un método ampliamente usado. También se han empleado las placas de metal libres de corrosión (plating) pero debido sus muchas complicaciones tuvieron una mala reputación. (28)
El sistema de miniplacas es un método de fijación interna de fracturas mandibulares, desde su introducción por Battersby, se han realizado muchas modificaciones a la técnica, la mayor modificación fue realizada por Champy que modificó la técnica de Michelet. (48)
Antiguamente el material era una aleación de cromo, níquel y molibdeno y se le añadió 0.03% de carbono para aumentar la flexibilidad. Las placas se elaboraron con distintos largos pero de grosor uniforme 0.9 mm y ancho de 6 mm. El límite de elasticidad estaba comprendido entre 70 y 80 DN por mm3 con punto de rotura entre 95 y 110 DN por mm3. En la placa los agujeros para los tornillos tienen 2 mm de diámetro con bisel abocardado de 30 grados.
Los tornillos vienen en diferentes largos desde 5 mm hasta 15 mm, con incrementos de 2 mm. Estos tornillos están hechos de la misma aleación de las placas para evitar cualquier efecto perjudicial de oxidación corrosión. La distancia entre los filetes de rosca es de 1 mm de tal suerte que con cada vuelta del tornillo esta penetra 1 mm en el hueso. Una rosca mas fina produce microfracturas en el hueso, y por consiguiente, una fijación insegura. Como la corteza ósea externa tiene un grosor promedio de 3.3 mm, tres vueltas en los tornillos serán suficientes para sujetarlo. (47)
miniplacas reabsorbibles:
Los materiales bioreabsorbibles han sido usados desde hace más de 4 décadas, inicialmente se usó la poli- L lactido que presentaba muchas reacciones adversa: inflamación local y reacción a cuerpo extraño durante la reabsorción. Sin embargo, debido al desarrollo técnico de materiales, el uso exitoso de estos ha sido reportado por muchos autores. Frecuentemente, muchos materiales son confeccionados con la combinación de 2 polímeros, principalmente poli- D-lactido o poliglicólido y poli- L-lactido, esta combinación reduce la cristalinización del material, que induce a una reabsorción muy lenta y podría ser una de las razones de las reacciones adversas.
Usando miniplacas reabsorbibles, las desventajas de los aparatos metálicos en la restricción del crecimiento y sensibilidad térmica, así como la necesidad de recibir radioterapia en el futuro, pueden ser evitadas. Extendiéndose su empleo no solo a

Técnica de Osteosíntesis con alambre

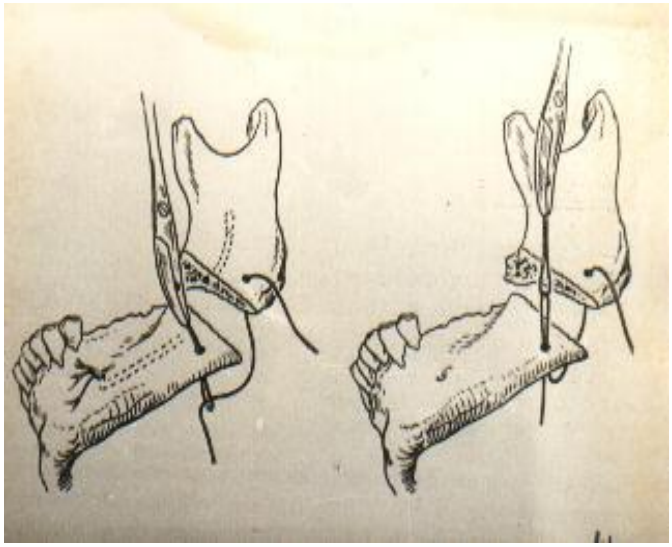



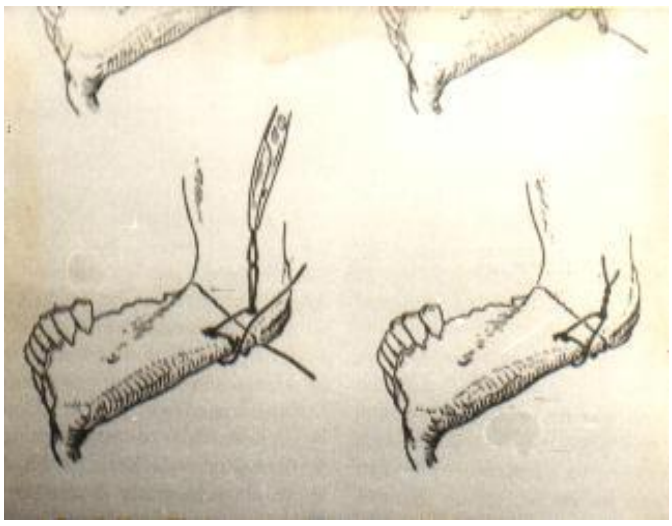

cirugía ortognática, cirugía oncológica, traumatología y fijación de injertos óseos incluyendo injertos costocondrales En un estudio de 163 pacientes sometidos a cirugía ortognática: 329 osteotomías sagitales de rama y fijadas con miniplacas reabsorbibles autoreforzadas poli- L-lactido y poli- L/ DL-lactido de 2.4 mm(para OSR), 2 mm(para genioplastia) y de 1.5 mm (Le Fort I) con tornillos de 6 mm de longitud, así como tornillos posicionales de 2.7 y 3.5mm de 16 a 20 mm de longitud . Los resultados fueron generalmente satisfactorios, de 163 se tuvo algunos problemas en 14 relacionados al procedimiento quirúrgico: 2 hicieron dehiscencia de sutura, 2 desarrollaron tejido de granulación en una de las áreas de la placa y a los 7 meses de la cirugía presentaron la mucosa hiperplásica, suave en el área de la incisión. En el estudio el rango de infección fue de 0.6%. Cuando las miniplacas son usadas no deben colocarse inmediatamente debajo de la incisión, especialmente en la mandíbula, es conveniente tener una buena cobertura de tejido blando y aporte sanguíneo para la remoción del polímero reabsorbible. El buen cierre es esencial porque sino la placa no podría degradarse si no está cubierta por tejido. Las complicaciones son similares a cuando se usan miniplacas de titanio, excepto cuando se forma tejido de granulación que no requiere tratamiento quirúrgico a menos que haya una pérdida palpable de material en esa área (50)

-- ALAMBRE:

El tradicional método de estabilización ósea después de reducciones abiertas ha sido la colocación de alambrado directo intraóseo combinado con un periodo de FIM por 3 a 6 semanas. Este método de estabilización puede ser realizado a través de una variedad de técnicas de alambrado (Osteosíntesis con alambre) y es generalmente suficiente para mantener los segmentos óseos en la apropiada posición durante el tiempo de cicatrización. Si la osteosíntesis con alambre es usada para fijación y estabilización del sitio de fractura. La continua inmovilización con FIM es requerida sólo hasta que una adecuada cicatrización ocurre en el área de la fractura. (8)

OTRAS TECNICAS DE REDUCCION:

Otros tipos de estabilización rígida también ha incluido la Fijación esquelética externa, tenemos el aparato de Joe Hall Morris que emplea tornillos óseos largos que penetran la piel, 2 a cada lado del sitio de fractura, los cuales se unen con una barra de acrílico de autocurado con adecuada posición de la fractura reducida. La desventaja era la apariencia e incomodidad. La ventaja es que permite al paciente la función durante el tiempo de reparación de la fractura y puede estabilizar fracturas conminutas que son mejor tratadas sin apertura de la zona, retirando el periostio y por lo tanto denudando múltiples segmentos óseos. Este tipo de aparato era útil para el tratamiento de fracturas infectadas que son mejor manejadas sin la colocación de material externo como alambre o placa. (8)

III.3.2.c.-TECNICA QUIRURGICA DE OSTEOSINTESIS

-La fractura expuesta por vía intrabucal es reducida con toda precisión.

-Luego, se escoge una placa de longitud conveniente y se contornea para ajustarla al hueso a lo largo de la línea ideal de Osteosíntesis, utilizando los alicates para doblar y modelar.

- Se prueba la placa colocándola sobre el hueso, si la adaptación es satisfactoria se sujeta la placa en el lugar para taladrar el primer agujero.

-La perforación debe hacerse con el máximo cuidado y precisión, el taladro no debe oscilar y debe penetrar solo una vez en el hueso y perforar bajo irrigación constante para enfriarlo.

-Después de asentar firmemente el primer tornillo, se verifica nuevamente la posición y el ajuste de la placa y se procede a colocar los agujeros restantes y se colocan los tornillos.

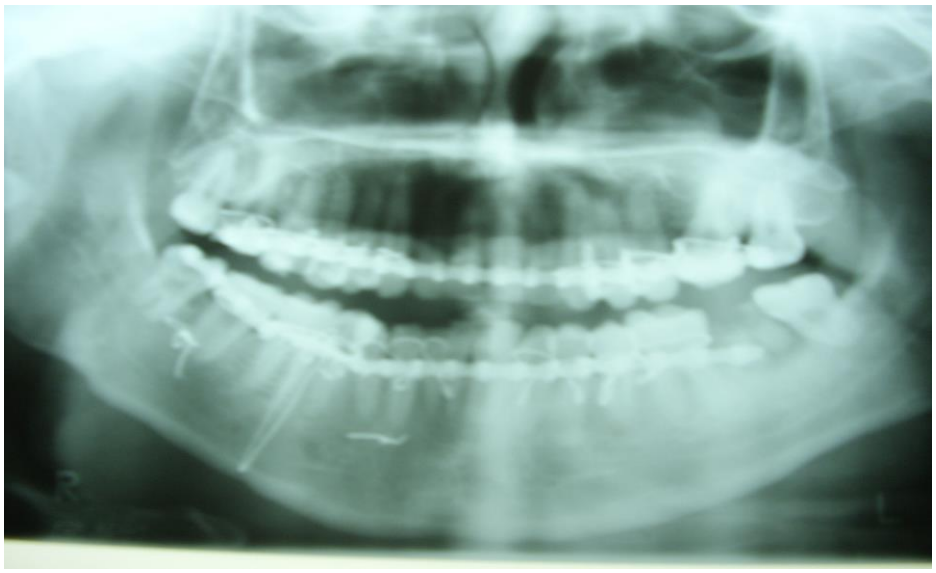

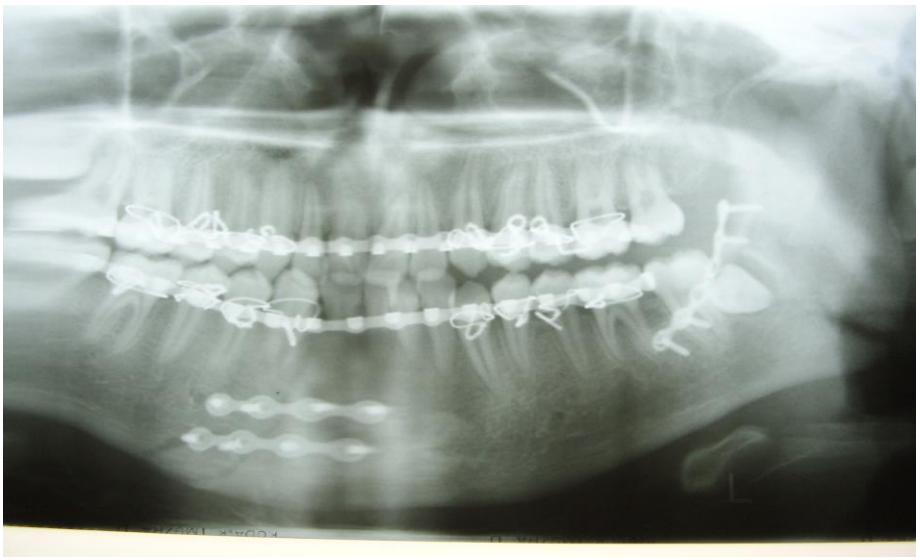



-En caso de fractura de rama ascendente, se utilizan instrumentos para perforación transcutánea y colocación de tornillos a ángulos rectos con la superficie de la rama. El instrumental consta de un retractor con punta, cánula transbucal y una espiga.
-La exposición intrabucal de la fractura de la rama ascendente es parecida a la utilizada para una osteotomía sagital y permite introducir la punta del retractor en el espacio entre el masetero y la rama ascendente.(47)
-Cuando se colocan placas en la región de la sínfisis, la inferior debe colocarse primero y luego se fija la subapical.
-Si hay fractura múltiple, es más prudente realizar la Osteosíntesis primero en la región dentada y luego en la región más posterior.
-La restauración de la oclusión es un parámetro para valorar la eficacia del tratamiento, es más seguro aplicar como regla general unas barras de arco o utilizar el amarre alámbrico interdental a fin de restaurar y conservar la oclusión durante toda la Osteosíntesis.
-Es importante evitar lesionar las raíces de los diente y al nervio alveolar inferior. Como regla general en promedio el grosor de la corteza externa oscila entre 3 y 3.3 mm. El conducto rara vez se halla mas cerca que 8mm del borde inferior de la mandíbula y muchas veces está a 7 mm o más por debajo de los ápices de las raíces. A menudo se encuentra sólo a 2 mm de la superficie cortical interna y a 4 o 5 mm de la superficie cortical externa, salvo en la proximidad inmediata del agujero mentoniano. (47)
El método de fijación propuesto por Champy en el caso de las fracturas del ángulo mandibular es colocar una miniplaca en el borde superior de la mandíbula con tornillos monocorticales. La miniplaca puede ser colocada por un abordaje intraoral con las múltiples ventajas que ofrece: la cicatriz facial es mínima o nula y el riesgo de daño del nervio facial y del dentario inferior disminuyen (39)

III.3.3.-TIPOS DE TRATAMIENTO Y UBICACION

III.3.3.a.-REDUCCION CERRADA VS ABIERTA

El tratamiento de las fracturas es clasificado por el método de reducción: cerrada versus abierta. Si se emplea la reducción abierta se subclasifica en fijación rígida y no rígida. Así todo tratamiento se clasifica en: Reducción cerrada con fijación maxilomandibular (FMM), Reducción abierta con FMM, o Reducción abierta sin FMM. Porque muchos pacientes tenían más de una fractura, a algunos pacientes se les colocó FMM por más de 14 días para tratar una de las fracturas. (26)
Los tratamientos realizados se clasificaron en 5 grupos: conservador (no tratado) 43 pacientes, fijación intermaxilar 91 pacientes, osteosíntesis con miniplacas 84 pacientes, alambre transóseo 22 pacientes y otros métodos 8 pacientes. 17 pacientes fueron incluidos en 2 grupos porque recibieron dos tratamientos diferentes (31)
De los 352 pacientes, 144 fueron clasificados como tratados con reducción cerrada y FIM (41%), 83 tuvieron reducción abierta y FIM (23.5%), y 125 fueron tratados con reducción abierta y sin FIM (fijación rígida) (35.5%). De los 327 pacientes que tuvieron colocados arcos dentarios como parte de su tratamiento, 153 (47%) no regresaron para el retiro de arcos al menos 1 años después de la cirugía. (38) De 352 pacientes, 65 de ellos presentaron complicaciones: infecciones 50 (14.2 %), no unión 12(3.4%), mala unión 6(1.7%), dehiscencia de tejidos blandos 7(1.98%), maloclusiones 7(1.98%), y 1 hipomovilidad mandibular (0.28%). (26)
En el caso de 205 pacientes que tenían 376 fracturas mandibulares, las cuales fueron tratadas con 212 miniplacas y 114 alambres transóseos. 94 fracturas fueron tratadas conservadoramente o sufrieron reducción cerrada por tratarse de fracturas subcondíleas. Las variables postoperatorias indican un rango de complicación estadísticamente mayor

para el grupo de alambre transóseo comparado con el grupo de miniplacas, y la morbilidad se redujo en el grupo que seguía los principios de Champy. (28)
En nuestro medio, en un estudio de 25 casos con fracturas mandibulares, se realizó la reducción cruenta bajo anestesia general en 18 casos(72%) de los cuales en 5 casos se realizó osteosíntesis con alambre quirúrgico 0.16.En 7 casos se realizó reducción incruenta(28%) bajo anestesia local. En ambos casos se realizó fijación intermaxilar con ligas elásticas. (30)
En un estudio comparativo de 7 casos entre el método incruento siguiendo la técnica de ferulización intermaxilar con arcos de Winter en el Hospital Sergio Bernales (Servicio de Odontología) y el tratamiento cruento realizado en el Hospital 2 de Mayo (Servicio de Cirugía de Cabeza y Cuello). Los 4 casos tratados con ferulización mantuvieron un tiempo de inmovilización de 3 a 4 semanas y se trataban de fracturas en ángulo y parasinfisiarias simples no desplazadas. Y los 3 casos tratados con Osteosíntesis alámbrica eran fracturas compuestas y una conminuta, todas con desplazamiento con un tiempo de inmovilización de 4 a 5 semanas. La técnica quirúrgica expuesta (extraoral) brinda un buen afrontamiento de los fragmentos fracturados que además queda asegurado por el doble amarre interóseo horizontal y en X, la técnica se complementó con el bloqueo intermaxilar, de esta manera se aprovechó ambos métodos para conseguir una terapéutica combinada ideal. (51)
De un total de 75 casos tratados en el Hospital 2 de Mayo, de 9 fracturas sinfisiarias, 6 se trataron con reducción intermaxilar (8%) y 3 con Osteosíntesis y reducción intermaxilar (4%), de 19 fracturas parasinfisiarias 14 se trataron con reducción intermaxilar (18.7%) y 5 con osteosíntesis y reducción intermaxilar (6.7%), de 25 fracturas parasinfisiarias conminutas 18 se trataron con osteosíntesis(24%) y 7 con osteosíntesis y reducción intermaxilar(9.3%), de 19 fracturas angulares: 14 se trataron con osteosíntesis (18.7%) y 5 con osteosíntesis y reducción intermaxilar(6.7%), las 2 fracturas subcondíleas se trataron con osteosíntesis(2.6%) y la fractura alveolar se trató con reducción intermaxilar.(23)
En el estudio de Bahamonde, en un periodo de 3 años sobre manejo de las fracturas de los maxilares utilizando miniplacas y tornillos en 24 casos (36.4%), 18 de los cuales eran fractura mandibular(75%) y 6 de maxilar superior(25%),con un total de 21 pacientes, ya que 3 pacientes tuvieron fracturas en ambos maxilares. Fueron 42 casos tratados con FIM, alambres, sonda foley (63.6%).Los resultados del tratamiento con miniplacas y tornillos fue con éxito. Las complicaciones se presentaron en los demás pacientes (otros tratamientos) y fueron 5 pacientes con infección (23.8%) y 2 con fístula bucocutánea (9.5%) (24)
*FRACTURAS CONMINUTAS
De 196 pacientes con 198 fracturas conminutas, el momento del tratamiento varió considerablemente, desde el mismo día de la injuria a 77 días después, con un promedio de 3.7 días. Las regiones conminutas se trataron con reducción cerrada y fijación maxilomandibular (FIM o MMF) en 35 fracturas y reducción abierta con fijación interna en 146 fracturas, y 17 fueron tratados con un pin de fijación externa. En los pacientes tratados con abordaje abierto, se usó una placa de reconstrucción en 114 casos, 11 tenían una placa mandibular posicional, 11 tenían una miniplaca de 2mm, 6 dos placas de reconstrucción, y 4 usaron múltiples tornillos tirabuzón con o sin pequeñas placas. (27)
Se estableció una relación estadísticamente significativa entre el tipo de tratamiento y el desarrollo de complicaciones no oclusales ($p < .01$). Los pacientes tratados con un pin de fijación externa tenía un 23.5% de rango de complicación comparado con 17.1% para

pacientes que recibieron tratamiento con fijación intermaxilar (FIM), o pacientes tratados reducción abierta y fijación interna estable con 5.5%. (27)
De las 198 fracturas conminutas, 26 de ellas desarrollaron complicaciones (13%), las complicaciones fueron maloclusiones en 8 casos, el resto fueron no oclusales como: 6 con infección, no unión 7, curvatura (depresión) del borde inferior mandibular 2, levantamiento lateral de la rama (rotación) 1, desvitalización del segmento dentoalveolar asociado 1, y un caso con trismos. (27)
De un total de 22 pacientes, 18 (82%) eran hombres jóvenes con un promedio de edad de 28.2. Los mecanismos de injuria incluyen 10 heridas PAF de baja velocidad (45%), 5 accidentes vehiculares (22.7%), 5 asaltos agravados (22.7%), y 2 accidentes con animales (9%). Anatómicamente las fracturas conminutas estaban localizadas en la rama (27%), ángulo (18%), cuerpo (36%) y sinfisis (18%).
Se colocaron arcos tipo Erich para estabilizar la dentición, se extrajeron los dientes inestables o insalvables y se realizo FMM en todos los casos. Las seis fracturas conminutas de la rama mandibular fueron tratadas por CREF usando FMM. Dos de las fracturas de ángulo fueron manejadas solo con FMM, otras dos de ángulo PAF fueron tratadas por fijación externa. Tres fracturas PAF de cuerpo fueron tratadas con fijación externa, otras tres fracturas fueron tratadas con FMM, splint linguales y alambres circunferenciales mandibulares
Los siete casos tratados con pin de fijación extraesqueletal tuvieron FMM con elástico o alambre para facilitar la máxima interdigitación de la dentición remanente.
Todas las fracturas de rama repararon sin problemas después de un periodo de FMM de 6.2 semanas. Las fracturas de ángulo manejadas con FMM por un periodo de 6.3 semanas repararon sin ningún problema. (52)
III.3.3.b.- UBICACIÓN:
*FRACTURAS CONDILARES
Takenoshita y colaboradores presentó un estudio comparativo entre reducción cerrada versus abierta en fracturas condilares. De 36 pacientes, 20 fueron tratados con reducción cerrada y el resto con abierta. La FMM se usó en ambos grupos por 3 semanas postoperatoriamente seguida de movimiento activo mandibular con fisioterapia. Reportaron mejoramiento de la apertura bucal en el grupo no operado, de un mes a un año después del retiro de la FMM. Sin embargo, todos los pacientes tenían máxima apertura mayor de 35 mm y mantenían una relación interoclusal adecuada. Este estudio estandarizó el uso y duración de la FMM, así como el uso de fisioterapia activa, las cuales son consideradas variables críticas en el manejo de pacientes. Pero no randomizaron los casos con el fin de evaluar el grado de desplazamiento condilar, fracturas con desplazamiento más severo fueron tratadas con reducción abierta.
El grado de desplazamiento condilar y el impacto de este en el tratamiento y resultado fueron evaluados por Konstantinovic y Dimitrijevic. Ellos reportaron a 80 pacientes con fractura condilar unilateral, 26 de los cuales fueron tratados quirúrgicamente con alambre de osteosíntesis vía submandibular y 54 tratados conservadoramente. El grado de desplazamiento se determinó con vistas posteroanteriores mandibulares. El seguimiento fue por un mínimo de un año, con un promedio de 2.5 años. El examen clínico consistió en registrar la máxima apertura y movimientos protrusivos y si había desviación del mentón con estos movimientos. Los resultados de los exámenes radiográficos mostraron mejor posición del cóndilo en los pacientes tratados quirúrgicamente. El examen clínico, sin embargo, mostraba que no había diferencia estadísticamente significativa entre ambos grupos de pacientes. La falla evidente al considerar la edad de los pacientes, donde sólo uno de los 13 pacientes menores de 20 años tuvo tratamiento quirúrgico. (45)

En relación al tratamiento de fracturas de cóndilo mandibular de 34 pacientes: en 30 (88.3%) se realizó reducción cerrada + FIM y sólo en 4 (11.7%) reducción abierta + osteosíntesis + FIM.) en el Hospital 2 de Mayo por López. (15)

*FRACTURAS DE ANGULO

Las fracturas del ángulo mandibular representan el más grande porcentaje de fracturas mandibulares en muchos estudios. (50) aproximadamente el 45% de éstas. (38) La etiología de la injuria está relacionada con la localización en la mandíbula y es debido a altercados (agresión). La idea prevalente es que un golpe en la porción lateral de la mandíbula causa una fractura en ese punto y otra fractura en la región opuesta: cuerpo o sínfisis.

La región del ángulo mandibular está asociada a fracturas por:

-la presencia de terceras molares

-área seccional más delgada que la región dentada

-biomecánicamente el ángulo puede ser considerado un área "palanca" (53)

Se espera que las fracturas ocurran lógicamente en puntos donde hay mayor debilidad de su estructura por ser áreas seccionales menores que otras. El estudio de Schubert muestra que la región del ángulo es más delgada que la región del cuerpo y el hueso de la rama. Por lo que debe esperarse la fractura en la región con más pequeña área seccional. Además a nivel del ángulo cambia de forma la mandíbula de horizontal a vertical El tratamiento de las fracturas del ángulo mandibular representa un reto porque esta plagado del mayor rango de complicaciones que las demás fracturas mandibulares. (54)

Esta región presenta algunas características especiales en cuanto a su biomecánica: durante la función mandibular los esfuerzos de distracción se presentan en la superficie oclusal y la cortical externa, mientras que los de compresión se presentan en el borde caudal de la mandíbula y en la cortical lingual; en el ángulo mandibular, la línea oblicua externa representa una zona neutra entre los esfuerzos de distracción y compresión y la inclusión de un tercer molar como ocurre en la mayoría de las fracturas de esta zona, puede afectar su comportamiento de acuerdo a la decisión de retirarlo o no como parte del tratamiento.

Idealmente la osteosíntesis se debe realizar colocando los implantes en las zonas de tensión; sin embargo la presencia de los órganos dentarios limita la colocación de éstos en la zona oclusal, por lo cual se emplean como sitios de colocación el borde alveolar y el borde caudal sobre la cortical externa. En el ángulo es posible realizar osteosíntesis mediante el uso de una sola placa aprovechando las condiciones biomecánicas de la línea oblicua externa de acuerdo a las características de la fractura. La extracción de un tercer molar de una fractura simple provoca la pérdida de contacto entre los segmentos en forma parcial y se debe considerar como una fractura con defecto óseo y de acuerdo a la cantidad de pérdida se trata se trata con 2 implantes de 2 mm o bien con una placa de mayor perfil como la universal o reconstrucción de 2.4 mm. (38)

El método de fijación propuesto por Champy, en el caso de fracturas del ángulo mandibular es diseñado para colocar una miniplaca en el borde superior de la mandíbula con tornillos monocorticales. Como la miniplaca se coloca a través de un abordaje intraoral, ofrece muchas ventajas. La cicatriz facial es mínima y disminuye la posibilidad de daño al nervio facial y alveolar inferior.

Con el fin de brindar una fijación más estable para las fracturas del ángulo mandibular usando las miniplacas, se ha usado la técnica de fijación con 2 miniplacas, en la cual una miniplaca se coloca en el borde superior y otra en el borde inferior de la mandíbula.

En una evaluación clínica e in vitro en cinco modelos de cadáveres, colocando en un lado: la miniplaca de 4 orificios 2mm, con tornillos de 5 mm monocorticales a nivel de

la línea oblicua externa (Champy) y en el otro lado con la técnica de fijación de 2 miniplacas: colocando una de 4 orificios 2mm con tornillos de 5 mm monocorticales a nivel de las línea oblicua externa y otra similar se colocó a nivel del borde inferior de la corteza bucal. Se analizaron la resistencia a las fuerzas de masticación y la apertura del trazo de fractura afrontado

El estudio clínico en 40 pacientes, de los cuales 26 tenían fractura de ángulo unilateral como única fractura y el resto tenía fracturas contralaterales en la sínfisis o el cuerpo, en todas las fracturas de ángulo se colocó dos miniplacas de fijación. En todos los casos se produjo cicatrización ósea sin evidencia de osteomielitis (39)

En el estudio de Sierra se trataron quirúrgicamente 55 fracturas del ángulo mandibular en un periodo de un año, en 51 pacientes: 46 hombres y 5 mujeres con edades entre 15 y 60 años, se realizaron ortopantomogramas y placas anteroposteriores con el fin de evaluar la fractura y las condiciones de los terceros molares incluidos en los trazos de fractura. 51 fracturas eran simples (92.8%), 2 multifragmentadas (3.6%) y 2 con pérdida ósea (3.6%), 47 unilaterales y 4 bilaterales. 49 (89%) fracturas incluían un tercer molar en el trazo de la fractura y se retiraron en 25 (47%) casos de acuerdo a las siguientes indicaciones:

-inestabilidad del órgano dentario
-luxación del molar
-fractura del molar
-ensanchamiento del espacio periodontal de 2mm o más
-antecedente de infección parodontal.

Se trataron 22 (40%) fracturas de trazo lineal con poco desplazamiento, sin retirar el tercer molar con una placa de 2 mm en la línea oblicua externa, con al menos 2 tornilllos a cada lado de la fractura en forma monocortical a través un acceso intraoral.

Se trataron 18 (32.7%) fracturas de trazo simple sometidas a extracción del tercer molar o con desplazamiento mayor con 2 placas de 2mm una en el borde alveolar con 2 tornillos a cada lado de la fractura en forma monocortical y otra en el borde caudal con tres tornillos a cada lado de la fractura en forma bicortical. El acceso fue intraoral en 9 casos con colocación de tornillos percutáneos y 9 con acceso extraoral submandibular.

Se trataron 11 (10.9%) fracturas con extracción del tercer molar y pérdida secundaria de más del 30% de la dimensión vertical mandibular, con una placa de 2 mm en el borde alveolar y una placa universal 2.4 mm en el borde caudal con al menos 2 tornillos bicorticales a cada lado de la fractura en 6 casos y con una sola placa universal 2.4 mm en 5 casos.

Las 2 fracturas multifragmentadas se trataron y las 2 (7.4%) con pérdida ósea se trataron con placas de reconstrucción 2.4 mm, siempre con acceso extraoral submandibular y con 3 tornillos a cada lado de la fractura en forma bicortical

Las 53 fracturas sin pérdida ósea consolidaron en promedio en 6 semanas. En un caso se requirió aumentar la estabilidad de la osteosíntesis por proceso infeccioso secundario al tercer molar colocando una segunda placa en el borde caudal y odontectomía. En los 2 pacientes con pérdida ósea la reconstrucción se llevó a cabo en promedio 2 meses después de la lesión y ambas fueron PAF.

Se presentaron 4 (7.2%) complicaciones del total de fracturas tratadas quirúrgicamente: una exposición del material de osteosíntesis en el área retromolar y al haber consolidación de la fractura se trató con retiro del material de osteosíntesis, en 2 pacientes tratados con 2 placas de 2 mm se presentó proceso infecciosos que requirió retiro del tercer molar y antibioticoterapia (38)

PACIENTES PEDIATRICOS
En una serie en niños se realizaron los siguientes tratamientos: Reducción cerrada y fijación intermaxilar con arcos en 32 casos (54.23 %), alambres internos esqueléticos (suspensión esquelética) del arco piriforme a un alambre circunmandibular en 14 casos (23.72 %), usando Ivy loops 4 casos (6.77 %). Un splint de acrílico fue usado con los alambres circunmandibulares en 2 casos, en un paciente se realizó una reducción abierta del cóndilo y en 7 pacientes se realizó reducción abierta y fijación con miniplacas de osteosíntesis. Presentan resultados satisfactorios en 90% de los pacientes. (25)

III.4.-EVOLUCION Y COMPLICACIONES EN EL TRATAMIENTO NO QUIRURGICO Y QUIRURGICO:

III.4.1.-EVOLUCION:

III.4.1.a.-CONTROLES RADIOGRÁFICOS:
Se han desarrollado muchos métodos para la fijación de fracturas mandibulares durante los últimos 20 años, pero el óptimo tiempo para el examen de seguimiento (evolución) de las fracturas mandibulares, todavía no se ha establecido ya que depende del clínico.(31)
Las áreas mandibulares se clasificaron en 3 sitios de fractura: A: anterior (entre caninos); B: cuerpo y rama; C: cóndilo y cuello. (29)
Para cada sitio de fractura se tomaron radiografías oclusal, panorámica y posteroanterior luego de 2,2-3,3-4 y 4 meses o más después de la injuria".Los cambios radiográficos se clasificaron como: 1: las radiografías de control no muestran cambios desde el preoperatorio: sin cambio; 2: ondulación de las líneas de fractura se clasificó como reabsorción; 3: formación interna o externa de callo óseo visible se clasificó como osteogénesis; 4: casi total ausencia de líneas de fractura o la presencia de estructuras anatómicas contiguas que se redujeron de tamaño se clasificó como unión. (31)
Los cambios osteogénicos (osteogénesis y unión) fueron el mejor criterio radiográfico. Estos cambios empezaron a predominar 1 – 2 meses después de la injuria en pacientes menores de 18 años (21/31 68%) y 2 – 3 meses después de la injuria en pacientes mayores (21/25 84%). La unión se notó en 98 de 115 pacientes (85%) 3 meses o más después de la fractura. Se recomienda controles radiográficos durante la 5ta semana en pacientes menores de 18 años, y a partir de la 9na para los mayores de 18. Los materiales de fijación deben removerse durante el 5to mes después de la injuria. (31)

VALORACION MEDIANTE ANALISIS DE IMAGEN DEL PROCESO DE REPARACION
Un estudio retrospectivo en España del proceso de reparación ósea que ocurre en las fracturas mandibulares, utilizando el sistema CADIA (Computer Assisted Densitometric Image Análisis) investigan la aplicabilidad de ese sistema para el seguimiento y control de los pacientes y comparando los resultados obtenidos con los métodos conservadores versus los obtenidos con fijación interna (49)
III.4.1.b.-EN CASOS con controles:
El tiempo promedio de seguimiento fue de 15.5 semanas (de 8 a 33 semanas) , 21 de los 28 pacientes se presentaron inmediatamente después del trauma o durante las primeras 24 horas, 6 pacientes después de 2 días y solo 1 paciente después de 3 días. Los pacientes que no recibieron ningún tratamiento tenían la indicación de disminuir la apertura bucal y mantener una dieta blanda por 4 semanas. Durante las 2 primeras semanas fueron controlados 2 veces por semana, luego 1 vez por semana. Los controles

radiográficos se realizaron inmediatamente después del trauma, luego a las 4, 6 y a las 8 a 12 semanas.
Se observó reparación espontánea en todas las fracturas. En dos pacientes edéntulos, que tenían 4 fracturas ocurrió un mínimo desplazamiento radiográfico de los fragmentos sin alterar su función. En dos pacientes se hizo exodoncia de una pieza dentaria que se encontraba en la línea de fractura. Un paciente desarrollo un problema oclusal después de una semana, por lo que se le colocó fijación intermaxilar durante 2 semanas. (32)
En fracturas conminutas PAF, tratadas con gasa yodoformada, los controles radiográficos a las 2 semanas mostraban unión de todos los pequeños fragmentos óseos. A los 45 a 60 días mostraban reposicionamiento y alineación normal de los huesos con completa consolidación. No hubo limitación del movimiento mandibular, especialmente cuando la rama y el ángulo estaban comprometidos, debido a la movilización intermitente de la mandíbula durante el cambio de apósito. (20)

III.4.2.-COMPLICACIONES:

III.4.2.a.-COMPLICACIONES EN EL TRATAMIENTO NO QUIRURGICO
FRACTURAS CONMINUTAS

En el estudio de 22 pacientes, varones con edad promedio 28.2 años, se colocaron arcos de Erick para estabilizar la dentición, se extrajeron dientes inestables o insalvables y se realizó FMM en todos los casos. Todas las fracturas conminutas de rama (27%) consolidaron exitosamente después de un periodo de 6.2 semanas de FMM. Un paciente tenía ensanchamiento lateral del borde inferior que era clínicamente evidente, pero no hubo maloclusión.
De las fracturas de ángulo (18%) manejadas con FMM (6.3 semanas) consolidaron sin infección, maloclusión o asimetría facial. Una fractura de ángulo PAF manejada con fijación externa desarrolló infección de la herida que requirió incisión y drenaje, secuestrectomía y antibioticoterapia endovenosa, manteniendo el fijador 65 días.
De los 8 pacientes con fracturas conminutas de cuerpo mandibular, 2 desarrollaron infecciones dentoalveolares, 2 fallaron en mantener la oclusión preestablecida y uno tuvo ensanchamiento lateral del cuerpo mandibular. En las 4 fracturas sinfisiarias, una se infectó requiriendo incisión y drenaje, secuestrectomía y antibioticoterapia endovenosa y el cuarto desarrolló una maloclusión CIII.
En conclusión, de los 22 pacientes tratados, 4 desarrollaron infecciones (18%) 3 maloclusiones (13.6%) y 2 tenían asimetrías faciales (9%). (52)

III.4.2.b.-COMPLICACIONES EN EL TRATAMIENTO QUIRURGICO

Las complicaciones son pocas y las más de las veces están relacionadas con un retraso indebido entre el momento de la lesión y el tiempo en que se realiza la osteosíntesis. Otro factor puede ser la falta de experiencia del equipo de cirujanos, por ejemplo incisiones hechas en la encía adherida, lo cual favorece la dehiscencia. En casos de contusión o contaminación grave de los tejidos, la dehiscencia de la herida puede ser una complicación.
Cuando ocurre dehiscencia de la herida, no suele ser necesario eliminar las placas expuestas, por el contrario siempre y cuando se mantenga limpieza escrupulosa en la boca, con irrigaciones frecuentes y se proteja al paciente con antibióticos, las fracturas evolucionan hacia una unión satisfactoria, aunque la placa quede parcialmente expuesta en boca.

Asimismo puede haber deterioros en las líneas de incisión cuando el tratamiento ha sido retrasado y sobre todo cuando no se administraron antibióticos adecuados durante este periodo de retraso.
La celulitis, la formación de abscesos y la aparición de infecciones tardías también suelen relacionarse con un retardo en el comienzo del tratamiento, cuidado inadecuado de la herida, mala higiene bucal y falta de terapéutica antibiótica. (47)
Un factor que contribuye a la infección postoperatoria de la herida es la inmovilización insuficiente, como cuando se pone sólo una placa en vez de dos en la región intercanina, uso de un tornillo para fijar un fragmento en vez del mínimo recomendado de dos tornillos o colocación de las placas de osteosíntesis fuera de la línea ideal de osteosíntesis.
Puede haber discrepancias oclusales menores, aunque por lo general son raras. Mediante desgaste oclusal selectivo, cuando la curación es total se pueden eliminar. Las discrepancias oclusales mayores indican una osteosíntesis defectuosa, si se descubre temprano se pueden repetir y corregir el procedimiento, pero si es demasiado tarde será necesario hacer una osteotomía de corrección.
Ocasionalmente pueden ocurrir lesiones de los ápices dentarios y solo algunas veces será necesario una apicectomía y obturación radicular apical.
Casi todas estas complicaciones son iatrógenas y evitables y su frecuencia disminuye con la experiencia. (47)
Once sitios de fractura presentaron complicaciones en 9 pacientes: 4 pacientes desarrollaron infección requiriendo prolongar la hospitalización con tratamiento antibiótico, 4 desarrollaron dehiscencia de sutura y uno maloclusión. Sin embargo, todos los pacientes sanaron exitosamente.
Las complicaciones se observaron en 3 de 12 fracturas en las cuales el diente fue extraído, y en 8 de 78 cuando el diente fue mantenido. (35)
Presentan resultados satisfactorios en 90% de los pacientes. Entre las complicaciones se presentan: maloclusión (1/59%), maloclusión y deformidad residual (1/59%), infección postoperatoria (1/59%), y anquilosis de ATM con retardo del crecimiento facial. (1/59%). (25)
De 352 pacientes, 65(18.5%) de ellos presentaron complicaciones: infecciones 50 (14.2 %), no unión 12(3.4%), mal unión 6(1.7%), dehiscencia de tejidos blandos 7(1.98%), maloclusiones 7(1.98%), y 1 hipomovilidad mandibular (0.28%). Algunas complicaciones se presentaron juntas como infección y no unión. El tiempo entre la cirugía y el diagnóstico de la complicación varía entre 2 a 216 días, con un promedio de 37 días. Se notó una fuerte relación entre el abuso crónico de sustancias y las complicaciones postquirúrgicas (infección y no unión). Los pacientes que no presentaron abuso de drogas tuvieron una complicación de 6.2%. En contraste los rangos de complicación post quirúrgica en paciente que presentaban abuso crónico de alcohol (15.5%), drogas no intravenosas ((19.2%), y drogas intravenosas (30%). Los resultados de este estudio muestran que el abuso crónico de sustancias puede afectar significativamente los resultados del tratamiento de fracturas mandibulares. La razón para el incremento de las complicaciones es probablemente multifactorial: cambios en la salud general, deficiencias nutricionales, higiene oral y bucal deficiente, los pacientes no siguen las indicaciones, descontinúan su inmovilización mandibular y no regresan a sus controles.
El tratamiento de las fracturas se clasificó de acuerdo al método de reducción: cerrada (fijación maxilomandibular) (FMM) versus abierta, en esta última se subclasificó en fijación rígida y no rígida con FMM o sin FMM. No hubo relación entre el tipo de tratamiento y las complicaciones.





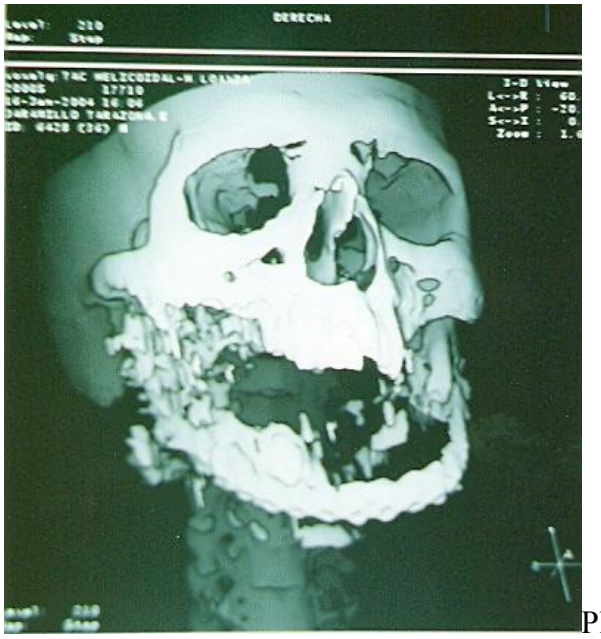

Placa de reconstrucción

64 de los 65 pacientes con complicaciones fueron tratados. 48 de estos pacientes (75%) requirió solo una intervención para el manejo de la complicación. Se requirió hospitalizar a 30 de los 64 pacientes. 14 de los 64 pacientes (22%) requirió de una segunda intervención y 2 (3%) requirieron de una tercera intervención para el manejo de las complicaciones. (26)

*MINIPLACAS Y PLACAS DE RECONSTRUCCION:

Múltiples técnicas han sido mencionadas para la fijación rígida de la mandíbula, estos incluyen sistemas de placas pequeñas y grandes. Algunas de las complicaciones resultantes del uso de técnicas de fijación rígida son la infección, maloclusión, desórdenes de la ATM y lesiones nerviosas.

Los rangos de infección ocurren cuando la fijación rígida de la mandíbula fracturada varía con los diferentes métodos de tratamiento disponibles (55)

*FRACTURAS CONMINUTAS

En 198 fracturas conminutas, 26 de ellas desarrollaron complicaciones (13%), las complicaciones fueron maloclusiones en 8 casos, el resto fueron no oclusales como: 6 con infección, no unión 7, curvatura (depresión) del borde inferior mandibular 2, levantamiento lateral de la rama (rotación) 1, desvitalización del segmento dentoalveolar asociado 1, y un caso con trismos. Los tratamientos para éstas eran los siguientes: 4 de las maloclusiones fueron tratadas con equilibración oclusal, 2 con cirugía ortognática y 2 sin tratamiento, en las infecciones solo 1 desarrollo osteomielitis (antibioticoterapia endovenosa), las otras fueron tratadas con drenaje (incisión intraoral) y antibioticoterapia oral; 6 de las no uniones requirieron de injerto óseo, en 1 solo se realizó una cirugía abierta: reducción y fijación con placa de reconstrucción, en la rotación de rama se requirió un aumento del contorno deficiente, finalmente se hizo la remoción del fragmento óseo desvitalizado.

Once de las 18 fracturas con complicaciones no oclusales, tenían 5 o mas fragmentos óseos, 5 tenían de 2 a 4 fragmentos y 2 tenían un solo fragmento, pero no hubo relación estadísticamente significativa. Sin embargo, la mayoría de complicaciones, 11 de 18, ocurrieron en los 69 pacientes cuyas fracturas fueron clasificadas como máximas (+ de 5 fragmentos). Esto representa un rango de complicación de 13.7% para las mas conminutas, comparado con 4.5 a 6.9% para fracturas conminutas moderadas y mínimas. (27)

De 10 pacientes con fracturas conminutas, en un solo paciente el control radiográfico mostró no unión y requirió de un injerto óseo, que evolucionó favorablemente. (20)

*EN ESTUDIO COMPARATIVO DE TECNICAS

En un estudio comparativo de 3 técnicas de osteosíntesis mandibular, los autores registran 82 casos de complicaciones: maloclusión 19%, infección 16%, dehiscencia 1%, neuropatía mentoniana 3% y remoción de la fijación 20%. (28)

IV.- CASOS CLINICOS

HISTORIA CLINICA 1

1.-FILIACION:
-Nombre: A.A. R.V (Andres Antonio Reyes Valverde)
-F.Nacimiento: 31/05/76 Edad: 27 años
-L.Nacimiento: Ancash
-L.Procedencia: SMP
-H.C : 1334404
-F.Ingreso: 29/12/03 (Consultorio Externo)

2.-ENFERMEDAD ACTUAL:
T.E: 9 días
F.I: brusco

Signos y síntomas:
- Aumento de volumen leve en región mentoniana
-Mordida abierta anterior
-Escalón óseo

Curso: estacionario
RELATO:
El paciente refiere que el día 20/12/03 en Wari – Ancash, sufre caída accidental golpeándose el mentón contra una piedra, provocándole sangrado por la boca, que es controlado por sus propios medios y recién al día siguiente acude a Hospital de Wari, en donde le diagnostican fractura mandibular le realizan exodoncia de incisivo inferior móvil y lo ferulizan de emergencia, medicándolo con antibióticos (amoxicilina) y antiinflamatorios (naproxeno), siendo derivado a Lima para tratamiento definitivo. Es así que acude por sus propios medios el día 29/12/03a nuestro servicio.

FUNCIONES BIOLOGICAS:
-sed: conservada
-sueño: sin alteración
-apetito: conservado (dieta licuada)
-deposiciones: sin alteración
-orina: sin alteración
-peso: conservado

3.-ANTECEDENTES PERSONALES:
-FISIOLOGICOS:
producto de 1ra gestación, a término
nacido de parto eutócico domiciliario
desarrollo psicomotor normal
inmunizaciones completas

-PATOLOGICOS:
-Niega RAM (-) DBT(-) Hepatitis(-) TBC(-) HTA(-) IMA(-) Gastritis(-)
ITU (-) IRC(-) Valvulopatía y/o F.Reumática(-)
-Intervenciones quirúrgicas: Niega
-Hospitalizaciones: Niega
-Transfusiones: Niega

HISTORIA CLINICA 1





-SOCIOECONOMICOS:
-vivienda de material rústico (adobe)
-servicios: electricidad(+) agua(+) desagüe(-) teléfono(-)
-animales domésticos: perro, vacas
-hábitos: té (-) café(-) alcohol(+) tabaco(-) drogas(-)

4.-ANTECEDENTES FAMILIARES:
- Padre: 60 años, aparentemente sano
-Madre: 51 años, aparentemente sana
-Hermanos: 2 aparentemente sanos
-Hijos: no tiene

5.-EXAMEN CLINICO GENERAL:
Paciente en aparente buen estado general (ABEG), aparente buen estado de nutrición (ABEN), aparente buen estado de hidratación (ABEH), lúcido, orientado en tiempo espacio y persona (LOTEP), colabora con el interrogatorio, deambula libremente.
-PIEL Y FANERAS: Tibia, húmeda, elástica, cianosis (-) palidez(-) ictericia(-) , cabellos y uñas bien implantados
-TCSC: Consistencia y cantidad adecuadas. Ligero aumento de volúmen en región mentoniana y submentoniana
-OSTEOMUSCULAR: Bipedestación y marcha conservados, ROT (+)
con solución de continuidad a nivel del borde basal mentoniano (escalón óseo).
-LINFATICO: No se palpan adenopatías submaxilares, submentonianas, auriculares, ni cervicales.

6.-EXAMEN CLINICO REGIONAL:
A) CRANEO: Mesocéfalo
B) CARA:
Braquifacial Fascies característica Simetría alterada por aumento de volumen leve en región mentoniana y submentoniana
-Ojos: Escleras blancas, Pupilas CIRLA, Visión conservada, Movimiento oculares conservados. No hemorragia subconjuntival.
-Oídos: CAE permeables, otorragia(-) , otorraquia(-), audición conservada
-Nariz: Fosas nasales permeables, epistaxis (-) rinorrea(-) rinorraquia(-) olfación conservada
-EXAMEN ESTOMATOLOGICO:
..ATM: ruidos articulares (-) dolor(-)
..Movimientos en céntrica: apertura bucal 32 mm
..Movimientos excéntricos: lateralidad D (-) I(-) protrusiva(-) limitados por dolor
..Labios: rosados, simétricos, queilitis (-)
..Carrillos: rosados, húmedos, ulceraciones (-) solución de continuidad(-)
..Encías: solución de continuidad a nivel de pieza 4,1
..Paladar: mucosa y forma conservadas
..Orofaringe: ligeramente eritematosa, amígdalas sin alteración
..Lengua: rosada, húmeda, móvil
..Piso de boca: equimosis en remisión, no solución de continuidad
..Dientes: Ausencia de pieza 4,1, presencia de alambre de cobre que circunda piezas dentarias desde 4,4 a 3,4 de vestibular a lingual, asegurado por lingual con acrílico rosado.



Artefacto intraoral de ferulización



Paciente después de que se le retiró el artefacto intraoral



Ferulización interdentaria arcada superior

..Mordida abierta anterior derecha, no movilidad de segmentos fracturados.
C) TORAX Y PULMONES: Amplexación conservada. MV pasa bien en ambos campos pulmonares, no estertores
D) CARDIOVASCULAR: RC rítmicos, de buena intensidad, no soplos.
E) ABDOMEN: Blando, depresible, no doloroso, VMG (-)
F) GENITOURINARIO: PPLd( ) PPLi( ) PRUsd( ) PRUsi( )
G) NEUROLOGICO: Paciente LOTEP, Glasgow 15. No déficit motor ni sensitivo. No signos meníngeos ni de focalización.

7.-IMPRESIÓN DIAGNOSTICA:
- D/C Fractura Sinfisiaria

8.-PLAN DE TRATAMIENTO:

-EXAMENES RADIOGRÁFICOS:
radiografía panorámica: imagen radiolúcida a nivel de sínfisis mandibular compatible con trazo de fractura, se aprecia alveolo vacío de pieza dentaria 4,1 así como imagen radioopaca que abarca desde piezas dentarias 4,4 a 3,4 compatible con metal (alambre)

-EXAMENES Y RIESGO PREOPERATORIOS:
..Exámenes de laboratorio: 29/12/03
Glucosa basal: 82mg/dl
Creatinina: 1.29mg/dl
Hemograma completo:
- hematíes: 5'310,000
- hemoglobina: 16.4gr/dl
- hematocrito: 50.6%
- plaquetas: 330,000 mm3
- leucocitos: 5,700 mm3
- neutrófilos: 57%
  - abastonados : 1%
  - segmentados: 56%
- eosinófilos: 4%
- basófilos: 0%
- linfocitos: 33%
- monocitos: 6%

VDRL: no reactivo
Tiempo de coagulación : 4'00''
Examen completo de orina:
Fisico:
- aspecto: turbio
- color: amarillo pálido
- densidad: 1020
- pH: 5

Químico:
- Sangre: trazos

Microscópico:
- Células:
  - leucocitos : 4 – 6 x campo
  - hematíes : 6 – 8 x campo



Fijación Intermaxilar Elástica

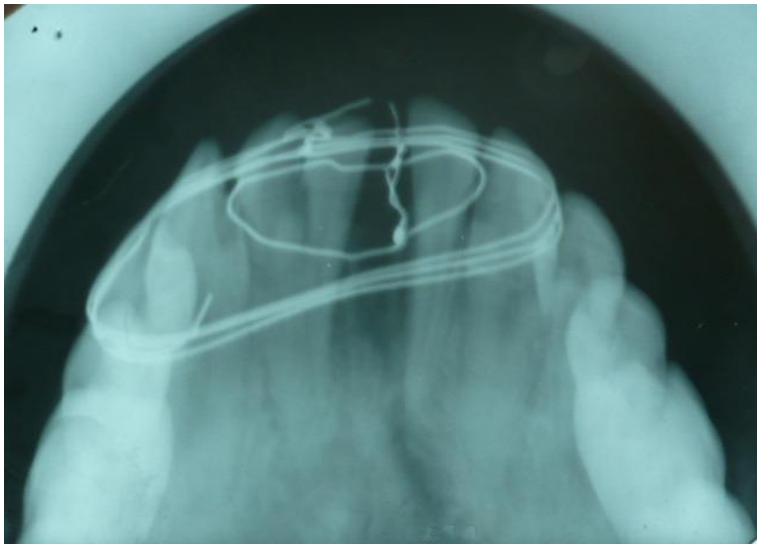

Radiografía oclusal preoperatoria



Radiografía panorámica preoperatoria

epiteliales: algunas
..Riesgo quirúrgico grado I, P.A 110/70 mmHg (29/12/03)

-FERULIZACIÓN:Fijación intermaxilar elástica (30/12/03)
..asepsia, antisepsia
..colocación de campos
..infiltración anestésica con vasoconstrictor (troncular inferior e infiltrativa superior)
..adaptación y prueba de arcos de Erick superior e inferior
..retiro de alambre y acrílico en piezas dentarias inferiores
..pasaje de alambres a través de espacios interdentales inferiores
..fijación de arco inferior con alambre
..pasaje de alambres a través de espacios interdentales superiores
..fijación de arco superior con alambre
..fijación intermaxilar con ligas (elástica)

9.-DIAGNOSTICO DEFINITIVO
Fractura Sinfisiaria

10.-TRATAMIENTO: REDUCCION CRUENTA: OSTEOSINTESIS CON MINIPLACAS Y TORNILLOS DE TITANIO
FECHA: 06/01/04
DIAGNOSTICO PREOPERATORIO: Fractura mandibular sinfisiaria
DIAGNOSTICO POSTOPERATORIO: Fractura mandibular sinfisiaria
CIRUGIA: Reducción cruenta de fractura: Osteosíntesis con miniplacas y tornillos de titanio.
CIRUJANOS : Dr. Jhames Ore De La Cruz
R2 Guadalupe Portocarrero Gallardo
R2 Wilfredo Arce Quintana
ANESTESIA: General Inhalatoria (Nasotraqueal)
ANESTESIOLOGO: Dr Manuel. Dulanto
PROCEDIMIENTO:
-Asepsia, antisepsia
-Colocación de campos estériles
-Colocación de tapón faríngeo y anestesia local infiltrativa en la zona operatoria con vasoconstrictor.
-Incisión en fondo de surco vestibular inferior desde pieza 4,4 a 3,3
-Disección periostal hasta llegar a borde basal preservando el paquete vasculonervioso mentoniano, visualizando el trazo de fractura.
-Curetaje del tejido de granulación.
-Fijación intermaxilar con alambre temporal para posicionar las miniplacas
-Adaptación y colocación de 2 miniplacas de 4 agujeros con puente, fijándolas con tornillos de 9 y 13 mm.
-Lavado prolijo y sutura por planos con vycril 4/0
-Paciente tolera el procedimiento y pasa a recuperación con funciones vitales estables.
HALLAZGOS
Ninguno

11.-EVOLUCION: Paciente permaneció hospitalizado del 06/01/04 al 07/01/04, incluyendo el día de la cirugía.
-INDICACIONES TERAPEUTICAS:

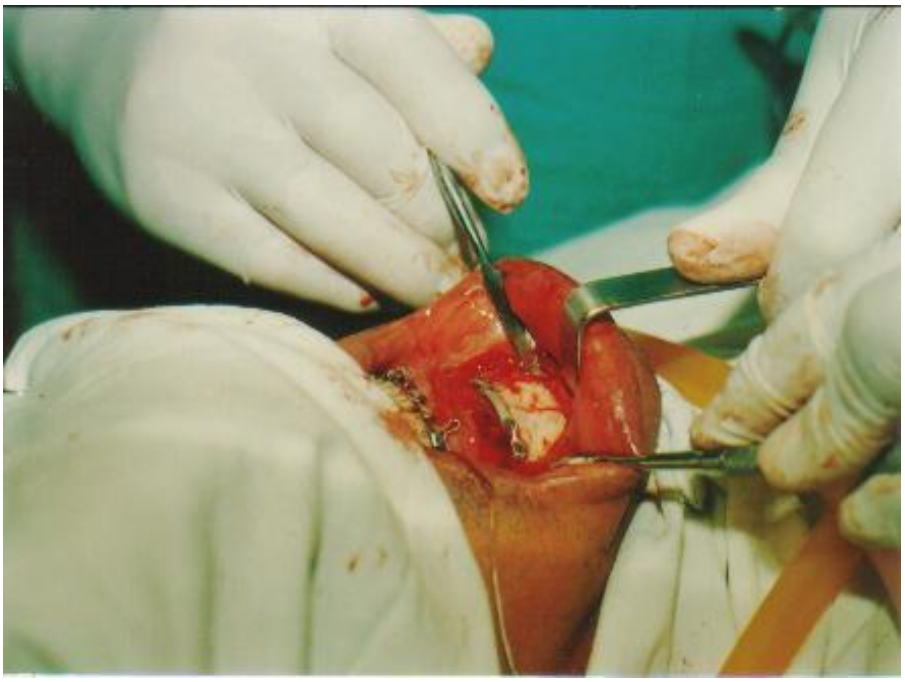

Procedimiento quirúrgico



En el post operatorio inmediato:
1) NPO
2) Dextrosa 5% I- II en 24 horas

3)Clindamicina 600mg c/8h (EV)
4)Ketorolaco 60mg c/8h (EV)
5)Dexametasona 4mg c/8h (EV)
6)Dimenhidrinato 50mg condicional a nauseas (EV)
7)Ranitidina 50mg c/8h (EV)
8) Posición semisentado
9) Control de funciones vitales
En el postoperatorio mediato (2do al 7mo dia)
-Clindamicina 300mg c/8h (VO)
-Ketorolaco 10mg c/8h (VO)

-CONTROLES:
Paciente solo tuvo un control porque regresó a su pueblo.

HISTORIA CLINICA 2

1.-FILIACION:

-Nombre: J.O. A.R (Julio Orlando Alcalde Ramirez)
-F.Nacimiento: 09/06/64 Edad: 40 años
-L.Nacimiento: Guadalupe - La Libertad
-L.Procedencia: Magdalena del Mar
-H.C: 1715991
-F.Ingreso: 29/01/05 (Consultorio Externo)

2.-ENFERMEDAD ACTUAL:

T.E: 1 día
F.I: brusco

Signos y síntomas:
- Aumento de volumen en hemimandíbula derecha
-Mordida abierta
-Escalón óseo en ángulo mandibular derecho

Curso: estacionario
RELATO:
El paciente refiere que el día 28/01/05 a las 21.30 horas mientras conducía su vehículo es asaltado y agredido, golpeado con puño en lado derecho de la cara, provocándole sangrado por la boca, que es controlado por sus propios medios y continuo trabajando, pero como se le hinchó la cara recién al día siguiente acude a Hospital Nacional Arzobispo Loayza, el día 29/01/05 a nuestro servicio.

FUNCIONES BIOLOGICAS:
-sed: conservada
-sueño: sin alteración
-apetito: conservado (dieta licuada)
-deposiciones: sin alteración
-orina: sin alteración
-peso: conservado

3.-ANTECEDENTES PERSONALES:
-FISIOLOGICOS:
producto de 8va gestación, a término
nacido de parto eutócico hospitalario
desarrollo psicomotor normal
inmunizaciones completas

-PATOLOGICOS:
-Niega RAM (-) DBT(-) Hepatitis(-) TBC(-) HTA(-) IMA(-) Gastritis(-)
ITU (-) IRC (-) Valvulopatía y/o F.Reumática(-)
-Intervenciones quirúrgicas: Niega
-Hospitalizaciones: Niega
-Transfusiones: Niega

-SOCIOECONOMICOS:
-vivienda de material noble (ladrillo)
-servicios: electricidad(+) agua(+) desagüe(+) teléfono(+)
-animales domésticos: no tiene
-hábitos: té (-) café(-) alcohol(+) tabaco(-) drogas(-)

HISTORIA CLINICA 2



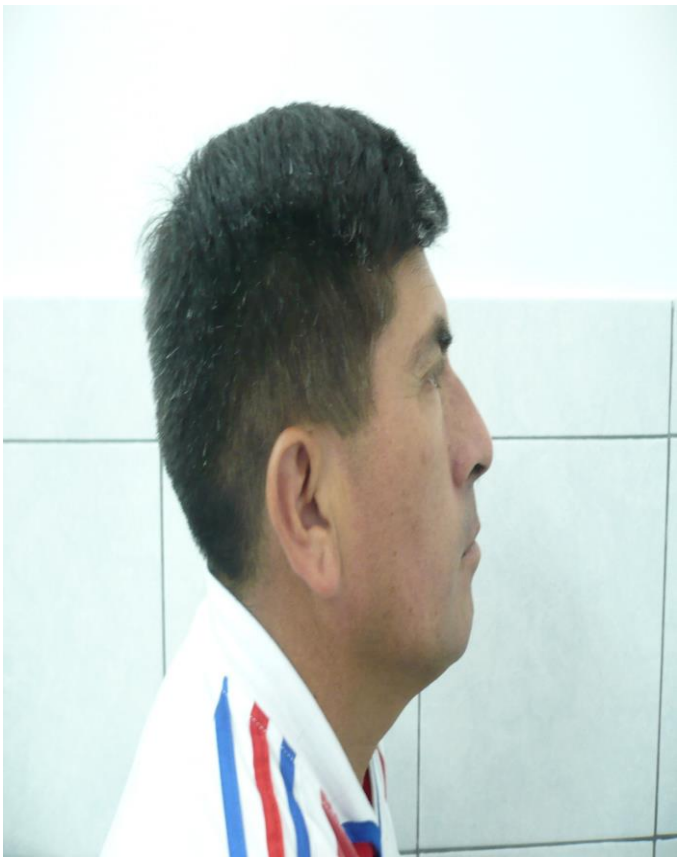

4.-ANTECEDENTES FAMILIARES:
- Padre: fallecido por carcinoma gástrico
-Madre: 61 años, aparentemente sana

-Hermanos: 7 aparentemente sanos

5.-EXAMEN CLINICO GENERAL:

Paciente en aparente buen estado general (ABEG), aparente buen estado de nutrición (ABEN), aparente buen estado de hidratación (ABEH), lúcido, orientado en tiempo espacio y persona (LOTEP), colabora con el interrogatorio, deambula libremente.
-PIEL Y FANERAS: Tibia, húmeda, elástica, cianosis (-) palidez (-) ictericia (-), cabellos y uñas bien implantados
-TCSC: Consistencia y cantidad adecuadas. Ligero aumento de volúmen en región mentoniana y submentoniana
-OSTEOMUSCULAR: Bipedestación y marcha conservados, ROT (+)
con solución de continuidad a nivel del borde basal mentoniano (escalón óseo).
-LINFATICO: No se palpan adenopatías submaxilares, submentonianas, auriculares, ni cervicales.

6.-EXAMEN CLINICO REGIONAL:

A) CRANEO: Mesocéfalo
B) CARA:
Mesofacial Fascies característica Simetría alterada por aumento de volumen leve en región mandibular y submandibular
-Ojos: Escleras blancas, Pupilas CIRLA, Visión conservada, Movimiento oculares conservados. No hemorragia subconjuntival.
-Oídos: CAE permeables, otorragia(-) , otorraquia(-), audición conservada
-Nariz: Fosas nasales permeables, epistaxis (-) rinorrea(-) rinorraquia(-) olfación conservada
-EXAMEN ESTOMATOLOGICO:
..ATM: ruidos articulares (-) dolor(-)
..Movimientos en céntrica: apertura bucal 25 mm
..Movimientos excéntricos: lateralidad D (-) I(-) protrusiva(-) limitados por dolor
..Labios: rosados, simétricos, queilitis (-)
..Carrillos: rosados, húmedos, ulceraciones (-) solución de continuidad(-)
..Encías: solución de continuidad a nivel de pieza 4,8
..Paladar: mucosa y forma conservadas
..Orofaringe: ligeramente eritematosa, amígdalas sin alteración
..Lengua: rosada, húmeda, móvil
..Piso de boca: equimosis en remisión, no solución de continuidad
..Dientes: Presencia de pieza 4,8 extruída.
..Mordida abierta anterior y posterior con movilidad de segmentos fracturados.
C) TORAX Y PULMONES: Amplexación conservada. MV pasa bien en ambos campos pulmonares, no estertores
D) CARDIOVASCULAR: RC rítmicos, de buena intensidad, no soplos.
E) ABDOMEN: Blando, depresible, no doloroso, VMG (-)
F) GENITOURINARIO: PPLd(-) PPLi(-) PRUsd(-) PRUsi(-)
G) NEUROLOGICO: Paciente LOTEP, Glasgow 15. No déficit motor ni sensitivo. No signos meníngeos ni de focalización.





Interferencia de 3ra molar

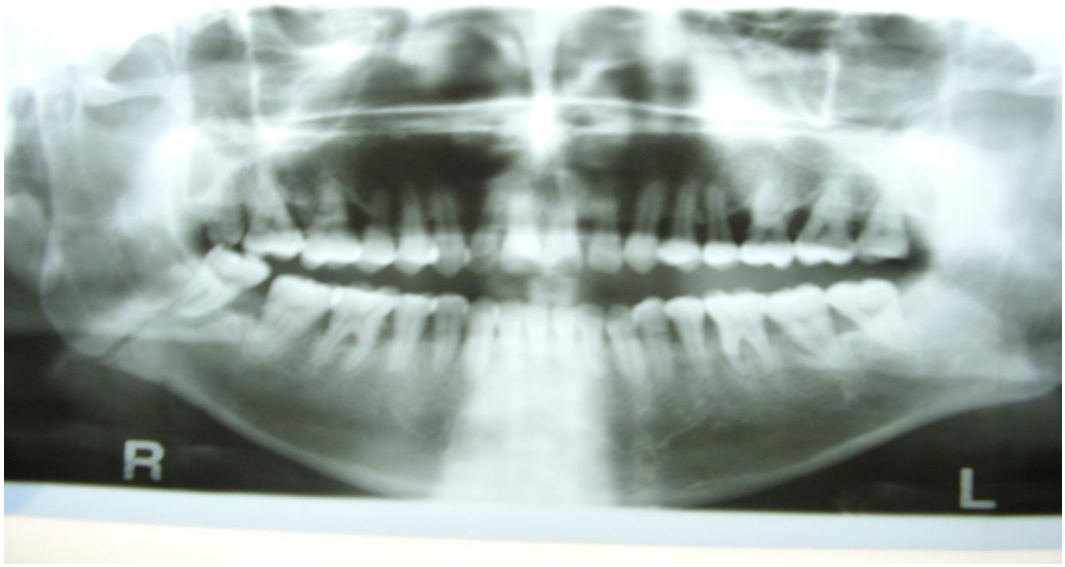

7.-IMPRESIÓN DIAGNOSTICA:

- D/C Fractura de Angulo Mandibular Derecho

8.-PLAN DE TRATAMIENTO:

-EXAMENES RADIOGRÁFICOS:
Radiografía panorámica: imagen radiolúcida oblícua desde el reborde alveolar por mesial de pieza 4,8 hasta el borde basal, a nivel del ángulo mandibular derecho, compatible con trazo de fractura.

-EXAMENES Y RIESGO PREOPERATORIOS:
..Exámenes de laboratorio: 01/02/05
Glucosa basal: 78mg/dl
Creatinina: 1.21mg/dl
Hemograma completo:
hematíes: 4'090,000
hemoglobina: 12.7gr/dl
hematocrito: 37.9%
plaquetas: 321,000 mm3
leucocitos: 7,100 mm3
neutrófilos: 61%
abastonados : 1%
segmentados: 60%
eosinófilos: 3%
basófilos: 0%
linfocitos: 32%
monocitos: 4%
VDRL: no reactivo
VIH1 – VIH2: no reactivo
Tiempo de Protrombina: 12.60'' INR 1
Tiempo de Tromboplastina Parcial: 31.5"
Examen completo de orina:
Fisico:
aspecto: turbio
color: amarillo oscuro
densidad: 1025
pH: 5
Químico:
Sangre: 1+
Proteínas: trazas
Microscópico:
Células:
leucocitos : 0 – 1 x campo
hematíes : 8 – 10 x campo
epiteliales: escasas
Cristales: oxalato de calcio numerosos
..Riesgo Quirúrgico: grado I P.A 100/70 mmHg , transtorno de la repolarización precoz (05/02/05)

-FERULIZACIÓN:Fijación intermaxilar rígida (02/02/05)

..asepsia, antisepsia
..colocación de campos
..infiltración anestésica con vasoconstrictor (troncular inferior e infiltrativa superior)
..luxación y avulsión de pieza 4,8
..adaptación y prueba de arcos de Erick superior e inferior
..pasaje de alambres a través de espacios interdentales inferiores
..fijación de arco inferior con alambre
..pasaje de alambres a través de espacios interdentales superiores
..fijación de arco superior con alambre
..fijación intermaxilar con alambre (rígida)

9.-DIAGNOSTICO DEFINITIVO
- Fractura de Angulo Mandibular Derecho

10.-TRATAMIENTO PLANIFICADO: REDUCCION CRUENTA: OSTEOSINTESIS CON MINIPLACAS Y TORNILLOS DE TITANIO
No se realizó porque paciente no contaba con los recursos económicos para solventar este gasto, por lo que permaneció con bloqueo intermaxilar.

11.-EVOLUCION:
05/02/05 Se hace interconsulta a Medicina Interna por hallazgos de laboratorio en examen de orina de hematuria microscópica y oxalatos, es evaluado y se D/C Microlitiasis asintomática, que puede ser tratada post quirúrgicamente.
-INDICACIONES TERAPEUTICAS
-Clindamicina 600mg STAT (EV) (29/01/05)
-Ketorolaco 60 mg STAT (EV) (29/01/05)
-Clindamicina 300mg c/8h (VO)
-Ketorolaco 10mg c/8h (VO)

-CONTROLES
14/03/05 control, evolución favorable
27/03/05 retiro de fijación intermaxilar y de arco de Erick superior, no movilidad de fragmentos óseos fracturados, oclusión estable.
14/04/05 retiro de arco inferior



Fijación Intermaxilar Rígida

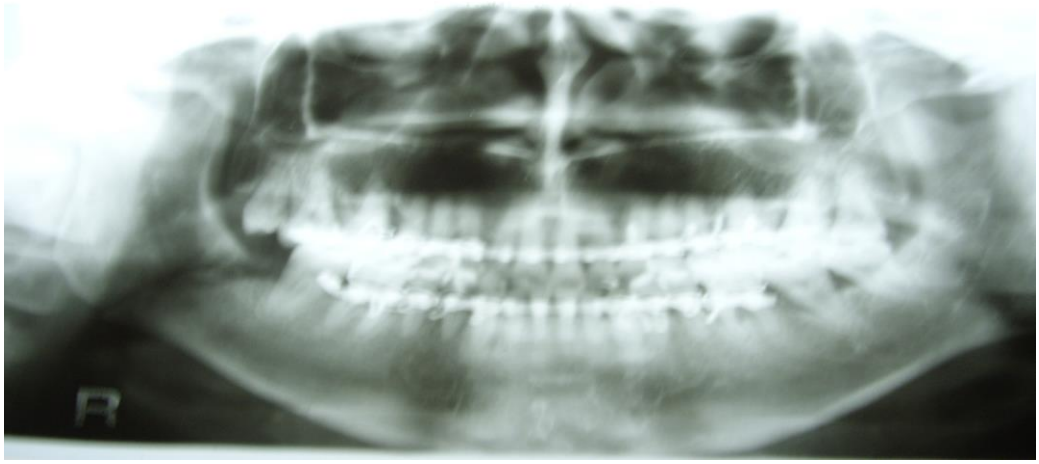

Radiografía post reducción de fractura y exodoncia, con bloqueo intermaxilar

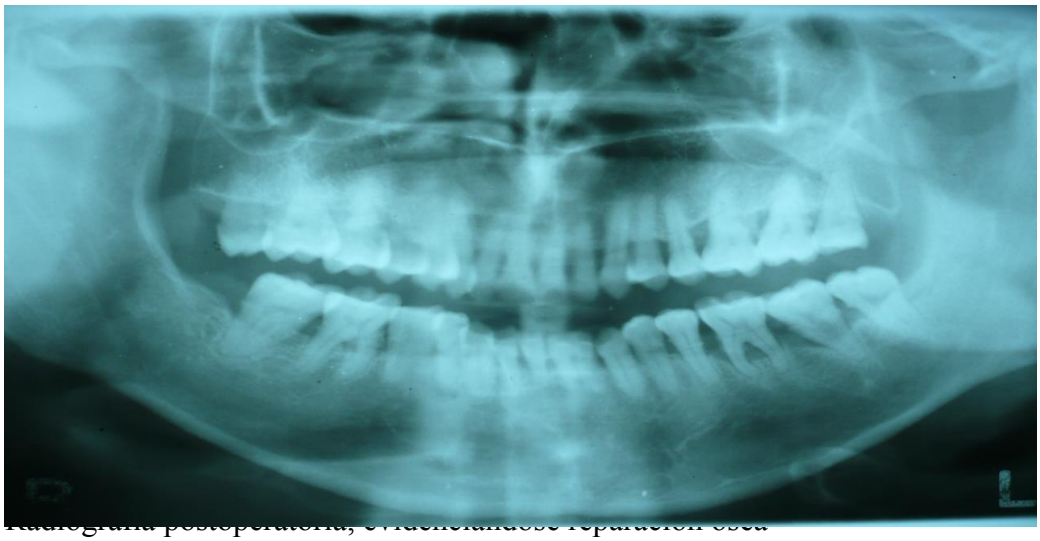
Radiografía postoperatoria, evidenciándose reparación ósea

HISTORIA CLINICA 3

1.-FILIACION:
-Nombre: F.S.M (Francisco Santaria Meza)
-F.Nacimiento: 25/01/65 Edad: 40 años
-L.Nacimiento: Ayacucho
-L.Procedencia: CT, Mn 2, lote 34, Palermo Lima
-H.C: 0970165
-F.Ingreso: 10/02/05 (Emergencia) 17/02/05(Consultorio Externo)

2.-ENFERMEDAD ACTUAL:
T.E: 8 horas
F.I: brusco

Signos y síntomas:
- Aumento de volumen leve en región mentoniana
-Mordida abierta anterior
-Escalón óseo

Curso: estacionario
RELATO:
El paciente refiere que el día 10/02/05 a las 00 horas aproximadamente sufre caída desde el segundo piso de su casa rodando por las escaleras, con pérdida de conciencia no sabe por cuanto tiempo además de sangrado por cavidad oral en regular cantidad y movilidad de los dientes anteroinferiores, así como cefalea frontal y una herida en el mentón, es traído por sus familiares a Emergencia del Hospital Loayza a las 4.30 am, en donde le realizan la sutura de las heridas mentoniana y de cavidad oral. A las 8 a.m. es evaluado por nuestro servicio y se le diagnostica fractura dentoalveolar inferior a D/C fractura parasinfisiaria izquierda mandibular. Se le realiza ferulización (arco de Erick y alambre) de emergencia en maxilar inferior, es dado de alta el 12/02/05 y acude el día 17/02/05 a nuestro servicio para tratamiento.

FUNCIONES BIOLOGICAS:
-sed: conservada
-sueño: sin alteración
-apetito: conservado (dieta blanda)
-deposiciones: sin alteración
-orina: sin alteración
-peso: conservado

3.-ANTECEDENTES PERSONALES:
-FISIOLOGICOS:
producto de 2da gestación, a término
nacido de parto eutócico domiciliario
desarrollo psicomotor normal
inmunizaciones completas

-PATOLOGICOS:
-Niega RAM (-) DBT(-) Hepatitis(-) TBC(-) HTA(-) IMA(-) Gastritis(-) ITU(-) IRC(-) Valvulopatía y/o F.Reumática(-)
-Intervenciones quirúrgicas: Niega
-Hospitalizaciones: Ingreso a Emergencia 01/09/97 por caída del 2do piso, diagnóstico TEC leve e Intoxicación alcohólica. Ingreso a Emergencia el 16/07/01 por agresión, lo





que le produjo herida con pérdida de sustancia en labio superior, TEC leve y fisura maleolo peroneo D e Intoxicación alcohólica con retiro voluntario.
-Transfusiones: Niega

-SOCIOECONOMICOS:
-vivienda de material noble (ladrillo)
-servicios: electricidad(+) agua(+) desagüe(-) teléfono(-)
-animales domésticos: perro
-hábitos: té (-) café(-) alcohol(+) tabaco(-) drogas(-)

4.-ANTECEDENTES FAMILIARES:
- Padre: 67 años, aparentemente sano
-Madre: 63 años, aparentemente sana
-Hermanos: 2 aparentemente sanos
-Hijos: 2 mujeres aparentemente sanas

5.-EXAMEN CLINICO GENERAL:
Paciente en aparente regular estado general (AREG), aparente buen estado de nutrición (ABEN), aparente buen estado de hidratación (ABEH), lúcido, orientado en tiempo espacio y persona (LOTEP), irritable con el interrogatorio, en posición decúbito dorsal activo.
-PIEL Y FANERAS: Tibia, húmeda, elástica, cianosis (-) palidez(-) ictericia(-) , cabellos y uñas bien implantados. Solución de continuidad de 3cm aproximadamente en región submentoniana
-TCSC: Consistencia y cantidad adecuadas. Aumento de volumen en región submentoniana
-OSTEOMUSCULAR: Bipedestación y marcha conservados, ROT (+)
con solución de continuidad a nivel del borde basal mentoniano (escalón óseo).
-LINFATICO: No se palpan adenopatías submaxilares, submentonianas, auriculares, ni cervicales.

6.-EXAMEN CLINICO REGIONAL:
A) CRANEO: Mesocéfalo
B) CARA:
Mesofacial Fascies característica Simetría alterada por aumento de volumen en región mentoniana y submentoniana Solución de continuidad en región submentoniana
-Ojos: Escleras blancas, Pupilas CIRLA, Visión conservada, Movimiento oculares conservados. No hemorragia subconjuntival.
-Oídos: CAE permeables, otorragia(-) , otorraquia(-), audición conservada
-Nariz: Fosas nasales permeables, epistaxis (-) rinorrea(-) rinorraquia(-) olfación conservada
-EXAMEN ESTOMATOLOGICO:
..ATM: ruidos articulares (-) dolor(-)
..Movimientos en céntrica: apertura bucal 30 mm aproximadamente
..Movimientos excéntricos: lateralidad D (-) I(-) protrusiva(-) limitados por dolor
..Labios: rosados, simétricos, queilitis (-) cicatriz en labio superior derecho, solución de continuidad en labio inferior izquierdo de 1 cm aproximadamente
..Carrillos: rosados, húmedos, ulceraciones (-) equimosis en carrillo izquierdo, solución de continuidad en fondo de surco vestibular inferior izquierdo







..Encías: solución de continuidad a nivel de piezas 4,3 y 4,4
..Paladar: mucosa y forma conservadas
..Orofaringe: ligeramente eritematosa, amígdalas sin alteración
..Lengua: rosada, húmeda, móvil
..Piso de boca: elevado por aumento de volumen (hematoma), equimosis, no solución de continuidad
..Dientes: Movilidad de piezas dentarias anteroinferiores (canino a canino) así como en región molar izquierda. Relación molar Clase III.
..Mordida abierta anterior derecha, no movilidad de segmentos fracturados.
C) TORAX Y PULMONES: Amplexación conservada. MV pasa bien en ambos campos pulmonares, no estertores
D) CARDIOVASCULAR: RC rítmicos, de buena intensidad, no soplos.
E) ABDOMEN: Blando, depresible, no doloroso, VMG (-)
F) GENITOURINARIO: PPLd( ) PPLi( ) PRUsd( ) PRUsi( )
G) NEUROLOGICO: Paciente LOTEP, Glasgow 15. No déficit motor, déficit sensitivo a nivel de región mandibular izquierda. No signos meníngeos ni de focalización. Irritable.

7.-IMPRESIÓN DIAGNOSTICA:
-Fractura dentoalveolar antero inferior
- D/C fractura parasinfisiaria

8.-PLAN DE TRATAMIENTO:

-EXAMENES RADIOGRÁFICOS:
radiografía panorámica: se aprecia imagen radiolúcida oblicua a nivel de borde basal de sínfisis y se extiende a parasínfisis mandibular izquierda, que se une con otra imagen radiolúcida horizontal por debajo de los ápices de las piezas dentarias 4,3; 4,2; 4,1; 3,1; 3,2; 3,3 compatible con trazo de fractura

-EXAMENES Y RIESGO PREOPERATORIOS:
..Exámenes de laboratorio:
10/02/05
hemoglobina: 15.60gr/dl
hematocrito: 44.90%
Sedimento urinario:
leucocitos : 5 – 10 x campo
hematies : 0 – 2 x campo
epiteliales: regular cantidad

12/02/05
Sedimento urinario:
leucocitos : 0 – 2 x campo
hematies : 0 – 2 x campo
epiteliales: algunos

17/02/05
Glucosa basal: 86mg/dl
Creatinina: 1.07mg/dl
Hemograma completo:

hematíes: 4’110,000
hemoglobina: 13.1gr/dl
hematocrito: 38.5%
plaquetas: 288,000 mm3
leucocitos: 5,000 mm3
neutrófilos: 54%
abastonados : 2%
segmentados: 52%
eosinófilos: 7%
basófilos: 0%
linfocitos: 30%
monocitos: 9%

Tiempo de Protrombina : 12.60’’ 100% INR 1
Tiempo de Tromboplastina Parcial: 33.3”
Velocidad de Sedimentación Wintrobe: 32 mm/h
Examen completo de orina:
Fisico:
aspecto: transparente
color: amarillo
densidad: 1020
pH: 5
Químico:
Negativo
Microscópico:
Células:
leucocitos : 0 – 1 x campo
epiteliales: escasas

..Riesgo Quirúrgico: grado II bradicardia sinusal P.A 100/60mmHg FC: 59 (19/02/05)
..Riesgo Neumológico: grado II, radiografía de tórax normal, evaluación respiratoria normal

-FERULIZACIÓN: Fijación intermaxilar elástica (19/02/05)
..asepsia, antisepsia
..colocación de campos
..infiltración anestésica con vasoconstrictor (troncular inferior e infiltrativa superior)
..adaptación y prueba de arcos de Erick superior e inferior
..pasaje de alambres a través de espacios interdentales inferiores
..fijación de arco inferior con alambre
..pasaje de alambres a través de espacios interdentales superiores
..fijación de arco superior con alambre
..fijación intermaxilar con ligas (elástica)

9.-DIAGNOSTICO DEFINITIVO
Fractura Dentoalveolar Anteroinferior
Fractura Parasinfisiaria Izquierda Conminuta

10.-TRATAMIENTO: REDUCCION CRUENTA: OSTEOSINTESIS CON ALAMBRE QUIRURGICO
FECHA: 01/03/05

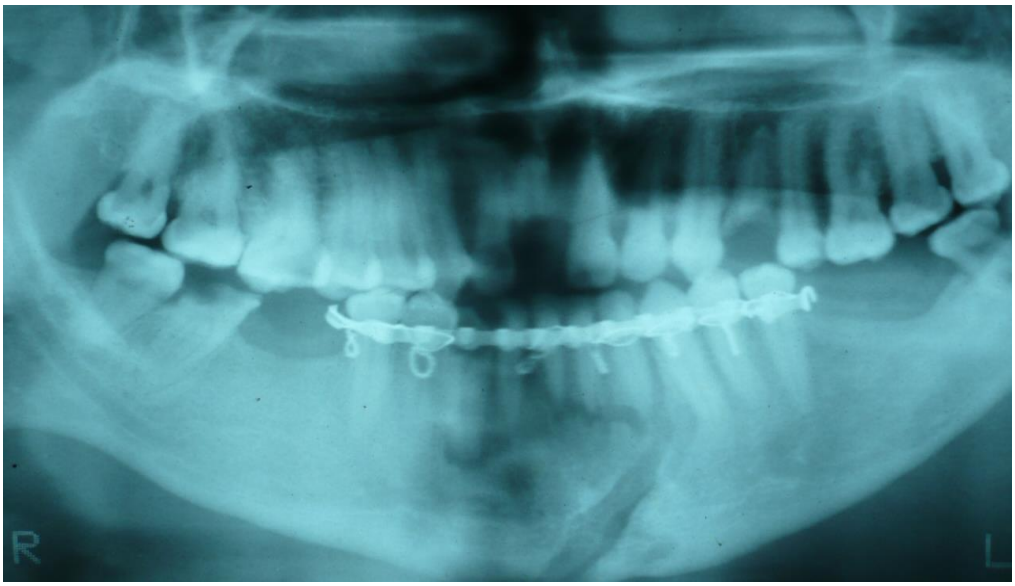

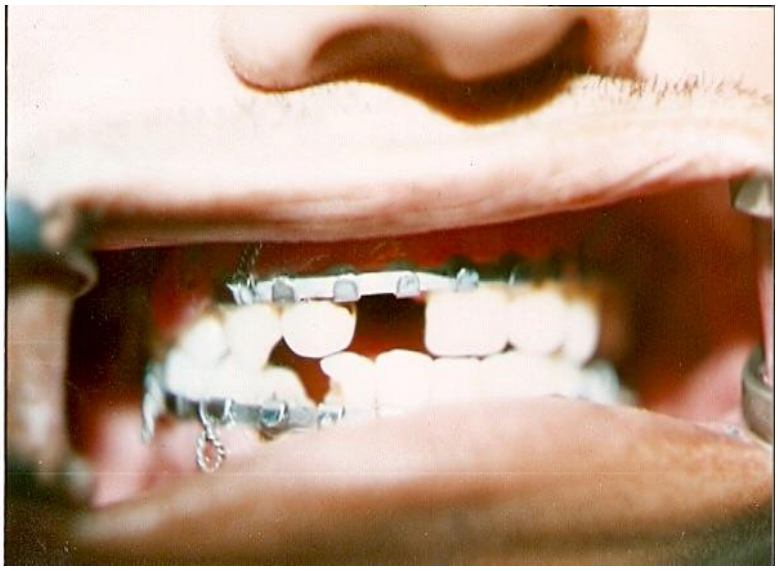

Fijación Intermaxilar



Colocación de alambre circunmandibular

DIAGNOSTICO PREOPERATORIO: Fractura Dentoalveolar Anteroinferior

Fractura Parasinfisiaria Izquierda Conminuta
DIAGNOSTICO POSTOPERATORIO:Fractura Dentoalveolar Anteroinferior
Fractura Parasinfisiaria Izquierda Conminuta

CIRUGIA: Reducción cruenta de fractura: Osteosíntesis con alambre quirúrgico.
CIRUJANOS : Dr. Jhames Ore De La Cruz
R2 Guadalupe Portocarrero Gallardo
R2 Wilfredo Arce Quintana
ANESTESIA: General Inhalatoria (Nasotraqueal)
ANESTESIOLOGO: Dra .Virginia Yong Motta
PROCEDIMIENTO:
-Asepsia, antisepsia
-Colocación de campos estériles
-Colocación de tapón faríngeo y anestesia local infiltrativa en la zona operatoria con vasoconstrictor.
-Incisión a 5 mm del fondo de surco vestibular inferior desde pieza 4,4 a 3,3
-Disección periostal hasta llegar a borde basal preservando el paquete vasculonervioso mentoniano izquierdo, visualizando el trazo de fractura.
-Curetaje del tejido de granulación.
-Fijación intermaxilar con alambre temporal para realizar osteosíntesis
-Perforación a nivel de tabla vestibular por basal a ambos lados del tazo de fractura.
-Pasaje de alambre quirúrgico en pasador por perforaciones (osteosíntesis con alambre) y amarre.
-Pasaje y amarre de alambre circunmandibular en sentido contrario al trazo de fractura
-Lavado prolijo y sutura por planos con vycril 4/0
-Paciente tolera el procedimiento y pasa a recuperación con funciones vitales estables.
HALLAZGOS
Fragmento óseo ausente a nivel de borde basal de forma triangular de +- 1cm de lado

11.-EVOLUCION: Paciente permaneció hospitalizado en Emergencia desde el 10/02/05 al 13/02/05, en donde es evaluado por las siguientes especialidades:
-Neurocirugía: 11/02/05 policontuso por caída con pérdida de conciencia. Al examen Glasgow 15, no signos de focalización, tumefacción frontal derecha. Radiográficamente no se aprecia trazo de fractura craneal ni cervical Dx: TEC Leve. Alta por la especialidad
-Cirugía de Cabeza y Cuello: 11/02/05 Aparente buen estado general, herida suturada en región mentoniana, edema en partes blandas adyacentes a herida, se observa ferulización con arcos de Erick y alambres. Todavía no tiene radiografía panorámica solicitada. Reevaluaremos con resultados.
-Cirugía Bucal y Maxilofacial: Evaluado por residente rotante y asistente de servicio, a las 4 horas de su ingreso a Emergencia, realizando reducción de fractura dentoalveolar anteroinferior y probable fractura parasinfisiaria con alambres y arco de Erick inferior, indicándose la cobertura antibiótica específica (clindamicina 600 mg c/8h EV) y corticoides para control del edema. Indicándose que paciente está en condiciones de Alta para controles y programación para SOP por Consultorio Externo el 12/02/05.

CONTROLES POR CONSULTORIO EXTERNO: Cirugía Bucal y Maxilofacial. Los días 17, 19, 22 y 28/02/05 y se le realiza tratamiento endodóntico de piezas 3,1; 3,2 y 4,1.

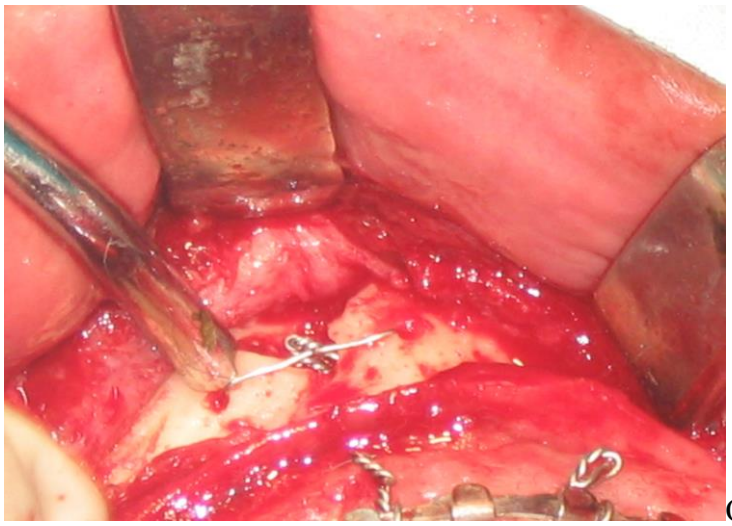

Osteosíntesis

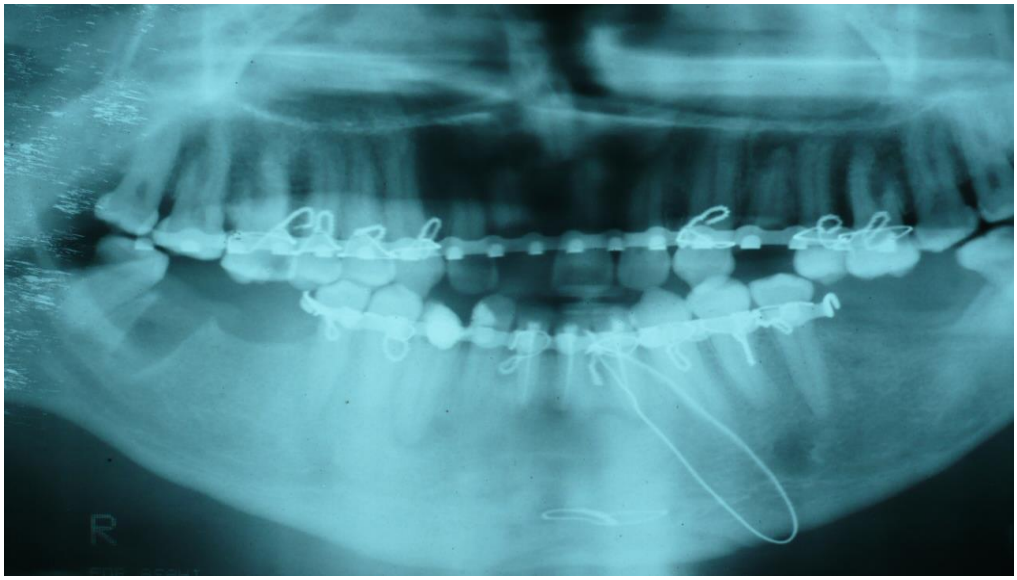

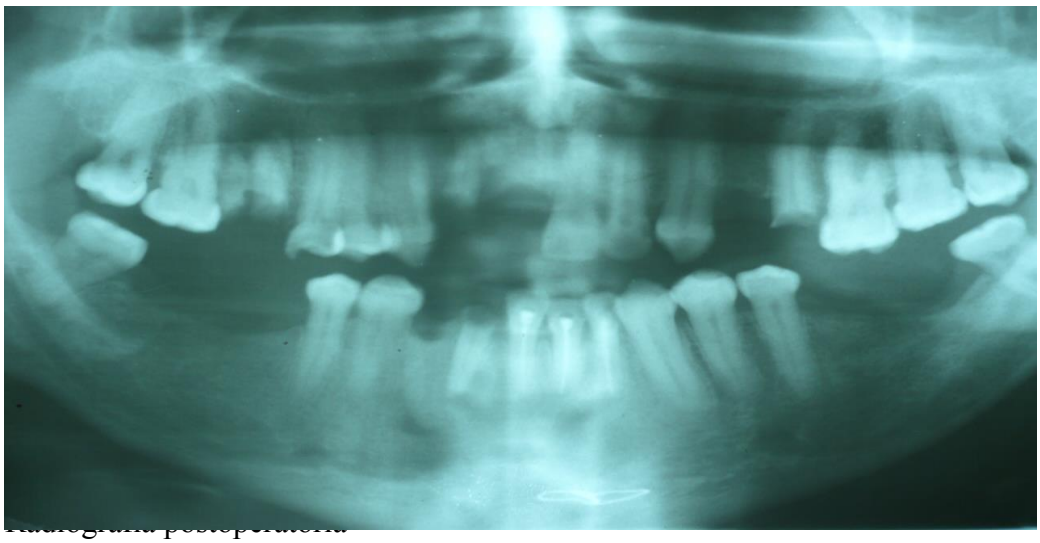

Radiografía postoperatoria

-INDICACIONES TERAPEUTICAS EN EMERGENCIA:

1) Cloruro de Sodio 9/000: III c/ 24h días 10 y 11
2) Ceftriaxona 1gr c/12h (EV) días 10, 11 y 12
3) Metamizol 1.5 gr c/8h (EV) días 10, 11 y 12
4) Dexametasona 4 mg c/8h (EV) días 10, 11 y 12

Saliendo de alta con las siguiente terapeútica por 4 días restantes:
-Clindamicina 300mg c/8h (VO)
-Ketorolaco 10mg c/8h (VO)

-INDICACIONES TERAPEUTICAS En el post operatorio inmediato (01/03/05):
1) NPO
2) Dextrosa 5% I- II en 24 horas
3)Clindamicina 600mg c/8h (EV)
4)Ketorolaco 60mg c/8h (EV)
5)Dexametasona 4mg c/8h (EV)
6)Dimenhidrinato 50mg condicional a nauseas (EV)
7)Ranitidina 50mg c/8h (EV)
8) Posición semisentado
9) Control de funciones vitales
En el postoperatorio mediato (2do al 7mo dia)
-Clindamicina 300mg c/8h (VO)
-Ketorolaco 10mg c/8h (VO)
-CONTROLES
retiro de puntos(08/03/05)
retiro de arco de Erick superior (08/03/05)
retiro de arco de Erick inferior

V.-DISCUSION

DIENTES EN LA LINEA DE FRACTURA

Basados en los datos presentes, la extracción dentaria es recomendada en los siguientes casos:

1) dientes que imposibilitan o dificultan la reducción de la fractura (inestables, luxados)
2) dientes con raíces fracturadas
3) dientes parcialmente impactados con pericoronitis
4) dientes con serio compromiso periodontal (ensanchamiento del ligamento periodontal de 2mm o más)
5) dientes con lesión periapical extensa o periodontal (38)

En caso de inclusión de un tercer molar la decisión de retirarlo o no, con base en los parámetros previamente expuestos muestra que la incidencia de complicaciones infecciosas se equiparan a la literatura internacional. Estos lineamientos permiten la preservación del molar en un gran número de casos (53%) que en términos de mecánica, permiten la osteosíntesis con una sola miniplaca en la línea oblícua externa, disminuyendo el daño vascular a la mandíbula y el tiempo quirúrgico. Por otro lado, si el retiro de la molar por su localización disminuye la superficie de contacto entre los fragmentos en más del 30%, las condiciones mecánicas de la fractura cambian(38), se reduce la estabilidad de la osteosíntesis y causa micromobilidad después de la fijación, (35) por lo que debe realizarse osteosíntesis con placas de mayores dimensiones que requieren accesos extraorales, implican mayor dificultad técnica y requieren de una mayor desperiostización con mayor daño al hueso.(38)

La mayor parte de fracturas (69%) de fracturas únicas de la mandíbula se generaron en el ángulo mandibular entre los 12 y 29 años de edad , por cuanto los jóvenes suelen ser los que mas comúnmente presentan terceros molares no erupcionados.(53)

Los dientes impactados deben ser mantenidos en su lugar. La extracción algunas veces presenta dificultades técnicas y puede causar trauma adicional al hueso, mientras que la conservación del diente evita la dificultad de mantener la dimensión del alveolo vacío y, por lo tanto prevenir la posible dislocación del fragmento condilar (35)

Peterson aboga por la extracción profiláctica del tercer molar inferior incluido, en personas que practican deportes de contacto para evitar la fractura de la mandíbula, pero la cuestion es saber si la tercera molar no erupcionada debilita el ángulo hasta tal punto que esa región deviene patológicamente débil en relación con el resto de la mandíbula. (40)

Mientras que los terceros molares completamente impactados pueden conservarse en especial cuando se trata de fracturas no desplazadas, los terceros molares parcialmente retenidos deben extraerse.(10)

Si durante el tratamiento de la fractura se produce una infección en la zona de la fractura, está contraindicado cualquier intento de conservar el diente afectado (10)

La incidencia total de complicaciones revelo no correlación estadística (ANOVA) entre el manejo del diente y la línea de fractura; grado de desplazamiento y tiempo transcurrido entre el trauma y el tratamiento.(35)

TRATAMIENTO DE FRACTURAS CONDILARES:

En las fracturas de la cabeza del cóndilo y del cóndilo mandibular, a menudo tiene mayor importancia el tratamiento funcional precoz para mantener la función articular que la recolocación anatómica exacta y la inmovilización de los fragmentos de las fracturas.

Generalmente no es posible reducir el fragmento menor mediante medidas conservadoras, en las fracturas de la cabeza del cóndilo y las fracturas centrales del cuello, para reducir el fragmento menor hay que recortar los tejidos blandos nutricios de su alrededor, de modo que queda comprometida la irrigación de la cabeza del cóndilo. Surge siempre la contradicción de que la consolidación de los fragmentos precisa un reposo absoluto, mientras que la conservación de una buena función hace necesaria la movilización precoz.(10)

Las lesiones del complejo óseodiscoligamento de la ATM causados por fracturas intracapsulares del cóndilo mandibular pueden ser severas. Los pobres resultados funcionales y radiológicos encontrados en las fracturas tipo B y M muestran limitaciones del tratamiento funcional cerrado. Tipo A: fractura dicapitular de la cabeza condilar con fractura lineal a través del polo medial condilar, apoyado por el condilo lateral y sin pérdida de la altura vertical de la rama mandibular. Tipo B: Fractura dicapitular de la cabeza condilar con fractura lineal a través del polo lateral condilar y pérdida de la altura vertical mandibular. Tipo M: Fractura conminuta de la cabeza condilar derecha con tres fragmentos y pérdida de la altura vertical mandibular.(48)

En las fracturas desplazadas del cóndilo mandibular o en las fracturas con luxación suele producirse un acortamiento de la rama mandibular, mordida abierta y contacto prematuro en la región molar, por lo que se realiza una extensión con la ayuda del calza molar o de otros dispositivos dentales auxiliares, con lo que se puede lograr una recolocación parcial de la cabeza del cóndilo desplazada, sobre todo en niños (10)

Las indicaciones del tratamiento quirúrgico se dan sobre todo en casos de fractura del cuello del cóndilo, especialmente bilaterales (56), de luxación o de diastasis e interposición de tejidos blandos importante, con acortamiento de la rama ascendente que este asociada a otras fracturas mandibulares (sinfisis) o faciales en las que no queda asegurada la contención vertical mandibular (fractura panfacial)(10)(56), desplazamiento del cóndilo en la fosa craneal media, en pacientes Clase II(57)

El gran rango de fracasos, 13 de 31 (34%) con la adaptación de una sola miniplaca, de los cuales 8 requirieron retratamiento quirúrgico, con inadecuada estabilidad, pérdida de tornillos, indican que las fuerzas cambiantes probablemente con un componente rotacional ocurren, estas fuerzas pueden ser suaves, pero si permanecen pueden causar fractura de fatiga si ocurren con gran frecuencia, reportándose fractura de las miniplacas.(56) Las recomendaciones para las miniplacas es que sean de 2mm, de los datos no se puede saber si la falla con los tornillos es debido a una falla en la colocación o si 2 tornillos monocorticales por fragmento no son suficientes para anclar la miniplaca al hueso.(56)

Inicialmente se usaba el abordaje submandibular, después se usó la extensión de la incisión preauricular, que provee suficiente exposición para reducir y estabilizar la fractura adecuadamente, combinada con una cicatriz insignificante y un bajo riesgo de lesionar el nervio facial (56)

La evaluación cuidadosa de la literatura y la experiencia de los cirujanos indican que la reducción abierta y cerrada para tratamiento de las fracturas mandibulares tienen resultados aceptables que permiten función libre de dolor y con buena estética. Sin embargo hay complicaciones que están reservadas para los pacientes con tratamiento quirúrgico, sin embargo estos problemas deben ser balanceados con las ventajas que solo pueden ser obtenidas con el tratamiento quirúrgico (57)

TRATAMIENTO DE FRACTURAS DEL ANGULO

Las fracturas del ángulo mandibular representan siempre un tópico de discusión debido a las características biomecánicas de la región, es una zona en la cual, fracturas de trazos similares pueden ser tratadas en forma diferente de acuerdo a las condiciones generales del paciente, estado dental, así como la presencia de molares incluidos y a la decisión de retirarlos o no.

Esta región presenta algunas características especiales en cuanto a su biomecánica: durante la función mandibular los esfuerzos de distracción se presentan en la superficie oclusal y la cortical externa, mientras los de compresión se presentan en el borde caudal de la mandíbula y en la cortical lingual; la línea oblicua externa representa una zona neutra entre los esfuerzos de distracción y compresión.

Idealmente la osteosíntesis se debe realizar colocando las placas en las zonas de tensión; sin embargo, la presencia de los órganos dentarios limita la colocación de éstos en la zona oclusal, por lo cual se emplean como sitios de colocación el borde alveolar y el borde caudal sobre la cortical externa.

También se realiza la osteosíntesis mediante el uso de una sola placa aprovechando las condiciones biomecánicas de la línea oblicua externa.

La extracción de un tercer molar de una fractura simple provoca la pérdida de contacto entre los segmentos en forma parcial y se debe considerar como una fractura con defecto óseo(disminuye la superficie de contacto en mas de 30%) y de acuerdo a la cantidad de pérdida se trata con 2 placas de 2mm o con una placa de mayor perfil como la universal o reconstrucción de 2.4mm, que requieren accesos extraorales, implican mayor dificultad técnica y requieren de una mayor desperiostización con mayor daño vascular al hueso.(38)

Muchos autores tienen dudas sobre el grado de estabilidad que provee una sola miniplaca colocada en el borde superior mandibular con tornillos monocorticales como fue propuesto por Champy. En el estudio in vitro e in vivo donde colocan dos miniplacas, una en el borde superior y otra en el borde inferior mandibular se concluye que esta técnica es la indicada en los casos de fractura de ángulo por brindar mejor estabilidad de la fractura y movilidad mandibular temprana en comparación al método de Champy. Esto explica el bajo rango de infecciones, la clave de esto parece ser la alineación anatómica primaria intraoperatoria y la fijación estable de la fractura con las dos miniplacas. En la experiencia clínica se ha observado un desnivel en la línea de fractura en el borde mandibular inferior después de la fijación del borde superior. Sin embargo la fijación con dos miniplacas permite una reducción precisa de los fragmentos a lo largo de la línea de fractura.

Las alteraciones neurosensoriales se evitan con el uso de tornillos monocorticales, en ese estudio emplearon tornillos de 5mm.

En el caso del acceso intraoral se dice que para las fracturas son difíciles de reducir y la adaptación e inserción de la placa y tornillos son difíciles por la poca visibilidad, pero esto se aplica para las placas de compresión rígidas (39)

TRATAMIENTO DE LAS FRACTURAS CONMINUTAS:

La extensa reducción abierta de las fracturas conminutas por múltiples alambre o placas resulta en la desvitalización de los fragmentos óseos como resultado de un decolado excesivo de tejidos blandos. Las reducciones abiertas agresivas o inapropiadas fueron usadas infrecuentemente una vez que el merito de la reducción conservadora combinada con fijación estable se demostró.

La exposición subperiostal del segmento lateral y medial de la rama, ángulo y parte posterior del cuerpo de la mandíbula en un modelo cuantitativo experimental en monos con osteotomía sagital de rama causaba drásticas reducciones en el flujo sanguíneo a los

tejidos blandos y hueso. Si el estado de bajo flujo es prolongado y excesivo puede resultar en necrosis avascular.
Recientes reportes de fracturas de ángulo simples han demostrado rangos altos inaceptables de complicaciones (29 a 40%). La injuria vascular secundaria al levantamiento de colgajos mucoperiósticos fue discutida como factor causal.
Ellis y Walker reportan rangos de infección inaceptabes (28%) y sugieren que la disrupción quirúrgica del flujo sanguíneo secundaria al levantamiento periostal puede ser el más importante factor de infección.
Otro factor importante es la experiencia del cirujano, el grupo de la Universidad de California, San Francisco, reportó un rango de complicaciones del 37% durante los primeros 6 meses usando Fijación rígida y 10% durante los 9 meses siguientes, concluyendo que la mayoría de complicaciones fueron directamente atribuibles a fallas en la técnica.(11)
Los resultados de un estudio muestran que los pacientes con fracturas conminutas mandibulares pueden ser exitosamente tratados por varios métodos. Tratamiento cerrado con FMM, fijación con pin externo o tratamiento abierto usando aparatos de fijación interna estables, todos funcionan cuando son colocados bajo la circunstancia apropiada. El mas sorprendente hallazgo fue el rango relativamente bajo de complicaciones (13%) (27)

VI.-CONCLUSIONES

-Los tratamientos de las fracturas mandibulares, consistentes en la inmovilización de los fragmentos fracturados con fijación interna o fijación intermaxilar (FIM) son aceptados como tratamientos standard para este tipo de injuria. La ventaja de la fijación interna es la posibilidad de una inmediata función postoperatoria, pero requiere de una intervención quirúrgica usualmente bajo anestesia general. Muchas fracturas mandibulares pueden ser tratadas por fijación intermaxilar (FIM) después de reducción cerrada, si el paciente acepta inmovilización por 2 a 6 semanas. (32)

-Las miniplacas de osteosíntesis monocorticales, de no compresión, son un método frecuentemente usado de fijación de fracturas mandibulares. Previamente el método más popular para la fijación de fracturas mandibulares era el alambre transóseo, necesitando de 3 a 6 semanas de fijación intermaxilar (FIM) pero todavía es un método ampliamente usado.(28)

PRESENTACION DE FRACTURAS MANDIBULARES:
-De acuerdo a la revisión de la literatura sobre la etiología de las fracturas mandibulares, se encuentra que las causas más frecuentes son la agresión y los accidentes automovilísticos, siendo porcentajes similares en los estudios internacionales como en los nacionales.
-El sexo mas afectado es el masculino variando entre el 70% al 88% a nivel nacional y a nivel internacional entre 77 a 89%, el rango de edad en que se presentan son entre 21 a 30 años a nivel nacional (49 a 58%) y a nivel internacional entre 25 a 35 años, con una edad promedio entre 28 a 35 años.
-Los tipos de fractura mas frecuente son las de rama (35%, 16.7%), cuerpo (30%,18.12%), y ángulo (31.25%, 24% y 14%) en porcentajes variables en los estudios nacionales, en cambio en los estudios internacionales encontramos que el ángulo (60%, 60%, 43%, 31%, 28.5%), cuerpo (50.5%, 46%, 30%, 28.5%) y sinfisis o parasínfisis (41%, 25%) representan los mayores porcentajes.
-Respecto a otras características tenemos 42% de fracturas únicas, 49% de fracturas dobles (estudios internacionales) o 66% de fracturas simples y 88.3% unilaterales, 32% en 2 zonas, el 58.9% de fracturas desplazadas y 41.1% de fracturas no desplazadas.

La distribución de las fracturas condilares relacionada con la edad probablemente corresponde al desarrollo anatómico del proceso condilar. Cuando una injuria ocurre en el proceso condilar de un niño, la longitud del cuello del cóndilo y la flexibilidad de la mandíbula, se dirige la fuerza traumática hacia la cabeza del cóndilo. Y será presionado contra la cavidad glenoidea y cuando la fuerza es lo suficientemente fuerte puede ocurrir una fractura intracapsular. Luego cuando la mandíbula crece, el cuello del cóndilo se alarga y se vuelve más delgado y es por lo tanto más propenso a la fractura.
En niños no hay relación directa entre la etiología y el tipo de fractura, en adultos sí, el 45% eran Mac Lennan clase II y causadas por asalto y 16% fracturas severas con dislocación causadas por accidentes automovilísticos a alta velocidad (43)

DIENTES EN LA LINEA DE FRACTURA
En caso de fracturas del ángulo mandibular se debe mantener las terceras molares no erupcionadas para mantener sin alteración la superficie de contacto y así evitar al extraerlas la inestabilidad de la osteosíntesis y la micromobilidad . Además mantienen la dimensión del alveolo vacío y previene el dislocamiento condilar.

Se recomienda la exodoncia profiláctica de terceras molares no erupcionadas (impactadas) en personas que practican deportes de contacto.

TRATAMIENTO DE LAS FRACTURAS MANDIBULARES

El tratamiento de las fracturas a nivel del cóndilo es básicamente conservador y empleando fisioterapia funcional.

El tratamiento ideal de las fracturas de sínfisis, parasínfisis, cuerpo, ángulo y rama es quirúrgico, empleando miniplacas y tornillos de titanio, empleando el abordaje intraoral. La cantidad y posición de las miniplacas se debe hacer siguiendo los principios de Champy. La zona de controversia es el ángulo, en donde se recomienda el empleo de 2 miniplacas o una sola de compresión.

VII.- RECOMENDACIONES:

-Se recomienda seguir los protocolos establecidos para lograr el éxito en el tratamiento de las fracturas mandibulares.

-Se recomienda realizar estudios para determinar las características de las fracturas mandibulares en nuestro medio.

-Se recomienda realizar investigaciones para verificar alguno de los temas en discusión.

VIII.- BIBLIOGRAFIA

1.-Pouchet, V. “Anatomía: descriptiva, topográfica y funcional: Cabeza”. Editorial Interamericana. Madrid, España. 1990.

2.- Testut, L y Latarjet, A. “Compendio de Anatomía Descriptiva” Salvat editores S.A vigésimo segunda edición española. Barcelona España. 1983.

3.- Huelke DF; Burde AR y Eyman CG. “Associations between mandibular fractures and site of trauma, dentition and age” J Oral Surg, 1962, vol 20, N 58; pgs 478- 481

4.-Espinoza, J.A., www.encolombia.com/medicina/otorrino/otorrinosup/31103-generalidadeshtm

5.- Paparella, Shumrick “Cirugía Plástica y Reconstructiva: Disciplinas interrelacionadas”

6.- Safdar,N., and Meechan,J.G., “Relatioship between fractures of the mandibular angle and the presence and state of eruption of the lower third molar ”, ORAL SURG, ORAL MED, ORAL PATHOL,ORAL RADIOL ENDOD 1995, N 79, pgs 680 – 684.

7.-Diaz, JM; Perez,R; Rodriguez, MA y Ruiz,M. “Valoración de la presencia y estado de erupción del tercer molar inferior en las fracturas del ángulo mandibular” www.bvs.sld.cu/revistas/est/vol35-3-98/est06398.htm

8.- Peterson, L.J. “Contemporary Oral and Maxillofacial Surgery” segunda edición. Mosby- Year Book, Inc. St. Louis, Missouri, U.S.A. 1993.

9.-Kwon,P.H. y Laskin,D.M. “Manual Clínico de Cirugía Oral y Maxilofacial” tercera edición. Actualidades Médico Odontológicas Latinoamérica, C.A. Caracas, Venezuela, 2003.

10.-Horch, H.H “Cirugía Oral y Maxilofacial” versión española de la segunda edición alemana. Masson, S.A. Barcelona, España. 1995.

11.-Knezevic, M “Estudio sobre las alteraciones neurosensoriales asociadas a las fracturas mandibulares” Un. Las Palmas1999

12.-Kaban, L.B. “Cirugía Bucal y Maxilofacial en Niños” Editorial Interamericana 1ra edición en español. México, D.F. 1992

13.- Fernandez B., G. “Métodos de Diagnóstico y Clasificación de Fracturas Mandibulares Registradas en el Hospital General 2 de Mayo en el periodo comprendido entre 1996 – 1998”. Tesis de Bachiller UNFV, Facultad de Odontología. Lima, 2001.

14.- Sifuentes R., S. “Manifestaciones Clínicas de Fracturas Mandibulares en el Hospital 2 de Mayo 1993 – 1996”. Tesis para optar el título de Cirujano Dentista .UNFV, Facultad de Odontología. Lima, 1997.

15.-Lopez V., J.A. “Frecuencia y tratamiento de fracturas del cóndilo mandibular en pacientes atendidos en el Hospital 2 de Mayo durante los años 1995 y 1996” . Tesis para optar el título de Cirujano Dentista .UNFV, Facultad de Odontología. Lima, 1997.

16.- Goaz; P.W. y White, S.C. “Radiología Oral: principios e interpretación” versión en español de la 3ra edición. Editorial Mosby/ Doyma libros, Madrid, España, 1995.

17.-Clínicas Odontológicas de Norteamérica. “Avances en Imagenología”. Editorial Interamericana McGraw-Hill.1993.Vol 4 pgs 87 – 104.

18.-Barron,R.P., Kainulainen;V.T., Gusenbauer,A.W, Hollenberg,R., and Sandor,G.K.B. “ Fracture of glenoid fossa and traumatic dislocation of mandibular condyle into middle cranial fossa” ”, ORAL SURG, ORAL MED, ORAL PATHOL,ORAL RADIOL ENDOD 2002, Vol 93, pgs 640 – 642.

19.-Kahl,B., Fischbach,R., and Gerlach,K.L. “Temporomandibular joint morphology in children after treatment of condylar fractures with functional appliance therapy : a follow – up study using spiral computed tomography” Dentomaxillofacial Radiology, 1995, Vol 24,N 1, pgs 37 – 45.

20.- A. Al Shawi, 1995. “Open – packing method for the severely comminuted fractured mandible due to missile injury” Br J Oral Maxillofac Surg” 1995; Vol 33, pgs 36 – 39.

21.-Hernandez P., L. “Incidencia de fracturas mandibulares en Guyana” bvs.sld.cu/revistas /est/vol 42-1-05/est02105.pdf

22.-Medina C., Córdova Gonzáles J.,Zazueta M.y Casanova A. “Fracturas mandibulares: estudio en una unidad de cirugía oral y maxilofacial del IMSS” Revista ADM vol LX n 4 julio – agosto 2003 pgs 136 – 141.

23.-Padilla M., E.N. “Tratamiento quirúrgico de las fracturas del macizo facial realizadas en el Hospital 2 de Mayo en un período de 10 años” . Tesis para optar el título de Cirujano Dentista .UNFV, Facultad de Odontología. Lima, 1987.

24.- Bahamonde T., Z.A “Manejo de las fracturas de los maxilares utilizando fijación rígida con miniplacas y tornillos en el Hospital 2 de Mayo periodo 1993 – 1996”. Tesis para optar el título de Cirujano Dentista .UNFV, Facultad de Odontología. Lima, 1997.

25.- Cossio,PI; Galvez FE; Perez JL; García Perla A; y col, “Mandibular fractures in children: A retrospective study of 99 fractures in 59 patients” Int J Oral Maxillofac Surg, 1994, Vol 23, pgs 329 – 331.

26.- Passeri,L., Ellis,E. III, and Sinn,D., “Relationship of Substance Abuse to Complications Whit Mandibular Fractures” ” J Oral Maxillofac Surg; 1993, Vol 51, pgs 22 – 25.

27.- Ellis, Edward III, Muniz, Oscar, Anand, Kapil. “Treatment Considerations for Conminuted Mandibular Fractures ” ; J Oral Maxillofac Surg, 2003, Vol 61, pgs 861 – 870.

28.- Renton,T.F, Wiesenfeld,D., “Mandibular fracture osteosynthesis : a comparison of three techniques” Br J Oral Maxillofac Surg; 1996, Vol 34, pgs 166 – 173.

29.- Rojas, R., Julián, G., Lankin,J. “Fracturas mandibulares. Experiencia en un hospital de trauma” Revista Médica de Chile, Vol 130 n 5, mayo 2002 www.scielo.cl/scielo.php2pid=50034.

30.- Ruiz U., A.C.”Fracturas del Tercio Inferior del Macizo Facial” Tesis para optar el título de Cirujano Dentista .UNFV, Facultad de Odontología. Lima, 1995.

31.- Kawai,T., Murakami,S., Hiranuma,H., and Sakuda, M. “Radiographic changes during bone healing after mandibular fractures” Br J Oral Maxillofac Surg; 1997, Vol 35, pgs 312 – 318.

32.- Ghazal, G., Jaquiery, C; Hammer, B. “Non surgical treatment of mandibular fractures – survey of 28 patients” ” Int J Oral Maxillofac Surg, 2004, Vol 33, pgs 141 – 145.

33.-Fuentes B., O. “Estudio Estadístico de los Traumatismos Maxilofaciales en el Hospital del Rímac (1971 – 1974)” Tesis de Bachiller. UNMSM. Programa Académico de Odontología. 1976.

34.- Norholt SE; Krishnan V; Sindet-Pedersen S; Jensen I “Pediatric condilar fractures: a long term follow up study of 55 patients” J Oral Maxillofac Surg 1993 ,51:1302

35.- Gerbino, G, Tarello, F., Fasolis,M., De Gioanni, P. “Rigid fixation with teeth in the line of mandibular fractures” Int J Oral Maxillofac Surg; 1997, Vol 26, pgs 182 – 186

36.-Wolujewicz, MA. ”Fractures of the mandible involving the third molar tooth: an analysis of 47 cases” Br J Oral Surg , 1980, Vol 18, pgs 125 - 131

37.-Reitzick, M; Lownie, F; Cleaton-Jones P y Austin,J “Experimental fractures of monkey mandibles” Int J Oral Surg , 1978, Vol 7, pgs 100 - 103

38.-Sierra Martinez E; Cienfuegos MR; “Tratamiento de fracturas del ángulo mandibular con sistema AO”, Cir Plast , 2004, N 14 Vol 3, pgs 126 - 131 www.medigraphic.com/espanol/e-htm/e-cplast/e-cp2004/e-cp04-3/em-cp043c.htm

39.- Ho Choi, B.,Nam Kim, K. and Suck Kang,H. “Clinical and in vitro evaluation of mandibular angle fracture fixation with the two- miniplate system”, ORAL SURG, ORAL MED, ORAL PATHOL,ORAL RADIOL ENDOD 1995, Vol 79, pgs 692 – 695.

40.-Peterson L J; ”Principles of oral and maxillofacial surgery” Vol 1. Philadelphia: J B Lippincott, 1991,pg 107

41.- Hollinger, Jeffrey and Wong, Mark “The integrated processes of hard tissue regeneration with special emphasis on fracture healing”, ORAL SURG, ORAL MED, ORAL PATHOL, ORAL RADIOL ENDOD 1996, Vol 82, pgs 594 – 606.

42.-Guyton, A.C. “Tratado de Fisiología Médica” sexta edición en español. Editorial Interamericana. Madrid. España. 1983.

43.- Thoren,H., Iizuka,T., Hallinaken,D., and Lindqvist,C., “Radiologic changes of the temporomandibular joint after condylar fractures in childhood” ORAL SURG, ORAL MED, ORAL PATHOL ,ORAL RADIOL ENDOD,1998, Vol 86, pgs 738 – 745.

44.-Carreño C., E.”Tratamiento de las fracturas del maxilar inferior por la técnica de Winter” Tesis para optar el título de Cirujano Dentista. UNSLG. Ica .1968.

45.- Hayward,J.R.,and Scott,R.F., “Fractures of the Mandibular Condyle” J Oral Maxillofac Surg, 1993, Vol 31, pgs 57 – 61.

46.-Lund, K. “Mandibular growth and remodeling processes after condylar fracture: A longitudinal roentgencephalometric study” Act Odont Scand (suppl) 32(64): 3 -117. 1974

47.- Clínicas Otorrinolaringológicas de Norteamérica. “Placas Faciales” Editorial Interamericana McGraw-Hill.1987.Vol 3 pgs 475 – 488, 641 – 654.

48.- Hlawitschka,M., and Eckelt,U., “Assesment of Patients Treated for Intracapsular Fractures of the Mandibular Condyle by Closed Techniques” J Oral Maxillofac Surg,2002, Vol 60, pgs 784 – 791.

49.-Villareal, PM; Junquera LM; Martinez A; de Vicente JC; y Lopez-Arranz JS “Valoración mediante el analisis de imagen, del proceso de reparación de las fracturas mandibulares” Revista Española de Cirugía Oral y Maxilofacial,1999, Vol 21 N2, marzo abril

50.- Laine,P., Kontio,R., Lindqvist,C., and Suuronen,R.; “Are there any complications with bioabsorbable fixation devices? A 10 year review in orthognatic surgery” Int J Oral Maxillofac Surg; 2004,Vol 33, pgs 240 – 244.

51.-Marcos Q., L.F. “Fracturas Mandibulares en Adultos y su tratamiento cruento e incruento” Tesis para optar el título de Cirujano Dentista .UNFV, Facultad de Odontología. Lima, 1984.

52.- Finn, Richard A. “Treatment of Conminuted Mandibular Fractures by Closed Reduction”; J Oral Maxillofac Surg, 1996, Vol 54, pgs 320 – 327.

53.- Ellis, Edward III . “Treatment methods for fractures of the Mandibular Angle” ; Int J Oral Maxillofac Surg, 1999; Vol 28, pgs 243 – 252.

54.-Shubert W; Kobenia BL; Pollock RA. “Crosssectional area of the mandible” J Oral Maxillofac Surg 1997; 55: 589- 592

55.- Kirkpatrick,D., Gandhi,R., and Van Sickles,J. “Infections Associated With Locking Reconstruction Plates: A Retrospective Review” ” J Oral Maxillofac Surg; 1997, Vol 61, pgs 462 – 466.

56.- Hammer,B., Schier,P., Prein,J.,"Osteosynthesis of condylar neck fractures: a review of 30 patients" Br J Oral Maxillofac Surg" 1997; Vol 35, N 4, pgs 288 – 291.

57.- Assael,L.A, "Open Versus Closed Reduction of Adult Mandibular Condyle Fractures : An Alternative Interpretation of the Evidence" J Oral Maxillofac Surg, 2003; Vol 11, pgs 1333 – 1339

VIII.- ANEXOS:

UNIVERSIDAD NACIONAL MAYOR DE SAN MARCOS

FACULTAD DE ODONTOLOGIA
UNIDAD DE POSTGRADO

SEGUNDA ESPECIALIDAD PROFESIONAL EN CIRUGIA BUCO MAXILO FACIAL



"ESTUDIO DESCRIPTIVO DE LAS CARACTERISTICAS DEMOGRAFICAS, CLINICAS Y RADIOGRAFICAS DE LAS FRACTURAS MANDIBULARES EN EL SERVICIO DE ESTOMATOLOGIA QUIRURGICA, DEPARTAMENTO DE ESTOMATOLOGIA DEL HOSPITAL NACIONAL ARZOBISPO LOAYZA 2000 – 2005"

CD MARINA GUADALUPE PORTOCARRERO GALLARDO

2009

INTRODUCCIÓN

En el presente estudio se describen las características demográficas, clínicas y radiográficas de las fracturas mandibulares en pacientes que acuden al Servicio de Estomatología Quirúrgica del Hospital Nacional Arzobispo Loayza, el cual es un problema relativamente frecuente en las emergencias de los Hospitales de Lima, representando aproximadamente el 60% de los traumatismos maxilofaciales, ocasionados por caídas, agresiones y accidente de tránsito, se presenta principalmente en los varones entre la 2da y 4ta década de vida. Los signos más frecuente de las fracturas mandibulares son sangrado por cavidad oral, hematoma, edema submaxilar y/o submentoniano, anoclusión, solución de continuidad en piel o mucosa oral, que deben ser tratados a la brevedad posible, y hacerse la reducción e inmovilización de la fractura con los medios de que se dispongan, con la cobertura antibiótica específica .

El tratamiento debería ser realizado por un Cirujano Bucal y Maxilofacial, ya sea no quirúrgico o quirúrgico sobretodo y los controles post tratamiento serán importantes para evitar secuelas no deseadas.

El presente estudio tiene como objetivo describir la etiología y las características demográficas, clínicas y radiográficas así como el tratamiento de las fracturas mandibulares en los pacientes atendidos en el Hospital Nacional Arzobispo Loayza Departamento de Estomatología, Servicio de Estomatología Quirúrgica, en el periodo Enero 2000 - Diciembre 2005 con la finalidad de entender mejor esta patología en nuestro medio y así consolidar o mejorar el protocolo de atención del Servicio.

I.- PLANTEAMIENTO DEL ESTUDIO:

I.1.-DESCRIPCION DEL PROYECTO:

El estudio de las características demográficas, clínicas y radiográficas de las fracturas mandibulares en los pacientes que acuden al Servicio de Estomatología Quirúrgica del Hospital Nacional Arzobispo Loayza, es importante porque nos permite conocer mejor el comportamiento de esta lesión traumática en nuestro medio.

Es así, que hemos analizado los datos de filiación y los procedimientos de diagnóstico: examen clínico extraoral e intraoral, exámenes complementarios de los pacientes con fracturas mandibulares, y tratamientos realizados en el Hospital Nacional Arzobispo Loayza, Departamento de Odontoestomatología, en el Servicio de Cirugía Bucal y Maxilofacial, con el fin de consolidar y mejorar el protocolo de atención de fracturas mandibulares existente.

I.2.- FUNDAMENTACION Y FORMULACION DEL PROBLEMA:

Las fracturas mandibulares son un problema relativamente frecuente en las Emergencias de los Hospitales de Lima, ya que representan aproximadamente el 60% de los traumatismos maxilofaciales, ocasionados por caídas, agresiones y accidentes de tránsito. Se presenta mayormente en varones, entre la 2da y 4ta década de vida.

Los signos más frecuentes de las fracturas mandibulares son: sangrado por cavidad oral, hematoma, edema submaxilar y/o submentoniano, alteración de la oclusión, solución de continuidad en piel o mucosas orales, deben ser tratados en la Emergencia a la brevedad, así mismo debe hacerse la reducción e inmovilización de la fractura con los medios de que se dispongan, con la cobertura antibiótica específica.

Las fracturas que no reciben ningún tratamiento o están inadecuadamente tratadas corren el riesgo de presentar complicaciones inmediatas: hematoma y edema submaxilar y cervical que pueden llegar a obstruir la vía aérea, infecciones mandibulares (abceso, celulitis) que pueden convertirse en Osteomielitis mandibular, debido a las características propias de la mandíbula (mayor trabeculado, menor vascularización) y complicaciones mediatas: alteraciones de la oclusión como mordida abierta, mordida invertida, pseudoartrosis y/o mala consolidación de las fracturas; así como también la anquilosis de la articulación temporomandibular por tratamiento deficiente o nulo de fracturas del cóndilo mandibular.

Por lo que el diagnóstico y tratamiento de emergencia oportuno realizado por un Cirujano Bucal y Maxilofacial, así como el tratamiento quirúrgico o no quirúrgico instaurado y los controles post tratamiento serán decisivos para evitar las secuelas no deseadas.

Es así, que hemos descrito las características demográficas, clínicas y radiográficas de los pacientes con fracturas mandibulares así como los tratamientos realizados en el Hospital Nacional Arzobispo Loayza, Departamento de Estomatología, en el Servicio de Estomatología Quirúrgica , con el fin de entender mejor esta patología en nuestro medio y así consolidar o mejorar el protocolo de atención existente.

I.3.-OBJETIVOS:

-OBJETIVO GENERAL:

Determinar la etiología y las características demográficas, clínicas y radiográficas, así como del tratamiento de las fracturas mandibulares en los pacientes atendidos el Hospital Nacional Arzobispo Loayza Departamento de Estomatología, Servicio de Estomatología Quirúrgica , en el periodo enero 2000 – diciembre 2005

-OBJETIVOS ESPECIFICOS:
1.- Determinar la etiología más frecuente en los pacientes con fracturas mandibulares

2.- Determinar las características demográficas en los pacientes con fracturas mandibulares.

3.- Determinar las características clínicas más frecuentes en los pacientes con fracturas mandibulares en los pacientes con fracturas mandibulares.

4.- Determinar las características radiográficas más frecuentes en los pacientes con fracturas mandibulares frecuentes en los pacientes con fracturas mandibulares.

5.- Determinar las características del tratamiento (quirúrgico, no quirúrgico) en los pacientes con fracturas mandibulares.

I.4.-JUSTIFICACION DEL PROYECTO:

La realización de este estudio descriptivo de las características de las fracturas mandibulares en los pacientes con fracturas mandibulares y los tratamientos realizados el Hospital Nacional Arzobispo Loayza Departamento de Estomatología, Servicio de Estomatología Quirúrgica, en el periodo enero 2000 – diciembre 2005 nos ayudará a conocer y entender mejor esta patología en nuestro medio y así consolidar o mejorar el protocolo de atención existente en el Servicio.

I.5.- LIMITACIONES Y ALCANCES:

-El vaciado de datos de la Historia clínica no puede completarse satisfactoriamente en todos los casos por no estar debidamente registrados en esta.
-Se realiza la evaluación radiográfica y tomográfica en todos los casos que se cuenten con éstas.
-El total de casos estudiados se basa en el cruce de información de placas radiográficas o tomográficas, registro de libros de Cirugía del Servicio e historias clínicas.
ALCANCES:
-Establecer los parámetros en el diagnóstico y tratamiento de los pacientes con fracturas mandibulares para consolidar el protocolo de atención existente en el Servicio de Estomatología Quirúrgica

II.- MARCO TEORICO

EL MISMO DE “ALTERNATIVAS DE TRATAMIENTO EN LAS FRACTURAS MANDIBULARES”

III.- METODOLOGIA DE LA INVESTIGACION:

III.1.- MATERIALES Y MÉTODOS:

El estudio fue realizado en el Departamento de Estomatología, Servicio de Estomatología Quirúrgica del Hospital Nacional Arzobispo Loayza, durante el período de Enero del 2000 a Diciembre de 2005. Se estudiaron 22 casos de pacientes atendidos en el mencionado Departamento que presentaron fractura mandibular.

Se diseño una ficha clínica con el fin de registrar las características demográficas, clínicas y los resultados de las radiografías y tomografías de los pacientes. La fuente principal de datos fueron las historias clínicas. Por tratarse de un estudio de casos y con la finalidad de cumplir con los objetivos trazados en el presente estudio se consideró necesario utilizar los siguientes métodos estadísticos para el análisis de datos.

- Tablas de frecuencias, con el fin de describir las características demográficas, etiología más frecuente, características clínicas y resultados de las radiografías.
- Gráficos para mostrar la distribución de las edades según etiología.
- Indicadores resumen (medias y desviaciones estándar) para el análisis de las variables: edad, período desde el ingreso hasta el alta, total de días de hospitalización.
- Tablas cruzadas para describir la relación entre las características.

III.2.- POBLACION Y MUESTRA:

-La Población son todos los pacientes del Hospital Nacional Arzobispo Loayza que presentaron fracturas mandibulares y fueron tratados en el Departamento de Estomatología, Servicio de Estomatología Quirúrgica de esa institución, durante el periodo 2000 - 2005.

-La Unidad de análisis es un paciente del Hospital Nacional Arzobispo Loayza que presentó fractura mandibular y fue tratado en el Departamento de Estomatología, Servicio de Estomatología Quirúrgica de esa institución, durante el periodo 2000 - 2005.

III.3.- INSTRUMENTOS DE RECOLECCION DE DATOS:

Ficha Clínica de los pacientes: en la que se hizo el vaciado de la Historia clínica y los datos específicos de las fracturas obtenidos de las radiografías y tomografías. A cada paciente se le asignó un código HNAL 1, 2, 3….22.

FICHA DE HISTORIA CLINICA

H.C:

1.-NOMBRE: SEXO:
EDAD: F.N:

2.-L.N: NIVEL SOCIOECONOMICO:
L.P:

3.-F. Ingreso: Emergencia C.E
F. Alta:

4.-ETIOLOGIA:

5.-T. Enfermedad: día:
F. Inicio:
Curso y relato:

Perdida de conciencia otorragia epistaxis sangrado por cavidad bucal

6.-ANTECEDENTES PATOLOGICOS:

7.-TIPO DE FRACTURA:
-ubicación:
- lado
-forma de impacto: directa indirecta
-forma de presentación: tallo verde simple conminuta
-otras estructuras afectadas:

8.-EXAMENES RADIOGRAFICOS Y TC:

9.-LUGAR DE CAPTACION: EMERGENCIA CE
TRANSFERIDO DE OTRO HOSPITAL

10.-SIGNOS Y SINTOMAS AL DIAGNOSTICO:

-HEMATOMA:
-EDEMA:
-SOL. DE CONTINUIDAD:
-ALT. OCLUSAL:
-ESCALON OSEO:
-APERTURA BUCAL:
-OBS. VIA AEREA:
-DIENTES EN LINEA DE FRACTURA: cariados sanos fx avulsión

11.-TRATAMIENTO DE EMERGENCIA: DIA DX
-REDUCCION
-FIM
-NINGUNO
-MEDICACION

12.-TRATAMIENTO QUIRURGICO:
FECHA
-SI TIPO
placas y tornilllos

-NO

13.-COMPLICACIONES POST TRATAMIENTO Y DIAS DE DURACION:
-INMEDIATAS: edema hemorragia
-MEDIATAS: dehiscencia infeccion maloclusion

14.-DIAS HOSPITALIZADO:
-NO QX
-PRE QX
-POST QX

15.-CONTROLES Y EVOLUCION POST TX:
-EVOLUCION
-POST QX
-POST NO QX:

Variable	**Definición conceptual**	**Indicadores**	**Alternativas de respuesta**
Etiología	Causa, origen de la fractura mandibular		-caída -agresión -accidente de tránsito -otras
Características demográficas	Aspectos cuantitativos y cualitativos generales de la población estudiada	a-edad b-sexo c-lugar de nacimiento d-lugar de procedencia e-estrato socioeconómico	a-11 - 20 / 21- 30 31 – 40 41 – 50 50 a + b-femenino masculino c-Lima Provincias d- Lima Provincias e- A, B, C, D, E
Características clínicas	Aspectos cuantitativos y cualitativos específicos basados en la historia y el examen clínico de la población estudiada	a-antecedentes patológicos --tipo de antecedente b-forma de impacto c-tiempo de enfermedad al ingreso d-signos y síntomas al diagnostico	a- presenta -no presenta alcohol drogas alergias alt. neuro/ps enf. sistémica otros b-directa indirecta c- - 24h + 24h d-hematoma - edema -solución de continuidad - alteración de la oclusión -alteración de la apertura bucal - escalón óseo -perdida de conciencia -epistaxis -otorragia -sangrado por cav.

			bucal -obstrucción de vía aérea
		e-lugar de captación del paciente	e-emergencia -consultorio externo
Características radiográficas	Aspectos cuantitativos y cualitativos específicos basados en los exámenes imagenológicos de la población estudiada	a-exámenes imagenológicos	a-periapical oclusal panorámica posteroanterior towne tomografía
		b-ubicación anatómica	b-sínfisis parasinfisis cuerpo ángulo rama cuello de condilo condilo
		c-lado mas afectado	c-derecho izquierdo
		d-tipo de fractura	d-simple conminuta tallo verde incompleta
		e-numero de fracturas	e- 1, 2, 3 etc.
		f-piezas dentarias en la línea de fractura	f- sana erupcionada erupcionada con caries no erupcionada o retenida luxada/avulsionada fracturada ausente/extraída
Tratamiento	Procedimiento usado para reducir e inmovilizar una fractura mandibular	a-tratamiento de emergencia	a-ninguno reducción FIM
		b-tipo de tratamiento	b-quirúrgico no quirúrgico
		c-tipo de tratamiento quirúrgico	c-osteosintesis con alambre osteosintesis con miniplacas
		d.-periodo entre el ingreso y el alta	0 – 10 11 – 20 21 – 30 31 – 40 41 - 50

		e.- manejo f.- día de trat. quirúrgico de acuerdo al ingreso g-días hospitalizado h-numero de controles (tx qx) i.-numero de controles (tx no qx) j-evolución k-complicaciones inmediatas l-complicaciones mediatas	e.-ambulatorio hospitalizado f- 0 -6 7 – 13 14 – 20 21a + g- 0 -6 7 – 13 14 – 20 21a + h- 1, 2, 3, etc. i- 1, 2, 3, etc. j-favorable desfavorable k-hemorragia edema parestesia l-dehiscencia infección parestesia maloclusión

IV.-RESULTADOS

1.-El sexo mas afectado es el masculino 17 casos (77.27%), y el sexo femenino solo 5 casos (22.72%).

Se observaron un total de 22 pacientes con fracturas mandibulares, 17 de ellos (77,3%) eran de sexo masculino, sus edades variaban entre 16 y 70 años, el 50% de los casos tenia menos de 30 años, la mayoría proviene de Lima (82%).

2.- El rango de edad mas afectado es el de 21 a 30 años: 10 (45.45%), de 31 a 40 años: 5 (22.72%), mayores de 51 años: 4 (18.18%), de 11 a 20 años: 2 (9.09%) y de 41 a 50: 1 (4.55%).

TABLA DE CONTINGENCIA DE LA EDAD POR INTERVALOS SEGÚN ETIOLOGÍA

Edad por Intervalos	Etiología				TOTAL
	Caída	Agresión	Accidente de Transito	otro	
[11 - 20]	1 4.5%	-	-	1 4.5%	2 9.1%
[21 - 30]	2 9.1%	7 31.8%	-	1 4.5%	10 45.5%
[31 - 40]	2 9.1%	3 13.6%	-	-	5 22.7%
[41 - 50]	-	1 4.5%	-	-	1 4.5%
[51 - más>	2 9.1%	1 4.5%	1 4.5%	-	4 18.2%
TOTAL	7 31.8%	12 54.5%	1 4.5%	2 9.1%	22 100.0%

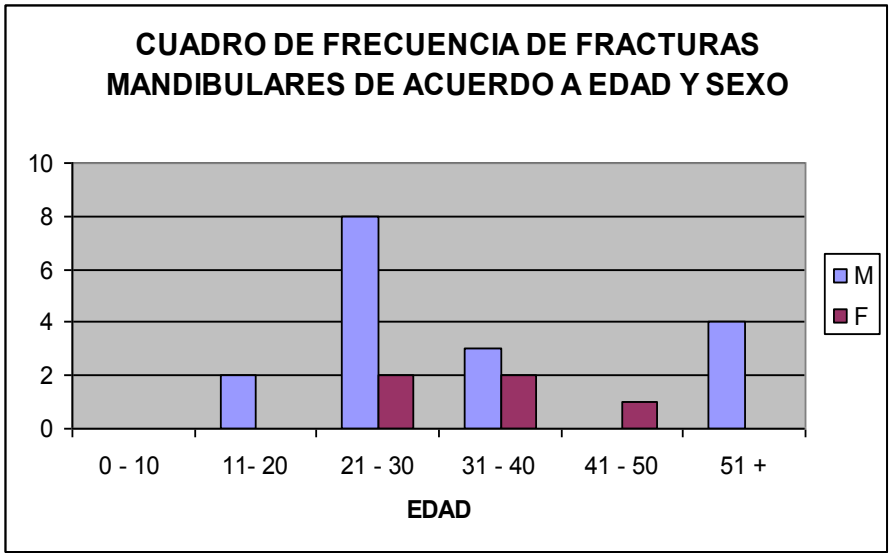

GRÁFICO DE LAS EDADES DE LOS PACIENTES POR INTERVALOS

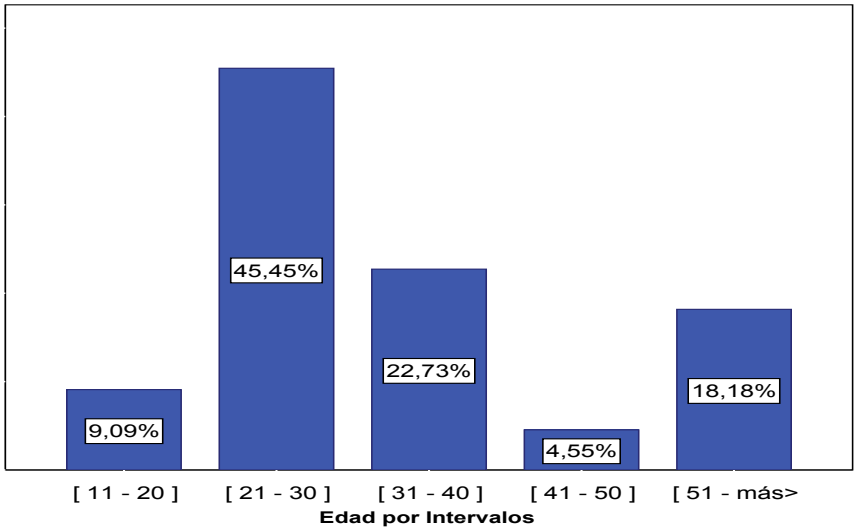

3.- De acuerdo al lugar de nacimiento la mayoría de pacientes eran de provincias: 14 (63.64%) y 8 de Lima (36.36%).

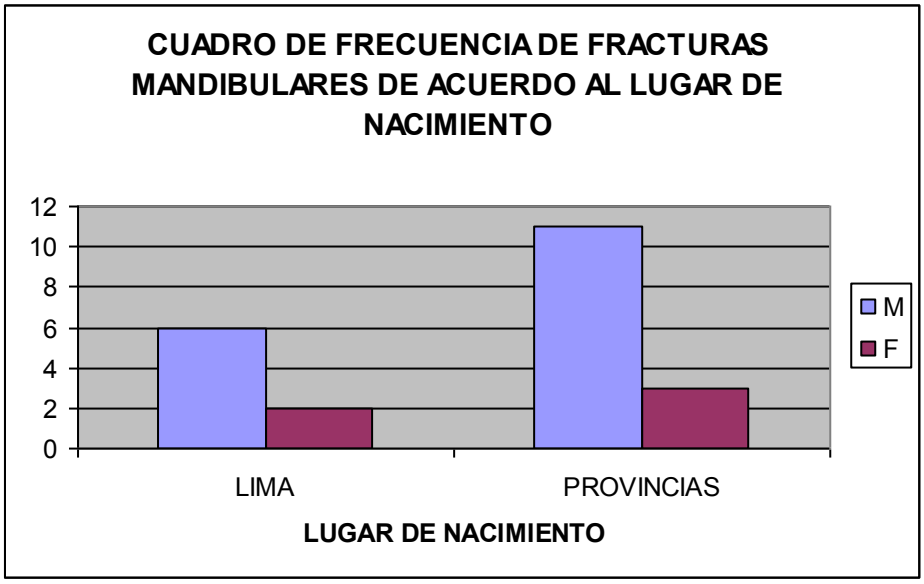

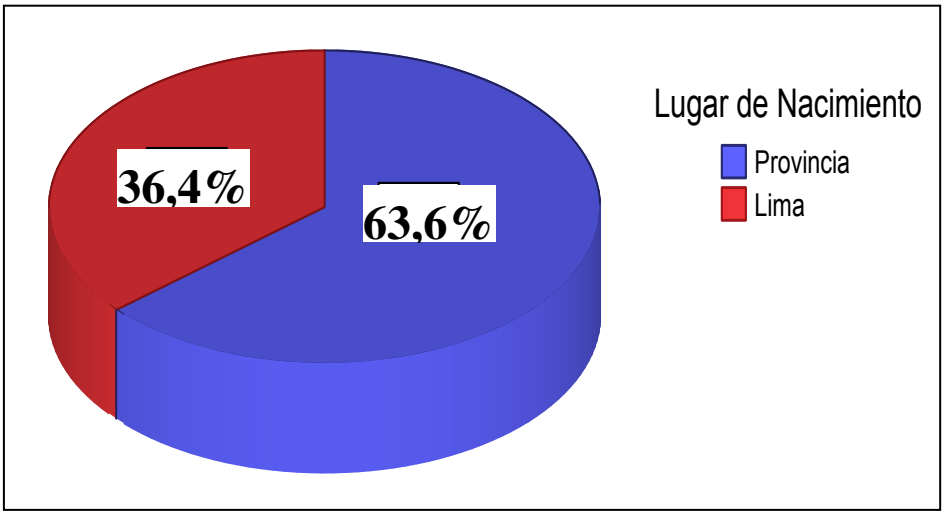

4.- De acuerdo al lugar de procedencia la mayoría de pacientes eran de Lima: 18 (81.8%) y provincias: 4 (18.2%).

Gráfico Según Lugar de Procedencia

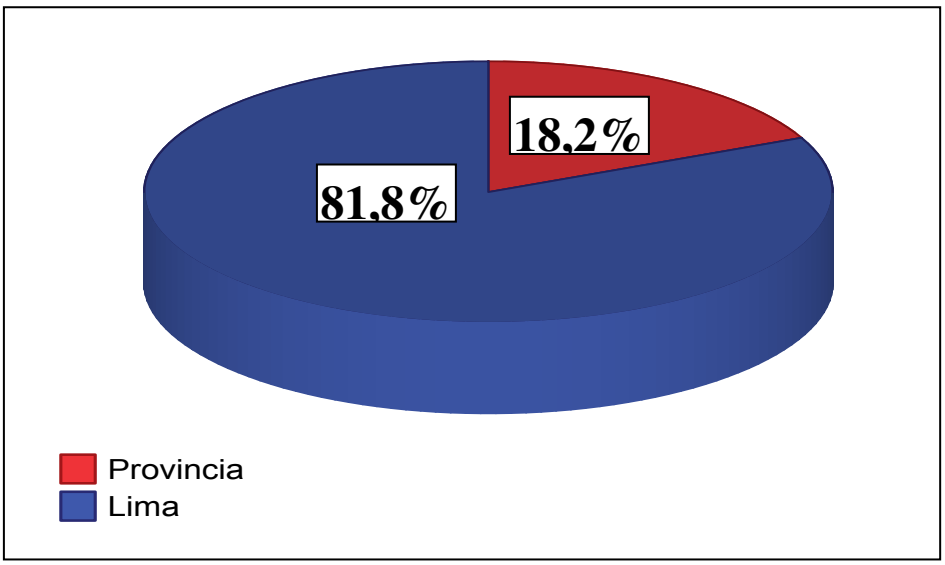

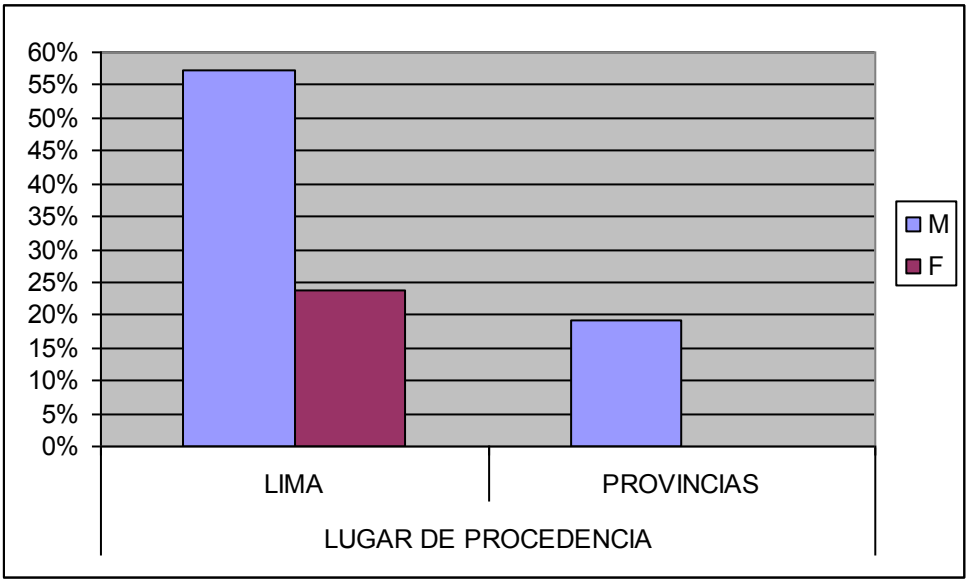

La totalidad de los casos pertenecían a los estratos socio económicos C, D, y E, lo cual se explica por que el Hospital Arzobispo Loayza es un Hospital del Ministerio de Salud y su público objetivo pertenece mayoritariamente a los estratos socioeconómicos más bajos.

5.- La etiología mas frecuente de fracturas mandibulares es agresión 12 (54.55%), caída 7 (31.82%), accidente de tránsito ocupante 1 (4.54%), y otros (accidentes deportivos, de trabajo) 2 (9.09%).

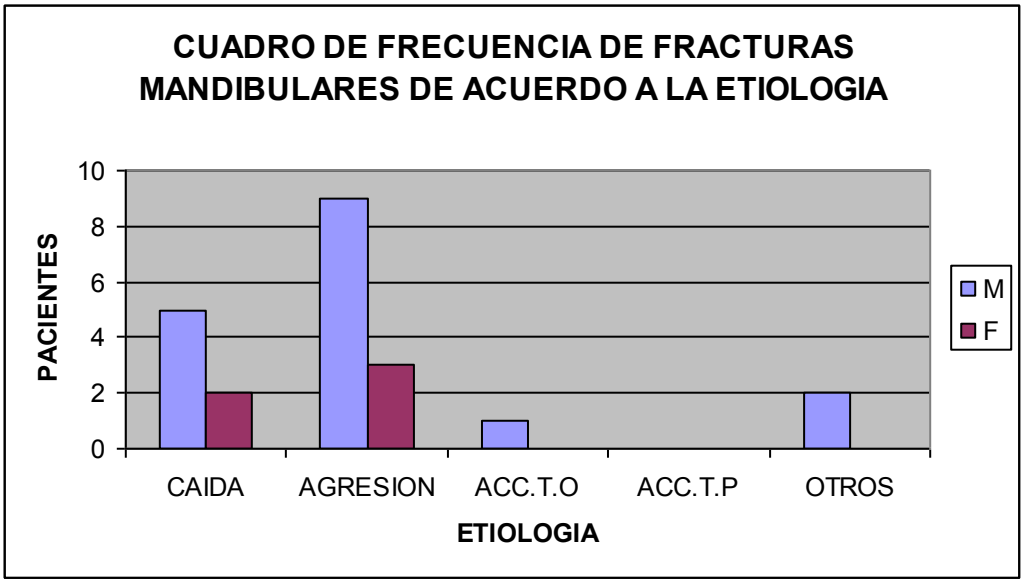

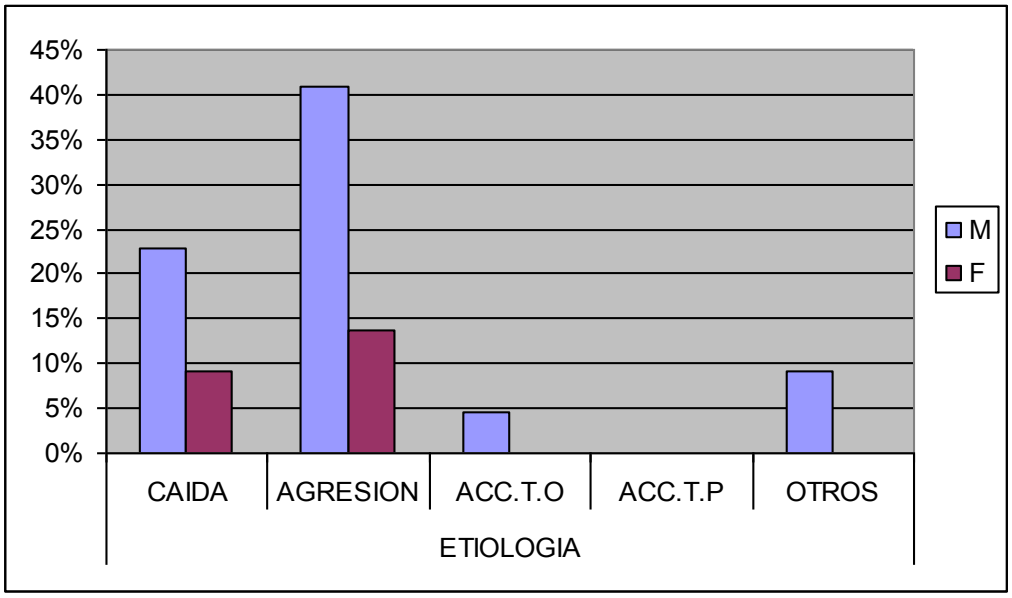

La etiología más frecuente fue la agresión (54.5%), en segundo lugar se reportaron las caídas, uno de los pacientes sufrió un accidente de tránsito, los demás declararon otras causas (9.1%). El gráfico 1 muestra la distribución de las edades de los casos según etiología.

Etiología más frecuente en los pacientes con fracturas mandibulares

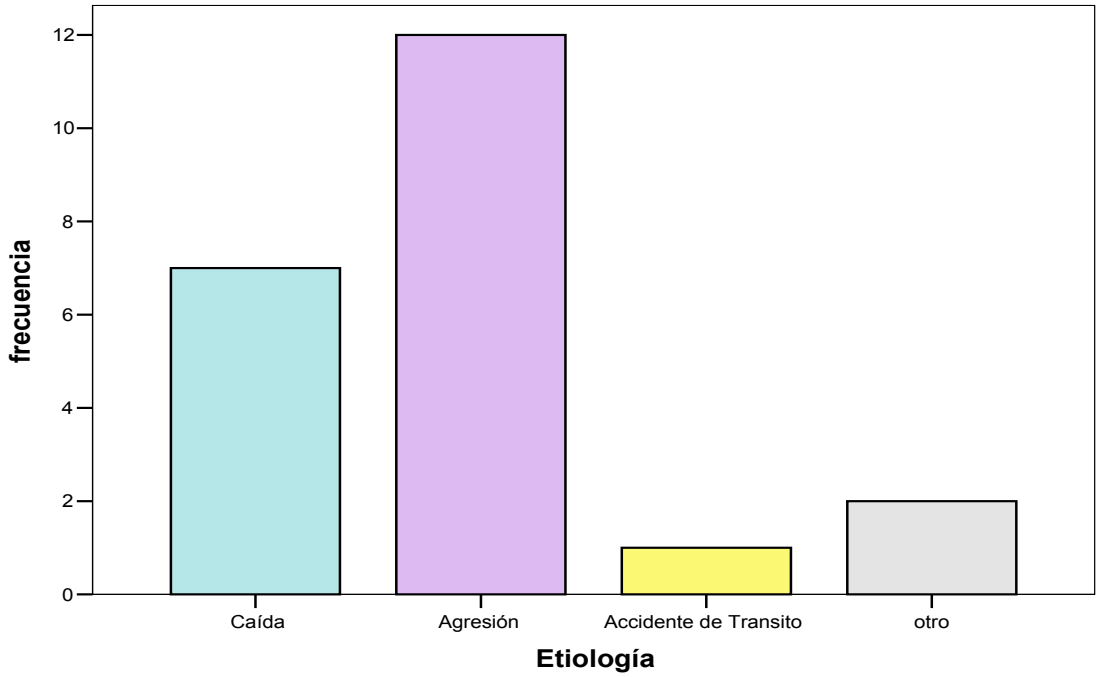

Etiología más frecuente (%) en los pacientes con fracturas mandibulares

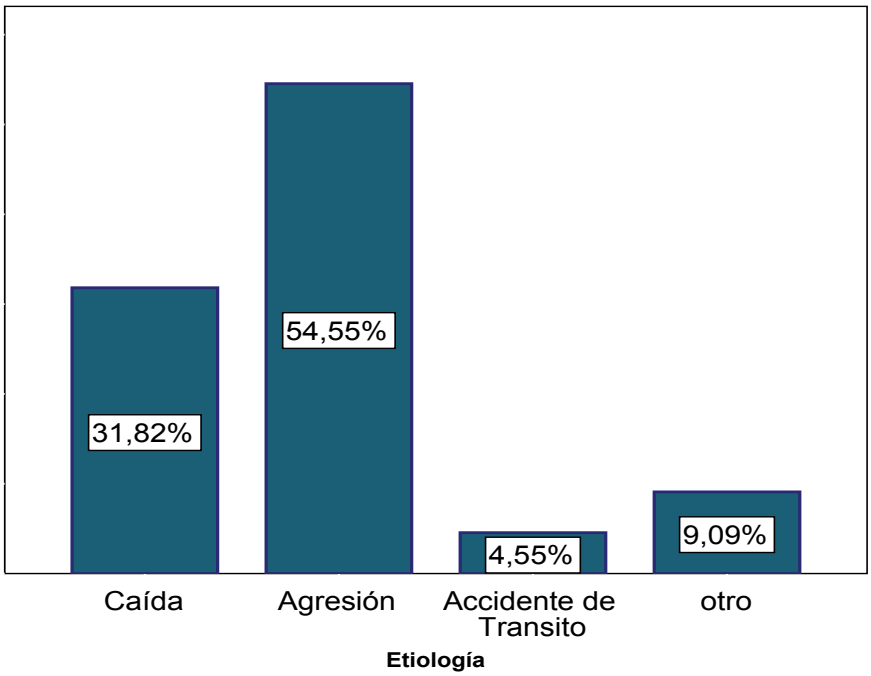

Las edades en las cuales se presentaron las caídas varia entre 20 y 60 años, el 50% tenía menos de 30 años cuando ocurrió el traumatismo. La fractura mandibular por agresión

se presentó principalmente entre los más jóvenes con excepción de un adulto mayor que sufrió un asalto.

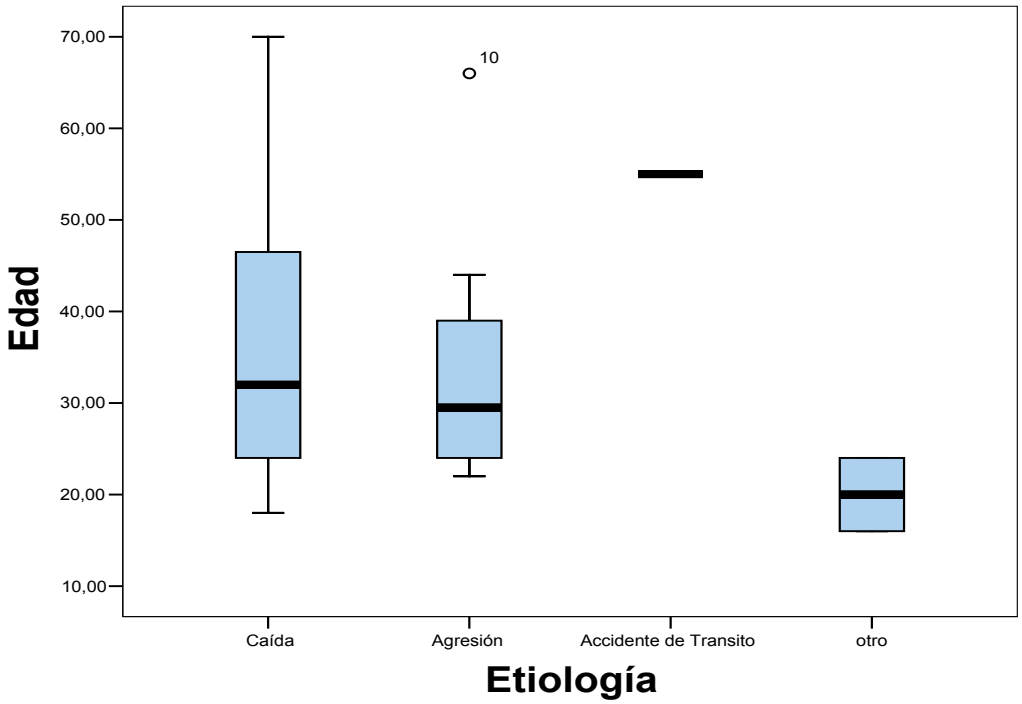

Pacientes con fracturas mandibulares: Edades según etiología

7.- Los pacientes que presentan antecedentes patológicos de importancia (alcoholismo, drogadicción, alteraciones neurológicas y psiquiatricas, enfermedades sistémicas como TBC) son 14 (63.63%), 8 (36.36%) y 8 no presentan antecedentes patológicos (36.36%).
La frecuencia de antecedentes patológicos es como sigue: alcoholismo 4 (18.18%), drogadicción 1 (4.54%), alteraciones neurológicas y psiquiatricas 2 (9.09%), enfermedades sistémicas como TBC 2 (9.09%), alergias 2 (9.09%).

En relación a las características clínicas se observó que 8 pacientes no presentaron ningún tipo de antecedente patológico, 5 presentaban antecedentes de consumo de alcohol, drogas y tabaco, 3 tenían antecedentes de TBC y 2 presentaban alteraciones neurológicas.

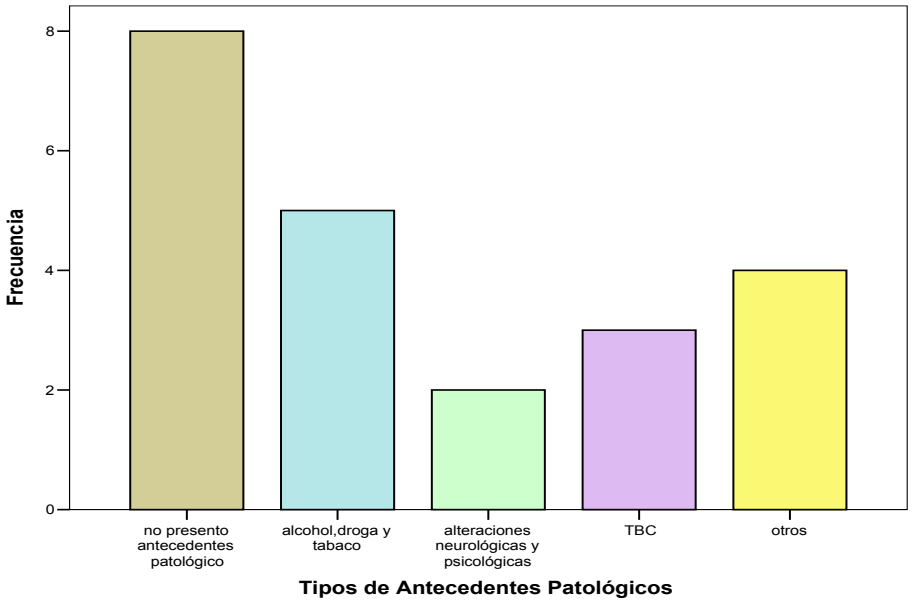

Tipo de Antecedentes Patológicos de los pacientes con fracturas mandibulares

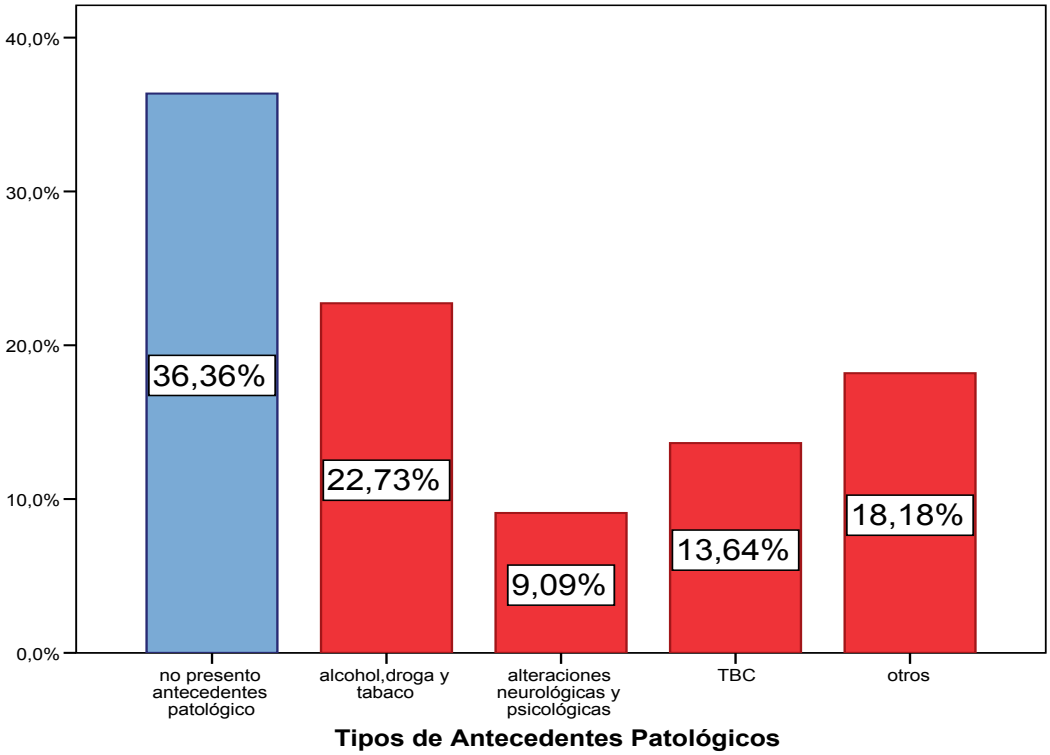

10.-Los signos y síntomas más frecuentes:
-alteración de la oclusión: 22 pacientes (100%)
-solución de continuidad: 21 pacientes (95.45%)
-perdida de conciencia: 20 pacientes (90.9%)
-alteración de la apertura bucal: 18 pacientes (81.81%)
-hematoma: 17 pacientes (77.27%)
-escalón óseo: 15 pacientes (68.18%)
-sangrado por cavidad bucal: 14 pacientes (63.63%)
-otorragia: 8 pacientes (22.72%)
-obstrucción de vía aérea: 4 pacientes (18.18%)
-epistaxis: 1 paciente (4.54%).

SIGNOS Y SINTOMAS		FRECUENCIA	TOTAL
Hematoma	1	Ninguno	1
	8	Leve	**21 (95.5%)**
	11	Moderado	
	2	Severo	
Edema	0	Ninguno	0
	8	Leve	**22 (100%)**
	12	Moderado	
	2	Severo	
Solución de Continuidad	2	Ninguno	2
	13	Intraoral	**20 (90.9%)**
	0	Extraoral	
	7	Intraoral - Extraoral	
Alteración de la Oclusión	8	Morb Ab	**22 (100%)**
	7	Desv Lm	
	7	Morb Ab - Desv Lm	
Escalón Óseo	5	No presenta	5
	17	Presenta	**17 (77.3%)**
Perdida de Conciencia	14	No presenta	14
	8	Presenta	**8 (36.4%)**
Epistaxis	21	No presenta	21
	1	Presenta	**1 (4.5%)**
Otorragia	20	No presenta	20
	2	Presenta	**2 (9.1%)**
Sangrado por Cavidad Bucal	4	No presenta	4
	18	Presenta	**18 (81.8%)**

En la tabla 1, se observa que un total de 18 pacientes (81,8%) presentaron sangrado por cavidad oral, 17 pacientes presentaron escalón óseo (77,2%), un sólo paciente presentó epistaxis. Otros signos que presentes fueron los hematomas y edema (8 pacientes en cada signo).

Tabla 1. Casos según signos y síntomas presentados y tipo de tratamiento realizado.

Signos y síntomas	Tipo de tratamiento		Total	Porcentaje
	Quirúrgico	No Quirúrgico		
Pérdida de conciencia	8	-	8	36,4%
Epistaxis	1	-	1	4,5%
Otorragia	2	-	2	9,0%
Sangrado por cavidad	14	4	18	81,8%
Hematoma (Leve)	4	4	8	36,4%
Edema (Leve)	4	4	8	36,4%
Escalón Óseo	12	5	17	77,2%
Total	17	5	22	

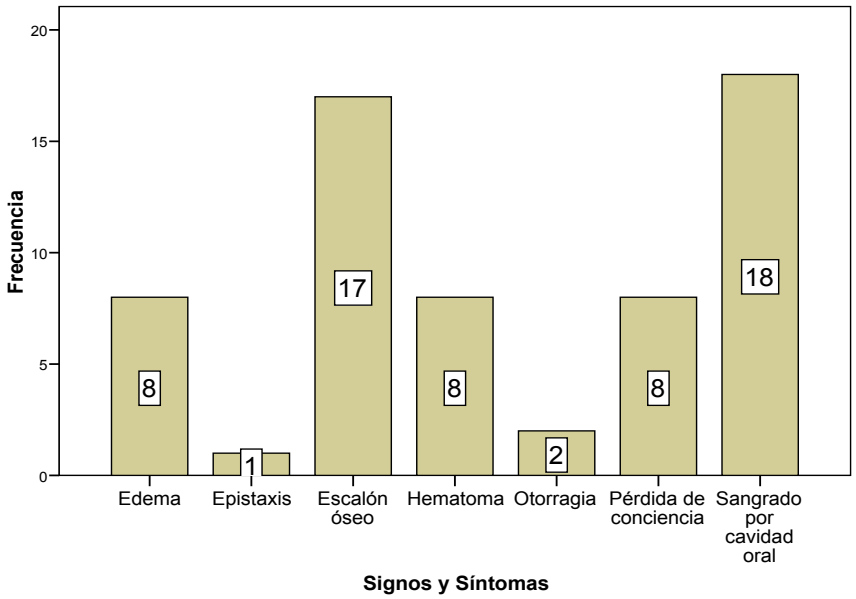

En la tabla 2 se observa que la solución de continuidad intraoral y extraoral se presentó en 20 y 7 pacientes, respectivamente.

La alteración de la oclusión como mordida abierta y desviación mandibular se presentó en 15 y 14 pacientes respectivamente.

Tabla 2. Casos según presencia de solución de continuidad y alteración de la oclusión en los pacientes con fracturas mandibulares

Características Clínicas		Presenta	No presenta
Solución de Continuidad	Intraoral	20	2
	Extraoral	7	15
Alteración de la Oclusión	Mordida Abierta	15	7
	Desv. Lm	14	8

12.- Los 22 pacientes presentan 32 fracturas mandibulares.
- 13 pacientes presentan una fractura (59.09%)
- 8 pacientes presentan dos fracturas (36.36%)
- 1 paciente presenta 3 fracturas (4.54%)

La ubicación más frecuente de las fracturas mandibulares:
- 9 fracturas mandibulares ubicadas en la parasínfisis (28.12%)
- 9 fracturas mandibulares ubicadas en el cuerpo (28.12%)
-7 fracturas mandibulares ubicadas en el ángulo (21.87%)
-4 fracturas mandibulares ubicadas en la rama (12.5%)
- 2 fracturas mandibulares ubicadas en la sínfisis (6.25%)
- 1 fractura mandibular ubicada en el cuello del cóndilo (3.12%)
- ninguna fractura condilar.

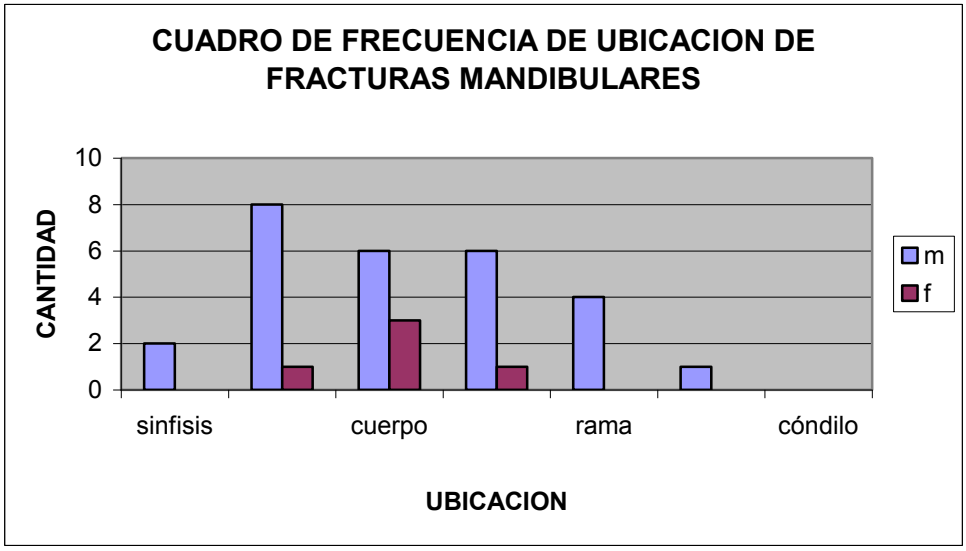

Una fractura puede ubicarse en varios lugares a la vez, por lo que la tabla 5 muestra dos tipos de porcentajes, el primero (porcentaje de respuestas) se refiere a la proporción de veces que se presentó esta ubicación (combinada con las otras) y el segundo (porcentaje de casos) se refiere al número de pacientes que presentaron una ubicación determinada.

Tabla 4. Casos según ubicación anatómica más frecuente de la fractura mandibular (Preguntas de elección múltiple).

Ubicación Anatómica	Respuestas		Porcentaje de casos (*)
	Nº	Porcentaje (*)	
Sínfisis	2	6.3%	9.1%
Parasinfisis	9	28.1%	40.9%
Cuerpo	9	28.1%	40.9%
Ángulo	7	21.9%	31.8%
Rama	4	12.5%	18.2%
Cuello de condilo	1	3.1%	4.5%
Total	32	100.0%	

(*) Frecuencia con que se presenta la ubicación anatómica combinada con otras ubicaciones
(**) Porcentaje de pacientes que presentan la ubicación anatómica.

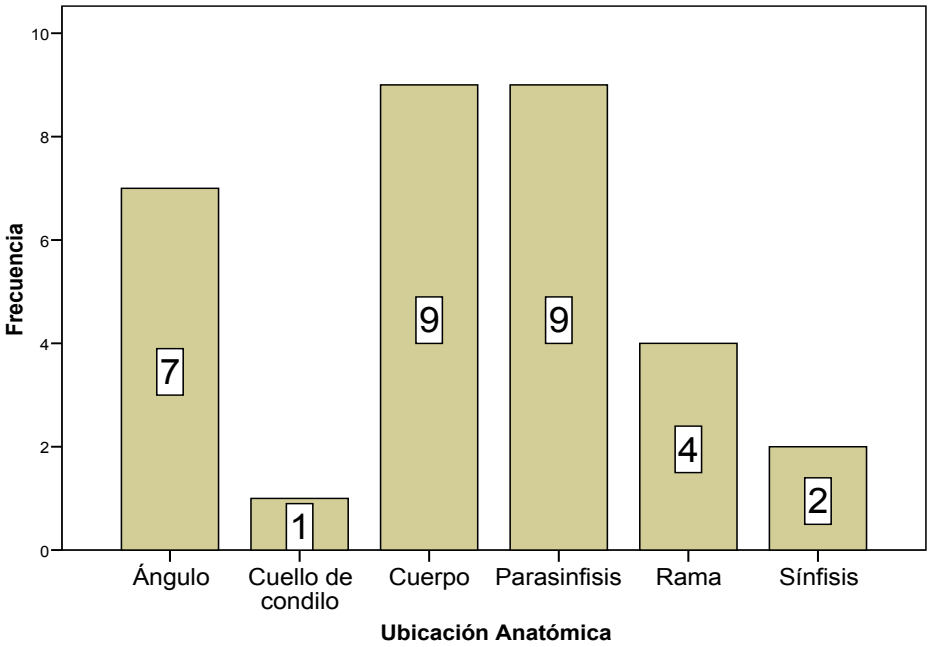

Las ubicaciones anatómicas más frecuentes fueron: parasinfisis y cuerpo (9 en cada una) y ángulo (7). Las menos frecuentes fueron las fracturas ubicadas en cuello de cóndilo. (1 caso). Por otro lado, 40.9% de los pacientes presentaron fracturas en parasinfisis y cuerpo, en ángulo (7)(31.8%), y con menor frecuencia en sínfisis (2), en rama (4).

14.- Los tipos de fractura mandibular son:
- simples 23 casos (71.87%)
-conminutas 6 casos (18.75%)
- en tallo verde 1 caso (3.12%)
-incompleta 2 casos (6.25%)

Tabla 5. Tipo de fracturas más frecuentes de los pacientes con fracturas mandibulares (Respuestas de elección múltiple)

Tipo de Fractura	Respuestas		Porcentaje de casos
	Número	Porcentaje	
Simple	18	72.0%	81.8%
Conminuta	4	16.0%	18.2%
Tallo verde	1	4.0%	4.5%
Incompleta	2	8.0%	9.1%
Total	25	100.0%	

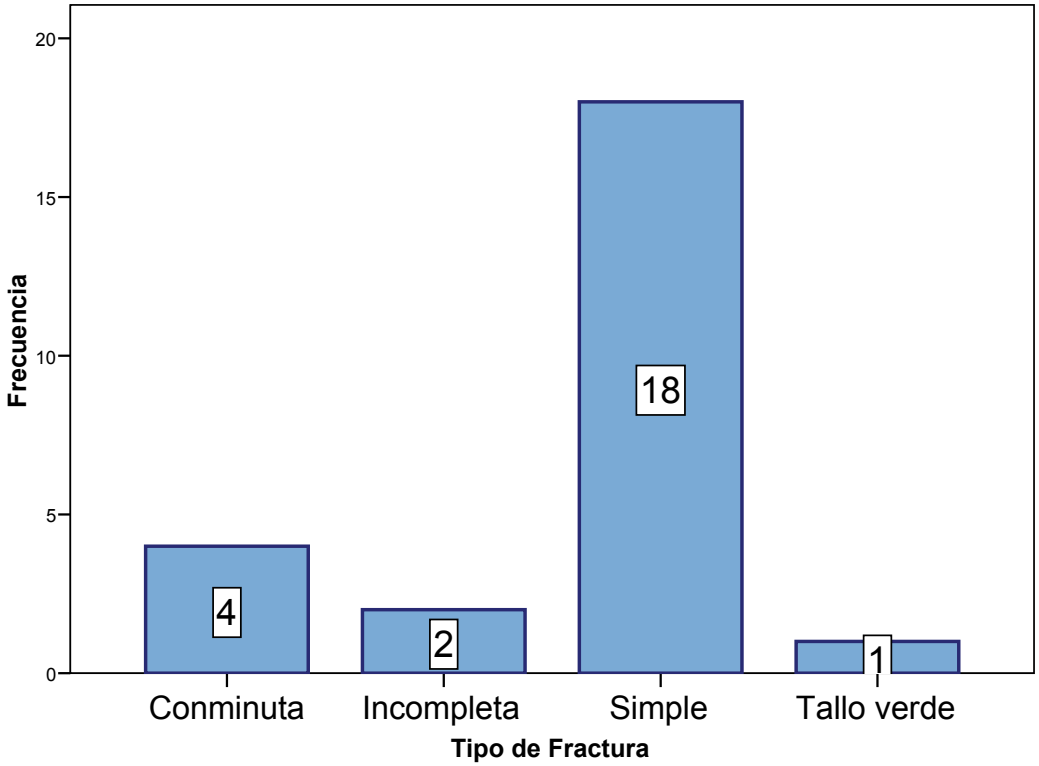

De acuerdo al tipo de fractura, se observa que en la mayoría de casos eran simples (18) 81.8% , y 4 (18.2%) pacientes fue conminuta (ver tabla 5).

El tipo de fractura mandibular más frecuente fue la simple (18), en 8 casos se trató de fractura conminuta, en 4 pacientes fue incompleta y solamente se observó un caso de tallo verde (Tabla 3).

Tabla 3. Tipo de fractura según tipo de tratamiento de los pacientes con fracturas mandibulares

Tipo de Tratamiento	Tipo de Fractura				Total
	Simple	Conminuta	Tallo verde	Incompleta	
Quirúrgico	14	3	1	1	17
No Quirúrgico	4	1	-	1	5
Total	18	4	1	2	22
Porcentaje %	81,8%	18%	4,5%	9%	

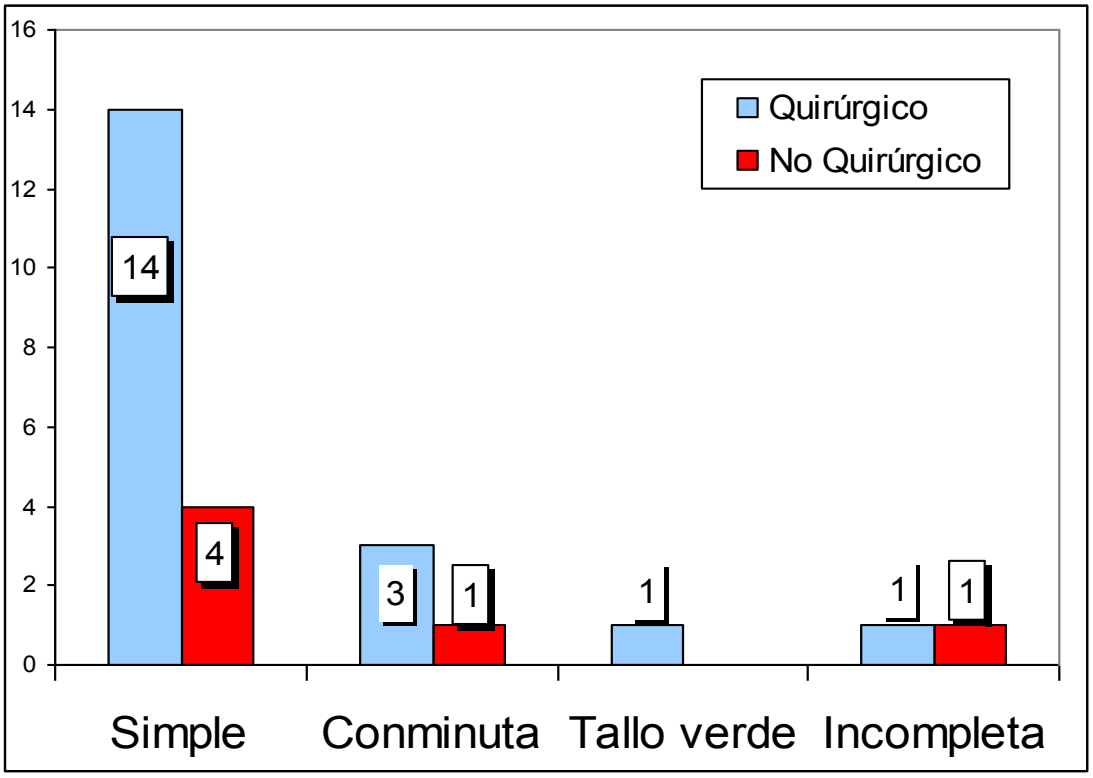

15.- Las fracturas de acuerdo a la forma de impacto se clasificaron en:
-fracturas directas: 4 casos
-fracturas indirectas: 22 casos

16.- El lado mas afectado por las fracturas mandibulares es:
- el izquierdo: con 14 fracturas a ese lado (56%)
- el derecho : presenta solo 11 fracturas (44%).

La fractura mandibular puede afectar a uno o ambos lados de la cara como se observa en la Tabla 7. El 70% (14) de los pacientes tuvo afectado el lado izquierdo de la cara, en 55% de los casos el lado afectado fue el izquierdo (11). Y 3 pacientes tuvieron afectados ambos lados.

Tabla 7. Pacientes según lado de la cara más afectado (Pregunta de respuesta múltiple)

Lado más Afectado	Respuestas		Porcentaje de casos
	Nº	Porcentaje	
Lado Derecho	11	44.0%	55.0%
Lado Izquierdo	14	56.0%	70.0%
Total	25	100.0%	

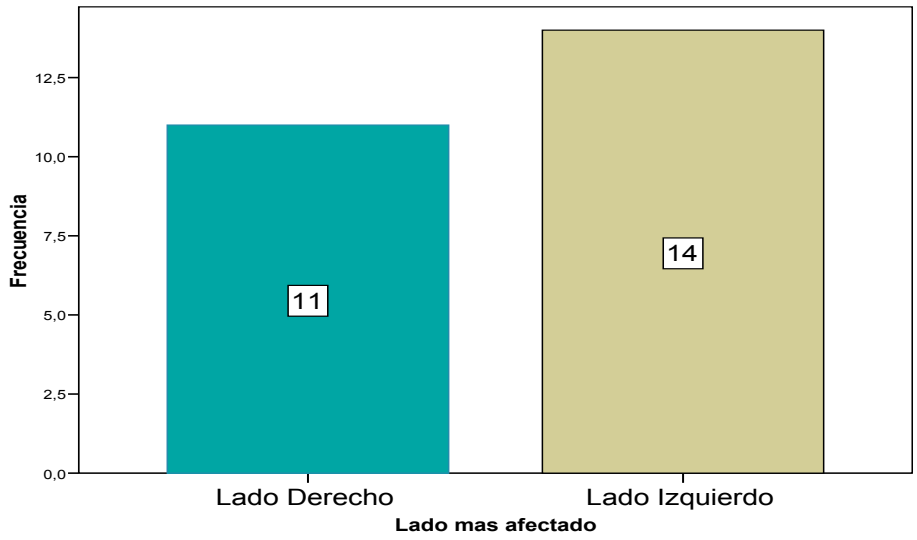

17.-Se realizaron varios tipos de exámenes imagenológicos, Se encontró que de 38 exámenes que se realizaron, 20 fueron radiografías panorámicas (52.6%), las otras radiografías fueron la postero-anterior (7) y lateral (6). La tomografía y la radiografía oclusal fueron los menos frecuentemente utilizados (3 y 2 veces, respectivamente

Tabla 6. Exámenes imagenológicos más frecuentes de los pacientes con fracturas mandibulares (Pregunta de elección múltiple).

Exámenes Imagenológicos	Respuestas		Porcentaje de casos
	Número	Porcentaje	
Panorámica	20	52.6%	90.9%
P.A.(Posteroanterior)	7	18.4%	31.8%
Oclusal	2	5.3%	9.1%
Lateral	6	15.8%	27.3%
T.C.(Tomografía)	3	7.9%	13.6%
Total	38	100.0%	

Por otro lado, se observa que a 20 pacientes (90.9%) se les realizó el examen panorámico (Ver tabla 6).



18.- La condición de las piezas dentarias en el lugar de la fractura es como sigue:
- 10 fracturas mandibulares presentaban piezas dentarias erupcionadas y sanas. (45.45%)
- 3 fracturas mandibulares presentaban piezas dentarias retenidas o por erupcionar (13.63%)
- 9 fracturas mandibulares presentaban piezas dentarias ausentes o extraidas (40.9%)
- 1 fractura mandibular presentaba piezas dentarias cariadas (4.54%)
- 7 fracturas mandibulares presentaban piezas dentarias luxadas o avulsionadas (31.81%)
- 3 fracturas mandibulares presentaban piezas dentarias fracturadas (13.63%)

En la tabla 8 se muestra las características de las piezas dentarias que quedaron en la línea de fractura. De las piezas dentarias examinadas adyacentes al trazo de fractura en los 22 pacientes con fracturas mandibulares, en 10 eran sanas erupcionadas, en 9 las piezas estaban ausentes (extracción), y en 7 casos las piezas estaban luxadas, avulsionadas o fracturadas. En 45.5% (10) de los pacientes las piezas dentarias estaban sanas erupcionadas, 40.9% (9) las piezas dentarias en la línea de fractura estaban ausentes o extraídas.

Tabla 8. Pacientes según piezas dentarias en línea de fractura. (Pregunta de elección múltiple)

Piezas dentarias en línea de fractura	Respuestas		Porcentaje de casos
	Nº	Porcentaje	
Sana erupcionada	10	33.3%	45.5%
Erupcionada con caries	1	3.3%	4.5%
No erupcionada o retenida	3	10.0%	13.6%
Luxada/avulsionada fracturada	7	23.3%	31.8%
Ausente/extraída	9	30.0%	40.9%
Total	30	100.0%	

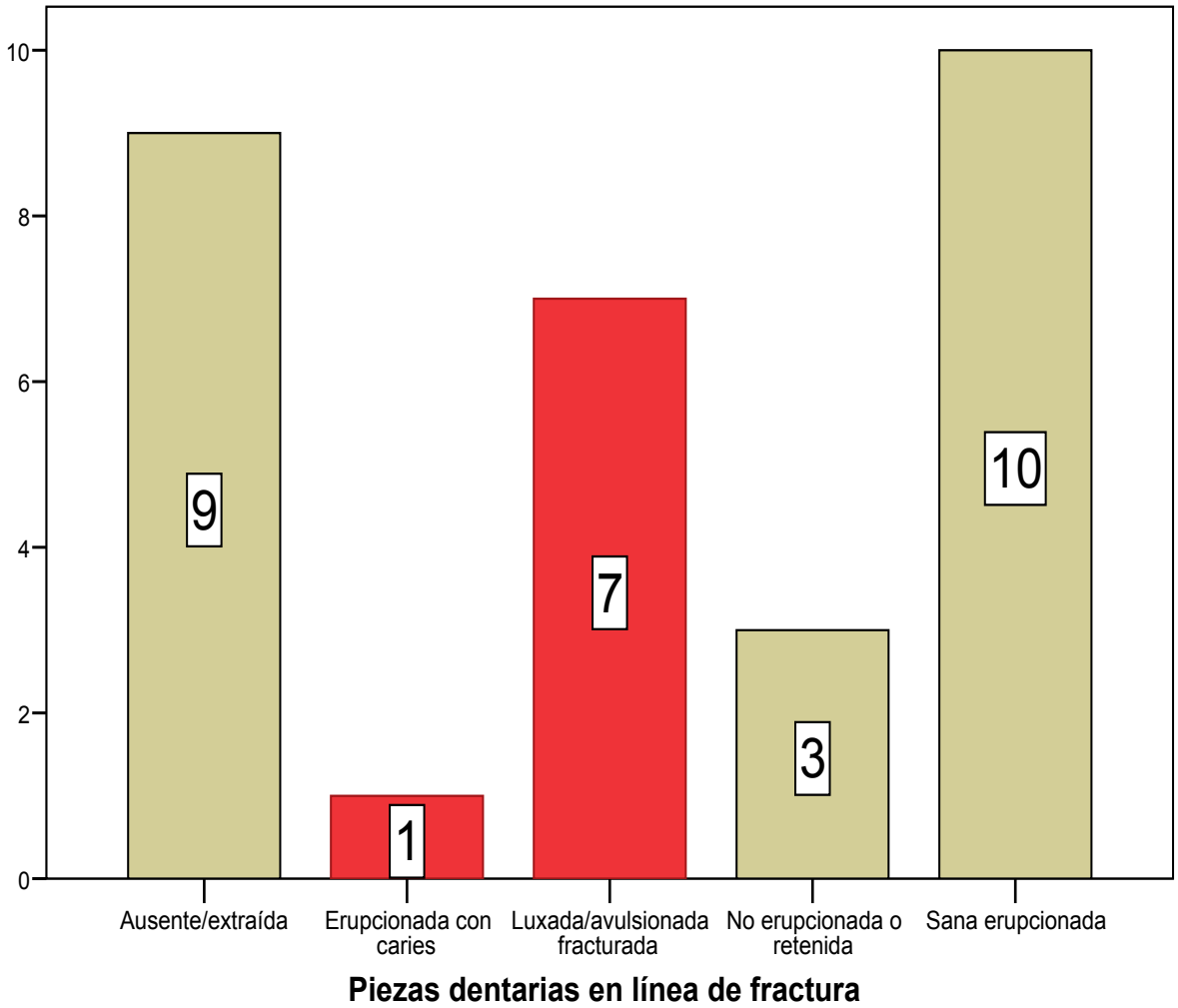

19.- El lugar de captación de fracturas mandibulares es:
-C.E 10 (45.45%)
- Emergencia 12 (54.54%)

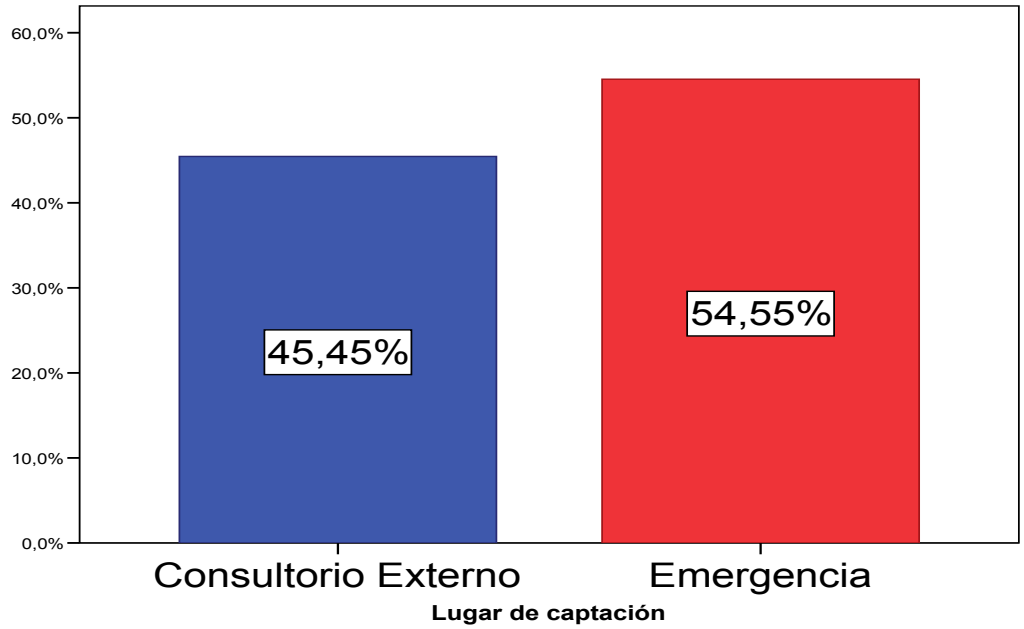

20.-El periodo entre el dia del ingreso y el alta:
-de 0 a 10 dias 11 pacientes (50%),
-de 11 a 20 dias 6 pacientes (27.27%)
- de 21 a 30 dias 2 pacientes (9.09%)
-mas de 50 dias 3 (13.63%)

El tiempo transcurrido desde el ingreso hasta la fecha de alta fluctuó entre 4 y 107 días (3.6 meses), el 63.6% de los pacientes fue dado de alta en menos de 15 días. Es importante hacer notar que los pacientes que más tiempo tardaron en ser dados de alta se ubican en el estrato socioeconómico E. Esto se explica por que el costo del tratamiento en este tipo de accidentes es relativamente elevado, por lo que los pacientes deben suspender el tratamiento hasta reunir la cantidad de dinero necesaria para cubrir los gastos y regresan a culminar su tratamiento (Tabla 9).

Tabla 9. Pacientes con fracturas mandibulares: Periodo de tiempo desde la fecha de ingreso al servicio hasta la fecha de alta, según estrato socio económico.

Fecha de Ingreso hasta la Fecha de alta	Estrato Socio Económico			Total	Porcentaje
	C	D	E		
[0 - 7]	--	4	2	6	27.2 %
[8 - 14]	2	3	3	8	36.4 %
[15 - + >	--	1	7	8	36.4 %
Total	2	8	12	22	100 %

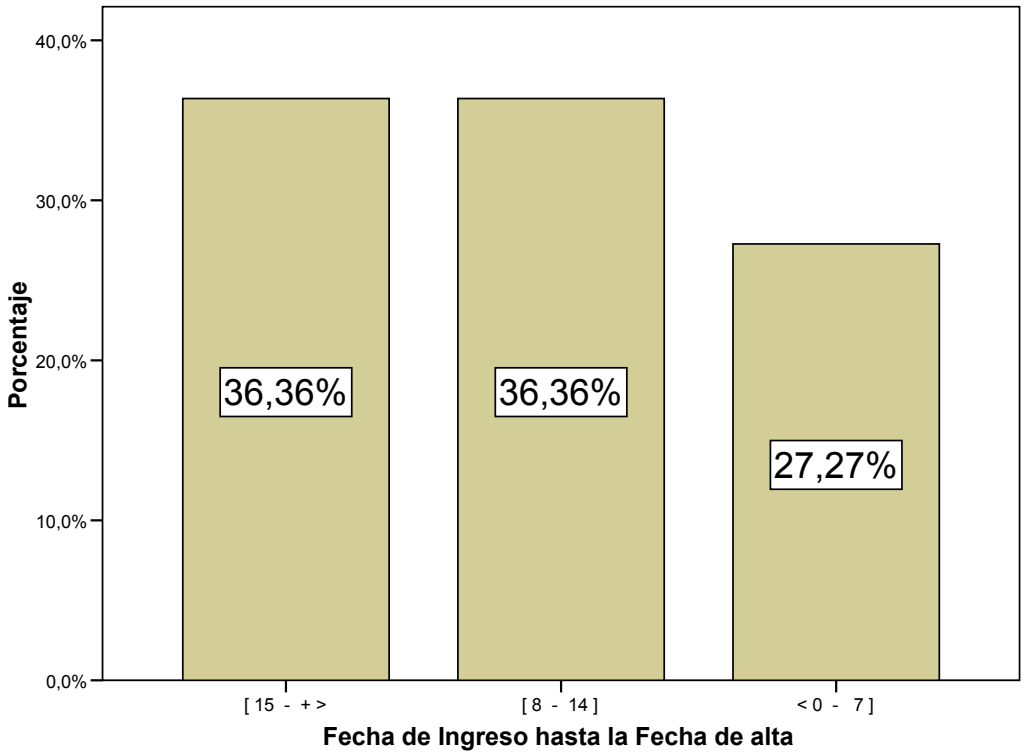

21.-El tiempo de enfermedad determinado al momento del ingreso fue:
- menos de 24 horas: 9 pacientes (40.90%) siendo 8 que proceden de Lima y 1 de provincias. De acuerdo al sexo 7 varones (31.82%) y 2 mujeres (9.09%).
-mas de 24 horas: 13 pacientes (59.09%) siendo 10 que proceden de Lima y 3 de provincias. De acuerdo al sexo 10 varones (45.45%) y 3 mujeres (13.64%).

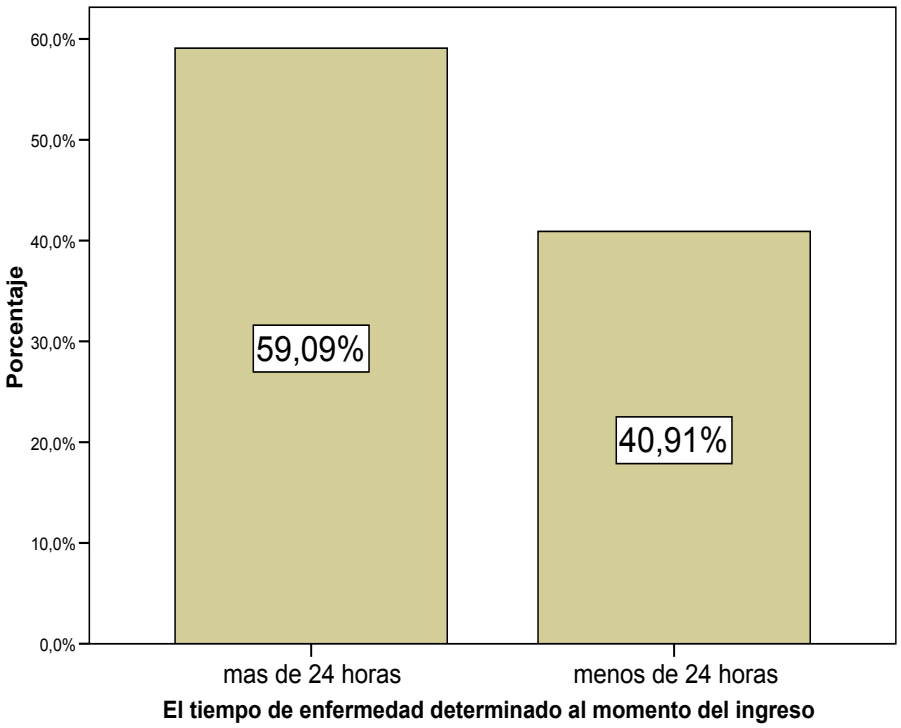

TABLA DE CONTINGENCIA
TIEMPO DE ENFERMEDAD DESDE SU INGRESO SEGÚN TIPO DE FRACTURA

Tipo de Fractura	Tiempo de Enfermedad desde su Ingreso		Total
	Menos de 24 horas	Mas de 24 horas	
Simple	7 31.8%	8 36.4%	15 68.2%
Conminuta	2 9.1%	2 9.1%	4 18.2%
De 2 tipos de Fractura a más	-	3 13.6%	3 13.6%
Total	9 40.9%	13 59.1%	22 100.0%

22.-Los pacientes fueron manejados en forma:
- ambulatoria: 12 pacientes (54.55%)
- hospitalizados: 10 pacientes (45.45%)

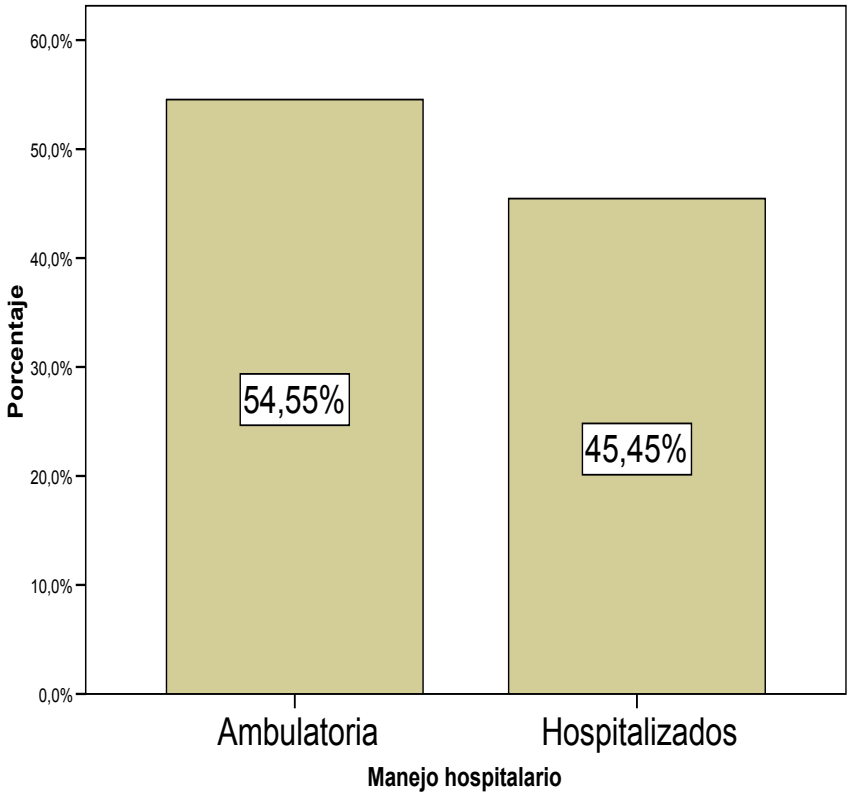

23.- Los pacientes que recibieron tratamiento:
-quirúrgico: 17 pacientes (77.27%)
-no quirúrgico: 5 pacientes (22.73%)

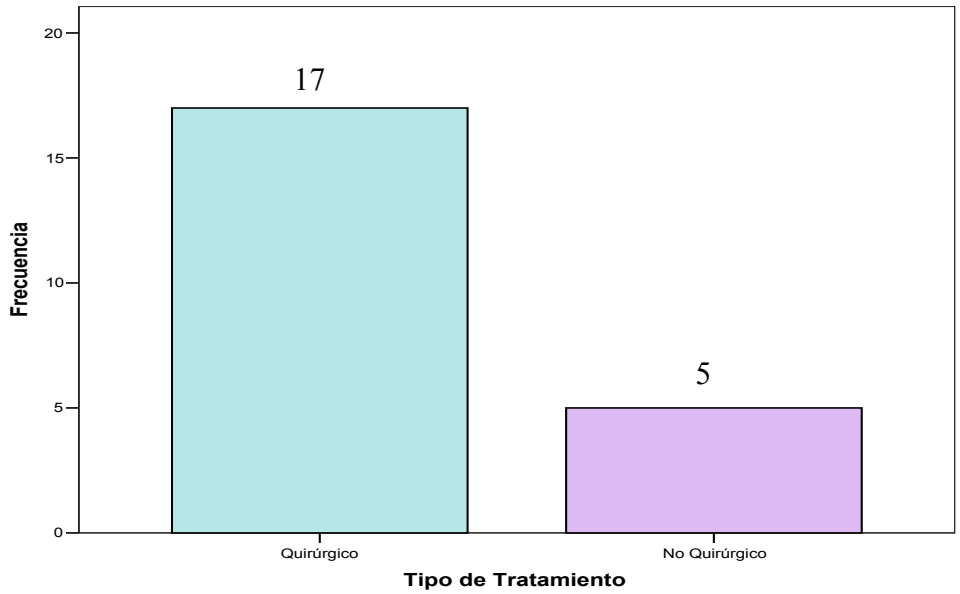

El 77,3% de los pacientes recibieron tratamiento quirúrgico. El número de consultas de los pacientes con tratamiento quirúrgico varia entre 1 y 6, mientras que los que no lo recibieron, en la mayoría de los casos asistieron sólo a 2 controles.

Los pacientes que recibieron tratamiento quirúrgico tuvieron en promedio 3 controles y como máximo 6. Los pacientes que no recibieron tratamiento quirúrgico maximo asistieron a 2 controles o a ninguno.

Los pacientes que no recibieron tratamiento quirúrgico permanecieron menos de 24 horas en el servicio, mientras que para aquellos que lo recibieron el tiempo varió entre 1 y 30 días. El 50 % de ellos permaneció menos de 3 días (Mediana = 2.5 días).

24.-Las complicaciones inmediatas mas frecuentes fueron:
-edema: 10 pacientes
-parestesia: 4 pacientes

Tabla 10. Pacientes por tiempo de permanencia hospitalaria según complicaciones inmediatas.

Complicaciones inmediatas	Tiempo de permanencia hospitalaria		Total
	Menos de 24 horas	24 horas a más	
Ninguna	3	7	10
Edema	5	3	8
Parestesia	1	1	2
Por lo menos 2	--	2	2
Total	9	13	22

Un total de 13 pacientes permanecieron más de 24 horas en el servicio, de estos 7 no tuvieron complicaciones inmediatas, 3 presentaron edema, 2 de ellos presentaron más

de una complicación y sólo uno presentó parestesia. De los 9 pacientes que permanecieron menos de 24 horas, 5 presentaban edema y 3 no tuvieron complicaciones inmediatas.

Tabla 11. Tipo de tratamiento quirúrgico según complicaciones inmediatas de los pacientes con fracturas mandibulares

Tipo de Tratamiento Quirúrgico	Complicaciones Inmediatas				Total
	Ninguna	Edema	Parestesia	2 a más	
Sin tratamiento quirúrgico	5	-	-	-	5
Osteosíntesis con alambre	-	2	-	-	2
Osteosíntesis con miniplaca	5	6	2	2	15
Total	10	8	2	2	22

El tipo de tratamiento quirúrgico más frecuentemente utilizado fue la Osteosintesis con miniplacas (15 pacientes), sólo dos pacientes fueron tratados con Osteosintesis con alambre (2 pacientes).

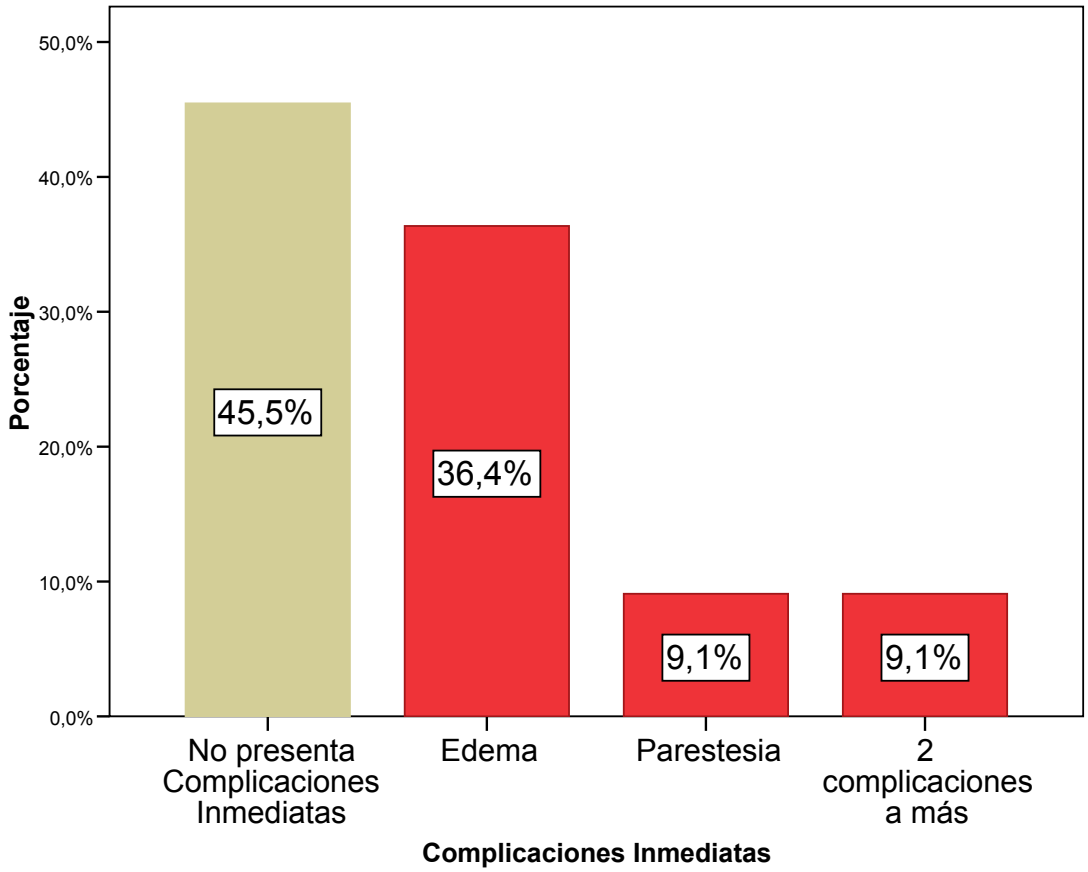

25.-Las complicaciones mediatas mas frecuentes fueron:
-dehiscencia: 2 pacientes (11.76%)
-parestesia: 2 pacientes (11.76%)
-maloclusión: 2 pacientes (11.76%)
Las complicaciones mediatas fueron edema (un paciente), otro presentó parestesia y dos tuvieron más de una complicación.

Tabla 12. Pacientes según tipo de tratamiento quirúrgico y complicaciones mediatas.

Tipo de tratamiento quirúrgico	Complicaciones mediatas				Total
	Ninguna	Dehiscencia	Parestesia	2 a más	
Ninguno	5	-	-	-	5
Osteosintesis con alambre	2	-	-	-	2
Osteosintesis con miniplaca	11	1	1	2	15
Total	18	1	1	2	22

De un total de 18 pacientes que no sufrieron complicaciones inmediatas, 11 fueron intervenidos quirúrgicamente recibiendo como tipo de tratamiento la Osteosíntesis con miniplacas; mientras tanto 4 pacientes que sufrieron complicaciones mediatas; como dehiscencia, parestesia y dos complicaciones a más las cuales fueron tratadas con osteosíntesis con miniplacas.

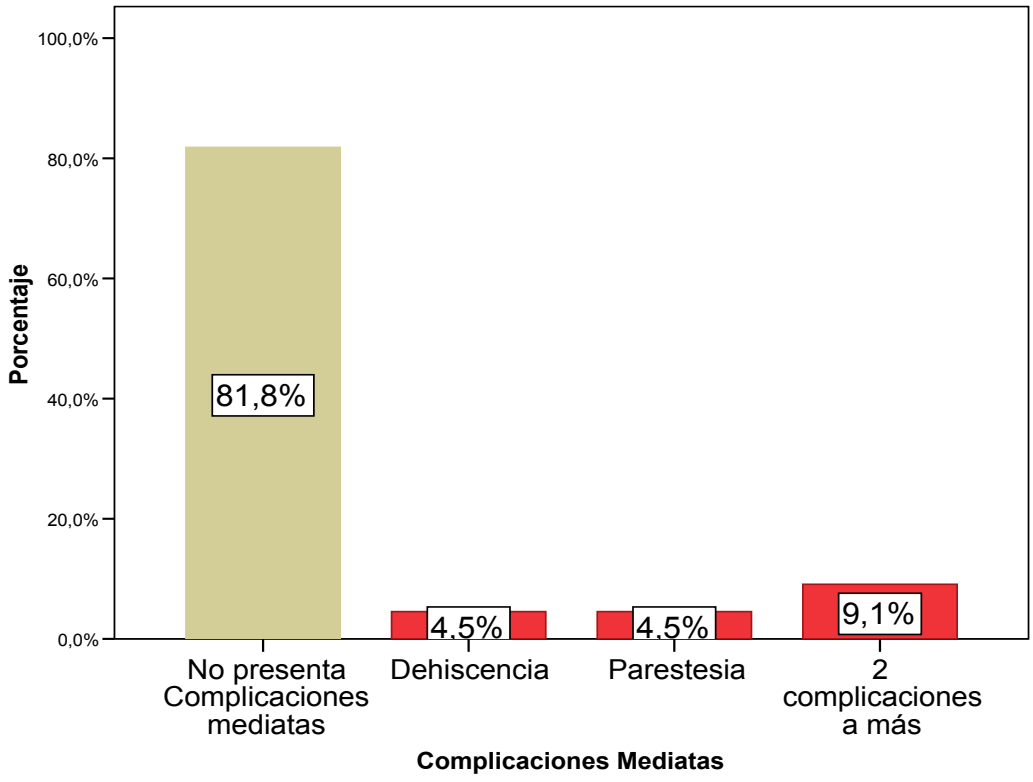

V.- CONCLUSIONES

1.- Las características demográficas mas frecuentes en los pacientes con fracturas mandibulares son: el sexo mas afectado es el masculino (77.27%), el 50% tiene menos de 30 años, el 45.45% se encuentra en el rango de 21 a 30 años, el lugar de nacimiento es provincias (63.64%) y proceden de Lima (80.94%).

En nuestro estudio encontramos que la causa mas frecuente es la agresión (54.55%), el sexo mas afectado es el masculino (77.27%), el rango de edad entre 21 y 30 años (45.45%), los tipos de fractura más frecuente es la parasinfisiaria (28.12%), de cuerpo (28.12%) y de ángulo mandibular (21.87%).

2.-La etiología mas frecuente es agresión (54.55%) seguida de caídas (31.82%)

3.- Las características radiográficas mas frecuentes en los pacientes con fracturas mandibulares son: la ubicación de las fracturas en para sínfisis (40.9%), cuerpo (40.9%), seguidas de ángulo (31.8%), el tipo de fractura es simple (71.87%), y el lado más afectado es el izquierdo (56%).

4.- Las características del tratamiento fueron: 17 pacientes recibieron tratamiento quirúrgico (77.27%), de los cuales 15 tuvieron osteosíntesis con miniplacas y 2 osteosíntesis con alambre, y 5 pacientes (22.73%) no recibieron tratamiento quirúrgico, solo Fijación Intermaxilar .

VI.- RECOMENDACIONES:

-Se recomienda el llenado minucioso de la H.C, registrando todos los datos en la misma así como en el Libro de Registro de Cirugía del Servicio y de Cirugía de Día, previa unificación de criterios entre los operadores del Servicio de Cirugía Bucal y Maxilofacial.

-Se recomienda el registro de las fracturas faciales de acuerdo al CIE 10, para que se tabulen adecuadamente en estadística.

-Se recomienda organizar el archivo radiográfico del Servicio de Cirugía Bucal y Maxilofacial, registrando el número de HC.

- Se recomienda reevaluar, por parte del Servicio de Cirugía Bucal y Maxilofacial el empleo de una sola miniplaca recta a nivel de fracturas del ángulo mandibular.