**Universidad Nacional Mayor de San Marcos**
**Universidad del Perú. Decana de América**

Dirección General de Estudios de Posgrado
Facultad de Odontología
Unidad de Posgrado

# Manejo de sangre y hemoderivados en exodoncias en un paciente con anemia aplásica

**TRABAJO ACADÉMICO**

Para optar el Título de Segunda Especialidad
Profesional en Odontopediatría

**AUTOR**

Jeinmy Marcela LI ALBRIZZIO

**ASESOR**

Dr. Gilmer TORRES RAMOS

Lima, Perú

2021




Reconocimiento - No Comercial - Compartir Igual - Sin restricciones adicionales

https://creativecommons.org/licenses/by-nc-sa/4.0/

Usted puede distribuir, remezclar, retocar, y crear a partir del documento original de modo no comercial, siempre y cuando se dé crédito al autor del documento y se licencien las nuevas creaciones bajo las mismas condiciones. No se permite aplicar términos legales o medidas tecnológicas que restrinjan legalmente a otros a hacer cualquier cosa que permita esta licencia.

**Referencia bibliográfica**

Li J. Manejo de sangre y hemoderivados en exodoncias en un paciente con anemia aplásica [Trabajo académico de segunda especialidad]. Lima: Universidad Nacional Mayor de San Marcos, Facultad de Odontología, Unidad de Posgrado; 2021.

## Metadatos complementarios

| | |
|---|---|
| **Datos de autor** | |
| Nombres y apellidos | Jeinmy Marcela Li Albrizzio |
| Tipo de documento de identidad | DNI |
| Número de documento de identidad | 41382126 |
| URL de ORCID | https://orcid.org/0000-0003-3717-3282 |
| **Datos de asesor** | |
| Nombres y apellidos | Gilmer Torres Ramos |
| Tipo de documento de identidad | DNI |
| Número de documento de identidad | 10194229 |
| URL de ORCID | https://orcid.org/0000-0002-2590-6736 |
| **Datos del jurado** | |
| **Presidente del jurado** | |
| Nombres y apellidos | María Elena Nuñez Lizárraga De Becerra |
| Tipo de documento | DNI |
| Número de documento de identidad | 08206740 |
| **Miembro del jurado 1** | |
| Nombres y apellidos | Ursula María Dolores Albites Achata |
| Tipo de documento | DNI |
| Número de documento de identidad | 40531996 |
| **Miembro del jurado 2** | |
| Nombres y apellidos | Eliberto Ruiz Ramirez |
| Tipo de documento | DNI |
| Número de documento de identidad | 43493292 |
| **Datos de investigación** | |
| Línea de investigación | B.3.2.3. Patologías y alteraciones bucales y maxilofaciales. |

| | |
|---|---|
| Grupo de investigación | No aplica. |
| Agencia de financiamiento | Perú<br>Autofinanciado. |
| Ubicación geográfica de la investigación | Instituto Nacional De Salud Del Niño<br>Breña, Lima, Perú<br>Latitud: -12.0654263<br>Longitud: -77.0473625 |
| Año o rango de años en que se realizó la investigación | Octubre 2013 - Diciembre 2013 |
| URL de disciplinas OCDE | Odontología, Cirugía oral, Medicina oral<br>https://purl.org/pe-repo/ocde/ford#3.02.14<br><br>Hematología<br>https://purl.org/pe-repo/ocde/ford#3.02.06 |

# Facultad de Odontología
Universidad Nacional Mayor de San Marcos
**UNIDAD DE POSGRADO**

*"Año del Bicentenario del Perú: 200 años de Independencia""*

**ACTA N° 017-FO-UPG-2021**

**ACTA DE SUSTENTACIÓN DE TRABAJO ACADÉMICO MODALIDAD VIRTUAL PARA OPTAR EL TÍTULO DE SEGUNDA ESPECIALIDAD PROFESIONAL EN ODONTOPEDIATRÍA**

Autorizado con RR N°01357-R-20

En la ciudad de Lima, a los veintitrés días del mes de noviembre del año dos mil veintiuno, siendo las 12:30 horas, se reunieron los miembros del Jurado para llevar a cabo la sustentación del trabajo académico titulado: **"MANEJO DE SANGRE Y HEMODERIVADOS EN EXODONCIAS EN UN PACIENTE CON ANEMIA APLÁSICA",** presentado por la C.D. Doña **JEINMY MARCELA LI ALBRIZZIO,** para optar el Título de Segunda Especialidad Profesional en Odontopediatría.

Concluida la exposición, se procedió a la evaluación correspondiente, después de la cual obtuvo la siguiente calificación:

| **MUY BUENO** | **18** | **DIECIOCHO** |
|---|---|---|
| Escala | Número | Letras |

A continuación, la Presidenta del Jurado, en virtud de los resultados favorables, recomienda que la Facultad de Odontología proponga que la Universidad le otorgue a la C.D. Doña **JEINMY MARCELA LI ALBRIZZIO** el Título de Segunda Especialidad Profesional en Odontopediatría.

Se expide la presente acta en cuatro originales y siendo las 13:34 horas, se da por concluido el acto académico de sustentación.

*Mg. Esp. María Elena Núñez Lizárraga de Becerra*
*Presidenta*

*Mg. Esp. Ursula María Dolores Albites Achata*
*Miembro*

*Mg. Eliberto Ruiz Ramírez*
*Miembro*

*Dr. Gilmer Torres Ramos*
*Miembro Asesor*

**Escala de calificación**

- Excelente 20, 19
- Muy bueno 18, 17
- Bueno 16, 15
- Aprobado 14
- Desaprobado 13 o menos

**1. Título:**

"MANEJO DE SANGRE Y HEMODERIVADOS EN EXODONCIAS EN UN PACIENTE CON ANEMIA APLÁSICA"

"MANAGEMENT OF BLOOD AND BLOOD PRODUCTS IN EXODONTICS IN A PATIENT WITH APLASTIC ANEMIA"

**2. Autor:**

C.D. Jeinmy Marcela Li Albrizzio[1 a]

**3. Filiación del autor:**

**a** Cirujano Dentista

**1** Facultad de Odontología. Universidad Nacional Mayor de San Marcos. Lima, Perú

**4. Correspondencia:**

C.D. Jeinmy Marcela Li Albrizzio

Correo electrónico: jeinmyli@gmail.com

# MANEJO DE SANGRE Y HEMODERIVADOS EN EXODONCIAS EN UN PACIENTE CON ANEMIA APLÁSICA


## RESUMEN

**Introducción:** La anemia aplásica es un trastorno caracterizado por la pancitopenia, predisponiendo al paciente a presentar infecciones, hemorragias o mala oxigenación; el manejo de estos pacientes niños medicamente comprometidos obliga al odontopediatra a reconocer situaciones o factores que intervengan o impidan el procedimiento odontológico. **Objetivo:** conocer el manejo odontológico en pacientes con anemia aplásica y sus alternativas para el control del sangrado. **Reporte de caso:** se presenta el caso de un niño de 10 años, condiagnóstico de anemia aplásica, hospitalizado en el servicio de hematología del Instituto Nacional de Salud del Niño (INSN), presentó sangrado gingival y dolor dental; al examen clínico se evidenció inflamación gingival generalizada, gingivorragia y múltiples lesiones cariosas con focos de infección dental. Se realizó tratamiento preventivo y restaurador en consultorio dental del servicio de pacientes medicamente comprometidos (PMC). Las exodoncias se realizaron en sala de operaciones, con previa transfusión de hemoderivados. Los resultados fueron favorables con cicatrización de zona operatoria. **Conclusiones:** las manifestaciones orales son muy frecuentes en pacientes con anemia aplásica; por lo cual el odontopediatra debe realizar el diagnóstico y tratamiento adecuado en estos pacientes, evitando así alteraciones que compliquen su estado general.



**Palabras Clave**: **Hemoderivados, exodoncias, anemia aplásica.**

# MANAGEMENT OF BLOOD AND BLOOD PRODUCTS IN EXODONTICS INA PATIENT WITH APLASTIC ANEMIA


## SUMMARY

**Introduction:** Aplastic anemia is a disorder characterized by pancytopenia, predisposing the patient to present infections, bleeding or poor oxygenation; The management of these medically compromised child patients forces the pediatric dentist to recognize situations or factors that intervene or impede the dental procedure. **Objective:** to know the dental management in patients with aplastic anemia and its alternatives for bleeding control. **Case report:** the case of a 10-year-old boy with a diagnosis of aplastic anemia, hospitalized in the hematology service of the National Institute of Child Health (INSN), presented gingival bleeding and dental pain; The clinical examination revealed generalized gingival inflammation, gingivorrhagia and multiple carious lesions with foci of dental infection. Preventive and restorative treatment was performed in the dental office of the medically compromised patient service (PMC). The extractions were performed in the operating room, with a previous transfusion of blood products. The results were favorable with healing of the operative area. **Conclusions:** oral manifestations are very frequent in patients with aplastic anemia; Therefore, the pediatric dentist must carry out the appropriate diagnosis and treatment in these patients, thus avoiding alterations that complicate their general condition.



**Key Words: Blood products, extractions, aplastic anemia.**

## INTRODUCCIÓN

La anemia aplásica es una insuficiencia medular global de tipo cuantitativo, cuya patogenia se caracteriza por la gran disminución o desaparición total de las células hematopoyéticas, debido a que las células progenitoras pierden su capacidad de auto renovación y diferenciación.[1] Esta anemia puede presentarse a cualquier edad. En los Estados Unidos de América la incidencia por año es cercana a los dos a cinco casos por millón de habitantes. En Japón y Corea la frecuencia es casi cinco veces mayor a la de América del Norte o Europa y la incidencia más alta está entre los 10 y 40 años.[2]

La anemia aplásica se caracteriza por presentar pancitopenia; hay disminuciónde los elementos formes de la sangre, con anemia, leucopenia y trombocitopenia.[3] Etiológicamente se clasifica en anemia aplásica congénita y adquirida.[1,3]

La anemia aplásica congénita es rara y está relacionada con la anemia de Fanconi. La anemia aplásica adquirida es la más frecuente y en un mayor porcentaje la idiopática; las probables causas se deben a la radiación ionizante, agentes químicos, ciertos medicamentos, insecticidas y otros.[3]

### Características clínicas y manifestaciones orales

En las características clínicas, el paciente con anemia aplásica presenta debilidad y fatiga por la anemia, fiebre e infecciones por la neutropenia, epistaxis debido a la trombocitopenia. Al examen físico presenta palidez y petequias.[4] El trasplante de médula ósea y la terapia inmunosupresora son la principal terapiautilizada en los pacientes pediátricos.[5]

Las manifestaciones orales en la anemia aplásica son: mucosa oral pálida, hayhemorragia gingival espontánea, petequias en paladar blando, también puede haber ulceraciones orales.[6]

## Manejo estomatológico

El tratamiento dental en pacientes con anemia aplásica requiere atencióninterdisciplinaria con el hematólogo.[7] En pacientes con anemia aplásica, se pueden realizar procedimientos no invasivos de operatoria, profilaxis, flúor, sellantes, aunque debe estar bajo vigilancia médica.[4]

Se sugiere niveles de plaquetas mayores a 50 000/$mm^3$ para realizar tratamientos dentales que impliquen sangrado,[8,9,12] y antes cifras menores a 1000 neutrófilos/$mm^3$ de sangre se proporcionará profilaxis antibiótica.[12] En tratamientos de urgencia durante episodios trombocitopénicos severos, consiste en transfusiones plaquetarias, antibióticos y analgésicos, evitando los AINES que impiden la agregación plaquetaria.[8,11] En hemorragias postoperatorias se pueden controlar con hemostáticos locales como colágeno microfibrilar.[8,9]

## Manejo de sangre y hemoderivados

La transfusión es la infusión de componentes de la sangre o sangre entera en eltorrente sanguíneo, considerada una medida terapéutica especialmente en pediatría.[10]

Los elementos sanguíneos separados ofrecen ventajas, ya que, de una unidad de sangre extraída, se obtiene una unidad de hematíes, concentrado de plaquetas, plasma, albúmina, crioprecipitado, inmunoglobulinas y concentrados de factores de coagulación, beneficiando a muchos pacientes.[10,18]

Los glóbulos rojos o hematíes mejoran la capacidad del transporte de oxígeno.[10]En el tratamiento del sangrado secundario a trombocitopenia están indicadas lasplaquetas.[10,18] El uso de plasma fresco se da cuando se va a realizar un procedimiento invasivo en pacientes con deficiencia de factores de coagulación.[10] El crioprecipitado lo conforman el fibrinógeno, factor VIII:C, factorXIII y factor de Von Willebrand. (Tabla 1 y 2)

## Hemostáticos locales

Constituyen un grupo heterogéneo de productos utilizados para tratar hemorragias de diferente grado y localización. Principalmente, son útiles en el manejo del sangrado de heridas y superficies quirúrgicas, ya sea como sustitutos o como coadyuvantes de otras técnicas de cauterización.[20] Es necesario evaluar consideraciones prequirúrgicas y quirúrgicas tales como la historia médica del paciente, así como la manipulación de los tejidos antes de la elección del agente hemostático que se opte por conveniente. Los agentes hemostáticos presentan características que los hacen particularmente muy distintos unos de otros, tanto en su presentación como en su manejo operatorio. los agentes hemostáticos más utilizados en odontología son: sulfato férrico, trombina, sulfato de calcio, esponja a base de gelatina, cloruro de aluminio, agentes a base de colágeno, cera para hueso, agentes a base de chitosan.[21]

## Sulfato férrico

Es un agente necrosante con un pH extremadamente bajo que va entre 0,8 a 1,6. Su modo de acción es el resultado de una reacción química de la sangre con los iones de hierro y sulfato para formar una aglutinación de proteínas de la sangre. El coágulo que se forma se conecta a las aberturas capilares para crear la hemostasia resultante. En cirugía periapical, se aplica directamente a la superficie del hueso y la hemostasia se logra casi inmediatamente.[21] La solución de sulfato férrico parece ser un agente hemostático seguro, siempre y cuando se utilice en cantidades limitadas, y se tenga el cuidado de eliminarlo completamente de la cripta ósea antes de la sutura.[22]

## REPORTE DE CASO

### Información del paciente

Paciente masculino de 10 años, raza mestiza, natural de Junín, de nivel socioeconómico bajo, hospitalizado en el servicio de hematología del INSN. Padre refiere que desde hace un mes le sangran las encías y le duelen los dientes.

### Antecedentes

Producto de quinta gestación, parto a término eutócico, con peso al nacer de 3050 g, talla 50 cm. Lactancia materna exclusiva hasta los 8 meses, vacunas completas, niega reacciones alérgicas medicamentosas.

En los antecedentes patológicos, el paciente fue hospitalizado en Huancayo, en agosto del 2013, por presentar pancitopenia y en el mismo mes es diagnosticado con aplasia medular en el Hospital Dos de Mayo. En octubre del mismo año ingresa por Emergencia del INSN por episodios de epistaxis y petequias, luego es hospitalizado en el servicio de hematología para su estudio y manejo. En los siguientes días es evaluado por el servicio de odontología por presentar inflamación gingival y dolor dental.

### Examen clínico

Al examen físico general, se encontró petequias en miembros superiores y enabdomen. En el examen extraoral se observó un patrón mesofacial con asimetría facial. El examen intraoral reveló una dentición mixta, inflamación gingival, presencia de lesiones cariosas con foco de infección, piezas dentales con movilidad y remanentes radiculares (Figura 1).

### Preoperatorio

Paciente ingresó por emergencia del INSN por epistaxis y petequias; y es hospitalizado en el servicio de hematología para su estudio y manejo, no refiere antecedentes estomatológicos y es evaluado por el servicio de odontología para recibir tratamiento dental.

El diagnóstico se describió como:

Paciente masculino de 10 años, LOTEP en ARESG, AREN, AREH con diagnóstico sistémico de anemia aplásica.
Tejidos Blandos: gingivitis asociada a factores sistémicos
Tejidos Duros:

Fosas y fisuras profundas en piezas 24, 34, 44, 45
Caries de esmalte en piezas16, 26
Caries de dentina en piezas 36, 46
Remanente coronario: 55, 54, 53, 65
Remanente radicular: 63, 74, 85

El tratamiento preventivo y restaurativo se realizó por consultorio dental en el servicio de PMC: realizándose acondicionamiento de la cavidad bucal congluconato de clorhexidina al 0,12% y colocación del barniz fluorado; aplicación de sellantes de fosas y fisuras; y restauraciones con resina en los primeros molares permanentes. Luego se realiza interconsulta al servicio de Cirugía Bucal para realizar las exodoncias en sala de operaciones, por tratarse de un pacientecon riesgo a hemorragia.

Se solicitó examen radiográfico de los dientes deciduos donde se observó: piezas 55, 54, 65, 53 con imagen radio lúcida con evidente compromiso pulpar y con dos tercios de reabsorción radicular, compatible con proceso carioso amplio y remanente coronario; piezas 63, 74, 85 con imagen radio opaca, compatible con remanentes radiculares (Figura 2).

Para su ingreso a sala de operaciones, se solicitó análisis prequirúrgicos donde se obtuvieron los siguientes datos: Grupo sanguíneo“O” factor RH (+) y los siguientes valores: Hematocrito (Ht) 28%, Hemoglobina (Hb) 9.8 g/dl, recuento de plaquetas 28,000 /$mm^3$, leucocitos 2470/$mm^3$, tiempo de protrombina (TP) 14.1 seg, tiempo de trombo plastina parcial (TPT) 40.4 seg, INR 1.04. Los valores hallados correspondientes a la hemoglobina, hematocrito, plaquetas y leucocitos; se encontraron disminuidos debido a la pancitopenia característica de la anemia aplásica (Figura 6).

En la evaluación prequirúrgica por pediatría, el paciente clasifica a riesgo quirúrgico III. Y en la evaluación por anestesiología, el paciente presenta un riesgo sistémico ASA III, y se le indicó un ayuno de 8 horas previas al ingreso a sala de operaciones.

Se realizó el plan de tratamiento del caso, informando al padre del niño sobre el pronóstico del tratamiento a realizar, se le explicó las ventajas y desventajas del procedimiento odontológico a realizar en sala de operaciones. El padre firmó el Consentimiento Informado para su respectiva intervención (Figura 7).

No presentó problemas financieros ni de acceso durante la evaluación diagnóstica, debido a que el paciente pertenecía al sistema integral de salud.

**Trans operatorio**

Se realizó la transfusión de un paquete globular y dos de plaquetas, antes de iniciar el procedimiento dental, debido a su condición sistémica.

Se procedió a realizar el tratamiento dental, siguiendo el siguiente protocolo:

- ✓ Asepsia, antisepsia y colocación del campo operatorio.
- ✓ Colocación del tapón faríngeo.
- ✓ Exodoncias de piezas 55, 54, 53, 63, 65, 74, 85 (Figura 3).
- ✓ Se procedió al cierre de la zona operatoria con sutura sintética absorbible (Vicryl 4-0™) y colocación de hemocolágeno (Lyostypt®) embebido en sulfato férrico (Figura 4).

Se verificó la hemostasia en la zona operatoria, incluso en el resto de la cavidadoral procediendo a retirar el tapón faríngeo dando por terminado el procedimiento odontológico.

Se extuba al paciente sin complicaciones. Pasa a sala de recuperación, sin sangrado proveniente de boca. Se le indicó al paciente medicamentos postoperatorios: amoxicilina con ácido clavulánico de 500mg, cada 8 horas por 5 días y paracetamol de 500mg, cada 6 horas por 3 días.

**Post operatorio**

Control a las 24 horas y a los 7 días; no se evidenció presencia de lesiones en boca; zona operatoria sin sangrado activo y en proceso de cicatrización. (Figura 5). Reforzaron las medidas preventivas, higiene oral con cepillo dental suave más pasta dental fluorada 1000ppmF y uso de digluconato de clorhexidina 0,12% en gel (1 vez por semana).

## RESULTADO CLÍNICO

El éxito del tratamiento se produjo por el adecuado manejo de hemoderivados previo a la intervención y al uso de medidas hemostáticas locales para evitar el sangrado post operatorio.

Las manifestaciones orales que aparecieron en boca como consecuencia de la anemia aplásica fueron controladas con cuidados preventivos orales sumado a la terapia inmunosupresora triple que realizó el paciente por su condición sistémica en el servicio de hematología.

## DISCUSIÓN

La anemia aplásica es una rara enfermedad hematológica caracterizada por presentar hipoplasia medular y pancitopenia.[7] Es una enfermedad grave que afecta tanto a niños como a los adultos sin importar edad, sexo, raza o estatus social. Las complicaciones producidas con más frecuencia son las hemorragias que pueden conducir a un shock hipovolémico o a infecciones que pueden llevar a una septicemia.[1]

Como se observó en el caso presentado, las manifestaciones orales son comunes en pacientes con anemia aplásica y están directamente asociadas conpancitopenia.[7] Estas manifestaciones incluyen hemorragias gingivales, petequias, inflamación gingival, ulceración, palidez.[1,6,7]

Rai et al. (2016) indicaron que en los pacientes con disminución notable de plaquetas hay que tener en consideración un riesgo al sangrado; [15] por ello se necesita una guía multidisciplinaria y hospitalaria[7], como se realizó en este caso.

Nirmala et al. (2019) en su estudio sobre consideraciones dentales en niños con anemia aplásica, indicaron la combinación de modalidades que incluían transfusión inicial de plaquetas, instrucción de higiene oral, profilaxis dental y ácido aminocaproico sistémico[3]. Similar al presente caso, en donde la transfusión de plaquetas se realizó minutos antes de

realizar las exodoncias.

Como lo sugieren en varios estudios, en pacientes con riesgo al sangrado, la transfusión de plaquetas es primordial. En el tratamiento odontológico quirúrgico,se debe tener un recuento plaquetario mayor de 50,000 $mm^3$, ya que valores pordebajo de estos tienen un alto riesgo al sangrado.[3,9,10]

Al igual como en los estudios de Rakocz (1993) y Garcés (2010), se manejó al paciente, como ellos lo sugirieron, en tratamientos prolongados o que necesiten múltiples exodoncias o no colaboradores, hay que considerar el tratamiento odontológico integral bajo anestesia general previa interconsulta con el hematólogo.[13,16]

En el presente caso, después del procedimiento de exodoncias se indicó al paciente, antibiótico y acetaminofén, como en el estudio de Quinteros et al

(2004) donde mencionan que, en caso de tratamiento estomatológico en pacientes con trombocitopenia grave, se deberá utilizar antibióticos y analgésicos, evitando los AINES que impiden la agregación plaquetaria.[8]

Como lo sugieren en otros estudios, se usaron maniobras hemostáticas locales en la zona operatoria donde se realizaron las exodoncias, como presión equilibradacon gasa, esponja estéril de gelatina absorbible y puntos de sutura.[12,13] Lo que concuerda en el presente caso donde se utilizó sutura Vicryl 4-0™ y hemocolágeno (Lyostypt®). A diferencia de Peisker et al (2014) donde utilizaron ácido tranexámico sobre alveolos más sutura Vicryl 4-0™, para reducir el riesgo de hemorragia post operatoria.[19]

Piot et al (2002) en su estudio evaluaron la utilización de suturas no reabsorbibles para prevenir la reacción inflamatoria de resorción, que puede mejorar la respuesta fibrinolítica.[14] En cambio, en el presente caso, se utilizó sutura reabsorbible. Ellos también sugieren el uso de desmopresina, en trastornos plaquetarios, ya que acorta el tiempo de sangrado, es más seguro y rentable a comparación de la terapia de reemplazo.[14]

Isidro (2017) utilizó el sulfato férrico como hemostático local en un paciente con trastorno de coagulación el cual presentaba gingivorragia, aplicándolo en encía marginal y papilar, induciendo así una hemostasia local satisfactoria. Muy similar al presente caso donde se utilizó el sulfato férrico junto al hemocolágeno, logrando el evitar sangrado después de las exodoncias.[22]

## CONCLUSIONES

Existen pocos reportes acerca del manejo odontológico en pacientes con anemia aplásica en el Perú, aunque se trata de una enfermedad poco común, es una enfermedad que compromete el área estomatológica, y es frecuente encontrar patologías en la cavidad oral de los niños que la padecen, por ello es importante que el odontopediatra conozca sus características clínicas, manifestaciones orales, manejo odontológico y de hemoderivados, además de conocer los procedimientos simples para el control de la hemorragia; con el fin de brindar una mejor atención para evitar y minimizar las complicaciones propias de su condición.

## REFERENCIA BIBLIOGRÁFICA


1. Alarcón Ch, Sánchez J. Patología oral en niños con anemia aplásica. RevistaKIRU. 2004; 1(2):69-76.
2. García-Lázaro P, Barón-López M. Anemia aplásica idiopática en un niño de Otuzco, Perú: reporte de caso. Rev Mex Patol Clin Med Lab. 2020; 67 (2): 113-115.
3. Nirmala SVSG and Saikrishna D. Dental Considerations of Children with Anemias - An Overview. J Dent & Oral Disord. 2019; 5(2): 1113.
4. Islas D, De La Teja E, Bravo A. Importancia de las enfermedades hematológicas en estomatología pediátrica. Revista Asociación Dental Mexicana. 2009; 65(5): 44-47.
5. Sepúlveda E, Brethaver U, Rojas J, et al. Oral manifestation of aplastic anemia in children. J. Am Dent Assoc. 2006; 137(4): 474-478.
6. Brennan, Vidya, Baccaglini. Oral manifestations in patients with aplastic anemia. Oral Surgery, Oral Medicine, Oral Pathology, Oral Radiology and Endodontics. 2001; 92 (5): 503-508.
7. Rai A, Vaishali V, et al. Aplastic anemia presenting bleeding of gingiva: casereport and dental considerations. The Saudi Journal for Dental Research. 2016; 7: 69-72.
8. Quintero E, Sabater M, Chímenos E. Hemostasia y Tratamiento Odontológico. Avances en Odontoestomatología. 2004; 20(5): 247-261.
9. Bascones-Martines A, et al. Manifestaciones clínicas de las hemopatías no neoplásicas en odontología. Med. Clin. (Barc). 2011.
10. Alfonso J, Ayala V, Henry J. transfusiones en Pediatría. Salud Uninorte. Barranquilla. 2017; 33(2):187-201.
11. Bernardeni C, Benito M, Pereira S, et al. Manejo Odontológico del paciente con trastornos hemorrágicos. Una revisión. Ciencia Odontológica. 2004;1(1):60-70.
12. Castellanos JL. Medicina en Odontología, Manejo dental de pacientes con enfermedades sistémicas. 2da Edición, Editorial El Manual Moderno. México 2004.
13. Rakocz, M., Mazar, A., Varon, D., Spierer, S., Blinder, D., & Martinowitz, U. (1993). Dental extractions in patients with bleeding disorders. Oral Surgery, Oral Medicine, Oral Pathology, 75(3), 280–282.
14. Piot B et al. Management of dental extractions in patients with bleeding disorders. Oral Surg Oral Med Oral Pathol Oral Radiol Endod 2002; 93 (3): 247-50.
15. Contreras M. Declaración de consenso sobre la transfusión de plaquetas. Trans Intern 1998; 72: 4-5.

16. Garces A, Cardenas M, Moreno A. Manejo estomatológico de un paciente portador de trombocitopenia secundaria a mielodisplasia: reporte de un caso.Arch Inv Mat Inf. 2010; 2(3): 134-140.
17. Fung M, Grossman B, Hillyer Ch, Westhoff C. AABB Techninal Manual 2014.
18. Rios-Mora RI y col. Factores Asociados a la administración de Hemoderivados en el Perioperatorio. Revista Mexicana de Anestesiología. 2007; 30(1): 314-319.
19. Peisker et. Al. Management of Dental Extraction in a Female Patient with Fanconi Anemia. Journal of Dentistry, Tehran University of Medical Sciences, Tehran, Iran. 2014; Vol. 11, No. 5.
20. Arévalo Bernabé AG, Juárez Giménez JC, Lalueza Broto P, Gorgas Torner MQ. Hemostáticos tópicos: revisión y sistematización. Panorama Actual Med. 2020; 44(435): 860-865.
21. Coaguila Llerena H, Mendiola Aquino C. Agentes hemostáticos en cirugía periapical. Revisión de literatura. Revista Estomatológica Herediana. 2015; 25(4):318-326.
22. Isidro y col. Hemostasia local con sulfato férrico en paciente con gingivorragia generalizada y con deficiencia de factor VII. Reporte de un caso. Rev Tamé 2017; 5 (15):537-540.

## LISTA DE FIGURAS Y TABLAS

**Figura 1.** Fotografías intraorales iniciales. **(A)** vista oclusal superior. **(B)** vista oclusal inferior. **(C)** vista frontal.

**Figura 2.** Radiografías periapicales. **(A)** piezas 55, 54, 53; donde se observa imagen radio lúcida con evidente compromiso pulpar y con dos tercios de reabsorción radicular. **(B)** pieza 65, donde se observa imagen radio lúcida con evidente compromiso pulpar y con dos tercios de reabsorción radicular, Pieza 63 compatible a remanente radicular. **(C)** pieza 74, donde se observa imagen radio opaca a nivel mesial de pieza 34, compatible con remanente radicular. **(D)** pieza 85, donde se observa imagen radio opaca a nivel distal de pieza 45, compatible con remanente radicular.

**Figura 3.** Fotografías transoperatorias. **(A)** Exodoncias del primer cuadrante, piezas 55, 54, 53. **(B)** Exodoncias del segundo cuadrante, piezas 63, 65. **(C)** dientes extraídos.

**Figura 4.** Fotografías transoperatorias. **(A)** Colocación de sutura Vicryl 4-0™. **(B)** Colocación de hemocolágeno (Lyostypt®) embebido en sulfato férrico.

**Figura 5.** Fotografías post operatorio. **(A)** vista oclusal superior a una semana de control. **(B)** vista oclusal inferior a una semana de control.

**Figura 6.** Resultados de exámenes de laboratorio solicitados para intervención quirúrgica en sala de operaciones. **(A)** Hemograma. **(B)** Perfil de coagulación.

**Figura 7.** Consentimiento informado.

**Tabla 1.** Indicaciones y dosis de hemoderivados en pediatría.

**Tabla 2.** Indicaciones y dosis de Factores de coagulación y hematopoyéticos.

**FIGURAS**

**PREOPERATORIO**

**FIGURA 1. (A) (B) (C)**




**FIGURA 2. (A) (B) (C) (D)**

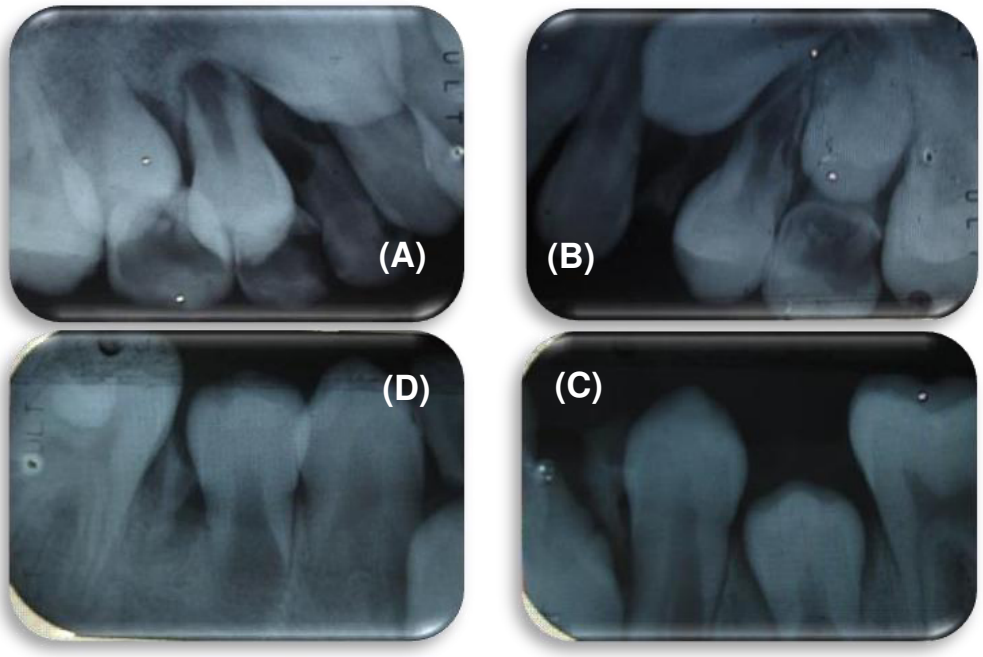

**TRANSOPERATORIO**

**FIGURA 3. (A) (B) (C)**

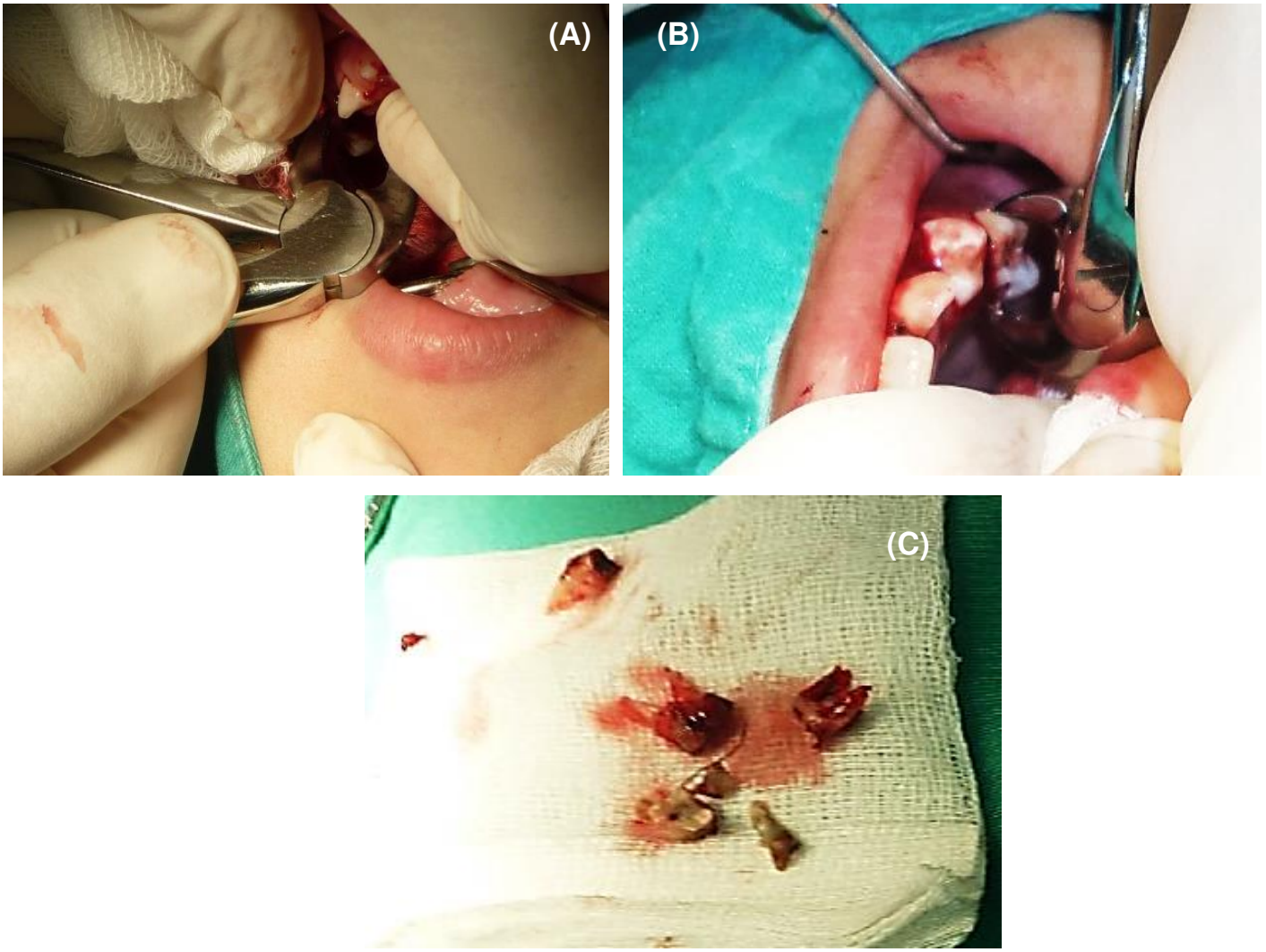


**FIGURA 4. (A) (B)**

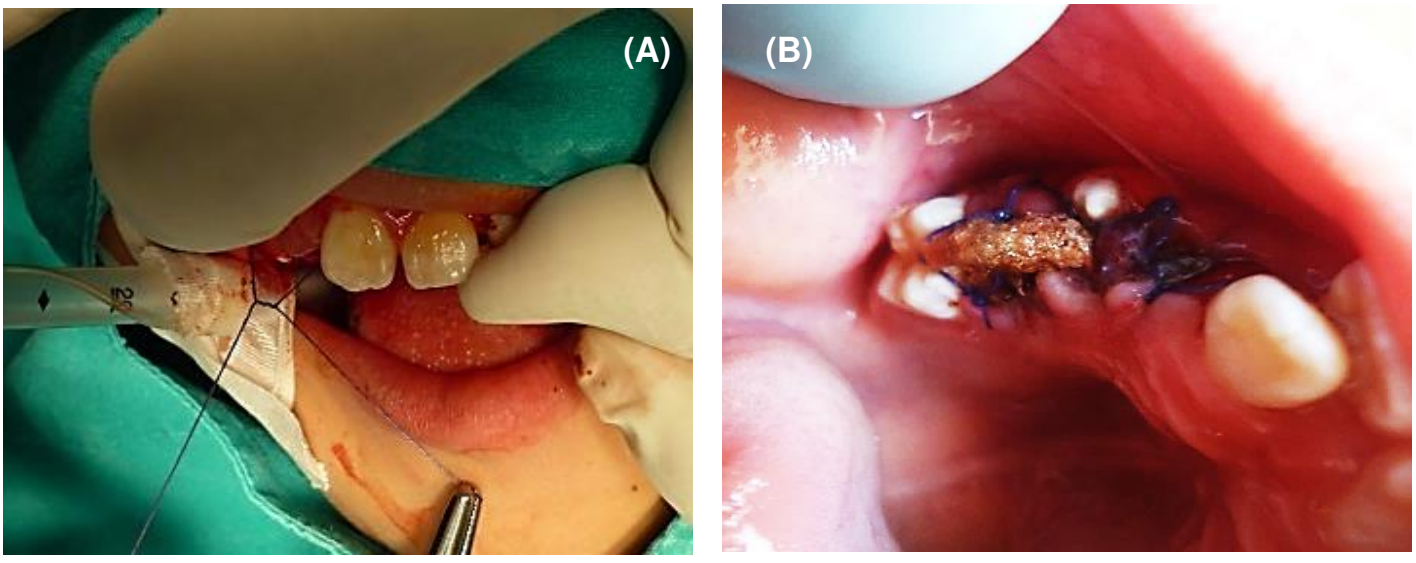

**POSTOPERATORIO**

**FIGURA 5. (A) (B)**






**FIGURA 6.**

**(A)**

INSTITUTO DE SALUD DEL NIÑO — PAGINA: 1
DEPARTAMENTO DE PATOLOGIA — RESULTADO CLINICO — FECHA: 14/10/13
HEMATOLOGIA
HC: 1312248 — CARLOS ROMANI IPCHAS

| NRO ANALISIS Y/O ESTRUCTURA | RESULTADO | UNIDAD |
|---|---|---|
| 01 HEMATOCRITO | 28 | % |
| OBSERVACIONES: | | |
| 01 LEUCOCITOS (REC -F. DIF) | 2,470 | /mm3 |
| 02 BASOFILOS | 0 | % |
| 03 EOSINOFILOS | | % |
| 04 MIELOCITOS | 0 | % |
| 05 JUVENILES | 0 | % |
| 06 ABASTONADOS | 0 | % |
| 07 SEGMENTADOS | 52 | % |
| 08 LINFOCITOS | 40 | % |
| 09 MONOCITOS | 5 | % |
| 10 | | |
| 11 HIPOCROMIAS | | |
| 12 MACROCITOS | | |
| 13 POIQUILOCITOSIS | | |
| 14 ANISOCITOSIS | | |
| 15 MICROCITOSIS | | |
| 16 POLICROMATOFILIA | | |
| 17 OTROS | | |
| 01 PLAQUETAS | 28,000 | /mm3 |
| OBSERVACIONES: | | |
| 01 HEMOGLOBINA | 9.8 | g/dl |
| 01 RETICULOSITOS | 3.1 | % |

**(B)**

INSTITUTO DE SALUD DEL NIÑO — PAGINA: 1
DEPARTAMENTO DE PATOLOGIA — RESULTADO CLINICO — FECHA: 14/10/13
HEMATOLOGIA — HORA :
FORMA:

HC: 1312248 CARLOS ROMANI IPCHAS

MEDICO SOLICITANTE: — FECHA DE TM :
USUARIO: — HORA DE TM :
FORMATO: — CAMA :

| N° DE ANALISIS Y/O ESTRUCTURA | RESULTADO | UNIDAD |
|---|---|---|
| **#01 TIEMPO DE PROTROMBINA (TP)** | | |
| **#02 (Det. Actual)** | | |
| #03 TP Control : | 13.5" | |
| #04 TP Paciente : | 14.1" | |
| #05 Razon : | 1.04 | |
| #06 INR | | |
| **#07 [Correccion/plasma normal]** | | |
| #08 TP Paciente : | | |
| #09 % de actividad | | |
| #10 Razon : | | |
| **#01 TIEMPO/TROMBOPLASTINA PARCIAL ACTIVADA** | | |
| **#02 [Det. Actual]** | | |
| #03 TTPA Control : | 37.7" | |
| #04 TTPA Paciente : | 40.4" | |
| #04 Razon : | 1.07 | |
| **#06 [Correc./plasma nor.]** | | |
| #07 TTPA Paciente : | | |
| #08 Razon : | | |
| **#01 TIEMPO DE TROMBINA (TT)** | | |
| **#02 [Det. Actual]** | | |
| #03 TT Normal : | 18.4" | |
| #04 TT Paciente : | 16.4" | |
| #05 [Correc./plasma nor.] | | |
| #06 TT Paciente : | | |
| **#01 FIBRINOGENO** | 226 | mg/dl |
| #02 **OBSERVACIONES :** | | |

**FIGURA 7.**

**CONSENTIMIENTO INFORMADO**

**(Ley 26842, Art 27, 4 y 15 inc.h)**

**Breña**.....19.....**de**.....11.....**del 2013**

Yo.....Sabino Romani Taipe.....en mi condición de padre (x) Madre ( ) tutor ( ) Representante Legal ( ) Otro ( ) Especificar.....Me he reunido con el (los) médico (s) del INSN, y el Doctor (a).....José Yance Canchari.....me ha informado sobre el diagnóstico, tratamiento y pronóstico de la enfermedad del paciente.....Carlos Romani Ichpas..... El diagnóstico presuntico y/o definitivo es.....Absceso periapical con fistula.... Cuya finalidad es lograr la mejoria o recuperación de su (mi) estado de salud.

Me ha informado de los riesgos, peligros, probables complicaciones a que se (me) somete (o) así como de los beneficios que puede (o) obtener.

También me informo de otros procedimientos de diagnóstico y/o tratamiento alternativos.....exodoncias..... y se ha referido a las posibles consecuencias en caso de no aceptarlos..Celulitis facial consiento a que se administre sangre o derivados de la sangre y/o los medicamentos , tratamientos y terapias que sean consideradas necesarias a juicio del médico tratante o de los asistentes designados para dicho fin , también he sido informado que existen otros riesgos tales como severa pérdida de sangre, infección, paro cardiaco, etc., asociados a la práctica de cualquier procedimiento.

Que dicha intervención la realizarán los médicos del servicio de.....Cirugía Bucal..... he realizado las preguntas que considere oportuna, completa, adecuada y sin perjuicios, yo voluntaria y libremente SI (x) NO( ) doy mi consentimiento para que se realice el procedimiento de diagnóstico y/o tratamiento arriba señalados, así como para la realización de otros procedimientos que puedan contemplarse durante el acto previamente autorizado , y que en opinión del médico cirujano y/o cirujano dentista, se consideren necesarios y o aconsejables en el curso de la intervención médica quirúrgica. SI (x) NO ( ) doy mi consentimiento para que se administre sangre o sus derivados.

Estoy también informado sobre la posibilidad de cambiar mi decisión en cualquier momento.

...Sabino Romani ..... ..... .....

Firma del responsable o paciente
D.N.I. o L.E. 20023964

Firma del médico
C.M.P. o C.O.P 4687

Firma del testigo
D.N.I. o L.E.....

IMPRESIÓN DACTILAR INDICE DERECHO



Revoco mi consentimiento.....

# TABLAS

## TABLA 1.

| | PAQUETE GLOBULAR | CONCENTRADO PLAQUETARIO | PLASMA FRESCO | CRIOPRECIPITADOS |
|---|---|---|---|---|
| **Indicaciones** | -Pérdida aguda de sangre > del 15 % delvolumen total.<br>-Usualmente con hemoglobina inferior a 5g/dl.<br>-Hemoglobina < de 8 g/dl con síntomas deanemia.<br>-Anemia significativa previa a cirugía sin unaterapia disponible para corregirla.<br>-Programa de transfusión crónica para pacientes con anemia aplásica, talasemia mayor.<br>-Pacientes con anemia de células falciformes, enfermedad cerebro vascular, secuestro esplénico y/o previo a cirugía.<br>-En quimioterapia hemoglobina < 8 g/dL y radioterapia con Hb < inferior a 10 g/dL | -Mantener plaquetas ≥ 50.000/µL previo a cirugía mayor.<br>-Con plaquetas < 20.000 /µL previoa procedimientos quirúrgicos menores.<br>-Hemorragia significativa ysospecha de disfunción plaquetaria.<br>-Transfusión profiláctica si el conteoplaquetario es ≤ 5.000/µL<br>-Plaquetas entre 5.000 a 20.000/µL en pacientes con fiebre, sepsis, coagulación intravascular diseminada o quimioterapia | -Terapia de reemplazo en pacientes con sangrado activo o previo a procedimiento invasivo.<br>-Cuando no hay disponibilidad de concentrados de un factor como el II, V,X y XI, proteína C o S.<br>-TP y/o TTP > 1.5 veces del control enpacientes con sangrado activo o que requieran un procedimiento invasivo.<br>-Coagulopatía dilucional secundaria atransfusiones masivas.<br>-Cirugía cardiaca con circulación extracorpórea | -Hipofibrinogenemia o disfibrinogenemia con sangrado activo o previo a un procedimiento Invasivo.<br>-Deficiencia del factor XIII con sangrado activo o antes de un procedimiento invasivo.<br>-Enfermedad de Von Willebrand sino hay concentrado disponible.<br>-Hemofilia A si no hay disponibilidad de concentrado delfactor VIII:C |
| **Dosis** | En Hb >5g/dl, transfundir 10-15 ml/kg<br>En Hb <5g/dl, transfundir 4-5ml/kg, c/6-8hhasta llegar al nivel deseado | Peso<10kg: transfundir 5-10ml/kg.<br>Peso>10kg: transfundir1U Plaquetas x c/10kg. | Transfundir 10-15ml/kg | 1-2 unidades x c/10kg |
| **Aumenta** | 2-3g/dl | 30 000-40 000 plaquetas | 15-20% la actividad de los factores | 60-100mg/dl |

## TABLA 2.

| | FVII:C | FIX | FVIII – vW | FrVIIa | FEIBA Concentrado del complejo protrombínico | G-CSF Filgrastim | rHu EPO Eritropoyetina |
|---|---|---|---|---|---|---|---|
| **Indicaciones:** | Hemofilia A<br>Sangrado<br>Cirugía<br>Profilaxis | Hemofilia B<br>Sangrado<br>Cirugía<br>Profilaxis | -Enfermedad Von Willebrand | -Hemofilia A y B coninhibidores<br>-Déficit congénito FVII | -Inhibidores hemofilia A y B | -Movilización de precursores hematopoyético<br>-Profilaxis en quimioterapia Neutropenias | -Anemia recién nacidapretérmino<br>-Anemia falla renal<br>-Anemia en trasplantemédula ósea y quimioterapia |
| **Dosis:** | (Peso X aumento deseado) / 2 | Peso X aumento deseado | 25 - 50 U/kg | 0-120 µg/kg IV cada 2-3 horas por 3 a 4 veces<br>En déficit 15-30 µg/ kg IV | 75 – 100 U/Kg IV cada 12 horas por 3 a 5 dosis | 5 – 10 µg/Kg SC día por 7 díaso neutrófilos > 500 | 150 – 300 U/Kg SC 3 veces a la semana |
| **Generalidades:** | 1 U/kg<br>Aumenta en 2 % el nivel<br>VM: 8 - 12 horas<br>VN: 50-150 % | 1 U/KG<br>Aumenta en 1% el nivel<br>VM: 12 - 18 horas<br>VN: 50-150 % | Favorece la adherencia plaquetaria al endotelio. Trasporta y protege F VIII | Facilita la conversión delFX a Xa en presencia de factor tisular y trombina | Induce generación de trombina. Contiene factores II, VII, IX,X | Citoquina que estimula la producción de granulocitos. La granulopoyesis aumenta 9 veces y reduce el tiempo de maduración. La vida media delneutrófilo en sangre periférica de 8-10 horas | No utilizar en: hipertensión, déficit nutricional, hemorragia y hemolisis |