Universidad Nacional Mayor de San Marcos
Universidad del Perú. Decana de América

Dirección General de Estudios de Posgrado
Facultad de Odontología
Unidad de Posgrado

Tratamiento de la maloclusión de clase III mediante el uso de la mentonera a corto plazo y aparatología ortodóntica fija. Reporte de caso

TRABAJO ACADÉMICO

Para optar el Título de Segunda Especialidad Profesional en Ortodoncia y Ortopedia Maxilar

AUTOR

Lisbeth Cynthia PÉREZ CAHUAYA

ASESOR

Mg. Jessica Margoth ARIETA MIRANDA

Lima - Perú

2024



Reconocimiento - No Comercial - Compartir Igual - Sin restricciones adicionales

https://creativecommons.org/licenses/by-nc-sa/4.0/

Usted puede distribuir, remezclar, retocar, y crear a partir del documento original de modo no comercial, siempre y cuando se dé crédito al autor del documento y se licencien las nuevas creaciones bajo las mismas condiciones. No se permite aplicar términos legales o medidas tecnológicas que restrinjan legalmente a otros a hacer cualquier cosa que permita esta licencia.

Referencia bibliográfica

Pérez L. Tratamiento de la maloclusión de clase III mediante el uso de la mentonera a corto plazo y aparatología ortodóntica fija. Reporte de caso [Trabajo Académico de segunda especialidad]. Lima: Universidad Nacional Mayor de San Marcos, Facultad de Odontología/Unidad de Posgrado; 2024.

Metadatos complementarios

Datos de autor	
Nombres y apellidos	Lisbeth Cynthia Pérez Cahuaya
Tipo de documento de identidad	DNI
Número de documento de identidad	70440476
URL de ORCID	https://orcid.org/0009-0001-8807-9002
Datos de asesor	
Nombres y apellidos	Jessica Margoth Arieta Miranda
Tipo de documento de identidad	DNI
Número de documento de identidad	25849860
URL de ORCID	https://orcid.org/0000-0003-3482-8992
Datos del jurado	
Presidente del jurado	
Nombres y apellidos	Luciano Carlos Soldevilla Galarza
Tipo de documento	DNI
Número de documento de identidad	08757896
Miembro del jurado 1	
Nombres y apellidos	Armando Martín Fernández Rivas
Tipo de documento	DNI
Número de documento de identidad	07553079
Miembro del jurado 2	
Nombres y apellidos	Fredy William Mas Gáslac
Tipo de documento	DNI
Número de documento de identidad	40063269
Datos de investigación	

Línea de investigación	No aplica
Grupo de investigación	No aplica
Agencia de financiamiento	No aplica
Ubicación geográfica de la investigación	Universidad Nacional Mayor de San Marcos y sus coordenadas geográficas. Ejemplo: Edificio: Facultad de Odontología País: Perú Departamento: Lima Provincia: Lima Distrito: Callao Latitud: -12.77453 Longitud: -77.98543
Año o rango de años en que se realizó el trabajo académico	Junio 2017 – Julio 2019
URL de disciplinas OCDE	Odontología, Cirugía oral, Medicina oral http://purl.org/pe-repo/ocde/ford#3.02.14

Facultad de Odontología
Universidad Nacional Mayor de San Marcos
UNIDAD DE POSGRADO

"Año del Bicentenario, de la consolidación de nuestra Independencia y de la conmemoración de las heroicas batallas de Junín y Ayacucho"

ACTA N° 003-FO-UPG-2024

ACTA DE SUSTENTACIÓN PRESENCIAL DE TRABAJO ACADÉMICO PARA OPTAR EL TÍTULO DE SEGUNDA ESPECIALIDAD PROFESIONAL EN ORTODONCIA Y ORTOPEDIA MAXILAR

En la ciudad de Lima, a los dieciséis días del mes de abril del año dos mil veinticuatro, siendo las 11:00 horas, se reunieron los miembros del jurado para llevar a cabo la sustentación presencial del trabajo académico titulado: **"TRATAMIENTO DE LA MALOCLUSIÓN DE CLASE III MEDIANTE EL USO DE LA MENTONERA A CORTO PLAZO Y APARATOLOGÍA ORTODÓNTICA FIJA. REPORTE DE CASO",** presentado por la **C.D. LISBETH CYNTHIA PÉREZ CAHUAYA,** para optar el título de Segunda Especialidad Profesional en Ortodoncia y Ortopedia Maxilar.

Concluida la exposición, se procedió a la evaluación correspondiente, después de la cual obtuvo la siguiente calificación:

Muy bueno	18	Dieciocho
Escala	Números	Letras

A continuación, el Presidente del Jurado, en virtud de los resultados favorables, recomienda que la Facultad de Odontología proponga que la Universidad le otorgue a la **C.D. MELISA MATOS CARHUARICRA,** el título de Segunda Especialidad Profesional en Ortodoncia y Ortopedia Maxilar.

Siendo las 12m horas se da por concluido el acto académico de sustentación y se expide la presente acta.

Mg. Esp. Luciano Carlos Soldevilla Galarza
Presidente

Mg. Esp. Armando Martín Fernández Rivas
Miembro

Mg. Esp. Fredy William Mas Gáslac
Miembro

Mg. Esp. Jessica Margoth Arieta Miranda
Miembro Asesor

Escala de calificación

- Excelente 20, 19
- Muy bueno 18, 17
- Bueno 16, 15
- Aprobado 14
- Desaprobado 13 o menos

CERTIFICADO DE SIMILITUD

Yo, Jessica Margoth Arieta Miranda en mi condición de asesor acreditado con el Dictamen N° 0169-FO-UPG-2023 del trabajo académico, cuyo título es **"TRATAMIENTO DE LA MALOCLUSIÓN DE CLASE III MEDIANTE EL USO DE LA MENTONERA A CORTO PLAZO Y APARATOLOGÍA ORTODÓNTICA FIJA. REPORTE DE CASO"** presentado por la **C.D. LISBETH CYNTHIA PÉREZ CAHUAYA** para optar la Segunda Especialidad Profesional en Ortodoncia y Ortopedia Maxilar.

CERTIFICO que se ha cumplido con lo establecido en la Directiva de Originalidad y de Similitud de Trabajos Académicos, de Investigación y Producción Intelectual. Según la revisión, análisis y evaluación mediante el software de similitud textual, el documento evaluado cuenta con el porcentaje de **19% de similitud**, nivel **PERMITIDO** para continuar con los trámites correspondientes y para su **publicación en el repositorio institucional.**

Se emite el presente certificado en cumplimiento de lo establecido en las normas vigentes, como uno de los requisitos para la obtención del grado/ título/ especialidad correspondiente.

Firma del Asesor:_____

DNI: 25849860

Nombres y apellidos del asesor: Jessica Margoth Arieta Miranda



Huella digital

ÍNDICE

1. RESUMEN…… 3
2. INTRODUCCIÓN …… 4

a. ANTECEDENTES……. 5
b. BASES TEÓRICAS……..……. 11

I. MALOCLUSIÓN DE CLASE III ……..
1. DEFINICIÓN…… 11
2. ETIOLOGÍA……. 12
3. PREVALENCIA ……..…… 13
4. CARACTERÍSTICAS MORFOLÓGICAS DE LA MALOCLUSIÓN DE CLASE III…… 15
5. OPCIONES DE TRATAMIENTO……..…….. 17

5.1. TRATAMIENTO ORTOPÉDICO
5.1.1. MENTONERA…….. 18
5.1.2. MÁSCARA FACIAL…… 20
5.1.3. DISYUNCIÓN PALATINA……. 21
5.2. CAMUFLAJE ORTODÓNTICO …….. 22

3. REPORTE DE CASO…….. 25

I. INFORMACIÓN DEL PACIENTE…… 25
II. HALLAZGOS CLÍNICOS…….. 26
III. DIAGNÓSTICO /EVALUACIÓN……..… 40
IV. TERAPEÚTICO INTERVENCIÓN…… 43
V. SEGUIMIENTO Y RESULTADOS……

4. DISCUSIÓN…….. 51
5. CONCLUSIONES …….. 74
6. REFERENCIAS BIBLIOGRÁFICAS……. 78

TÍTULO:

TRABAJO ACADÉMICO: TRATAMIENTO DE LA MALOCLUSIÓN DE CLASE III MEDIANTE EL USO DE LA MENTONERA A CORTO PLAZO Y APARATOLOGÍA ORTODÓNTICA FIJA. REPORTE DE CASO

1. PALABRAS CLAVE:

Maloclusión de Angle Clase III, Aparatos de Tracción Extraoral, Ortodoncia.

2. RESUMEN

Las maloclusiones de clase III tienen una etiología multifactorial y representan uno de los problemas que mayor interés despierta en el ámbito ortodóntico; por lo tanto, es crucial implementar tempranamente aparatos ortopédicos para regular el crecimiento del maxilar superior y la mandíbula, así como para corregir las disfunciones iniciales que puedan surgir de este desarrollo.

El siguiente reporte de caso clínico tiene como objetivo describir el tratamiento de una maloclusión de clase III con dentición permanente. Se presenta un paciente de género masculino de 15 años de edad, dolicofacial y de proporciones faciales conservadas, con dentición permanente. Se le diagnosticó con Clase III esquelética debido a una protrusión mandibular, maloclusión dental de clase III según Angle, perfil facial recto y protrusión de los incisivos superiores e inferiores. El tratamiento comenzó con las exodoncias de las segundas premolares superiores y primeras premolares inferiores, posterior a ello, la colocación de aparatología ortodóntica fija con prescripción estándar, cuyo slot medía .022” x .028”, acompañada de una mecánica de elásticos de clase III y un aparato extraoral conocido como mentonera de Hickham modificada cuya fuerza de acción es de tracción reversa. El uso de dicho aparato fue indicado por 14 horas al día, con una fuerza de 400g durante 4 meses aproximadamente. Cabe mencionar que, pasado los 15 meses de tratamiento aproximadamente, se decidió cambiar los brackets de las piezas dentarias 13, 12, 11, 21, 22, 23 por prescripción MBT de slot .022” x .028” para mejorar el torque vestibular. Los objetivos planteados fueron cumplidos con éxito, logrando así una armonía entre el componente esquelético y dentario, tanto funcional como estético.

3. INTRODUCCIÓN

Las maloclusiones esqueléticas y dentales de clase III pertenecen al 10 % de los casos tratados en el mundo y se distinguen según la zona geográfica y grupo étnico.[9]

La literatura nos menciona que pueden manifestarse a causa de una retrusión maxilar, protrusión mandibular o combinación de ambas. Por lo que, existen diferentes opciones de tratamiento desde el uso de mentonera, máscara facial, expansión rápida de la maxila, aparatos funcionales de Clase III y anclaje esquelético hasta estrategias compensatorias, como la técnica de arco de arco de multiansas (MEAW), distalización de dientes posteriores inferiores o con extracciones de un incisivo inferior o de los premolares.[18]

El uso de un aparato extraoral; como la mentonera, en el tratamiento de una clase esquelética de tipo III, es un tema muy discutido entre Ortodoncistas, debido a cómo actúa, ya que se cree que ocasiona problemas en la ATM (articulación temporomandibular).

Cabe mencionar, que la mentonera no es un aparato ortopédico reciente, su historia comienza en el siglo XIX en el tratamiento de los pacientes con clase III, con el propósito de redirigir el crecimiento de la mandíbula y promover el crecimiento de la maxila. Mostrándose así, efectos positivos a corto plazo, como un buen perfil facial y correctas relaciones dentarias.

La edad sugerida para su uso varía de 4 a 15 años de edad[21]. El sexo de los pacientes también podría ser un factor a considerar, ya que las mujeres maduran antes que los hombres. Así como, la magnitud de fuerza debe ser pequeña en pacientes jóvenes y aumentar gradualmente, pero la fuerza sugerida en el centro de la mentonera oscila entre 150 g y 500g. Las horas sugeridas de uso oscilan entre 8h y 14h al día.

Se ha demostrado que el tratamiento combinado de Ortopedia y Ortodoncia logra cambios favorables en la relación maxilomandibular, observándose una oclusión no sólo funcional, sino también estética[8].

Por ello, esta monografía tiene como objetivo mostrar el manejo de un paciente con maloclusión clase III esquelética con tratamiento ortodóntico y uso de la mentonera a corto plazo.

a. ANTECEDENTES

- Schneider y col en el 2022 revisaron la literatura existente sobre el tratamiento temprano de ortodoncia ilustrando su aplicación y efectividad, mostrando múltiples ejemplos clínicos. Concluyeron que el tratamiento temprano de ortodoncia interceptiva a corto plazo con aparatos simples, en la fase de dentición decidua o mixta temprana, puede corregir de manera eficiente ciertas maloclusiones y ayudar a reducir la complejidad o incluso evitar la necesidad de procedimientos complejos y costosos durante la pubertad. Para ciertos pacientes con una discrepancia significativa en la longitud del arco, el concepto de extracciones en serie debe ser parte del arsenal de ortodoncia.[33]

- Persson M y col en el 2022 estudiaron los efectos de las extracciones de los cuatro premolares sobre el apiñamiento dentario de incisivos del maxilar inferior en sujetos entre la adolescencia temprana y la edad adulta tardía, en comparación con sujetos no tratados. Concluyeron que el grupo de extracción no mostró modificación en la irregularidad de los incisivos del maxilar inferior y una mejora significativa de la deficiencia de espacio de los dientes inferiores en la edad adulta tardía. Mientras que, en el grupo control, tanto la irregularidad de los incisivos del maxilar inferior como la deficiencia de espacio de los dientes inferiores aumentaron significativamente en la edad adulta tardía. Por lo que, la alineación de los incisivos inferiores permanece prácticamente sin cambios hasta la edad adulta tardía en sujetos a los que se les extrajeron todos los primeros premolares en la infancia, como el único tratamiento para aliviar el apiñamiento de los dientes.[35]

- Bombonatti R y col. en el 2020 realizaron un estudio retrospectivo para estimar los cambios cefalométricos y oclusales en individuos con maloclusión Clase III que recibieron tratamiento de Ortodoncia. Asimismo, los grupos experimentales se dividieron en dos, un grupo al cual se le realizaron extracciones (18 sujetos) y otro al cual no se le realizaron extracciones (19 sujetos). El tratamiento de extracción

dio como resultado un mayor movimiento de retrusión de los incisivos y mejoras significativas en la relación entre los molares y el overjet. Concluyendo que los tratamientos de extracción como los de no extracción redujeron significativamente la gravedad inicial de la maloclusión, con resultados oclusales adecuados y similares en el tratamiento.[32]

- Teng F y col en el 2019 evaluaron el patrón tridimensional (3D) de la deriva fisiológica de los dientes adyacentes remanentes después de la extracción de premolares por motivos de ortodoncia y los factores asociados. Todos los dientes examinados se habían inclinado y movido hacia el espacio de extracción, lo que provocó una disminución del espacio. Los dientes posteriores exhibieron principalmente inclinación y desplazamiento mesial significativos, sin rotación o cambios verticales. Por lo que, concluyeron que la edad tuvo un efecto negativo limitado en la deriva mesial de los dientes posteriores, mientras que el apiñamiento tuvo un efecto positivo limitado en la deriva canina. Por lo tanto, la extracción de premolares puede conducir a la pérdida de anclaje molar, debido a la mesialización de los molares, sobre todo en los pacientes más jóvenes. El patrón fisiológico de los caninos maxilares puede ayudar a aliviar el apiñamiento y facilitar la alineación canina ectópica, mientras que la deriva canina se acelera con un apiñamiento más severo.[34]

- Muhammad A y col en el 2018, realizaron un estudio comparativo con el objetivo de conocer la eficacia del tratamiento de la maloclusión de Clase III con las extracciones de dos premolares del maxilar inferior en un grupo y la distalización de molares inferiores en otro grupo. Este estudio transversal retrospectivo se realizó sobre modelos dentales en pretratamiento y postratamiento de 60 pacientes de Ortodoncia que tenían maloclusión de Clase III y que fueron tratados con el protocolo de extracción de 2 premolares inferiores, y distalización de molares inferiores. La muestra se clasificó en 2 grupos. El grupo A estaba formado por 30 individuos (20 mujeres, 10 hombres) (edad media, 18 años) que recibieron

el protocolo de distalización y el Grupo B estuvo conformado por 30 individuos (18 mujeres, 12 hombres) (edad promedio, 18 años) con el protocolo de extracción mandibular de 2 premolares. Los resultados mostraron que no se observaron diferencias significativas en términos de edad inicial, tiempo de tratamiento, eficacia del tratamiento y cualquier característica oclusal entre los grupos. Concluyendo que la efectividad del tratamiento de maloclusiones de Clase III mediante las extracciones de dos premolares inferiores o la distalización de los molares inferiores fue similar.[22]

- Wendl B y col en el 2017, realizaron un estudio retrospectivo para evaluar las diferencias entre el tratamiento temprano y tardío de la maloclusión de Clase III con respecto a las relaciones esqueléticas y dentales. Para ello, treinta y ocho pacientes con maloclusión de Clase III recibieron tratamiento con mentonera y fueron objeto de análisis retrospectivo. Los datos de referencia fueron obtenidos al revisar el pretratamiento, anamnesis, registros, cefalometrías y modelos de estudio. Los casos fueron asignados según el tipo de tratamiento. Los resultados obtenidos mostraron que el tratamiento temprano fue exitoso en 74% y tardío en el 67% de los casos. Se notaron fracasos en pacientes masculinos. El grupo de tratamiento tardío se caracterizó post terapéuticamente, por tener los valores del tamaño de la mandíbula más pronunciados en relación con la Clase I normal, además una mayor discrepancia esquelética entre maxilar superior y mandíbula, valores más altos para la longitud mandibular. Concluyendo que el tratamiento temprano del síndrome de Clase III resultó con mayores cambios esqueléticos con menor compensación dentaria.[21]

- Chatzoudi M y col en el 2014 realizaron un Metaanálisis; a través de búsquedas electrónicas y manuales detalladas sin restricciones hasta julio de 2014, del tratamiento ortodóntico de la maloclusión de Clase III usando mentonera. Dicha información recopilada estuvo basada en ensayos controlados aleatorios (ECA) y estudios de cohortes, es decir, ensayos controlados prospectivos y retrospectivos.

Concluyendo que la mentonera indicaba un efecto positivo general para corregir la maloclusión de clase III.[18]

- Liu Z y col en el 2010, realizaron una revisión sistemática con ensayos clínicos aleatorios, controlados y de cohortes hasta marzo 2010, que probaban la eficacia de la mentonera en la Clase III esquelética. Dos revisores de forma independiente se encargaron de la evaluación de la calidad del estudio y recolección de datos. El metanálisis se realizó con la ayuda de Revmann 5.01. Los resultados de la búsqueda en 50 artículos mostraron el tratamiento del mentón con ángulo SNB disminuido y ángulo ANB aumentado. Dos estudios mostraron un aumento en el ángulo Gonial (P < 0,05) pero ningún cambio significativo en la longitud mandibular (Cd-Gn; P 5 .059 y .39, respectivamente). Un estudio señaló que la mentonera no tuvo ningún impacto en la inhibición del crecimiento mandibular. En conclusión, no hay información suficiente para proporcionar recomendaciones específicas en la eficacia del tratamiento de mentón en la inhibición del crecimiento mandibular.[25]

- Yasser L y col en el 2010, investigaron los impactos dentales y esqueléticos de la mentonera con dos niveles de fuerzas diferentes en el manejo de los casos de maloclusión Clase III. Se evaluaron 50 pacientes en periodo de crecimiento (26 hombres y 24 mujeres) todos con Clase III y prognatismo de la mandíbula. Dichos pacientes fueron divididos en tres grupos. En el grupo 1 (n = 20) fueron tratados con la mentonera usando 600 g de fuerza por lado y un plano de mordida oclusal. Los pacientes del grupo 2 (n = 20) fueron sometidos al mismo tratamiento que en el grupo 1 pero usando 300 g de fuerza por lado. En el grupo 3 (n = 10) no se realizó ningún tratamiento. Para todos los pacientes, se tomaron radiografías laterales antes del tratamiento y después de 1 año. Se trazaron los análisis cefalométricos. Los ángulos ANB, valoración de Wits, la altura facial anterior, el ángulo del plano mandibular y la retroinclinación de los incisivos inferiores aumentaron significativamente comparando con el grupo de referencia. Se concluyó que el uso de la mentonera mejoró la relación de la base maxilomandibular en los pacientes que presentan maloclusión de Clase III,

aunque tuvo poco efecto esquelético. La utilización de cualquiera de las fuerzas tuvo los mismos efectos, excepto que la fuerza mayor tuvo un resulatdo más evidente en la disminución en la altura de la rama.[26]

- Gökalp H y col en el 2005, realizaron un estudio sobre cefalogramas laterales e imágenes de resonancia magnética (IRM) obtenidas de 20 sujetos con maloclusión de Clase III. En este estudio se incluyeron sujetos sin síntomas articulares (ATM). En el grupo de tratamiento, una mentonera con 600 g de fuerza se aplicó en 13 pacientes (10 niñas y 3 niños) con una edad media de 9 años. La mentonera se aplicó en una dirección desde el mentón hacia la ATM. El grupo de control estuvo conformado por 7 pacientes (6 niñas y 1 niño) cuya edad promedio fue de 8 años y 9 meses. Cabe resaltar, que en este grupo control no se aplicó el tratamiento de ortodoncia. Los registros se tomaron al principio y al final de la terapia de mentonera de todos los sujetos. Las mediciones se realizaron en cefalogramas laterales y resonancias magnéticas de la ATM unilaterales, sagitales izquierdas y oblicuas. Variables obtenidas al inicio y final del estudio se compararon mediante pruebas t de Student y pruebas t pareadas. Los resultados obtenidos fueron que la longitud del cuerpo mandibular se incrementó y el ángulo de la cabeza condilar se redujo mediante la terapia de mentonera. Concluyendo así que el patrón de crecimiento condilar fue alterado por la mentonera. Puede implicarse que la fuente de mejora fue la adaptación de las estructuras craneofaciales a los cambios del patrón de crecimiento condilar producidos por la mentonera. [27]

- Gutiérrez J y col en el 2004 evaluaron un informe de caso clínico con diagnóstico de Clase III con prognatismo mandibular de una paciente de 11 años, en periodo de crecimiento, quien fue tratada con el aparato extraoral llamada mentonera, durante 2 años. El tratamiento de ortopedia consistió en la utilización de una mentonera de tracción occipital que aplicaba una fuerza de 300 gr por cada lado, durante 12 horas al día durante dos años y para el tratamiento de ortodoncia se utilizaron brackets Roth .022 y secuencia de arcos. Durante este tiempo se

buscaron signos y síntomas de disfunción en la articulación temporomandibular sin obtener datos relevantes. Concluyeron que se logró la redirección del crecimiento a corto plazo, porque se observó la disminución del ángulo goniaco en la zona posterior de la rama mandibular, además la rama mandibular aumentó de tamaño verticalmente y el maxilar continuó su crecimiento anteroposterior y vertical cambiando así, el perfil cóncavo a un perfil recto.[19]

- Arat M y col en el 2003, realizaron un seguimiento a largo plazo (2 a 11 años) de los pacientes tratados con mentonera con respecto a la sintomatología de disfunción temporomandibular (DTM). El grupo de tratamiento abarcó a 32 personas que tenían una clase III esquelética tratados con mentonera (edad media 18,4 años). Los dos grupos de control contenían 39 sujetos no tratados con maloclusiones esqueléticas de clase III (edad media 15,5 años) y 53 estudiantes de odontología (edad media 19,2 años) con oclusiones normales aceptables. Se llevó a cabo un examen funcional de los sujetos y aquellos con al menos al menos un signo/síntoma (chasquido, dolor o desviación) se identificó como el subgrupo "sintomático". La distribución de individuos sintomáticos fue el 25% en el grupo de tratamiento, 23% en la Clase III, y 41.5% en el grupo sin sintomatología (estudiantes de odontología). Los resultados de este seguimiento a largo plazo indicaron que el tratamiento usando la mentonera no es un factor que provoque la DTM ni tampoco previene la misma. Tanto la edad y los factores de estrés siempre deben tenerse en cuenta en la evaluación de DTM.[23]

- Young-Il y col en el 2003, investigaron las características esqueléticas que determinan el éxito de la mentonera, a través de la evaluación de los resultados de tratamientos con diagnóstico de clase III esquelética. Para ello, se realizó el seguimiento longitudinal de 40 pacientes (18 hombres, 22 mujeres). A quiénes se tomaron radiografías cefalométricas laterales antes de iniciar el tratamiento de la mentonera (T0), después de comenzar el tratamiento de la mentonera (T1), y al finalizar el tratamiento de ortodoncia y colocarle los aparatos de contención (T2). A partir de las mediciones en T2, los pacientes se clasificaron en el grupo 1,

mostrando buenos resultados de retención (total 21; 9 hombres, 12 mujeres), o grupo 2, mostrando malos resultados (total 19; 9 hombres, 10 mujeres). El principal efecto observado con el uso de la mentonera fue la retracción de la mandíbula para ambos grupos; sin embargo, la cantidad de rotación fue mayor en el grupo 2. Después de la contención, el grupo 2 mostró más rotación hacia adelante y crecimiento hacia adelante de la mandíbula que el grupo. [20]

- Rituccl R y col en el 1986, realizaron un estudio cuyo propósito fue determinar cómo las tasas de crecimiento de bases craneales y dimensiones mediofaciales se vieron afectados por la aplicación de fuerza a la mandíbula por el uso de la mentonera. Se analizaron datos de niñas japonesas con diagnóstico de clase III esquelética, a quiénes le se les tomaron radiografías cefalométricas laterales y fueron agrupadas en dos grupos; un grupo control (tomadas anualmente) y un grupo tratado (semestralmente) desde la primera infancia hasta la adolescencia. La muestra de control fue compuesta por siete personas y la muestra tratada por diez personas. Se requirió que la muestra usara la mentonera un mínimo de 12 horas por día. La fuerza total entregada fue de 500 g, 250g por lado. Los resultados de este estudio indicaron que la mentonera provoca un cierre del ángulo de flexión craneal N-S-Ba, inhibe el crecimiento posterior del punto basión e impone una tendencia de crecimiento vertical en los puntos nasión y silla turca. Concluyendo que la mentonera inhibe significativamente el crecimiento maxilar vertical posterior y crecimiento de la altura facial anterior superior.[24]

b. BASES TEÓRICAS

I. MALOCLUSIÓN DE CLASE III

1.1. DEFINICIÓN

Edward Angle, precursor de la Ortoodoncia, en 1899 estableció una clasificación de las maloclusiones, dividiéndolas en Clase I, Clase II y Clase III según la posición del primer molar permanente superior e inferior. A lo largo del tiempo, la clasificación de Angle fue modificada, incluyéndose como información adicional, la relación mandibular y el patrón

de crecimiento. La maloclusión de clase III significaba que el maxilar inferior tenía una posición más adelantada en comparación del maxilar superior y/o la base del cráneo. Asimismo, ocurren casos en donde se produce una compensación dentaria; es decir, presenta una Clase III esquelética con una maloclusión de Clase I.

Charles Henry Tweed categorizó las maloclusiones de Clase III en dos subtipos: la pseudo Clase Maloclusión III, que se refiere a una mandíbula normal con un subdesarrollo del maxilar superior, y la maloclusión de clase III esquelética verdadera, que se caracteriza por presentar una mandíbula prognática con un subdesarrollo de maxilar.

Además, factores como un crecimiento deficiente del maxilar superior o el crecimiento hacia abajo del maxilar inferior pueden causar problemas de clase III esquelético.

Por lo tanto, podemos entender que un crecimiento hipodivergente de la mandíbula conlleva a la Clase III debido a una mayor rotación hacia arriba y hacia adelante de la mandíbula, mientras que un crecimiento vertical, podría ocultar la clase III dado que implica una rotación hacia abajo y hacia atrás de la mandíbula; siempre y cuando la altura facial total permanezca dentro de los rangos normales.

El manejo no quirúrgico de la maloclusión de Clase III esquelética, es un constante reto como especialistas. Es por ello, que el diagnóstico y la intervención temprana resulta importante para evitar la gravedad o la complejidad de la Clase III esquelética durante la adolescencia.

Los estudios a lo largo del tiempo, han evidenciado las características de la maloclusión de la Clase III esquelética, tienden a empeorar con el crecimiento si no intervenimos a tiempo, es por ello, que, la correcta intervención ortopédica resulta crucial en el crecimiento de los individuos con maloclusión de Clase III. De lo contrario, los rasgos clínicos y radiográficos de la maloclusión de Clase III en adolescentes que ya finalizaron su crecimiento tendrán consecuencias visibles y no estéticas.

La maloclusión de clase III esquelética puede originarse por varios factores, como la retrusión del maxilar superior y la protrusión mandibular, o una combinación de ambas. Afectándose, la estética facial y el estado emocional del paciente, que muchas veces,

influye negativamente en la autoestima, por ello se resalta la importancia de tratarla tempranamente.

1.2. ETIOLOGÍA

El origen de la maloclusión de Clase III esquelética y dentaria tiene muchas causas; no obstante, las causas que más predominan son los factores genéticos y ambientales. Por ello, en la literatura suele mencionarse que tanto la deficiencia maxilar como el prognatismo mandibular y las compensaciones dentarias son heredables dentro de una misma familia.

Los rasgos característicos que tienen como origen a los factores ambientales son las amígdalas hipertróficas, enfermedades hormonales, dificultades respiratorias, postura, traumas, erupción alterada de los incisivos permanentes y la pérdida temprana de los molares permanentes.

Moyers menciona que las amígdalas hipertróficas y las dificultades respiratorias pueden causar la alteración de la posición lingual, haciendo que la lengua se mantenga adelantada, aplanada y en posición baja para ayudar a mantener las vías respiratorias abiertas.

La alteración de la erupción dentaria induce a una guía incisal inadecuada que favorece a la aparición de la maloclusión de clase III.

Así como, los rasgos morfológicos de tamaño, posición y desplazamiento de la base del cráneo, del maxilar superior, de la mandíbula, articulación temporomandibular podrían afectar la relación vertical y sagital de los dientes y maxilares tanto superior como inferior.

Von Limbourgh en el año 1972 refería que la lengua en posición baja y deprimida representa un factor importante para que se desencadene la clase III.

Cabe mencionar que Linder y Aronson indicaron que la respiración bucal juega un rol predisponente en el origen de la maloclusión de clase III porque influye en el crecimiento craneofacial.

1.3. PREVALENCIA

La Clase III varía según los grupos étnicos y regiones geográficas (Tabla1 y tabla 2).

Recientemente, una revisión sistemática documentó una prevalencia global del 5% de la maloclusión de Clase III según Angle en la población americana. Tasas de prevalencia de 9,10%, 8,30% y 3-5% fueron revelados para Grupos de países latinoamericanos, mexicanos y brasileños, respectivamente. Entre los japoneses rondaba el 14%, para los coreanos 9%-19% y alrededor de 1,65% para taiwaneses. [18]

Además, desde un punto de vista global, los indios tenían la prevalencia más baja de 1,19% entre todos los demás grupos raciales.

Los factores como el método de estudio de la maloclusión y el grupo de edad pueden influir en la variable de la prevalencia en los caucásicos entre el 3% y el 5%.[13]

Además, la población blanca en Estados Unidos y Escandinavia tuvieron una incidencia de Clase III de aproximadamente 3%–5% y alrededor del 6% para Suecia. Para los estadounidenses, se encontró que la prevalencia era de aproximadamente 5%.[11]

Tabla 1. Prevalencia reportada de la maloclusión de Clase III globalmente y en diferentes continentes

Continents	Prevalence (%)
Globally	0–26.7
East Asian	4–14
Southeast Asian	15.80
African	4.59
Middle Eastern	10.18
Indian	1.19
European	4.88 (2–6)
Northern European	0.8–4.2

Tabla 2 Prevalencia reportada de la maloclusión clase III en diferentes grupos.

Nationality	Prevalence (%)
Chinese	15.69
Malaysian	16.59
Japanese	2.3–14
Korean	9–19
Taiwanese	1.65
Indian	0–4.76
Israeli Arabs	1.30
Iranians	15.20
Turkish	10.30
Egyptians	11.38
Tanzanian	1.81–19.72
Nigerian	1.22–11.79
United Kingdom	3–5
Scandinavian	3–5
Swedish	6
Brazilian	3–5
Saudi Arabian	9.40
African Americans	3–6
European Americans	0.80
Latino Americans	9.10
Mexican Americans	8.30
Italians	5
German	2.80
Belgian	6
British	2.9
Danish	4.30
Polynesian	5.50
Syrian	14.0
Lebanese	5.10

1.4. CARACTERÍSTICAS MORFOLÓGICAS DE LA MALOCLUSIÓN DE CLASE III

Las maloclusiones de Clase III presentan diferentes características faciales donde influyen la posición de los dientes y la morfología de las estructuras esqueléticas, que sumadas dan origen a las alteraciones de las maloclusiones de Clase III.[16] (Figura 1)

Los rasgos esqueléticos son de origen maxilar, mandibular o ambos y es diagnósticado a través de los análisis cefalométricos. Si es originado por el maxilar superior, se observará una posición retruida del maxilar, conocido como retrognatismo o hipoplasia y si el origen es mandibular se observará una mandíbula adelantada conocido como prognatismo o hiperplasia.[17] (Tabla 3)

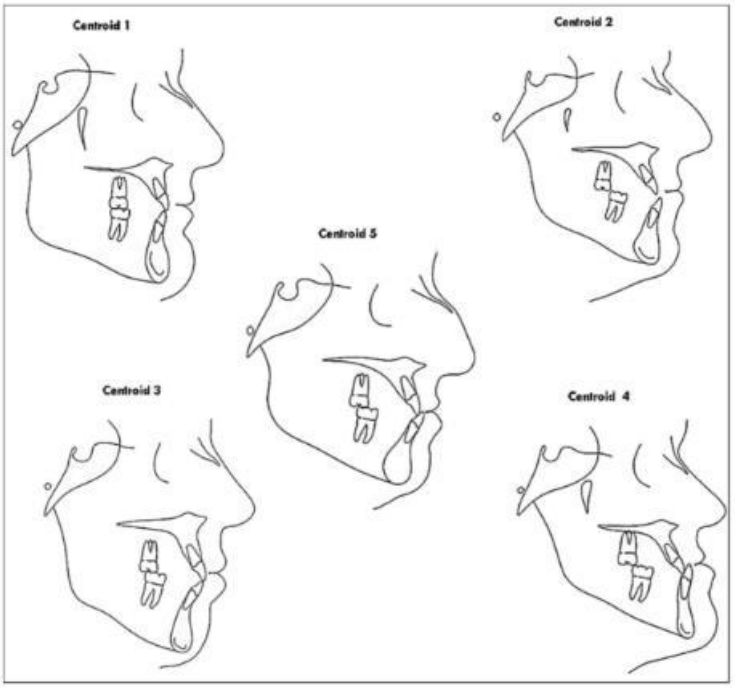

Figura 1. Características físicas de la Clase III. Fuente: Tomado de Uribe LM y col, 2013[31]

Tabla 3. Origen esquelético y dentoalveolar de la maloclusión Clase III esquelética en una muestra al azar de hombres jóvenes caucásicos

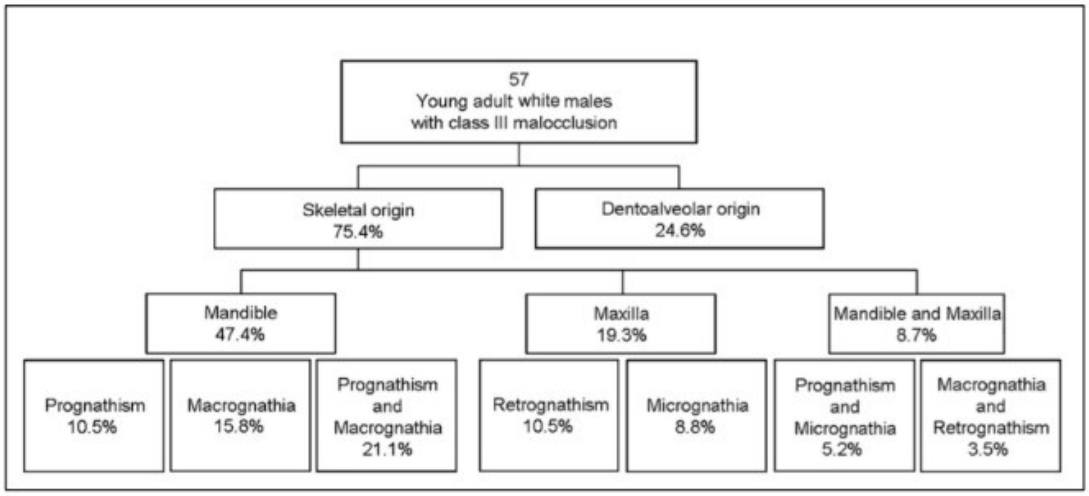

Fuente: Tomado de Staudt CB y col., 2009[48]

Las maloclusiones de Clase III pueden ser de clase III verdadera o Pseudo clase III.

- **Maloclusión Pseudoclase III**

Se caracteriza por presentar un patrón esquelético de clase I, pero dentariamente se observa a los incisivos inferiores vestibularizados, los incisivos superiores lingualizados y la presencia de contactos prematuros que inducen a llevar la mandíbula hacia adelante, logrando una mordida borde a borde o una mordida cruzada anterior, dando una apariencia de prognatismo.

Se puede detectar si la mandíbula se encuentra adelantada por las causas anteriormente mencionadas mediante dos acciones, una de ellas, es llevando manualmente el mentón hacia atrás, sin forzarlo, hasta centrar los cóndilos en las cavidades articulares. La otra opción es realizar una radiografía cefalométrica y medir la distancia entre el tubérculo anterior del atlas ubicado en la primera vértebra cervical con el borde más posterior de la rama de la mandíbula. La maloclusión pseudoclase III es común durante el periodo del crecimiento y desarrollo, cuando comienza la erupción dental mixta y dentaria permanente joven. Por lo que es importante corregir, tempranamente, la mordida cruzada en el área anterior y eliminar los puntos de contacto prematuros causados por los dientes caninos e incisivos temporales, esto ayudará a prevenir la protrusión excesiva de la mandíbula.[14]

- **Clase III verdadera**

Pueden manifestar un prognatismo mandibular, una hipoplasia del maxilar superior, o una combinación de ambas condiciones. Mientras que, la clase III vertical se produce por una deficiencia en el crecimiento vertical del maxilar superior y una rotación antihoraria de la mandíbula.[31]

1.5. OPCIONES DE TRATAMIENTO

1.5.1. TRATAMIENTO ORTOPÉDICO

La redirección del crecimiento de la Clase III está indicada en pacientes con discrepancia esquelética.

La finalidad de la terapia ortopédica de la maloclusión de Clase III es corregir o mejorar la discrepancia esquelética tempranamente para que cuando se realice el tratamiento de camuflaje ortodóntico no se requiera pasar por una cirugía ortognática.

Este enfoque de modificación del crecimiento en pacientes de Clase III puede lograrse a través de aparatos funcionales, terapia de mentonera, máscara facial de protracción y aparatos osteointegrados.[11]

APARATOS FUNCIONALES

Los aparatos funcionales se utilizan para cambiar el patrón esquelético, redirigiendo el crecimiento del maxilar superior e inferior.

Los más conocidos son el Aparato inverso de doble bloque y el regulador funcional III de Frankel (FR III).

FR III tiene protectores vestibulares maxilares en la profundidad del surco. Estos protectores se colocan lejos del maxilar para estirar el periostio y estimular el desarrollo anterior del maxilar. La parte inferior del aparato intenta restringir el crecimiento mandibular o redirigirlo posteriormente.[23]

La investigación actual sugiere que los aparatos funcionales pueden mejorar las relaciones oclusales, pero esto se debe principalmente a cambios dentoalveolares, proclinación de los incisivos superiores y retroinclinación de los incisivos inferiores.

La evidencia de una reciente revisión sistemática sugiere que el FR III podría restringir el crecimiento mandibular pero no estimular el movimiento hacia delante del maxilar.[33]

MENTONERA

La mentonera comenzó a utilizarse en el siglo XIX con el objetivo de frenar el crecimiento de la mandíbula dependiendo de la dirección donde se aplique la fuerza ya sea en sentido vertical y sagital. Mejora el patrón del crecimiento mandibular, induciéndolo a un

crecimiento hacia atrás, remodelando también la forma mandibular. Dentariamente, logra la lingualización de los incisivos inferiores que ayudan a la corrección de la clase III.[36]

El uso de dicho aparato extraoral está orientado en pacientes jóvenes que presentan el diagnóstico de prognatismo de la mandíbula y que se encuentren en la etapa de crecimiento. A su vez, se sabe que la mentonera no impide el crecimiento mandibular, pero si redirecciona el crecimiento de la mandíbula en sentido vertical, provocando un retroceso, a través de la rotación de la mandíbula. Estos cambios en la dirección del crecimiento mandibular ayudan a mejorar la maloclusión de Clase III.[36]

Revisiones sistemáticas recientes mostraron que existe un considerable acuerdo entre los estudios en cuanto a que el uso de la mentonera puede ser utilizado para el tratamiento interceptivo de la creciente maloclusión de Clase III, basado en resultados favorables a corto plazo.

Se ha visto que estos cambios no se mantienen a largo plazo y que el crecimiento normal del maxilar inferior puede volver a restablecerse, si se interrumpe el tratamiento con la mentonera antes de completar el crecimiento. Por lo tanto, se recomienda que los pacientes de Clase III con prognatismo mandibular usen la mentonera hasta que el crecimiento se haya completado para mantener los efectos. Se debe tener cuidado, al usar la mentonera en individuos que se encuentran en la etapa dentaria mixta con marcado prognatismo mandibular, particularmente si se asocia con proporciones verticales aumentadas, ya que, por lo general, estos pacientes son tratados ortoquirúrgicamente, cuando completen el crecimiento. Como el pronóstico a largo plazo de la mentonera es impredecible, los padres de los pacientes siempre deben estar completamente informados de esto, antes de iniciar el tratamiento[36].

La línea de fuerza aplicada en la mentonera, debe ser dirigido a lo largo de las líneas que van desde el punto del mentón hasta las cabezas de los cóndilos, bilateralmente en el rango de 400g a 500g de fuerza, en un lapso de 10 a14 horas por día. Mientras se prueba la mentonera en el paciente, deben tomarse medidas para asegurarse de que la mentonera no choque con los labios inferiores, ya que puede causar retroinclinación de los incisivos y la recesión de la encía labial inferior. (Figura 2)[28]



Figura 2: Uso de Mentonera. Fuente: Tomado de Deguchi T y col, 2002[3].

MÁSCARA DE PROTRACCIÓN

La máscara facial de protracción es una de las herramientas interceptivas más utilizadas para la maloclusión esquelética de Clase III.[16]

El aparato tiene dos componentes: un arco extraoral que se coloca a nivel del mentón y la frente y un accesorio intraoral, el cual va sujetado a la dentición superior (Figura 3). El mentón y parte de la frente del arco extraoral están conectados por una barra intermedia para la conexión con la dentición maxilar, a través de los elásticos intraorales.

El accesorio intraoral tiene varios diseños, incluidos removibles, con bandas, y versiones con unión acrílica. Todos incorporan ganchos colocados bilateralmente cerca de los caninos superiores. Para minimizar la rotación no deseada del plano palatino, los elásticos de Clase III deben estar unidos cerca a los caninos superiores a 30° con respecto del plano oclusal. Se prefiere el aparato disyuntor del maxilar, ya que proporciona un efecto de plano de mordida temporal en casos hiperdivergentes y facilita el salto de mordida cruzada anterior en los casos de mordida profunda. Las fuerzas elásticas suelen ser de 400 a 450 g por lado (14 a 16 OZ) y deben usarse de 12 a 14 horas por día.

El total del tiempo de tratamiento suele ser entre 6 a 9 meses y debe usarse más en la tarde o en la noche; debido a que existe una mayor liberación de la hormona del crecimiento y otras hormonas endocrinas que promueven el factor de crecimiento, durante la tarde y noche que durante el día. (Figura 3).

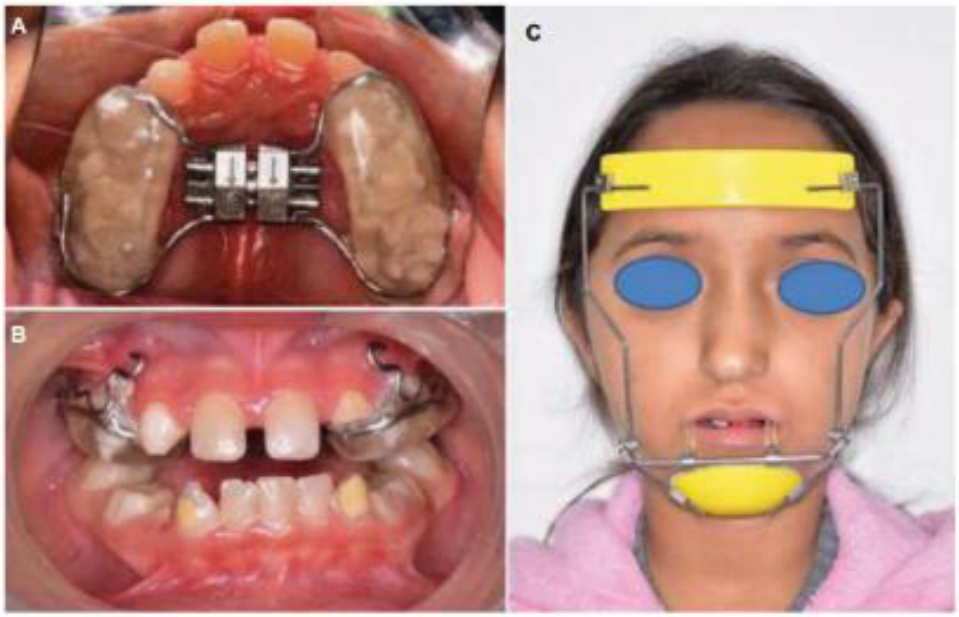

Figura 3 Disyunción palatina con máscara facial. Fuente: Tomado de B. Wendl y col, 2017[4].

DISYUNCIÓN PALATINA

La disyunción palatina se refiere a la utilización de fuerzas en dirección lateral que van a actuar a nivel de los huesos palatinos para romper la sutura intermaxilar. Para tal fin, se requiere un tornillo incorporado para producir expansión, el cual debe activarse según el protocolo establecido para generar fuerzas intermitentes y pesadas. La activación consiste en abrir el tornillo entre 0.20mm y 0.25 mm de distancia. Los protocolos comunes de activación se clasifican en lentos, quiere decir que se abrirá 1mm por semana; semirápidos, se abrirá 0.25mm por día; o rápidos, cuando se abrirá de 0.5 mm o más milímetros cada día. El profesional es quién decidirá el protocolo que se usará en el paciente, según su experiencia y el diagnóstico, sin embargo, se recomienda que en niños se utilice el protocolo lento. Por tal razón, se entiende que conforme el paciente va creciendo, la sutura tendrá mayor interdigitación, por lo que será necesario ejercer fuerzas mayores para lograr una disyunción adecuada.[8]

1.5.2. CAMUFLAJE ORTODÓNTICO

- Tratamiento de ortodoncia compensatoria de la Maloclusión esquelética de clase III con mordida cruzada anterior

La decisión de extraer dientes en el tratamiento ortodóntico, va a depender de la cantidad de apiñamiento dentario y el tipo de maloclusión que presente el paciente. Además, existen otros puntos a considerar en la necesidad de extraer o no dientes, como el patrón esquelético en sentido vertical, la competencia labial, el overbite y la coincidencia de líneas medias dentarias.[19] Ahora bien, no sólo es suficiente saber la necesidad de extracción dentaria sino también qué dientes serán extraídos y cómo se utilizará el espacio residual. Todos estos aspectos determinarán el enfoque del tratamiento ya sea de camuflaje o si será manejado para un caso ortoquirúrgico.[26]

Las anormalidades de la base del cráneo afectan fuertemente la interpretación de las variables cefalométricas en esta región, particularmente SNA, SNB, ANB y el ángulo de convexidad. Otros parámetros cefalométricos, factores de corrección y, sobretodos, los hallazgos del análisis facial contribuyeron a hacer el diagnóstico y desarrollo de un plan de tratamiento. En adultos, los patrones esqueléticos de clase III a menudo se pueden tratar con ortodoncia de camuflaje o cirugía ortognática.[24]

Una de las opciones para el tratamiento es el camuflaje de ortodoncia con extracción de primeros premolares. Los resultados del tratamiento son satisfactorios y se logran los objetivos oclusales, una sonrisa armoniosa y con ello mejora el autoestima y calidad de vida del paciente.[29] (Figura 4)

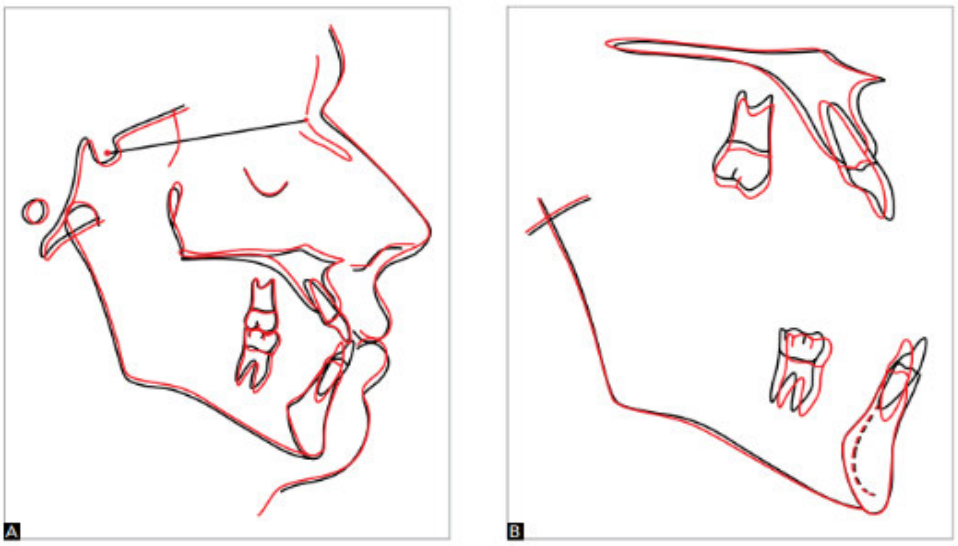

Figura 4. Superposiciones antes (A) y después (B) después de tratamiento

Una alternativa diferente vendría en extraer los segundos premolares superiores y los primeros premolares mandibulares con el fin de camuflar y corregir las maloclusiones de clases III dentarias y esqueléticas tanto leves como moderadas, que a veces presentan mordida cruzada en el sector anterior.

No se sugieren las extracciones en el sector anterior del maxilar inferior porque producen un impacto significativo en el perfil facial, haciéndolo más recto e incluso cóncavo, notándose un mentón sobresaliente, debido a la reducción de apoyo del labio inferior, se produce una disminución en la altura facial inferior, debido a que el maxilar inferior rotará en sentido antihorario. Sin embargo, si extraemos los segundos premolares maxilares podremos evitar claramente los resultados desfavorables en los pacientes con maloclusión de clase III.

Cabe recordar que, al culminar el tratamiento de Ortodoncia, viene la etapa de la contención que consiste en evitar que los dientes cambien su posición, a través del uso de dispositivos elaborados para estabilizar el complejo dentario[2]. La finalidad más importante de esta etapa es otorgarles a los pacientes la consolidación dentaria, articular y muscular por muchos años.[2,3]

Ahora bien, la recidiva, que ocurre cuando los dientes cambian de posición después del tratamiento ortodóntico, se convierte en un gran problema. Por ello, la importancia de

saber diagnosticar y llevar el mejor plan de tratamiento juega un rol imprescindible en la vida del Profesional.[30]

Cuando se decide realizar el tratamiento de camuflaje es porque se producirán movimientos compensatorios mediante los espacios de las extracciones dentarias. El protocolo de extracciones para conseguir la clase canina I y clase molar I, es realizando la extracción de los segundos premolares superiores y de los primeros premolares inferiores para llevar los incisivos anteroinferiores hacia atrás y evitar la retracción de los dientes anterosuperiores. (Figura 5)[30].

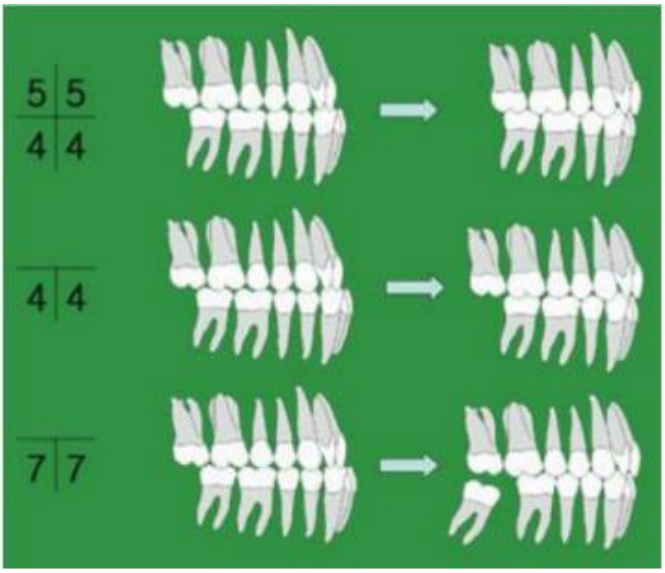

Figura 5. Alteraciones de extracciones dentarias y las relaciones oclusales finales en maloclusiones clase III. Fuente: Tomado de Kovac's A y col, 2007[30].

1. INFORMACIÓN DEL PACIENTE

El paciente Adrián García Prado con 15 años y 1 mes de edad (figura 6), de raza mestiza acudió a la Clínica de posgrado de Odontología de la Universidad Nacional Mayor de San Marcos (UNMSM) acompañado de sus padres para solicitar una evaluación en la especialidad de Ortodoncia y Ortopedia Maxilar. Al examen clínico general, se observó un ABEG y LOTEP. Fue muy colaborador en todo momento de la inspección clínica, no refirió hábitos nocivos para la salud bucal. Sin antecedentes médicos de importancia, ni alergias a medicamentos. Al examen clínico oral, se diagnosticaron restauraciones dentarias y bajo riesgo estomatológico. El motivo de la consulta fue el deseo de mejorar su sonrisa porque veía sus dientes «metidos».



Figura 6 Fotografía de 45°

2. HALLAZGOS CLÍNICOS

- **Examen facial:**

  - ❖ De frente: (figura 7)

  Paciente dolicofacial**,** de constitución gruesa, competencia labial, alas nasales anchas y tercio inferior aumentado por exceso vertical del mentón.

- De sonrisa: (figura 8)

Presentó un arco de la sonrisa consonante, sin canteo oclusal, línea labial baja, curvatura del labio superior convexo, no presenta espacios negativos laterales, sonrisa simétrica, no presenta canteo oclusal, desvío de la línea inferior 1mm a la izquierda.



Figura 7 Fotografía de frente



Figura 8 Fotografía de sonrisa

- De perfil: (figura 9)

  Perfil total convexo, labios superior e inferior protruidos, competencia labial. Depresión del tercio medio facial y plano mandibular normodivergente.

- Del tercio inferior: (figura 10)

  Tipo de perfil convexo, ángulo nasolabial disminuido, ángulo mentolabial conservado y eversión del labio inferior con competencia labial.



Figura 9 Fotografía de perfil



Figura 10 Fotografía del tercio inferior

- **La línea** media inferior desviada 1mm a la izquierda con respecto a la línea media facial.
- **Exploración intraoral:**
  - ❖ Análisis del arco superior: (figura 11)

  Tipo de dentición permanente, forma de arco cuadrangular y línea media centrada. Molares rotadas hacia mesial, pieza 12 con palatoversión, pieza 16 con vestibuloversión, presencia de manchas blancas en la mayoría de piezas dentarias, pieza 13 ectópica y ausencia de terceras molares.



Figura 11 Arco superior

- Análisis del arco inferior: (figura 12)

Dentición permanente, forma de arco trapezoidal, línea media inferior desviada 1mm hacia la izquierda, presentó múltiples giroversiones, manchas blancas y ausencia de terceras molares.



Figura 12 Arco inferior

- Análisis de los arcos en oclusión: (figura 13, 14 y 15)

Presentó una relación molar derecha e izquierda de clase III, así como la relación canica derecha e izquierda de clase III, por ello, según la clasificación de Angle, fue descrita como una maloclusión de clase III.

Se observó también, discrepancia dentaria inferior de -2.5mm, mordida cruzada a nivel de 15 y 46; 12 y 43; 22 y 33, manchas melánicas a nivel gingival, múltiples manchas blancas, un overbite disminuido del 10% y un overjet de 1mm.



Figura 13 Lateral derecha



Figura 14 Lateral izquierda



Figura 15 Oclusal anterior

3. LÍNEA DE TIEMPO

Cuando entrevistamos a la mamá, nos comentó que ¨observó la mala mordida de su hijo, desde pequeño, aproximadamente a los 10 años¨, y que no presentaba antecedentes médicos relevantes.

4. DIAGNÓSTICO, EVALUACIÓN

Para diagnosticar las maloclusiones de clase III esqueléticas y alteraciones dentofaciales fue necesario realizar los siguientes exámenes complementarios:

- Set de fotografías (05 extraorales y 05 intraorales)
- Modelos de estudio
- 01 Radiografía panorámica
- 01 Radiografía cefalométrica lateral
- 01 Radiografía carpal, mano izquierda

- FOTOGRAFÍAS: (Figura 16)
  Fueron descritas en el ítem de Hallazgos clínicos.



Figura 16 Collage Fotográfico

- MODELOS DE ESTUDIO

  ❖ Modelo superior: (figura 17)

  Arco de forma parabólica, con una distancia intermolar de 52 mm, y una distancia intercanina de 45 mm. Presentó una simetría anteroposterior, sin embargo, presentó una asimetría transversal hacia vestibular de 2mm del cuadrante I y de 1mm del cuadrante II. Con respecto a las piezas dentarias, se observó múltiples giroversiones, pieza 12 con palatoversión, pieza 13 ectópica, asusencia de terceros molares y con discrepancia de -2mm arco diente.



Figura 17 Modelo superior

❖ Modelo inferior: (figura 18)

Arco de forma trapezoidal con una distancia intermolar de 48 mm y una distancia intercanina de 36 mm. Presentó una simetría anteroposterior, sin embargo, se observó una asimetría transversal de 1mm hacia vestibular del cuadrante IV. Además, múltiples giroversiones, apiñamiento dentario leve, ausencia de terceras molares. La discrepancia arco diente fue de -2,5mm y la curva de Spee de 0mm. El análisis de Bolton se encontró exceso posteroinferior de 1mm y exceso anteroinferior de 2.1mm



Figura 18 Modelo inferior

❖ En oclusión: (figura 19, 20 y 21)

Se observó la relación canina y molar de clase III según Angle. Overjet de 1mm y overbite del 10%, mordida cruzada a nivel de 15 y 46; 12 y 43; 22 y 33.



Figura 19 Modelo de estudio, vista anterior



Figura 20 Modelo de estudio, vista lateral derecha



Figura 21 Modelo de estudio, vista lateral izquierda

- RADIOGRAFÍA PANORÁMICA

Se observaron las siguientes características (Figura 22)

- ❖ Senos maxilares neumatizados
- ❖ Tabique nasal: sin alteraciones
- ❖ Cornete medio izquierdo hipertrófico
- ❖ Altura de Rama mandibular simétricos
- ❖ Cuerpos mandibulares simétricos
- ❖ Piezas dentarias 1.5, 2.5, 3.7, 3.6 dilaceradas.
- ❖ Pieza dentaria 4.7 mesioinclinada.
- ❖ Piezas dentarias en formación: 1.8, 2.8, 3.8 y 4.8



Figura 22. Radiografía panorámica

- RADIOGRAFÍA CEFALOMÉTRICA

Se observaron las siguientes características (Figura 23)

- ❖ Proporción cráneo-cara: Protrusión del tercio inferior.
- ❖ Relación esqueletal: Aparente tendencia a clase III.
- ❖ Patrón dentario: Aparente protrusión y vestibularización de incisivos superiores e inferiores.
- ❖ Crecimiento: Aparente crecimiento normodivergente.
- ❖ Perfil: convexo
- ❖ Vías aéreas permeables



Figura 23. Radiografía cefalométrica

- RADIOGRAFÍA CARPAL: (Figura 24)

Según su análisis de crecimiento se encontró en el estadío Fdiu (Falanges distales en inicio de unión)



Figura 24. Radiografía Carpal

ANÁLISIS CEFALOMÉTRICOS

- **Steiner, Downs y Tweed: (**Figura 25)

  - Patrón esquelético:

  Según su ANB (2°) presentó una relación esquelética de clase I, con un maxilar protruido (SNA de 87°) y una mandíbula protruida (SNB de 85°)

  - Patrón dentario:

  Los incisivos superiores se encontraron en vestibuloversión y protrusión (INA de 30° y 8mm); y los incisivos inferiores en vestibuloversión y protrusión (INB de 35° y 9mm)

  - Crecimiento mandibular:

  De acuerdo al FMA (23°), SN-GoGn (31°) se encontró un crecimiento normodivergente.
  En cuanto al crecimiento total de la cara, según el eje Y (53°) se encontraba proporcional. Además, el ángulo facial (96°) nos indicó una protrusión mandibular.

  - Perfil de tejidos blandos:

  De acuerdo al ángulo de la convexidad (6°) el perfil fue de tipo convexo. Labios protruidos. Tercio inferior proporcional.

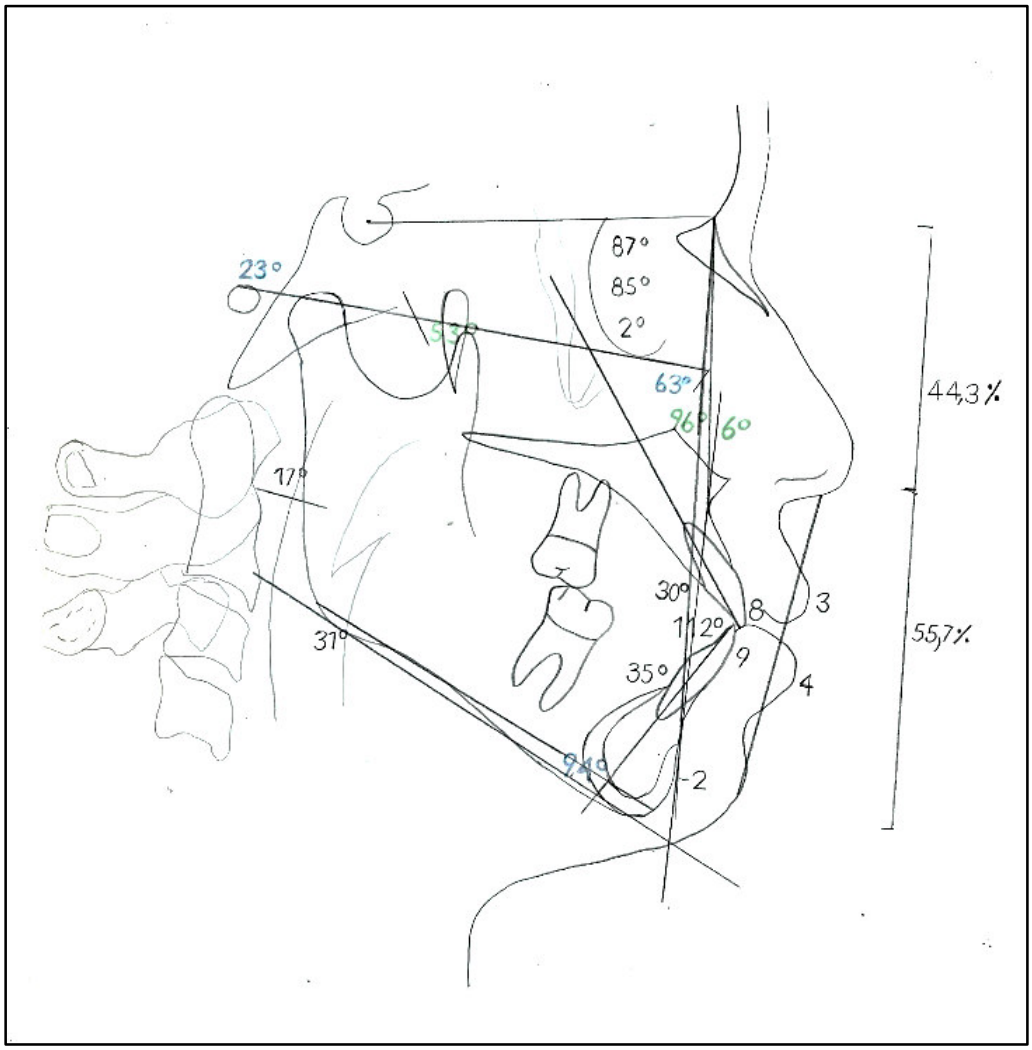

Figura 25. Análisis cefalométrico de Steiner, Downs y Tweed

- **Bjork-Jarabak**: (Figura 26)

Presentó una normoposición de la fosa articular con un ángulo de la silla de 120°, crecimiento normal de la rama (SArGo de 149°) y un crecimiento mandibular en sentido vertical y hacia atrás (goniaco inferior de 77°). La altura de la rama se encontraba aumentada y el cuerpo mandibular de tamaño normal. Altura facial anterior aumentada y altura facial posterior conservada.

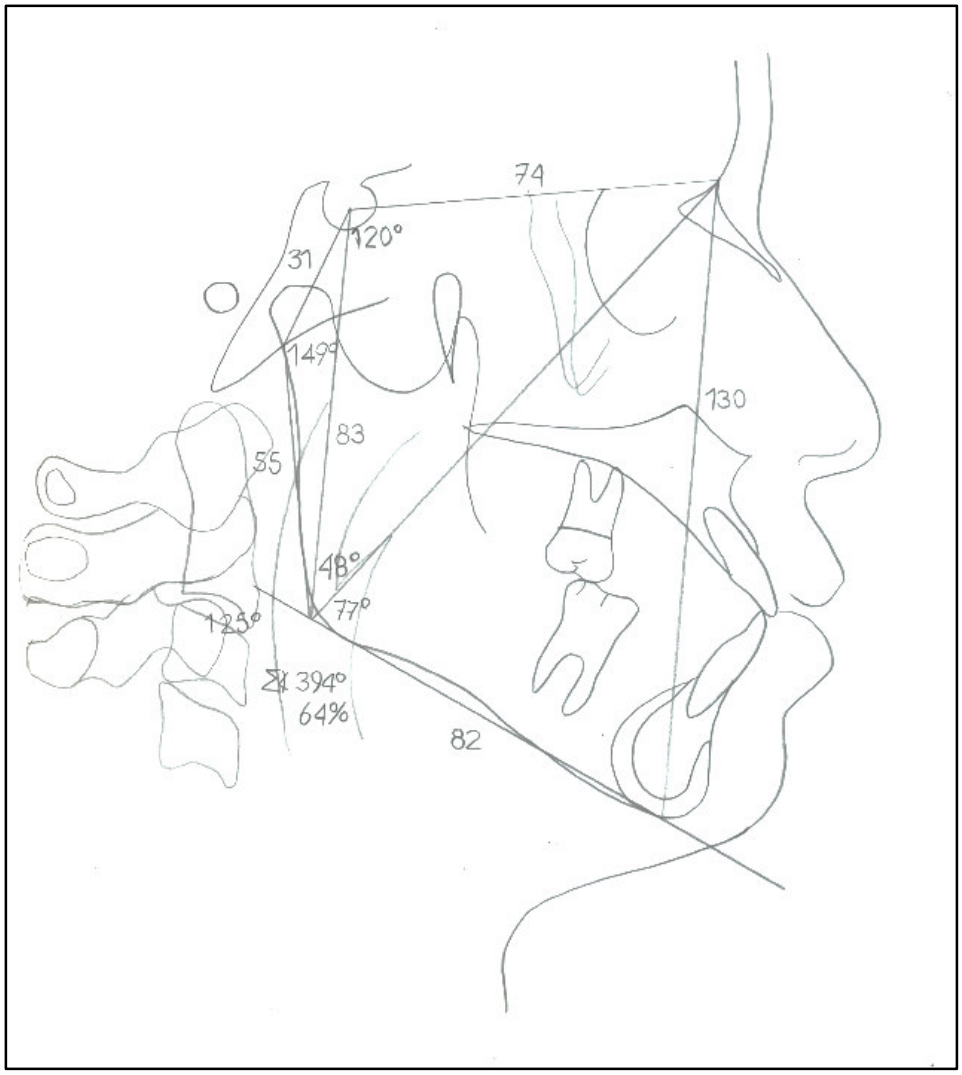

Figura 26. Análisis cefalométrico de Bjork-Jarabak

- **Proyección USP: (**Figura 27).

Se encontró un valor de (-11mm), por lo que se le clasificó como Clase III esqueletal severa.

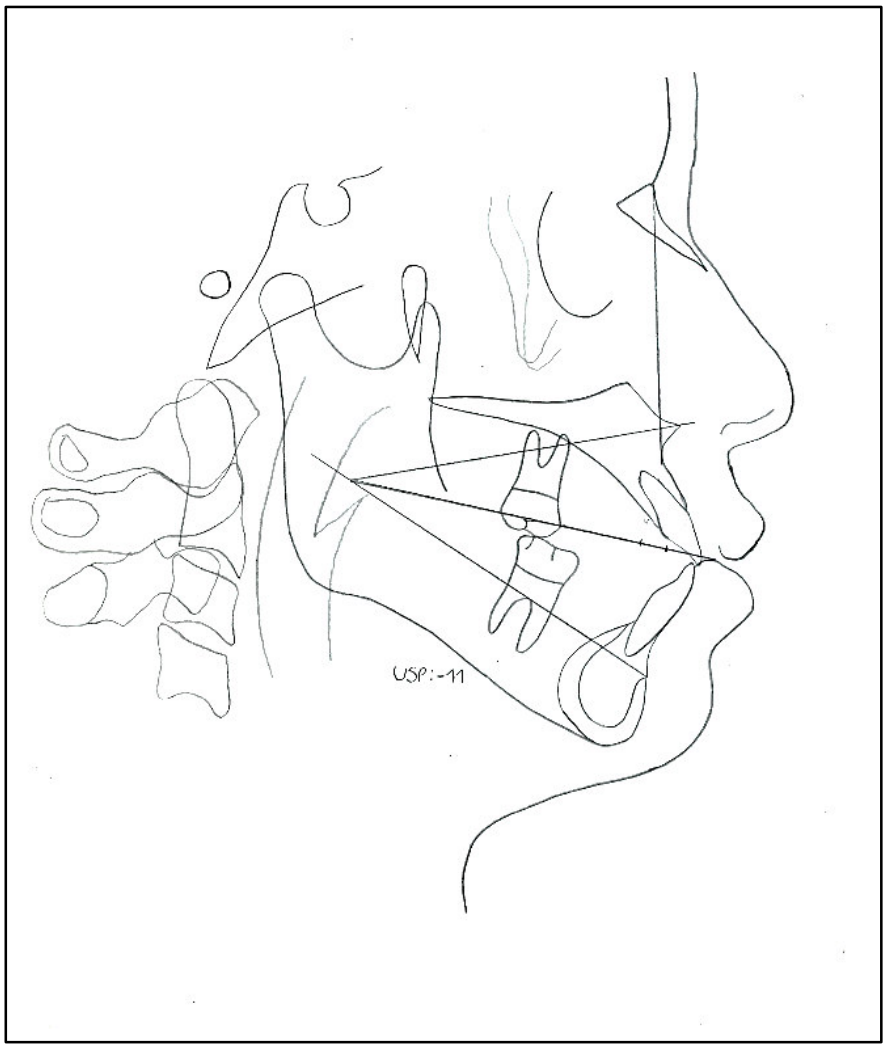

Figura 27. Proyección USP

- **Análisis de Mc Namara**: (Figura 28).
  - Presentó un tamaño mandibular normal (CoGn de 126mm), con una AFAI también conservada (70mm). El eje facial se encontró normodivergente con un valor de 92°, una normodivergencia mandibular (FMA de 23°) y protrusión de incisivos superiores e inferiores. Orofaringe aumentada de tamaño. Nasofaringe permeable.

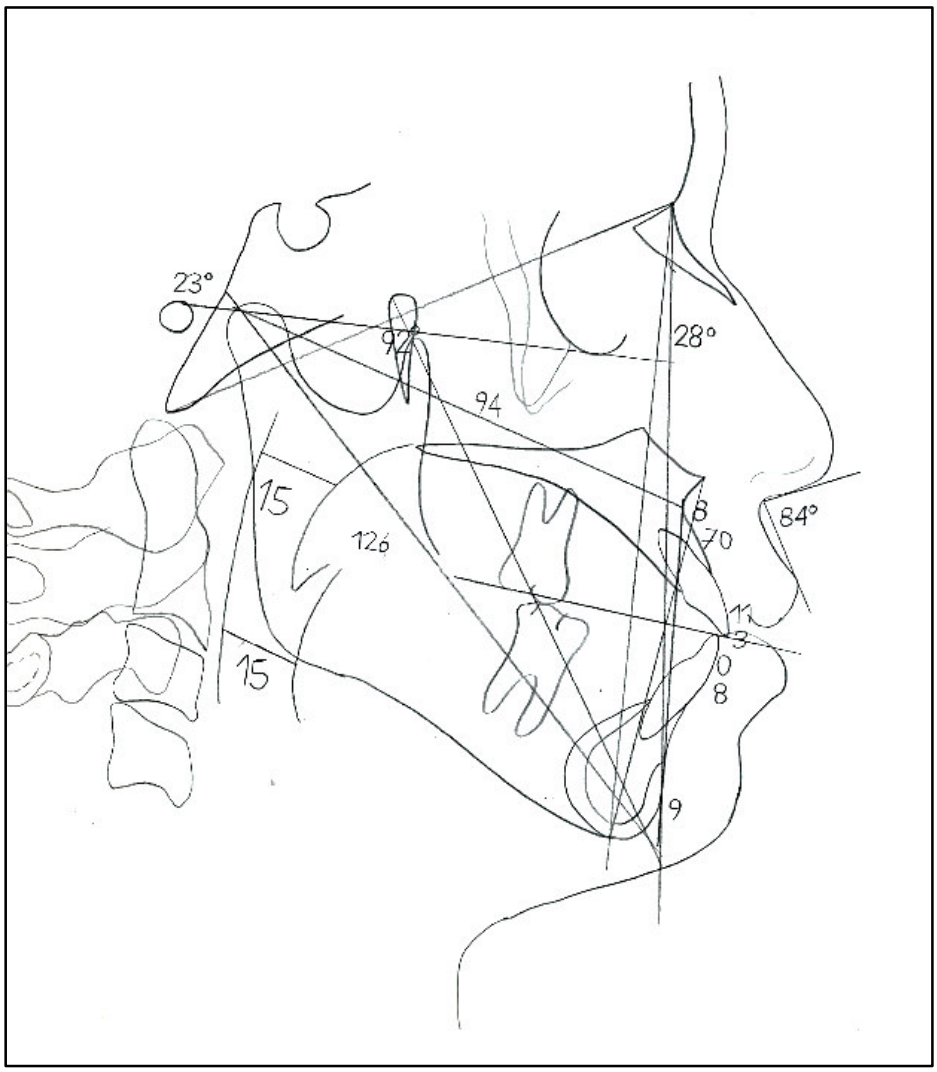

Figura 28. Análisis cefalométrico de McNamara

RICKETTS: (Figura 29).

Relación Anteroposterior:

- La convexidad facial se conservó en 3mm (Clase I esquelética), el maxilar superior se mostró en normoposición (FR-NaA: 89°) y con tamaño adecuado (Ba-Na-A: 62°) a diferencia de los valores iniciales. La mandíbula mostró una normoposición (88°) a diferencia del valor inicial y continúo con el tamaño aumentado.

Relación vertical:

- El plano mandibular fue hiperdivergente (33°), mientras que, la AFAI se conservó (46°)

Dientes:

- Incisivos lingualizados (134°) y ligera protrusión del incisivo inferior (4mm)

Estética:

- Labio superior ligeramente retruido y labio inferior protruido.

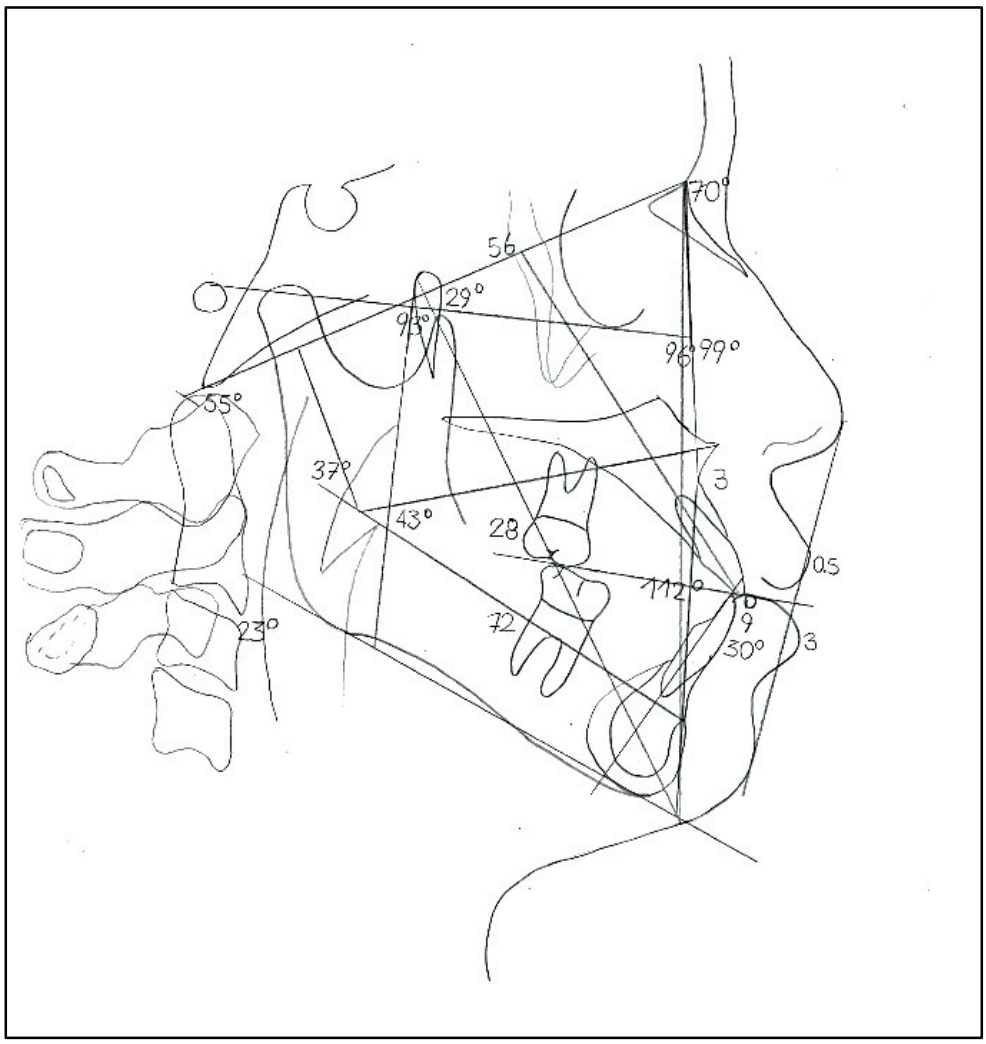

Figura 29. Análisis cefalométrico de Ricketts.

SUMARIO DE DIAGNÓSTICO

Paciente masculino de 15 años con 1 mes de edad, Dolicofacial, con dientes permanentes, en **crecimiento (FDui)** y un ABESG, presenta:

TEJIDO BLANDO

- Perfil tercio facial inferior y total convexo

- Labio superior e inferior protruidos
- Ángulo nasolabial disminuido y ángulo mentolabial conservado
- Quintos faciales proporcionales
- Competencia labial e inoclusión labial
- Longitud del labio superior ligeramente aumentado
- Tercio inferior aumentado.

TEJIDO ÓSEO

- PATRÓN ESQUELÉTICO CLASE III (USP)
- Longitud de Base Craneal Anterior aumentada.
- Maxilar protruido y longitud aumentada.
- Mandíbula protruida y con longitud aumentada.
- Plano mandibular normodivergente
- Perfil óseo convexo
- La rama y el cuerpo mandibular se encontraron aumentados.
- ATM en buen estado de salud articular – Asintomático.

TEJIDO DENTARIO

- **MALOCLUSIÓN DE CLASE III SEGÚN ANGLE**
- Relación Molar Derecha: Clase III y Relación Molar Izquierda: Clase III
- Relación Canina Derecha: Clase III y Relación Canina Izquierda: Clase III
- Overjet: **Disminuido (1mm)** - Overbite: **Disminuido (10 %)**
- Línea media

    - Superior: **Conservada**
    - Inferior: **1 mm a la izquierda**
- Curva de Spee Der: 0mm e Izq: 0mm.
- Discrepancia arco-diente
    - Superior: **-2mm**
    - Inferior: **-2.5mm**
- Incisivos inferiores vestibularizados y protruidos
- Incisivos superiores vestibularizados y protruidos
- Piezas dentarias 1.4, 16, 15, 13, 12, 23, 25, 35, 32, 43, 47 en mal posición.
- No presenta canteo dentario
- Mordida cruzada a nivel de 15 y 46; 12 y 43; 22 y 33.
- Forma de arcos: superior cuadrangular e inferior trapezoidal.
- No presenta correspondencia molar.

OBJETIVOS DE TRATAMIENTO

- Mejorar el perfil total convexo
- Mejorar el arco de la sonrisa.
- Mantener PATRÓN ESQUELÉTICO CLASE III.
- Mantener el buen estado de salud articular.
- Corregir la Maloclusión de Angle Clase III, llegar a una relación molar clase I bilateral.
- Corregir la posición de los incisivos superiores: ligeramente ligualizarlos y normoposicionarlos.

- Corregir la inclinación y protrusión de los incisivos inferiores: lingualizarlos y normoposicionarlos.
- Aumentar Overjet y Overbite
- Corregir línea media inferior y conservar la línea media superior
- Conservar la curva de Spee aplanada
- Eliminar la discrepancia arco-diente Superior e Inferior
- Corregir las malposiciones dentarias múltiples
- Eliminar discrepancia de Bolton

PLAN DE TRATAMIENTO REALIZADO

- Se instalaron brackets metálicos con la prescripción estándar Edgewise, slot .022" x .028"
- Se colocaron el Arco transpalatino (ATP) en el maxilar superior y el Arco lingual en la mandíbula, ambos removibles.
- Posteriormente, se realizó exodoncias de primeras premolares inferiores y segundas premolares superiores.
- Asimismo, se realizó la contención mandibular con el uso del aparato extraoral de Hickham modificado (tracción combinada) por un periodo de 6 meses.
- En la última fase, se cambiaron los brackets metálicos prescripción edgwise estándar por brackets metálicos prescripción MBT sólo en las piezas dentarias 13, 12, 11, 21, 22 y 23 para mejorar el torque de dichas piezas.

PRONÓSTICO

Favorable.

5. TERAPÉUTICO/INTERVENCIÓN

El tratamiento de dicha Maloclusión de clase III consistió en los siguientes puntos:

- Extracción de las piezas dentarias 18, 28, 38 y 48.

- Se instaló la aparatología fija con la técnica estándar de Edgewise de slot 0.22" x .028" y la colocación de arco de acero liso .012". Se utilizaron las plantillas de Interlandi número 24 (arco inferior) y número 25 (arco superior). Los mismos que presentaban dobleces de primer orden para alineación y nivelación de ambos. Así como se instalaron bandas y tubos en primeras y segundas molares superiores e inferiores.
- Se confeccionó la mentonera de tracción reversa de Hickman, por ello se tomó una impresión con alginato del tercio inferior de la cara, se realizó el vaciado con yeso extraduro y se confeccionó la mentonera con acrílico autopolimerizable, obsérvese la vista frontal y lateral (figura 30 y figura 31)
- Cabe mencionar que, para el componente de tracción del cráneo se utilizaron una almohadilla cervical y una de tracción vertical.
- Posteriormente, se realizó su instalación comenzando por el componente vertical (250 gramos por lado). Para la tracción de la maxila, la angulación tomada fue de 30° aproximadamente con respecto al plano oclusal, a 1 cm del nivel de la unión del labio superior con el inferior. La fuerza fue incrementándose progresivamente, inicialmente en las dos primeras semanas se utilizaron los elásticos intermaxilares de 3/8" (225gramos por lado). Asimismo, a partir de la sexta semana, se utilizaron elásticos intermaxilares de 5/16" (400gramos por lado), se mantuvo esta fuerza constante hasta cumplir los 6 meses de tratamiento con la mentonera por 14 horas diarias (figura 32)



Figura 30. Confección de Mentonera de tracción reversa de Hickham (Vista frontal)



Figura 31. Confección de Mentonera de tracción reversa de Hickham (Vista lateral)

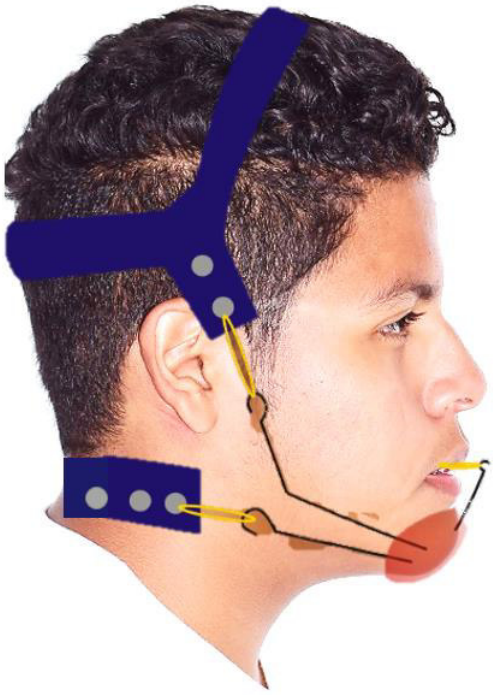

Figura 32. Instalación de Mentonera de tracción reversa de Hickham

AVANCE DE TRATAMIENTO

- Durante la utilización de la mentonera, se alineaban los dientes con la secuencia de arcos 0.016”, 0.018”, 0.018" x 0.025" lisos de acero, con omegas amarrados y pegados al tubo del primer molar. (figura 33)
- Colocación de arco de acero 0.016” con dobleces de primer y segundo orden. Colocación de tie together antero superior y anteroinferior. Colocación de alambre de acero 0.016” con dobleces de primer y segundo orden. Colocación de alambre de acero 0.016” para alineación y nivelación en el arco superior e inferior. (Figura 34)
- Colocación de los elásticos separadores por una semana en el maxilar superior e inferior para la confección y cementación del aparato removible Arco transpalatino (ATP) y del Arco lingual fijo. Dichos aparatos fueron activados para lograr la rotación hacia distal de las primeras molares superiores e inferiores.
- Se procedió a la extracción de las primeras premolares inferiores y de las segundas premolares superiores.
- A partir del arco de acero liso 0,018" x 0.025" se hizo un "loop" circular a la altura de los caninos inferiores, y omegas pegados a los tubos de la primera molar, con el objetivo de utilizar los elásticos de clase III de 3/16" de 4,5 onzas sujetados en los "loops" hasta las primeras molares superiores. El uso de los elásticos fue indicado por un mes y para ello se requería la colaboración del paciente, el compromiso era usarlas 24 horas, excepto en los momentos de masticación de las comidas, lo que se quería lograr es la rotación hacia distal de los primeros molares inferiores. (figura 35)
- Después de 2 meses de usar las ligas intermaxilares de clase III se observaron cambios positivos, como el cierre de espacio inferior, mejoró la relación de la línea media superior con la línea media inferior y el overjet. (figura 36)
- Se continuó con la misma mecánica de tratamiento en el maxilar superior, para ello se confeccionaron loops en el arco de acero liso 0,018" x 0.025" en distal

de los caninos, con el objetivo de lograr el cierre de los espacios residuales post exodoncia de segundas premolares superiores. (figura 37)

- Se decidió hacer un doblez compensatorio para lingualizar la primera molar derecha inferior ya que se encontraba vestibularizada. (figura 38)
- Se realizó un aumento de torque positivo a nivel de los dientes anterosuperiores, por dos meses consecutivos. Sin embargo, al ver que estos dobleces, no fueron suficientes, se optó por cambiar la prescripción Edgewise de los brackets de las piezas dentarias 13, 12, 11, 21, 22, 23 por brackets con prescripción MBT.
- Se colocaron botones linguales a nivel de las caras palatinas de la primer y segunda molar superior derecha con el fin de usar elásticos intermaxilares 3/16**"** en forma cruzada y mejorar el contacto oclusal. (figura 39) Colocación de loops verticales alambre de acero 0.018x0.025” de retracción. (figura 40)



Figura 33. Arco de acero 0.016”, 0.018”, 0.018" x 0.025"

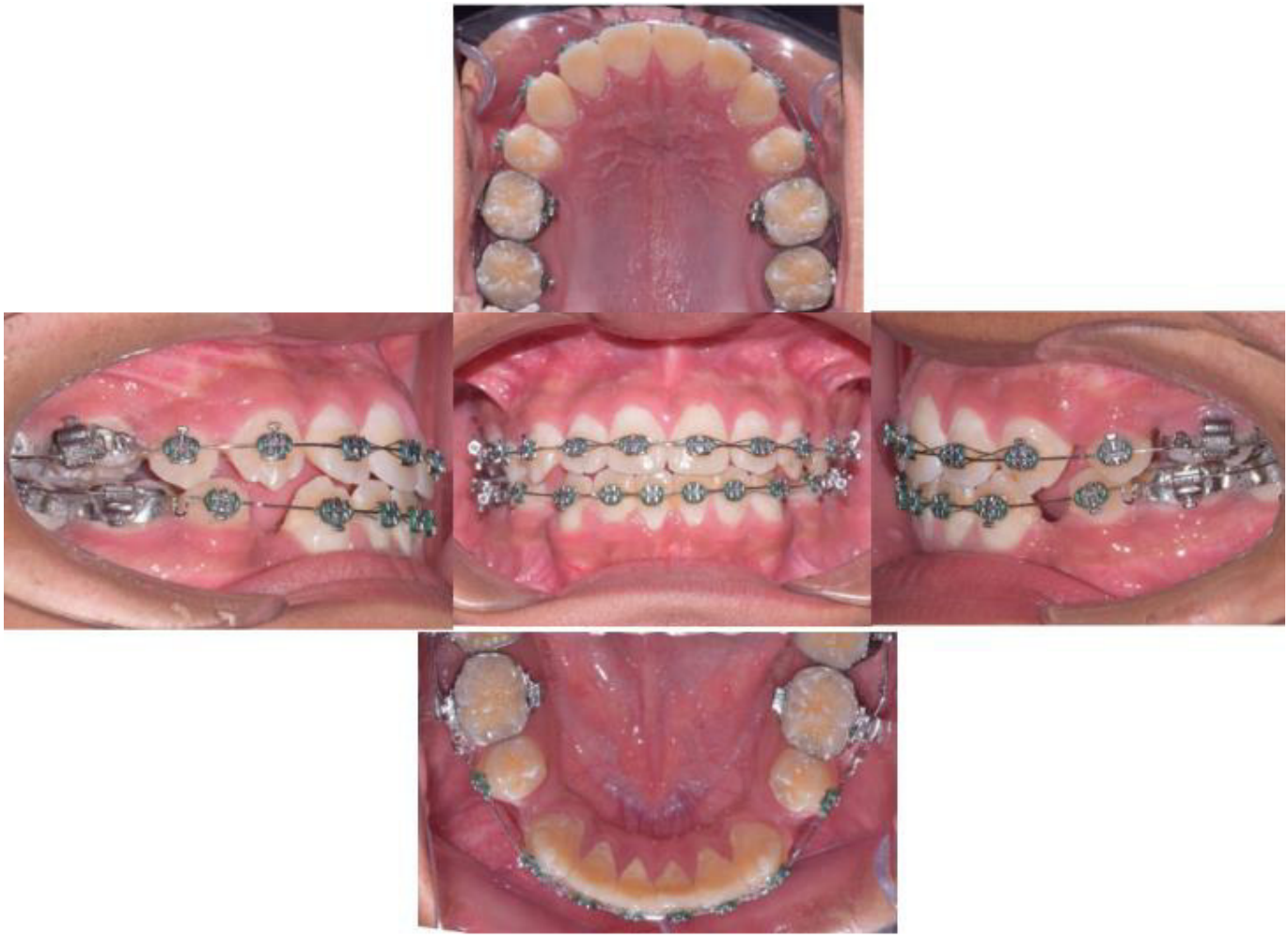

Figura 34. Colocación de alambre de acero 0.016”.



Figura 35. Arco de acero liso 0,018" x 0.025" con "loops" y omegas



Figura 36. Arco de acero liso 0,018" x 0.025" después del uso de ligas intermaxilares. Se observó una mejor relación de las líneas medias superior e inferior y del overjet.



Figura 37. Arco de acero liso 0,018" x 0.025" en el maxilar superior con loops en distal de caninos.



Figura 38. Doblez compensatorio (inset) a nivel de la pieza dentaria 46.



Figura 39. Uso de elásticos intermaxilares cruzados para mejora la intercuspidación del lado derecho.



Figura 40. Colocación de loops verticales alambre de acero 0.018x0.025" de retracción.

6. Seguimiento y resultados:

Al finalizar el tratamiento ortodóntico se registraron los resultados mediante los siguientes exámenes complementarios:

- Set de fotografías (05 extraorales y 05 intraorales)
- Modelos de estudio
- 01 radiografía panorámica
- 01 radiografía cegalométrica lateral

EXAMEN EXTRAORAL

- **De Frente: (figura 41)**

- Se mantiene el biotipo Dolicofacial y la competencia labial
- El tercio inferior se encuentra ligeramente más aumentado que al inicio.

- **De Sonrisa: (figura 42)**

- Se mantuvo la línea labial baja.
- Arco de sonrisa consonante y curvatura labial baja
- No presenta espacios negativos
- La sonrisa se encuentra simétrica, con líneas medias coincidentes y sin canteo oclusal.

- **De perfil: (figura 43)**

- El perfil total cambió de convexo a recto, con competencia labial y plano mandibular normodivergente.
- Se observó un mentón más prominente.

- **Del tercio inferior: (figura 44)**

- Se observó un perfil ligeramente recto y los ángulos nasolabiales y mentolabiales disminuidos en relación a la foto inicial.
- Labios superior e inferior normoposicionados.
- Mejoró la proyección del mentón

- **De 45°: (figura 45)**

- Mejoró la depresión infraorbitaria
- Se observó prominencia del mentón
- Oclusión labial
- Labios competentes



Figura 41. Comparación antes y después (Vista facial en reposo).



Figura 42. Comparación antes y después (Vista facial en sonrisa).



Figura 43. Comparación antes y después (Vista facial lateral).



Figura 44. Comparación antes y después (Vista tercio inferior).



Figura 45. Comparación antes y después (Vista facial 45º)

EXAMEN INTRAORAL

- **Análisis del arco superior: (figura 46)**

- Incisivos superiores palatinizados.
- La forma de arco cambió de cuadrangular a parabólica.
- Se conservó la línea media centrada.
- Alineación de todas las piezas dentarias.

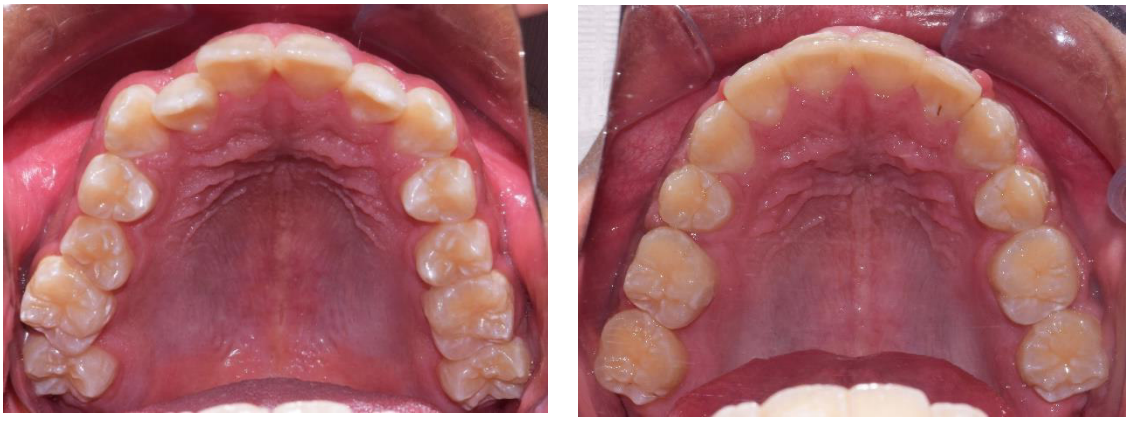

Figura 46. Comparación del maxilar, antes y después.

- **Análisis del arco inferior: (figura 47)**

- La forma de arco cambió de trapezoidal a parabólica.
- La línea media dentaria se corrigió y se alinearon las piezas dentarias.

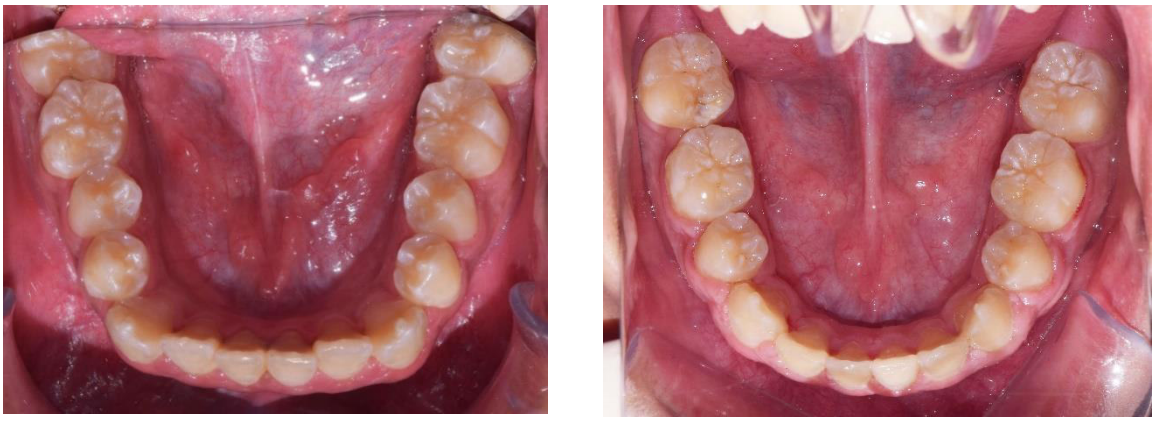

Figura 47. Comparación del maxilar inferior, antes y después.

- **Análisis de los arcos en oclusión: (figura 48)**

- Coincidencias de línea media superior e inferior
- Apiñamiento dentario superior e inferior solucionado
- Corrección de la mordida cruzada a nivel de 15 y 46; 12 y 43; 22 y 33.



Figura 48. Comparación antes y después (Vista lateral izquierda, frontal, derecha en oclusión)

ANÁLISIS DE MODELOS DE ESTUDIO

- **Modelo superior (figura 49)**

La forma de arco pasó de cuadrangular a parabólica, la distancia intermolar disminuyó (57mm a 51mm) y la distancia intercanina disminuyó (45mm a 40mm). Se solucionaron las asimetrías posteriores transversales y las malposiciones dentarias mútiples.

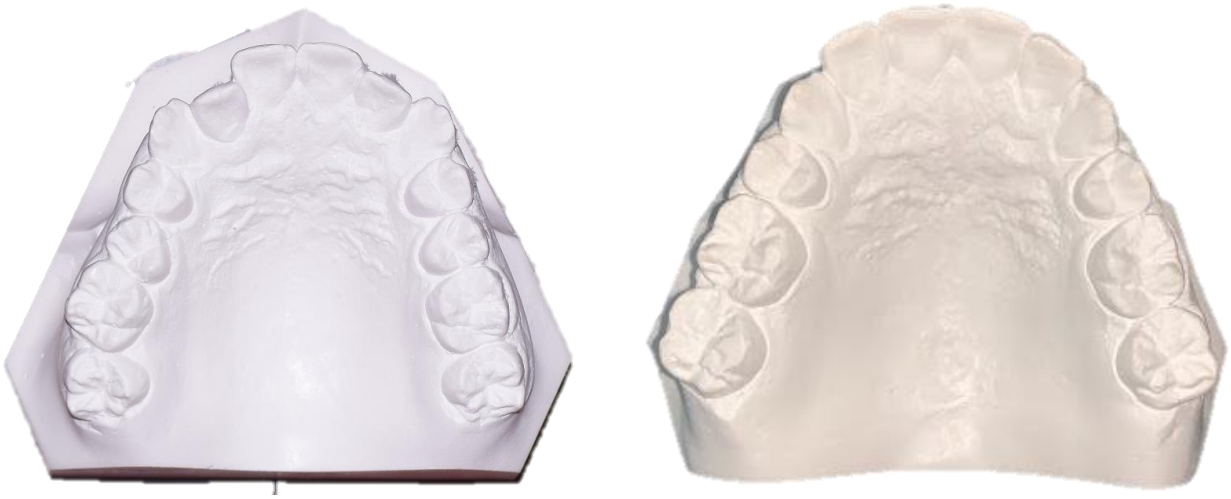

Figura 49. Modelo Superior. Antes y después

- **Modelo inferior (figura 50)**

El arco cambió de trapezoidal a parabólica, se observa disminución de la distancia intermolar (48mm a 44mm) y la distancia intercanina (36mm a 30mm). Se solucionaron las asimetrías posteriores transversales y las malposiciones dentarias mútiples.



Figura 50. Modelo Superior. Antes y después

- **En oclusión (figura 51)**

Relación canina y molar de clase I derecha e izquierda según Angle)

Overjet incrementó a 3mm y el overbite incrementó a 20%



Figura 51. Modelos de estudio finales

ANÁLISIS RADIOGRÁFICO:

RADIOGRAFÍA PANORÁMICA: (figura 52)

- Se observa una forma más cuadrangular del cuerpo y rama mandibular
- Se aprecia paralelismo de las raíces, ausencia de terceras molares superiores e inferiores.
- No se percibe reabsorción radicular.



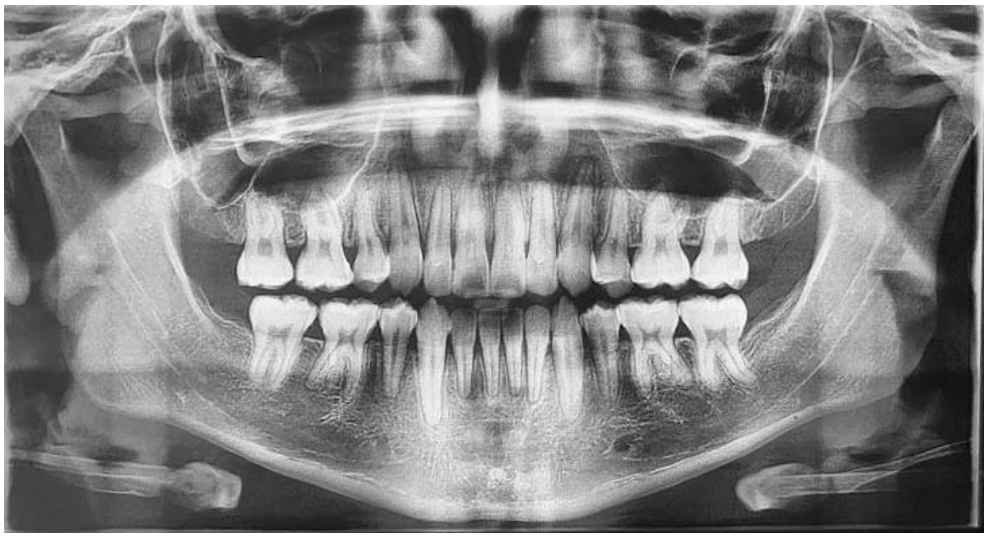

Figura 52. **Radiografía Panorámica. Superior: inicial; Inferior: final**

RADIOGRAFÍA CEFALOMÉTRICA LATERAL: (figura 53)

- La clase esquelética clase III (según Proyección USP) no cambió, asi como el perfil convexo óseo se mantuvo. Sin embargo, se observó una hiperdivergencia mandibular al final de tratamiento (FMA).
- Con respecto al componente dentario, presenta una notoria palatinización de los incisivos del maxilar superior e inferior a diferencia de la radiografía inicial.





Figura 53. **Radiografía Cefalométrica Lateral. Superior: Inicial; Inferior: final**

ANÁLISIS CEFALOMÉTRICO

- **ANÁLISIS DE STEINER TWEED Y DOWNS (Figura 54 y Tabla 4)**

Patrón esquelético:

- El ANB se conservó con 2° por lo que se le clasificó como Clase I
- El SNA disminuyó de 87° a 84° y el SNB disminuyó de 85° a 82°, por lo que cambió a una normoposición maxilar y mandibular.

Patrón dentario:

- Los incisivos del maxilar superior se lingualizaron y se normoposicionaron (INA de 17° y 4mm); en comparación con el registro inicial (INA de 30° y 8mm).
- Los incisivos del maxilar inferior permanecieron vestibularizados y protruidos (INB de 25° y 5mm), sin embargo, disminuyeron los valores iniciales (INB de 35° y 9mm)

Crecimiento Mandibular:

- El crecimiento de la mandíbula se mantuvo normodivergente de FMA 23° a FMA 24°.

Perfil de tejidos blandos:

- El ángulo de la convexidad se conservó en 6°, el tercio inferior de la cara disminuyó a 53,3%.
- El labio superior se mantuvo en la misma posición (3mm)
- El labio inferior presentó retrusión de 4mm a 2mm.

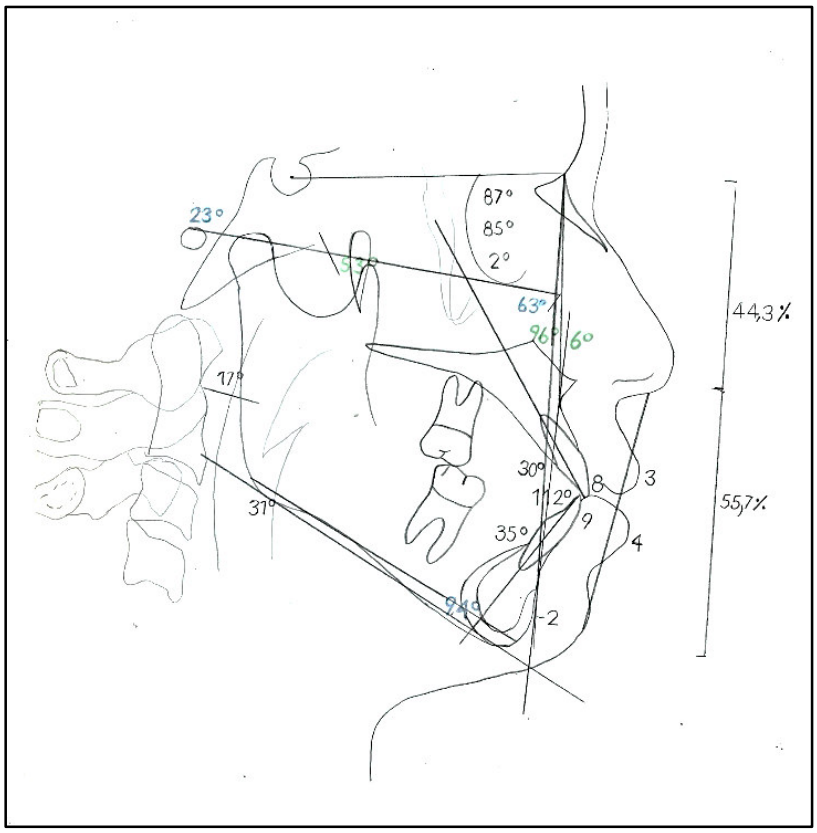
23°
53°
87°
85°
2°
63°
96°
6°
44,3 %
17°
30°
112°
8
3
31°
35°
9
4
55,7 %
94°
-2

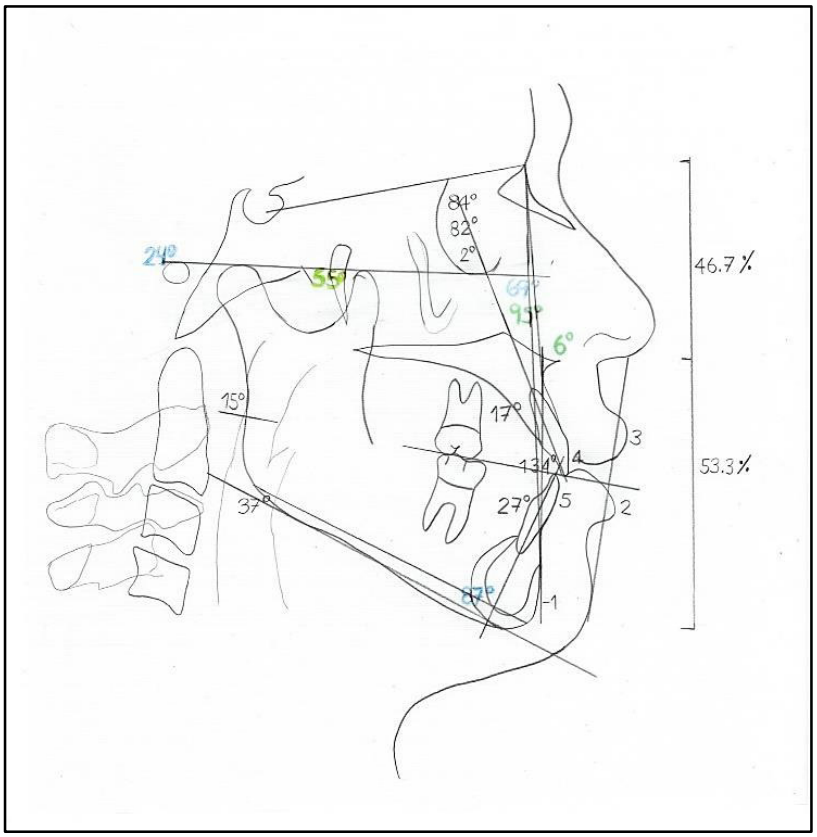
84°
82°
2°
24°
55°
69°
95°
6°
46.7 %
15°
17°
3
134°
4
53.3 %
37°
27°
5
2
87°
-1

Figura 54. Análisis de Steiner, Tweed y Downs. Superior: Pretratamiento; Inferior: Final

ANÁLISIS DE STEINER			
	NORMAL	PACIENTE	
		15ª 1m	17ª 2m
Ángulo SNA (°)	82	**87**	**84**
Ángulo SNB (°)	80	**85**	**82**
Ángulo ANB (°)	2	**2**	**2**
Ángulo SND (°)	76/77	**81**	**78**
1:NA (mm)	4	**8**	**4**
1:NA (°)	22	**30**	**17**
1:NB (mm)	4	**9**	**5**
1:NB (°)	25	**35**	**27**
Pog:NB (mm)	------	**-2**	**-1**
1:1 (°)	131	**112**	**131**
Ocl:SN (°)	14	**17**	**15**
GoGn:SN (°)	32	**31**	**37**
Labio superior: línea S (mm)	0	**3**	**3**
Labio inferior: línea S (mm)	0	**4**	**2**
ANÁLISIS DE DOWNS			
	NORMAL	PACIENTE	
		15ª 1m	17ª 2m
Eje Y (°)	59.4	**53**	**55**
Ángulo Facial	87.8	**96**	**95**
Ángulo de convexidad	0	**6**	**6**

Tabla 4 Análisis de Steiner, Downs y Tweed. Negro: Inicial y Rojo: Final

- **BJÖRK Y JARABAK: (Figura 55 y Tabla 5)**

Las medidas que cambiaron a comparación de los valores fueron: la altura de la rama disminuyó en 2° y la relación AFAT/AFAI disminuyó en 3°.

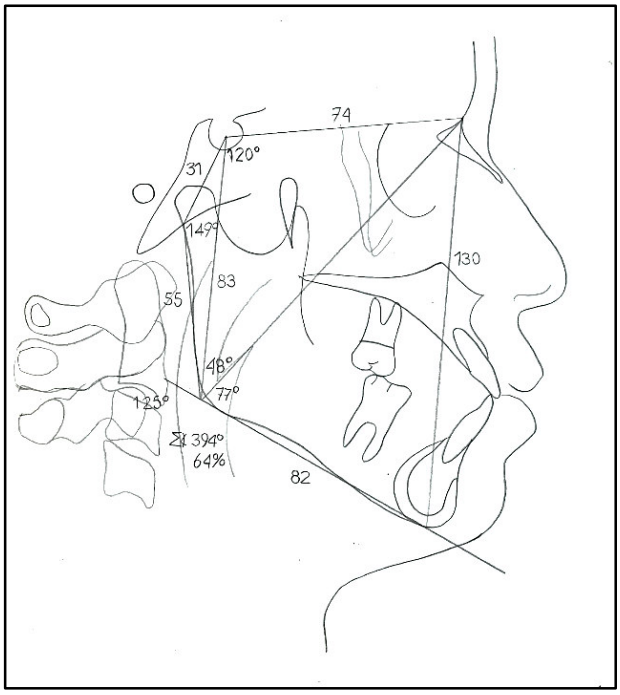

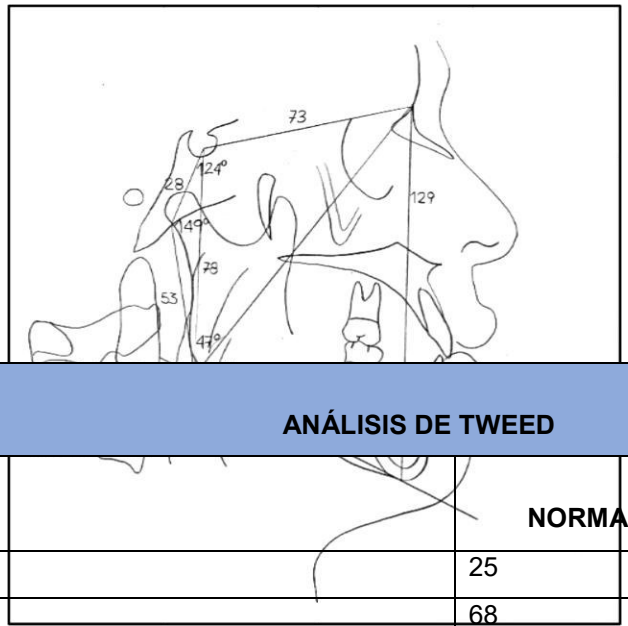

ANÁLISIS DE TWEED			
	NORMAL	PACIENTE	
		15ª 1m	17ª 2m
IMPA (°)	25	**94**	**87**
FMA (°)	68	**23**	**24**
FMIA (°)	87	**63**	**69**

ANÁLISIS DE BJORK-JARABAK				
	NORMAL	CORRECCIÓN	PACIENTE	
			15ª 1m	17ª 2m
Ángulos				
Silla (°)	122		**120**	**124**
Articular (°)	143		**149**	**149**
Goniaco (°)	130		**125**	**126**
Goniaco superior (°)	52-55		**48**	**47**
Goniaco inferior (°)	70-75		**77**	**78**
Líneas				
SN (mm)	71+/-3	+1H/0,7Mx a	**74**	**73**
BC media (mm)	32+/3	+0,5H/0,4Mx a	**31**	**28**
Rama mandibular (mm)	44+/5	+1H/0,7Mx a	**55**	**53**
Go-Me (mm)	71+/5	+1H/0,7Mx a	**82**	**80**
AFA (mm)	105-120	+2,3Mx a	**130**	**129**
AFP (mm)	70-85	+2,6Mx a	**83**	**78**
ESFERAS ROTACIONALES		58-63%	**64%**	**61%**
SUMATORIA DE ÁNGULOS		396°+/-6	**394°**	**399°**

Figura 55. Análisis de Byork y Jarabak. Superior: Pretratamiento; Inferior: Final

Tabla 5 Análisis de Björk – Jarabak. Negro: Inicial y Rojo: Final

- **PROYECCIÓN USP: (Figura 56)**

El valor encontrado fue de -11mm, por lo que persiste la clase III esquelética severa

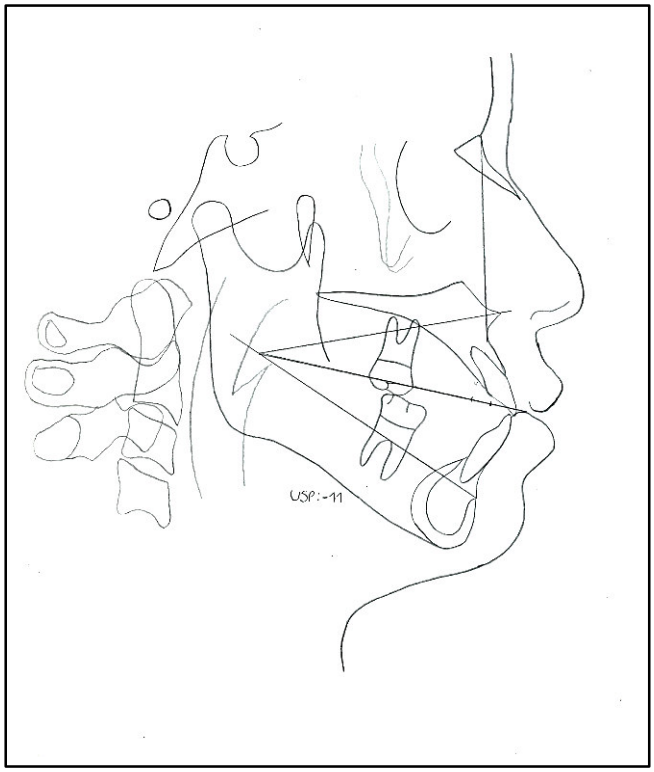

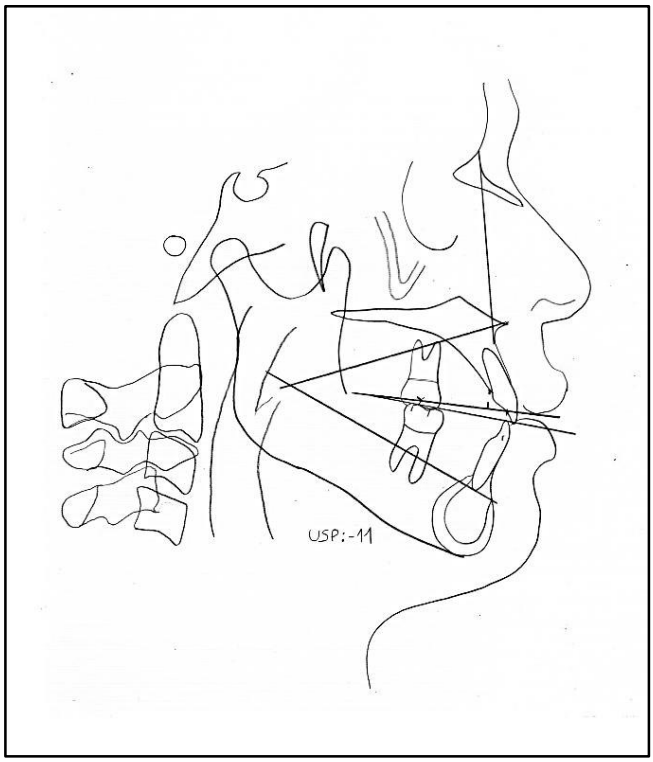

Figura 56. Análisis de la Proyección USP. Superior: Pretratamiento; Inferior: Final

- **RICKETTS: (Figura 57 y Tabla 6)**

• **Relación Anteroposterior:** La convexidad facial se conservó en 3mm, la mandíbula cambió a normoposición y aumentó de tamaño.

• **Relación vertical:** Plano mandibular se mantuvo normodivergente y la AFAI también se conservó.

• **Dientes:** superiores normoposicionados, con un aumento de 22° con respecto al inicial, mientras que el incisivo inferior presentó protrusión con normoinclinación.

• **Estética:** Labio superior retruido ligeramente e inferior protruido.

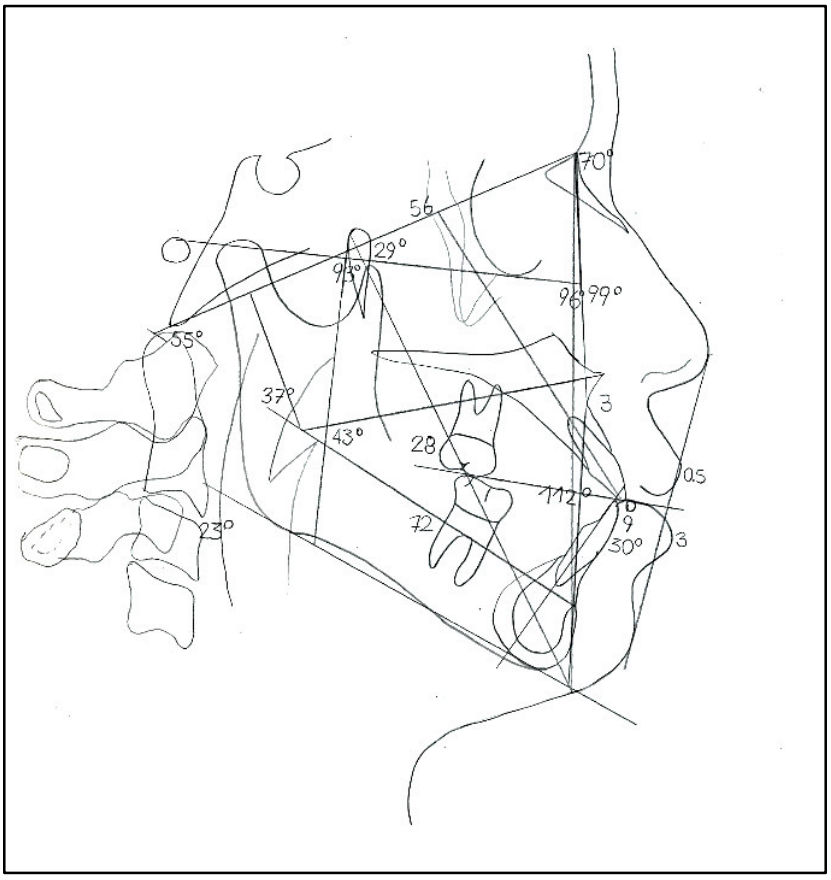
70°
56
29°
99°
99°
55°
37°
43°
28
3
0.5
112°
72
23°
9
30°
3

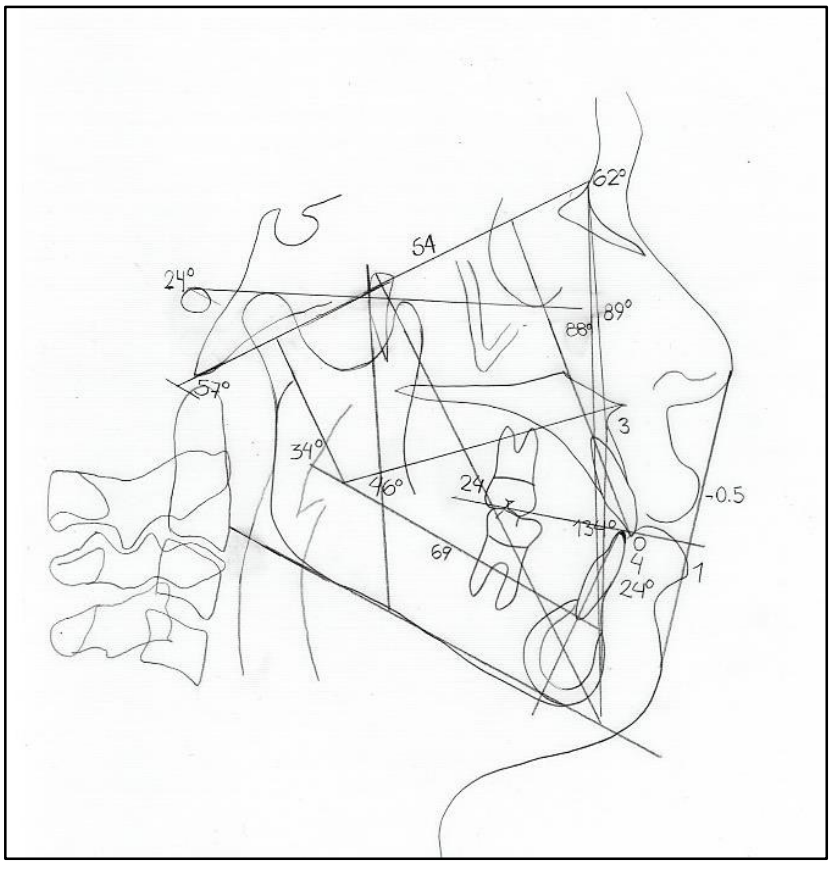
62°
54
24°
89°
89°
57°
3
34°
46°
24
-0.5
134°
69
4
1
24°

Figura 57. Análisis de Ricketts. Superior: Pretratamiento; Inferior: Final

Tabla 6 Análisis de Ricketts. Negro: Inicial y Rojo: Final

ANÁLISIS CEFALOMÉTRICO DE SUPERPOSICIONES DE RICKETTS (Figura 58)

ANÁLISIS DE RICKETTS				
	VALORES	VARIACIÓN	PACIENTE	
			15ª 1m	17ª 2m
RELACIÓN ANTERO-POSTERIOR				
Cc-Na	55+/-2.5	1mm/a	**56**	**54**
Ba-Na-A	63+/-3	NC	**70**	**62**
Fr-NaA	94+/-4	NC	**99**	**89**
Plano facial-A	4mm+/-2	-1/3a	**3**	**3**
X1-Pm	65+/-2.7	1,6 a	**72**	**69**
Fr-Plano facial (NaPg)	87+/-3	1/3a	**96**	**88**
Ba-Na-Fr	27+/-3	NC	**29**	**23**
Ba Na.PTV-Gn virtual	90+/-3	NC	**93**	**90**
RELACIÓN VERTICAL				
FR- plano mandibular	26+/-4	-0,4/a	**23**	**24**
Prolong X1-Pm X1 DC	26+/-4	0,5/a	**37**	**34**
ENA-X1 Pm	47+/-4	NC	**43**	**46**
Na- Ba X1 -Pm	60+/-3	NC	**55**	**57**
DIENTES				
PTV-6	Edad + 3		**28**	**24**
I-I	125+/-2		**112**	**134**
I-Plano oclusal	1.5+/-2		**0**	**0**
A-Pg I	2-4		**9**	**4**
I-Apg	26+/-4		**30**	**24**
PLANO ESTÉTICO				
Labio superior	-1+/-2		**0,5**	**-0,5**
Labio inferior	-1+/-2		**3**	**1**

Se procedió a realizar las superposiciones de Ricketts, evaluándose los 5 campos (color rojo, trazado final y color negro, trazado inicial).

a) **Campo 1 – BaN en CC:**

Se observó una apertura del eje facial, así como una mesialización del molar superior, asimismo el maxilar inferior presentó un movimiento ligeramente hacia atrás.

b) **Campo 2 – BaN en N:**

El maxilar superior presentó un desplazamiento vertical hacia arriba, sin adelantamiento con respecto a la posición inicial.

c) **Campo 3 – Eje del cuerpo mandibular en PM:**

La molar inferior tuvo una extrusión y un desplazamiento hacia mesial. Los incisivos inferiores se lingualizaron y mostraron una intrusión notoriamente en comparación con los registros iniciales.

d) **Campo 4 – Plano Palatino en ENA:**

Se observó que la molar superior tuvo un movimiento hacia mesial sin un componente extrusivo, así como los incisivos superiores se inclinaron hacia lingual con una ligera extrucción en comparación con los valores iniciales.

e) **Campo 5 – Plano estético:**

A la evaluación del perfil se aprecia que tanto el labio superior como el labio inferior se moviliaron hacia atrás a comparación de los valores originales.

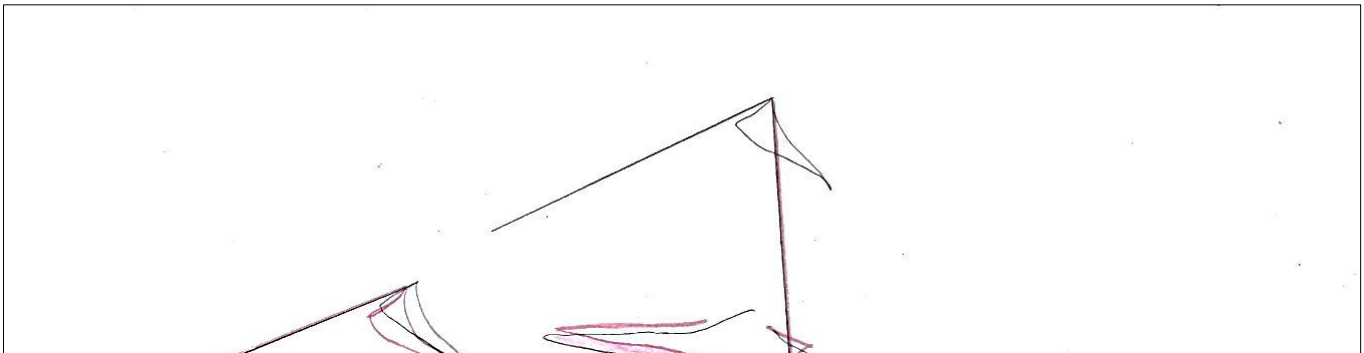

Figura 58 Superposiciones finales de Ricketts. Negro: Inicial, Rojo: Final

SUMARIO DE DIAGNÓSTICO

Paciente masculino 17 años y 2 meses de edad, dolicofacial y con dentición permanente presenta:

	INICIAL	FINAL
FUNCIONAL	No presenta alteración de fritcativos.	No presenta alteración de fritcativos.
TEJIDO BLANDO	Perfil Total convexo Perfil del tercio inferior convexo Labio superior normal Labio inferior en protrusión Mentón protruido	Perfil facial total convexo Perfil del tercio inferior convexo Labio superior normal Labio inferior ligeramente en protrusión Mentón normoposicionado
TEJIDO ÓSEO	Clase III esquelética por protrusión mandibular Plano de la mandíbula normodivergente	Clase III esquelética por protrusión mandibular Plano de la mandíbula normodivergente
TEJIDO DENTARIO	Maloclusión Clase III según Angle. Overbite: 10% y Overjet: 1mm Línea media Superior coinidente con la LMF Línea media inferior desviada 1 mm a la izquierda. Discrepancia total superior +1mm Discrepancia total inferior -2.5 mm Curva de Spee 0 mm Múltiples giroversiones	Clase I según Angle Overbite 2mm, Overjet 20% Línea media superior Centrada Línea media inferior centrada No hay discrepancia en maxilar superior e inferior Curva de Spee 1mm Dientes alineados

OBJETIVOS DE TRATAMIENTO

	INICIAL	FINAL
FUNCIONAL	Mantener el estado funcional adecuado	OBJETIVO ALCANZADO
TEJIDO BLANDO	MEJORAR el Perfil Total Convexo MEJORAR el Perfil del tercio inferior convexo MEJORAR Labio superior protruido MEJORAR el Labio inferior protruido MEJORAR el Mentón protruido	Se mejoró el Perfil total Se mejoró el perfil del tercio inferior. Se mejoró el Labio superior dentro de la norma Se mejoró la protrusión del Labio inferior Se mejoró la posición del Mentón
TEJIDO ÓSEO	CONSERVAR la Clase III esquelética por protrusión mandibular MANTENER el plano de la mandíbula normodivergente.	Se conservó la Clase III esquelética por protrusión mandibular Se mantuvo el plano de la mandíbula normodivergente.
TEJIDO DENTARIO	CORREGIR la Maloclusión Clase III según Angle. CORREGIR el Overbite y Overjet: MANTENER la Línea media Superior centrada con diastema CORREGIR la Línea media inferior desviada 1mm a la izquierda. CORREGIR la Discrepancia total superior +1mm CORREGIR la Discrepancia total inferior -2.5 mm MANTENER La Curva de Spee 0 mm CORREGIR las Múltiples giroversiones	OBJETIVO ALCANZADO OBJETIVO ALCANZADO OBJETIVO ALCANZADO OBJETIVO ALCANZADO OBJETIVO ALCANZADO OBJETIVO ALCANZADO OBJETIVO ALCANZADO

7. DISCUSIÓN

Diferentes estrategias de tratamiento se han propuesto para el manejo de las maloclusiones de clase III. La mayoría de las recomendaciones dadas en la literatura en pacientes con crecimiento es la utilización de la mentonera, de la expansión rápida del maxilar, de la máscara facial, de los aparatos funcionales de Clase III y anclaje esquelético[8]. Asimismo, incluyen estrategias compensatorias como arcos multiloop, técnica de arco de alambre edgewise (MEAW), distalización de dientes posteriores inferiores, tratamiento con o sin extracciones de un incisivo inferior, premolares, primeros, segundos o terceros molares[7]. Estudios han demostrado que el resultado del tratamiento con extracciones de dos premolares mandibulares y con el protocolo de distalización de los molares mandibulares de las maloclusiones de clase III son similares.

El efecto de los aparatos ortopédicos depende de varios factores, tales como la magnitud de la fuerza aplicada, el tiempo de uso del aparato por día, y la duración de tratamiento.

Z. P. Liua et al.[1] informaron que el tratamiento, utilizando la mentonera por poco tiempo mostró una rotación importante hacia atrás del maxilar inferior, mientras que la utilización por mucho tiempo de la mentonera inhibió significativamente el crecimiento de la rama mandibular y del tamaño del cuerpo de la mandíbula y mostró un cierre importante del ángulo goniaco. Algunos investigadores también informaron que los cambios en el maxilar horizontal y la relación mandibular obtenidas con el tratamiento de la mentonera se mantuvieron estables después del tratamiento de ortodoncia[2].

En base a los estudios de Graber (1977) el tratamiento precoz de la maloclusión clase III produce mayores cambios esqueléticos con compensación dental a diferencia del tratamiento tardío y también contribuye a los cambios en el perfil de los tejidos blandos, logrando una armonía facial.

El tratamiento consistió en un procedimiento dirigido al maxilar inferior debido a que en el análisis inicial de USP, se mostraba que el problema esquelético se debía a una mandíbula protruida con compensaciones dentoalveolares; por lo cual se decidió acompañar su tratamiento ortodóntico con el uso de la mentonera de Hickham, notándose que los efectos alcanzados fueron similares a la acción de la mentonera con tracción occipital o cervical porque dicho aparato produce una fuerza contra el tejido

blando a nivel del mentón, originando que los incisivos del maxilar inferior se lingualicen, y que la dimensión mandibular no disminuya, así como lo afirmó Allen[38]

De igual forma, Albay (1976) menciona que la mentonera influye en las estructuras craneobasales, modificando la posición de la fosa glenoidea. Además, debemos considerar que los factores clave para el éxito del tratamiento de la Clase III esquelética son el grado de la anomalía y el patrón herencia.

Y que los efectos de un aparato ortopédico, esencialmente dependen del patrón esquelético facial y de las características del crecimiento del paciente, además de la cantidad y sentido de la fuerza, el tiempo del tratamiento, la edad del individuo y cooperación del paciente. Estos factores podrían explicar la amplia variación en los resultados del uso de la mentonera en pacientes de Clase III[6], según lo explica Irie y colaboradoes [6] en su investigación.

Debemos resaltar que la asociación entre el tratamiento de ortodoncia y las disfunciones de la articulación temporomandibular (DTM) se han discutido ampliamente en la literatura, y muchas veces atribuyen al uso de la mentonera como como causa de DTM. Sin embargo, se ha sugerido que la mentonera no tiene un efecto perjudicial sobre las articulaciones temporomandibulares. Así lo indica Gokalp et al. (2000) quien investigó la relación cóndilo-disco en pacientes tratados con mentonera usando imágenes de resonancia magnética (IRM) y concluyó que "si la mentonera se utiliza a una edad temprana y con las fuerzas apropiadas, no habrá ningún efecto adverso en la relación cóndilo-disco”. En el presente estudio, las fuerzas usadas fueron de 400gr por cada lado.

Mirzen (2003) menciona que los resultados del seguimiento a largo plazo del uso de la mentonera no es un factor de riesgo para la DTM, por lo que la edad y los factores de estrés siempre deben tenerse en cuenta.

Por otra parte, la mentonera utilizada con tracción reversa, es considerado un dispositivo económico y de fácil confección.

Los resultados de este reporte de caso indicaron que el ángulo SNB disminuyó. Tal disminución podría atribuirse a la restricción en el crecimiento mandibular o desplazamiento distal y rotación en sentido horario de la mandíbula, provocados por la

mentonera. Aunque, cabe mencionar que al paciente se le realizaron extracciones de las primeras premolares inferiores y segundas premolares superiores, por lo que también podrían ser la causa de la disminución del ángulo SNB.

CONCLUSIONES

1. Los pacientes con maloclusión clase III necesitan un diagnóstico adecuado para poder utilizar la mentonera y no fracasar en el tratamiento.
2. Algunos de los efectos a corto plazo fueron la redirección del crecimiento, y eso se vio reflejado en la rama mandibular a nivel posterior, en el cierre del ángulo goniaco, en el aumento de tamaño de la rama mandibular en sentido vertical, además el maxilar continuó su crecimiento anteroposterior y vertical cambiando el perfil de recto divergente anterior a un perfil recto.
3. La combinación del tratamiento ortodóntico (exodoncia de las primeras premolares inferiores y de las segundas premolares superiores) con el uso de la mentonera de tracción occipital a corto plazo, logró cambios satisfactorios en el tratamiento del paciente.

8. Perspectiva del paciente

¿Comunicó el paciente su perspectiva o experiencia?

Sí

Me encuentro satisfecho con el resultado de mi tratamiento, fue un proceso largo, cada control se convirtió en una eternidad, porque ya quería que se acabe, al principio me costó mucho adaptarme a la mentonera y convivir con ella en mis actividades diarias; sin embargo, colaboré con todas las indicaciones que se me asignaron, luego viví la experiencia de la extracción de mis premolares y del proceso del cierre de los espacios. Noté con el tiempo, los cambios positivos en mi rostro, mejoró mi sonrisa, mis dientes se

veían derechos y lo más satisfactorio fue que mi familia y mis amigos notaron el cambio, así que el tiempo de espera valió la pena.

9. Consentimiento informado

¿El paciente dio su consentimiento informado? Adjuntar consentimiento informado.

Sí

REFERENCIAS BIBLIOGRÁFICAS

1. Z. P. Liua; C. J. Lib; H. K. Hua; J. W. Chena; F. Lia; S. J. Zouc. Efficacy of short-term chincup therapy for mandibular growth retardation in Class III malocclusion. Angle Orthodontist. 2011; Vol 81, No 1.
2. Deguchi T, Kuroda T, Minoshima Y, Graber TM. Craniofacial features of patients with Class III abnormalities: growthEFFICACY OF CHINCUP FOR MANDIBULAR GROWTH 167 Angle Orthodontist, Vol 81, No 1, 2011 related changes and effects of short-term and long-term chincup therapy. Am J Orthod Dentofacial Orthop. 2002; 121:84–92.
3. B. Wendl. A. P, Muchitsch. H, Winsauer, A. Walter, H. Droschl. Retrospective 25-year follow-up of treatment outcomes in angle Class III patients. J Orofac Orthop. 2017; 46:155–170.
4. B. Wendl. Et al. Long-term skeletal and dental effects of facemask versus chincup treatment in Class III patients. J Orofac Orthop. 2017; 110:541–546.
5. Ko et al. Determinants of successful chincup therapy in skeletal Class III malocclusion. American Journal of Orthodontics and Dentofacial Orthopedics.2004; 126, 1.
6. Irie M, Nakamura S. Orthopedic approach to severe skeletal Class III malocclusion. Am J Orthod 1975; 67:377-92.
7. He S, Gao J, Wamalwa P, Wang Y, Zou S, Chen S. Camouflage treatment of skeletal Class III malocclusion with multiloop edgewise arch wire and modified Class III elastics by maxillary mini-implant anchorage. Angle Orthod 2013; 83:630–40.
8. Muhammad Azeem, Department of Orthodontics, Dental Section, Faisalabad Medical University/Punjab Medical College, Faisalabad, Pakistan. Efficiency of class III malocclusion treatment with 2-premolar extraction and molar distalization protocols. International Orthodontics 2018; X: 1-11.
9. Z Mirzen Arat 1, M Okan Akçam, Hatice Gökalp. Long-term effects of chin-cap therapy on the temporomandibular joints. Eur J Orthod. 2003 Oct;25(5):471-5.
10. Athanasiou A. 2000 Orthodontics and craniomandibular disorders. In: Bishara S E (ed.) Textbook of orthodontics. W.B. Saunders Company, Philadelphia, pp. 478–479.

11. Deguchi T, Uematsu S, Kawahara Y, Mimura H 1998 Clinical evaluation of temporomandibular joint disorders (TMD) in patients treated with chin-cup. Angle Orthodontist 68: 91–94.

12. Gökalp H, Arat M, Erden I 2000 The changes in temporomandibular joint disc position and configuration in early orthognathic treatment: a magnetic resonance imaging evaluation. European Journal of Orthodontics 22: 217–224.

13. Yasser L. Abdelnabya; Essam A. Nassarb. Chin cup effects using two different force magnitudes in the management of Class III malocclusions. Angle Orthodontist. .2010; Vol 80, No 5.

14. Pérez GG, Fuenmayor LM. Mordida Cruzada Anterior. Revisión Bibliográfica. Revista Latinoamericana de Ortodoncia y Odontopediatría. Disponible en: www.ortodoncia.ws/publicaciones/2012/pdf/art19.pdf

15. Maloclusion de clase III, tratamiento ortodoncico. Revisión de la literatura

16. Escalona EE, Navarro MarBelR, Rivera HO, José M, Carreras L, Mora B, et al. Tratamiento temprano de las Clases III. RevEspOrtod. 2011; 41:79-89.

17. Allgayer S, De Lima EMS, Mezomo MB. Influence of premolar extractions on the facial profile evaluated by the Holdaway analysis. Rev Odonto Cienc. 2011;26(1):22–9.

18. Chatzoudi M, Loannidou-Marathiotou. Clinical effectiveness of chin cup treatment for the management of Class III malocclusion in pre-pubertal patients: a systematic review and meta-analysis. Progress in Orthodontics 2014, 15:62.

19. Gutiérrez J, Rojas A. Efecto ortopédico de la mentonera a corto plazo. Oral Año 10. Núm. 31. 2009 524-527.

20. Young-Il K; Seung-Hak B. Determinants of successful chincup therapy in skeletal Class III malocclusion. American Journal of Orthodontics and Dentofacial Orthopedics July 2004.

21. Wendl B; Muchitsch A. Retrospective 25-year follow-up of treatment outcomes in angle Class III patients. J Orofac Orthop. DOI 10.1007/s00056-016-0076-7

22. Muhammad Azeema, Arfan Ul Haqa, Waheed Ul Hamid. Efficiency of class III malocclusion treatment with 2-premolar extraction and molar distalization protocols. International Orthodontics 2018; X: 1-11

23. Z. M. ARAT ET AL. Long-term effects of chin-cap therapy on the temporomandibular joints. European Journal of Orthodontics vol. 25 no. 5

24. Rltuccl R, Nanda R. The effect of chin cup therapy on the growth and development of the cranial base and midface. Am. J. Orthod. Dentofi. Orthop. December 1986

25. Liua Z; Lib C. Efficacy of short-term chincup therapy for mandibular growth retardation in Class III malocclusion. Angle Orthodontist, Vol 81, No 1, 2011

26. Yasser L.; Essam A. Chin cup effects using two different force magnitudes in the management of Class III malocclusions. Angle Orthodontist, Vol 80, No 5, 2010

27. Gökalp H, Kurt G. Magnetic resonance imaging of the condylar growth pattern and disk position after chin cup therapy: a preliminary study. Angle Orthod. 2005; 75:568–75.

28. Angle E. Classification of maloclusión. Dental Cosmos 1899; 41:248-264.

29. Valladares J. Compensatory orthodontic treatment of skeletal Class III malocclusion with anterior crossbite. Dental Press J Orthod. 2014 Jan-Feb;19(1):113-22

30. Kovac's A. Camuflaje en clase III esquelético, extracciones de los segundos premolares superiores y primeros premolares inferiores, caso clínico. Revista Latinoamericana de Ortodoncia y Odontopediatría. 2007.

31. Uribe R. Gonzalo Ortodoncia Teoría y clínica. Segunda Edición año 2010. Editorial Corporación para investigaciones biológicas Medellín-Colombia.

32. Bombonatti R. Cephalometric and occlusal changes of Class III malocclusion treated with or without extractions. Dental Press J Orthod. 2020 Jul-Aug; 25(4): 24–32.

33. Schneider-Moser E. Very early orthodontic treatment: when, why and how?. Dental Press J Orthod. 2022; 27(2): e22spe2.

34. Teng F. Three-dimensional analysis of the physiologic drift of adjacent teeth following maxillary first premolar extractions. Sci Rep. 2019; 9: 14549.

35. Persson M. Early extractions of premolars reduce age-related crowding of lower incisors: 50 years of follow-up. Clin Oral Investig. 2022; 26(6): 4525–4535.

36. Lopera A. Cambios esqueléticos y dentales inducidos por la mentonera vertical. Rev.CES Odont.2011;24(177-83.

37. Graber LW. Chin cup therapy for mandibular prognathism. Am J Orthod. 1977 Jul;72(1):23–41.

38. Allen R. 1993. Early treatment of Class III incisor relationship using the chincap appliance. European Journal of Orthodontics 15: 371-376.