Universidad Nacional Mayor de San Marcos
Universidad del Perú. Decana de América
Facultad de Odontología
Unidad de Posgrado

Rehabilitación oral del sector anterosuperior con resina de supra-nano relleno en paciente con Síndrome de Woolly Hair. Reporte de caso

TRABAJO ACADÉMICO

Para optar el Título de Segunda Especialidad Profesional en Odontopediatría

AUTOR

Patricia Nataly CONTO QUISPE

ASESOR

Dr. Gilmer TORRES RAMOS

Lima, Perú

2022



Reconocimiento - No Comercial - Compartir Igual - Sin restricciones adicionales

https://creativecommons.org/licenses/by-nc-sa/4.0/

Usted puede distribuir, remezclar, retocar, y crear a partir del documento original de modo no comercial, siempre y cuando se dé crédito al autor del documento y se licencien las nuevas creaciones bajo las mismas condiciones. No se permite aplicar términos legales o medidas tecnológicas que restrinjan legalmente a otros a hacer cualquier cosa que permita esta licencia.

Referencia bibliográfica

Conto P. Rehabilitación oral del sector anterosuperior con resina de supranano relleno en paciente con Síndrome de Woolly Hair. Reporte de caso [Trabajo académico de segunda especialidad]. Lima: Universidad Nacional Mayor de San Marcos, Facultad de Odontología, Unidad de Posgrado; 2022.

Metadatos complementarios

Datos de autor	
Nombres y apellidos	Patricia Nataly Conto Quispe
Tipo de documento de identidad	DNI
Número de documento de identidad	41330320
Datos de asesor	
Nombres y apellidos	Gilmer Torres Ramos
Tipo de documento de identidad	DNI
Número de documento de identidad	10194229
URL de ORCID	0000-0002-2590-6736
Datos del jurado	
Presidente del jurado	
Nombres y apellidos	María Elena Núñez Lizárraga
Tipo de documento	DNI
Número de documento de identidad	08206740
Miembro del jurado 1	
Nombres y apellidos	Úrsula María Dolores Albites Achata.
Tipo de documento	DNI
Número de documento de identidad	40531996
Miembro del jurado 2	
Nombres y apellidos	Eliberto Ruiz Ramírez.
Tipo de documento	DNI
Número de documento de identidad	43493292

Datos de investigación	
Línea de investigación	B.3.1.1 Prevención de las enfermedades bucales y promoción de la salud bucal. B.3.3.1 Biomateriales dentales e innovación tecnológica.
Grupo de investigación	No aplica.
Agencia de financiamiento	Sin financiamiento.
Ubicación geográfica de la investigación	Instituto de Salud del Niño, Lima, Breña Dirección: Av. Brasil 600, Breña 15083 Coordenadas: 12°03′53″S 77°02′46″O / -12.064718, -77.046181
Año o rango de años en que se realizó la investigación	Noviembre 2019 - octubre 2020
URL de disciplinas OCDE	Odontología, Cirugía oral, Medicina oral https://purl.org/pe-repo/ocde/ford#3.02.14 Pediatría https://purl.org/pe-repo/ocde/ford#3.02.03

Facultad de Odontología
Universidad Nacional Mayor de San Marcos
UNIDAD DE POSGRADO

"Año del Fortalecimiento de la Soberanía Nacional"

ACTA N° 009-FO-UPG-2022

ACTA DE SUSTENTACIÓN DE TRABAJO ACADÉMICO MODALIDAD VIRTUAL PARA OPTAR EL TÍTULO DE SEGUNDA ESPECIALIDAD PROFESIONAL EN ODONTOPEDIATRÍA

Autorizado con RR N°01357-R-20

En la ciudad de Lima, a los veinticuatro días del mes de noviembre del año dos mil veintidós, siendo las 09:00 horas, se reunieron los miembros del Jurado para llevar a cabo la sustentación del trabajo académico titulado: **"REHABILITACIÓN ORAL DEL SECTOR ANTEROSUPERIOR CON RESINA DE SUPRA-NANO RELLENO EN PACIENTE CON SÍNDROME DE WOOLLY HAIR. REPORTE DE CASO"**, presentado por la **C.D. PATRICIA NATALY CONTO QUISPE,** para optar el Título de Segunda Especialidad Profesional en Odontopediatría.

Concluida la exposición, se procedió a la evaluación correspondiente, después de la cual obtuvo la siguiente calificación:

MUY BUENO	**18**	**DIECIOCHO**
Escala	Número	Letras

A continuación, la Presidenta del Jurado, en virtud de los resultados favorables, recomienda que la Facultad de Odontología proponga que la Universidad le otorgue a la C.D. **PATRICIA NATALY CONTO QUISPE** el Título de Segunda Especialidad Profesional en Odontopediatría.

Se expide la presente acta en cuatro originales y siendo las 10.05 horas, se da por concluido el acto académico de sustentación.

Mg. Esp. María Elena Núñez Lizárraga
Presidenta

Mg. Esp. Ursula María Dolores Albites Achata
Miembro

Mg. Eliberto Ruiz Ramirez
Miembro

Dr. Gilmer Torres Ramos
Miembro Asesor

Escala de calificación

- Excelente 20, 19
- Muy bueno 18, 17
- Bueno 16, 15
- Aprobado 14
- Desaprobado 13 o menos

UNIVERSIDAD NACIONAL MAYOR DE SAN MARCOS

(Universidad del Perú, DECANA DE AMÉRICA)

FACULTAD DE ODONTOLOGÍA

UNIDAD DE POSGRADO

"Año del Fortalecimiento de la Soberanía Nacional"

INFORME DE EVALUACIÓN DE ORIGINALIDAD

1. **AUTORIDAD ACADÉMICA QUE EMITE EL INFORME DE ORIGINALIDAD**

   Director de la Unidad de Posgrado

2. **APELLIDOS Y NOMBRES DE LA AUTORIDAD ACADÉMICA**

   Chumpitaz Cerrate, Victor Manuel

3. **OPERADOR DEL PROGRAMA INFORMÁTICO DE SIMILITUDES**

   Suárez Ponce, Daniel Guillermo

4. **DOCUMENTO EVALUADO**

   REHABILITACIÓN ORAL DEL SECTOR ANTEROSUPERIOR CON RESINA DE SUPRA-NANO RELLENO EN PACIENTE CON SÍNDROME DE WOOLLY HAIR. REPORTE DE CASO

5. **AUTOR DEL DOCUMENTO**

   Conto Quispe, Patricia Nataly

6. **FECHA DE RECEPCIÓN DE DOCUMENTO** 20/07/2022
7. **FECHA DE APLICACIÓN DEL PROGRAMA INFORMÁTICO DE SIMILITUDES** 27/07/2022
8. **SOFTWARE UTILIZADO**
   - Turnitin
9. **CONFIGURACIÓN DEL PROGRAMA DETECTOR DE SIMILITUDES**
   - Excluye textos entrecomillados
   - Excluye bibliografía
   - Excluye cadenas menores a 40 palabras
10. **PORCENTAJE DE SIMILITUDES SEGÚN PROGRAMA DETECTOR DE SIMILITUDES** 4%
11. **FUENTES ORIGINALES DE LAS SIMILITUDES ENCONTRADAS***

    Se adjunta Documento Informe del Programa Turnitin.

12. **OBSERVACIONES**

13. **CALIFICACIÓN DE ORIGINALIDAD**
    - Documento cumple criterios de originalidad, sin observaciones [X]
    - Documento cumple criterios de originalidad, con observaciones [ ]
    - Documento no cumple criterios de originalidad [ ]

14. **FECHA DEL INFORME** 27/07/2022

UNMSM Firmado digitalmente por CHUMPITAZ CERRATE Victor Manuel FAU 20148092282 soft
Motivo: Soy el autor del documento
Fecha: 26.07.2022 09:47:24 -05:00

Dr. VICTOR MANUEL CHUMPITAZ CERRATE
DIRECTOR DE LA UNIDAD DE POSGRADO
Facultad de Odontología

*El punto 11 será anexado

UNMSM
Firmado digitalmente por SUAREZ PONCE Daniel Guillermo FAU 20148092282 soft
Motivo: Soy el autor del documento
Fecha: 27.07.2022 19:59:53 -05:00

REHABILITACIÓN ORAL DEL SECTOR ANTEROSUPERIOR CON RESINA DE SUPRA-NANO RELLENO EN PACIENTE CON SÍNDROME DE WOOLLY HAIR. REPORTE DE CASO.

INFORME DE ORIGINALIDAD

4%	4%	0%	0%
INDICE DE SIMILITUD	FUENTES DE INTERNET	PUBLICACIONES	TRABAJOS DEL ESTUDIANTE

FUENTES PRIMARIAS

1	hdl.handle.net Fuente de Internet	2%
2	cybertesis.unmsm.edu.pe Fuente de Internet	1%

Excluir citas	Activo	Excluir coincidencias	< 40 words
Excluir bibliografía	Activo		

UNMSM
Firmado digitalmente por SUAREZ PONCE Daniel Guillermo FAU 20148092282 soft
Motivo: Soy el autor del documento
Fecha: 27.07.2022 20:00:58 -05:00

REHABILITACIÓN ORAL DEL SECTOR ANTEROSUPERIOR CON RESINA DE SUPRA-NANO RELLENO EN PACIENTE CON SÍNDROME DE WOOLLY HAIR. REPORTE DE CASO.

por Conto Quispe Patricia Nataly

Fecha de entrega: 27-jul-2022 07:40p.m. (UTC-0500)
Identificador de la entrega: 1875987434
Nombre del archivo: Trabajo_Academico_PATRICIA_CONTO_1.docx (5.63M)
Total de palabras: 5405
Total de caracteres: 30561

RESUMEN

El síndrome de Woolly Hair (SWH) es una anomalía congénita rara que afecta la estructura del cabello, en personas no negras. La patogénesis aún no se encuentra definida, se postula que los desmosomas del folículo piloso (específicamente desmoplaquina, placoglobina y placofilina1), proteínas celulares estructurales que mantienen adheridas a las células vecinas, se encontrarían alterados en esta patología, lo cual produciría una fragilidad en la unión celular. Se subdividen en dos grandes grupos: variante localizada o circunscrita y variante generalizada. El SWH clínicamente se caracteriza por la presencia desde el nacimiento o en los primeros meses de vida de un área o todo el cuero cabelludo de pelo muy corto, crespo, por lo general de menor diámetro, quebradizo y de color más claro, las más frecuentes manifestaciones cutáneas, son queratosis pilar y queratodermia palmo-plantar. El diagnóstico es clínico y se facilita mediante el examen tricoscópico de varios cabellos, aunque un diagnóstico definitivo del SWH requiere pruebas genéticas. A nivel oral pueden presentar agenesia dental, defectos del esmalte como hipomineralización, lesiones cariosas atípicas, inclusión dental y dientes malformados en forma de clavija. **Objetivo:** Describir una alternativa estética de rehabilitación oral del sector anterosuperior mediante la técnica de Mock up en una paciente con SWH. **Caso clínico:** Paciente de sexo femenino de 5 años de edad con diagnóstico de Síndrome de Woolly Hair del Instituto Nacional de Salud del Niño INSN, Breña, Lima, quien fue derivado del servicio de genética al servicio de Odontopediatría para descartar focos de infección de origen odontogénico y anomalías dentarias. A la ectoscopía se observa paciente con longitud capilar corto crespo y quebradizo, piel reseca, distrofia ungueal. Al examen clínico intraoral se observó atrición de piezas anteriores de 52, 51, 61, 62 e hipomineralización del esmalte en todas las piezas dentales. Al examen radiográfico se evidencia agenesia de piezas 41, 34 y 45. Se realizó el tratamiento odontológico integral en sala de operaciones bajo anestesia general por la complejidad del caso. Se planteó como alternativa de tratamiento pulpectomía en la pieza 52, 51, 61, 62, poste de resina compuesta y rehabilitación con resina de supra-nano relleno usando la técnica de Mock up. **Conclusión:** La confección de coronas de resina de supra-nano relleno

mediante la técnica de Mock up es una alternativa de tratamiento para la rehabilitación oral en dentición decidua de un paciente con SWH. El tratamiento estético del sector anterior superior se logró usando resinas de supra- nano relleno, a los 12 meses el tratamiento odontológico mostró una respuesta favorable, mejorando la masticación, fonación y estética de la paciente.

Palabras clave: Rehabilitación oral, síndrome de Woolly Hair, estética dental, resina supra-nano relleno, Mock up.

RESUME

Woolly Hair Syndrome (SWH) is a rare congenital anomaly that affects the structure of the hair, in non-black people. The pathogenesis is not yet defined, it is postulated that the desmosomes of the hair follicle (specifically desmoplakin, plakoglobin and plakophilin1), structural cellular proteins that keep neighboring cells adhered, would be altered in this pathology, which would produce a fragility in the cell binding. They can be subdivided into two large groups: the localized or circumscribed variant and the generalized variant. SWH is clinically characterized by the presence from birth or in the first months of life of an area or the entire scalp of very short, frizzy hair, usually smaller in diameter, brittle and lighter in color, of the manifestations cutaneous, the most frequent are keratosis pilaris and palmo-plantar keratoderma. Diagnosis is clinical and is facilitated by trichoscopic examination of several hairs, although a definitive diagnosis of SWH requires genetic testing. At the oral level, they can present dental agenesis, enamel defects such as hypomineralization, atypical carious lesions, dental inclusion and malformed peg-shaped teeth affecting chewing, phonation, dental aesthetics. Objective: To describe an aesthetic alternative for oral rehabilitation of the upper anterior sector using the Mock up technique in a patient with SWH. Clinical case: A 5-year-old female patient with a diagnosis of Woolly Hair Syndrome from the National Institute of Children's Health INSN, Breña, Lima, who was referred from the genetics service to the Pediatric Dentistry service to rule out sources of infection of odontogenic origin. and dental abnormalities. Ectoscopy shows a patient with a short, curly and brittle capillary length, dry skin, and nail dystrophy. Intraoral clinical examination revealed attrition of anterior teeth 52, 51, 61, 62 and enamel hypomineralization in all teeth. Radiographic examination revealed agenesis of teeth 41, 34 and 45. Comprehensive dental treatment was performed in the operating room under general anesthesia due to the complexity of the case. Pulpectomy in tooth 52, 51, 61, 62, composite resin post and rehabilitation with supra-nano filled resin using the mock up technique was proposed as an alternative treatment. Conclusión: The manufacture of supra-nano filled resin crowns using the Mock up technique is an alternative treatment for oral rehabilitation in the deciduous dentition of a patient with SWH. The aesthetic treatment of the anterior sector was achieved using supra-nano filled resins, at 12 months the dental treatment showed a favorable response, improving the

patient's chewing, phonation and aesthetics.

Keywords: Oral rehabilitation, Woolly Hair syndrome, dental aesthetics, resin, supra-nano filling, Mock up.

INTRODUCCION

El Síndrome de Woolly Hair (SWH) es una anomalía congénita rara de la estructura del cabello [1] caracterizado por un cabello muy enrollado que involucra parte o la totalidad del cuero cabelludo que ocurre en un individuo de origen no negra.[2,3] Fue observado y descrito por primera vez por Gossage en 1907 en una familia europea[2], involucra defectos estructurales en el tallo del cabello que se observa comúnmente en caucásicos y asiáticos.[4,5]Está presente al nacer con reducción del diámetro de los tallos del cabello, que generalmente crece solo hasta 2-3 cm debido a una fase anágena corta o truncada.[2,6] En la sección transversal, el folículo de cabello aparece ovalado y no redondo,[6] la raíz del cabello suele ser distrófica y no tiene vaina.[6]

En 1974 Hutchinson et al. clasificó el SWH en dos variantes[7]: una variante localizada y una variante generalizada[8] que se presentan con cabello rizado, escaso, delgado, quebradizo y corto desde el nacimiento[9,10,11].

Cuando el SWH se acompaña de queratodermia palmoplantar, puede estar asociada con una miocardiopatía mortal como el síndrome de Carvajal o Síndrome de Naxos[12], por lo que esta condición debe alertar al médico sobre una enfermedad cardíaca[13,14,15].

Se informó de una familia con SWH con características de displasia ectodérmica en forma de distrofias ungueales, hiperqueratosis acral[16,17] a nivel oral se observaron anomalías dentales como: agenesia que es la falta de desarrollo de un germen dental de causa genética[18], defectos del esmalte como hipomineralización, lesiones cariosas atípicas, odontomas que son tumores odontogénicos benignos compuestos de epitelio odontogénico y ectomesénquima odontogénico [16,19].La anomalía congénita de la estructura del cabello (SWH) y las afecciones dentales del esmalte guardarían relación debido a que ambas estructuras tienen un origen ectodérmico.

La patogénesis aún no se encuentra definida, se postula que los desmosomas del folículo piloso (específicamente desmoplaquina, placoglobina y placofilina1), proteínas celulares estructurales, se encontrarían alterados[13], produciendo fragilidad en la unión celular y, por consiguiente, una desregulación en el desarrollo del folículo piloso.[8,13,20]

El diagnóstico para SWH es clínico y se facilita mediante el examen tricoscópico dónde se revela que los tallos del cabello tienen ondas a intervalos cortos[6,21],

aunque un diagnóstico definitivo de Woolly Hair requiere pruebas genéticas.[21]

El SWH es más evidente durante la niñez; las apariencias pueden volverse menos graves en la edad adulta, ya que el manejo mejora con edad[21]. Sin embargo, algunas personas no mejoran con la edad[22,23]. El tratamiento con láser fraccional no ablativo estimuló el crecimiento normal del cabello en tres hombres adultos con SWH.[23]

Las alternativas de tratamiento odontológico hace 20 años eran escasas, la exodoncia era el tratamiento de elección, se podía observar pacientes de 15 años de edad con prótesis dentales[17]. El 2001 se reportó una familia con SWH quienes presentaban pérdida prematura de dientes por lesiones de caries atipicas[17]debido a la hipomineralización del esmalte, la alternativa de tratamiento para la fecha fue exodoncia y prótesis dental.

En la actualidad el manejo odontológico en un paciente con SWH es multidisciplinario, la evolución de los sistemas adhesivos y de las resinas compuestas han originado el desarrollo de diversas técnicas estéticas restauradoras,[24] con el objetivo de reparar alteraciones de color y forma devolviendo la función, mejorando la estética[24,25].

La restauración ideal para dientes anteriores temporales debe ser imperceptible[25], del mismo color del diente[26] es importante que sea duradera, que no necesite tratamiento adicional y pueda adherirse al diente preparado con un material compatible, debe ser fácil y rápida de aplicar[24,26].

La resina de supra-nano relleno, Estelite Omega® (Tokuyama Dental Corporation), brinda una estética sobresaliente y una alta actividad de polimerización basada en la tecnología de relleno esférico supra-nano relleno, con 82% en peso y 71% en volumen, relleno y composite de silica-zirconio[27]. Esta gran cantidad de relleno reduce la contracción de polimerización. La base inorgánica está compuesta por partículas esféricas[28] (entre 100 a 300 nm. tamaño medio 200 nm) que proporcionan una excelente retención del brillo y resistencia al desgaste. La matriz monomérica contiene bisfenol A di (2-hidroxi propoxi) dimetacrilato (Bis-GMA) y trietilenglicol dimetacrilato (TEGDMA).[27,28]

El compuesto supra-nano relleno esférico proporciona numerosos beneficios: fácil manipulación, excelente combinación con los dientes circundantes[28,29], resistencia a la fractura, alto brillo, retención del pulido inicial y a largo plazo, estabilidad duradera sin dañar los dientes opuestos[30], contracción volumétrica

baja del 1,3% para resistir las fugas marginales, retención de suavidad de la superficie y abrasión reducida que le daría una resistencia al desgaste a largo plazo.[27, 31,32]

El propósito del presente trabajo es describir un caso de rehabilitación del sector antero superior utilizando resinas de supra-nano relleno en un paciente con síndrome de SWH.

REPORTE DE CASO

Información del paciente

Paciente femenino de 5 años y 4 meses, de raza mestiza, procedente del distrito de Sicuani,provincia de Canchis, ubicada en el departamento del Cusco, de nivel socio económico medio bajo. Acude a la Unidad de Pacientes Medicamente Comprometidos (PMC) del Servicio de Odontoestomatología del Instituto Nacional de Salud del Niño, Lima-Perú. La madre refiere que fue derivada del área de genética y dermatología para tratamiento odontológico integral.

Antecedentes

En los antecedentes prenatales la mamá refiere que su hija es producto de una segunda gestación, en el segundo trimestre de gestación recibió tratamiento para ITU, tuvo controles prenatales completos. El nacimiento fue por parto distócico antes de los 8 meses sugerida por el médico, el peso fue de 2.100kg, estuvo dos días en incubadora e internada por una semana. En los antecedentes post natales tuvo lactancia materna exclusiva hasta los 6 meses, ablactancia a los 6 meses y tiempo de lactancia hasta los 18 meses.

En los antecedentes patológicos personales madre refiere que a los 9 meses la llevo al hospital de Sicuani para una evaluación porque sentía que su cabello y sus uñas no eran normales, no le dieron ningún diagnostico refiriendo que todo estaba bien, a los 5 años de edad, en el INSN se le diagnosticó queratitis aguda y defectos congénitos compatibles con el Síndrome de Woolly Hair. En los antecedentes familiares: padres aparentemente sanos, madre refiere que su esposo presenta un sobrino con las mismas características que su hija.

En sus antecedentes estomatológicos madre refiere que “la primera consulta odontológica fue a los 2 años en su ciudad natal donde su hija no se dejó evaluar”.

Examen físico

En el examen físico general presentó: saturación de oxígeno 98%; frecuencia cardíaca 84 latidos por minuto, frecuencia respiratoria 24 por minuto, peso 16.700 kg, piel tibia reseca, ausencia de cejas y pestañas (figura1A), ausencia de longitud capilar a nivel de cuero cabelludo (figura1B) diastrofia ungueal en manos y pies (figura1C). En la auscultación cardiopulmonar, no se presentan ruidos agregados, no soplo; el sistema nervioso central se encuentra despierto, orientado en tiempo, espacio y persona, recibe órdenes.

En el examen clínico estomatológico extraoral, se observó un patrón mesofacial, mesocefálico sin asimetrías faciales (figura2).

Examen intraoral

El examen intraoral en tejidos blandos reveló inflamación gingival moderada, presencia de fístulas en encía vestibular a nivel de piezas 74 y 85. En la evaluación de los tejidos duros se observó defectos del esmalte, el tipo de dentición es mixta temprana, ausencia de 2/3 de estructura dental a nivel de las piezas 52,51,61,62, lesiones cariosas activas de gran extensión con aparente compromiso pulpar en sector posterior en piezas 55, 54, 64, 65, 75, 84, remanente radicular de piezas 74, 85 y mala higiene bucal. También se observa un arco de Baume tipo II en ambos maxilares (figuras 3,4,5 y 6).

Se solicitó una radiografía panorámica donde se evidencia ausencia de radiopacidad de esmalte a nivel de borde incisal en pieza 51 y ausencia de radiolucidez hasta el tercio medio en piezas 52, 61, 62. Con lo que se determinó una atrición en piezas dentales. Así mismo se observa agenesia de piezas 34, 41y 45 (figura7).

Línea de tiempo:

Diagnóstico

El diagnóstico se describió como: paciente de 5 años y 4 meses con ABESG, con diagnóstico médico de Síndrome de Woolly Hair,

El diagnóstico estomatológico en tejidos blandos fue gingivitis inducida por biofilm dental a nivel vestibular de piezas anterosuperiores, fístula a nivel del límite mucogingival de piezas 74,84,85, a nivel de los tejidos duros defectos de esmalte compatible con hipomineralización, periodontitis apical crónica en pieza 54, necrosis pulpar de piezas 74, 85, pulpitis irreversible en piezas 64, 75, 84,

pulpitis reversible en piezas 55, 65, atrición moderada en las piezas 52,51,61,62 grado 3 (adaptado a la clasificación de Hansson y Nilner), agenesia de piezas 34, 41y 45, imagen radiopaca compatible con odontoma a nivel de piezas 36,37 y comportamiento negativo (Escala de Frankl tipo 2).

Tratamiento

El tratamiento odontológico se planteó en cinco fases: educativa, preventiva, curativa, rehabilitadora y mantenimiento.

En la fase educativa se realizó motivación a la madre y a la niña mediante sesión educativa, promoción de salud bucal y evaluación de la técnica de cepillado, se indicó realizar higiene oral con un cepillo dental adecuado para la edad de la niña más pasta dental de 1100ppm de flúor tres veces al día.

En la fase preventiva aplicación de Recaldent (MI Paste^{TM}) todas las noches después del cepillado nocturno por 3 meses, los domingos cepillados con digluconato de clorhexidina en gel al 0.12% (Perio.Aid^{R}), 2 veces al día, durante 3 meses. Posteriormente se tomaron modelos de estudio para planificar la fase rehabilitadora (figura 8,9 y10).

La reconstrucción de las coronas se realizó con la técnica “Mock-up” que se consigue de un modelo duplicado sobre el cual se realizó un encerado de diagnóstico (figura 11), que es semejante al objetivo que se quiere conseguir al final del tratamiento, una vez realizado el encerado diagnóstico, con una silicona de adición transparente Elite Glass^{TM} (figura 12), se obtuvo una matriz o llave (figura13).

Debido al comportamiento no colaborador de la paciente, y a la complejidad del procedimiento odontológico la fase curativa y rehabilitadora se realizó bajo anestesia general en sala de operaciones del INSN.

Fase previa

Como protocolo para el tratamiento odontológico en el centro quirúrgico se solicitaron exámenes pre quirúrgicos de laboratorio (tabla 1,2,3 y 4), interconsultas para evaluación y sugerencias correspondientes a los servicios de pediatría, cardiología y anestesiología quienes indicaron riesgo quirúrgico II.

Se solicitó el consentimiento a los padres de la menor para la intervención quirúrgica en centro quirúrgico bajo anestesia general (figura 28).

El pronóstico resulta favorable en tanto exista compromiso de la mamá en el mantenimientode buena higiene oral después del procedimiento quirúrgico.

Fase operatoria

En sala de operaciones, bajo anestesia general la fase curativa consistió en la pulpectomía de piezas 52, 51, 61, y 62, la cual implica apertura cameral con fresa redonda n° 23 y conformación con una fresa tipo bala, extirpación de la pulpa radicular, irrigación, instrumentación biomecánica de los conductos radiculares, lavado, secado y obturación con conos de óxido de zinc-eugenol, aplicación de ionómero de base, posteriormente siguió la fase rehabilitadora con la cementación de postes de composite utilizando una guía palatina de silicona que nos ayuda en la verificaciónde la dirección y longitud de los postes (figura 14 A y B), para la reconstrucción de las coronas, se utilizó la llave de silicona "Mock-up" que es la responsable de poder reproducir el encerado de diagnóstico en la boca del paciente, para ello se realizó el acondicionamiento de las piezas dentarias:

- Desproteinización con hipoclorito de sodio al 5.25%
- Grabado con ácido ortofosfórico al 37% por 15 segundos (figura 15).
- Lavado por 10 segundos (figura 16).
- Secado con la jeringa triple por 5 segundos (figura 17).
- Acondicionamiento con una capa del adhesivo Single Bond universal (3M ESPE) ® que funcionará como primer por 20 segundos. (frotar)
- Airear con la jeringa triple por 5 segundos.
- Aplicar segunda capa de adhesivo, frotar por 20 segundos, airear (figura 18).
- Fotocurado con lámpara Woodpecker LF-ILED™ por 20 segundos (figura 19).
- Posteriormente la guía de silicona se llenó con resina de supra nano relleno Estelite Omega®, se insertó la guía de silicona en la zona correspondiente de la cavidad oral de la paciente (figuras 20 y 21).
- Fotopolimerización en superficies vestibular, palatina e incisal por 20 segundos en cada superficie, se retiró la guía de silicona, finalmente se limpió los excesos y se finalizó con el pulido (figuras 22, 23 y 24).

Postoperatorio

A los tres días de la intervención se realizó el control posoperatorio odontológico, no se reportaron molestias por parte de la paciente, se evidencia mejora en las condiciones de higiene bucal; ausencia de halitosis. Durante esta fase de mantenimiento se reforzó las medidas preventivas, uso de pasta dental fluorada 1100 ppm de flúor, uso de digluconato de clorhexidina 0.12% en gel (1 vez por semana). Se reforzó fisioterapia a la madre y se indicó la importancia de hacer controles periódicos en la salud estomatológica de su hija para evitar recidivas.

Resultados

La evaluación clínica de la rehabilitación anterosuperior con resina de supra-nano relleno empleando la técnica de Mock up con silicona de adición transparente Elite Glass™ en sala de operaciones la realizamos utilizando los parámetros que establece el Servicio de Salud Pública de los Estados Unidos (USPHS)[33] donde evaluamos presencia de caries secundaria, sensibilidad posoperatoria, fallas de restauración, coincidencia de color y salud gingival[33]. En el presente caso clínico realizamos controles clínicos a los tres días, tres y doce meses, registrándose ausencia de caries secundaria en los tres controles no se observó fallas de las restauraciones ni desprendimiento de coronas en los tres controles, ausencia de sensibilidad en los controles, no se evidenció cambio de color en el primer, segundo y tercer control (figuras 25,26 y 27).

Antes y después de la rehabilitación bucal de la paciente se realizó una valoración del efecto en la calidad de vida de la paciente basada en los parámetros empleados por la escala de impacto de la salud bucal en la primera infancia (ECOHIS)[34,35] siendo el impacto positivo con una disminución de la sintomatología oral y limitaciones funcionales, la dimensión psicosocial no se vio afectada, en cuanto al impacto en la familia fue positivo con una disminución de la angustia de la madre y menor deterioro de la función familiar (tablas 5 y 6)

DISCUSIÓN

El Síndrome de Woolly Hair (SWH) es una anomalía congénita rara del cabello [1,2]. A nivel oral se observan anomalías dentales, tales como agenesia, defectos del esmalte como hipomineralización, lesiones cariosas atípicas, inclusiones y dientes malformados[16].

Van Steensel et al. reportan el caso de una familia con diagnóstico de SWH con cabello corto, quebradizo y caída prematura del cabello. Otras quejas incluyeron hipohidrosis, pérdida parcial de dientes debido a caries dental, la integrante más joven de 9 años de edad presentaba pérdida total de dientes y prótesis total[17].

En la actualidad la literatura científica describe distintos tipos de coronas para la rehabilitación bucal pediátrica, como coronas metálicas, metálicas modificadas con cubierta parcial o total, coronas de policarbonato, coronas de zirconio y coronas de resinas [33,36]. La restauración ideal para dientes anteriores temporales deben ser imperceptibles[25], del mismo color del diente [25,26] es importante que sea duradera, que no necesite tratamiento adicional y pueda adherirse al diente preparado con un material compatible, debe ser fácil y rápida de aplicar,[24,26] por tanto en el presente reporte de caso se describió la técnica de Mock up con resina de supra-nano relleno como una alternativa conservadora, de bajo costo y accesible en una paciente con SWH en el ambiente hospitalario y bajo anestesia general donde se desarrolló este caso clínico.

El tratamiento odontológico restaurativo en paciente con SWH no presenta protocolos establecidos para la dentición primaria. Sin embargo, Da Cunha Coelho et al. presentan algunas alternativas de tratamiento para la dentición primaria en pacientes con defectos de esmalte e hipomineralización[37], los cuales pueden extrapolarse a pacientes con SWH.

Souza et al.[38] evaluaron el éxito de las restauraciones de resina compuesta e informaron una tasa de éxito del 68,4% cuando las restauraciones se realizaron con un adhesivo de autograbado y 54,6% cuando se realizaron con un adhesivo de grabado total evaluados a 18 meses[38]. Estos bajos resultados se deben a la hipomineralización de los dientes afectados, lo que compromete la adhesión de la resina a la superficie dental[39,40].

Sönmez y Saat[41] restauraron los dientes hipomineralizados con un composite de resina y reportaron que la remoción de todo el esmalte afectado (grupo I) aumentó significativamente el éxito del tratamiento en comparación con las técnicas no invasivas sin la eliminación de todo el tejido clínicamente defectuoso (grupo II)[41]. Estos resultados fueron corroborados por William et al.[40], quienes informaron una menor adherencia marginal del compuesto de resina al esmalte hipomineralizado en un estudio in vitro.[40] Sönmez y Saat[41] encontraron una mayor fuerza de unión cuando se realiza la desproteinización usando hipoclorito de sodio al 5%[41].Sin embargo, se requiere más investigación para evaluar la eficacia clínica de esta técnica porque solo se han realizado pocos estudios

sobre este tema[42], en nuestro caso realizamos un protocolo donde se realizó la eliminación de esmalte hipomineralizado, desproteinización con hipoclorito de sodio 5.25% y sistema adhesivo de 5ta generación.

La utilización de la técnica Mock up de silicona de adición transparente resultó tener un buen efecto clínico por permitir la confección de coronas de composite fotocurable en pacientes con SWH y sobre todo poder usarla en dentición primaria puesto que solo se han usado en dentición permanente en pacientes adultos sin defectos de esmalte. Finalmente, este tipo de tratamiento tuvo un efecto clínicamente positivo sobre la calidad de vida de la paciente con una disminución de la sintomatología oral, limitaciones funcionales y aumento de la autoestima.

CONCLUSIONES

La confección de coronas de resina de supra-nano relleno mediante la técnica de Mock upde silicona de adición transparente es una alternativa de tratamiento para la rehabilitación oral en dentición decidua de una paciente con SWH. Mostrando una mejora en la estética, salud gingival, durabilidad, además que contribuyó a mejorar la calidad de vida y autoestima basado en la aplicación de ECOHIS. En pacientes con SWH que presentan defectos del esmalte recomendamos usar resina de supra-nano relleno para mejorar el componente estético.

REFERENCIAS BIBLIOGRÁFICAS

1. Prasad GK. Familial woolly hair. Indian J Dermatol Venereol Leprol 2002;68:157
2. Harish R, Jamwal A. Familial woolly hair disease. Indian Pediatr 2010; 47:450-1.
3. Fujimoto A, Farooq M, Fujikawa H, et al. A missense mutation within the helix initiation motif of the keratin K71 gene underlies autosomal dominant woolly hair/hypotrichosis. J Investig Dermatol. 2012;132(10):2342–9. https://doi.org/10.1038/jid. 2012.154.
4. M. trinidad, S. González. “Pelo lanoso generalizado: reporte de un caso” Rev Chil Pediatr 2013; 84 (6): 667-671

5. Torres T, Machado S, Selores M, Generalized woolly hair: case report and literature review An Bras Dermatol. 2010;85(1):97-100.

6. M. Mathur, P. Acharya, A. Karki J.Shah “Diagnosis of Woolly Hair Using Trichoscopy” Hindawi Case Reports in Dermatological Medicine Volume 2019, Article ID 8951093, 3 pages https://doi.org/10.1155/2019/8951093

7. Hutchinson PE, Cairns RJ, Wells RS. Woolly hair. Clinical and general aspects. Trans St Johns Hosp Dermatol Soc. 1974;60(2):160–77. http://www.ncbi. nlm.nih.gov/pubmed/4467886. Accessed 20 Nov 2018.

8. Shimomura Y, Wajid M, Petukhova L, Kurban M, Christiano AM. Autosomal-dominant woolly hair resulting from disruption of keratin 74 (KRT74), a potential determinant of human hair texture. Am J Hum Genet. 2010;86(4):632–8. https://doi.org/10. 1016/j.ajhg.2010.02.025.

9. Nakamura M, Tokura Y. Congenital woolly hair without P2RY5 mutation. Dermatoendocrinol. 2009;1(1):58–9. http://www.ncbi.nlm.nih.gov/pubmed/20046591. Accessed 21 Nov 2018.

10. Hayashi R, Inoue A, Suga Y, Aoki J, Shimomura Y. Analysis of unique mutations in the LPAR6 gene identified in a Japanese family with autosomal recessive woolly hair/hypotrichosis: establishment of a useful assay system for LPA6. J Dermatol Sci. 2015;78(3):197–205.

11. Chien AJ, Valentine MC, Sybert VP. Hereditary woolly hair and keratosis pilaris. JAm Acad Dermatol 2006;54:S35-9.

12. Baykan A, Olgar S¸, Argun M, et al. Different clinical presentations of Naxos disease and Carvajal syndrome: case series from a single tertiary center and review of the literature. Anatol J Cardiol. 2015; 15(5):404–8. https://doi.org/10.5152/akd.2014.5413

13. Ramot Y, Zlotogorski A. The twisting tale of woolly hair: a trait with many causes. J Med Genet. 2015;52(4):217–23. https://doi.org/10.1136/ jmedgenet-2014-102630.

14. Polivka L, Bodemer C, Hadj-Rabia S. Combination of palmoplantar keratoderma

and hair shaft anomalies, the warning signal of severe arrhythmogenic cardiomyopathy: a systematic review on genetic desmosomal diseases. J Med Genet. 2016;53(5):289–95. https://doi.org/10.1136/ jmedgenet-2015-103403.

15. Srinivas SM, Kumar P, Basavaraja GV. Carvajal syndrome. Int J Trichol. 2016;8(1):53–5. https://doi. org/10.4103/0974-7753.179400.

16. Vasudevan B, Verma R, Pragasam V, Badad A. A rare case of woolly hair with unusual associations. Indian Dermatol Online J. 2013;4(3):222–4. https:// doi.org/10.4103/2229-5178.115524.

17. Van Steensel MA, Koedam MI, Swinkels OQ, Rietveld F, Steijlen PM. Woolly hair, premature loss of teeth, nail dystrophy, acral hyperkeratosis and facial abnormalities: possible new syndrome in a Dutch kindred. Br J Dermatol. 2001 Jul;145(1):157-61. doi: 10.1046/j.1365-2133.2001.04303.x. PMID: 11453928.

18. Polder B, Van´t Hof M, Van der Linden F, Kuijpers-Jagtman A. A meta-analysis of the prevalence of dental agenesis of permanent teeth. Community Dent Oral Epidemiol. 2004; 32: 217-26.

19. Soluk Tekkeşin M, Pehlivan S, Olgac V, Aksakallı N.Clinical and histopathological investigation of odontomas. Review of the literature and presentation of 160 cases. J Oral Maxillofac Surg 2012;70:1358-61

20. Ahmed, A., Almohanna, H., Griggs, J. *et al.* Genetic Hair Disorders: A Review. *Dermatol Ther (Heidelb)* **9,** 421–448 (2019). https://doi.org/10.1007/s13555-019-0313-2

21. Rudnicka L, Rakowska A, Kerzeja M, Olszewska M. Hair shafts in trichoscopy: clues for diagnosis of hair and scalp diseases. Dermatol Clin. 2013;31(4): 695–708. https://doi.org/10.1016/j.det.2013.06. 007.

22. Tanahashi K, Sugiura K, Takeichi T, et al. Prevalent founder mutation c.736T[A ofLIPH in autosomal recessive woolly hair of Japanese leads to variable severity of hypotrichosis in adulthood. J Eur Acad Dermatol Venereol. 2013;27(9):1182–4. https://doi. org/10.1111/j.1468-3083.2012.04526.x.

23. Cho S, Choi MJ, Zheng Z, Goo B, Kim D-Y, Cho SB. Clinical effects of non-ablative and ablative fractional lasers on various hair disorders: a case series of 17 patients.

J Cosmet Laser Ther. 2013;15(2): 74–9. https://doi.org/10.3109/14764172.2013.7644 36.

24. Virolés M, MAYNÉ R, GUINOT F, BELLET L, Evolución de las coronas como material de restauración en dentición temporal. Revisión de la literatura ODONTOL PEDIÁTR (Madrid) Vol. 18. N.º 3, pp. 185-200, 2010.

25. Aggoner WF. Restoring primary anterior teeth: updated for 2014. Pediatr Dent 2015; 37: 163-170.

26. MacLean JK, Champagne CE, Waggoner WF, Ditmyer MM, Casamassimo P. Clinical outcomes for primary anterior teeth treated with preveneered stainless steel crowns. Pediatr Dent 2007; 29(5): 377-81.

27. Esra Can Say, Haktan Yurdagüven, Batu Can Yaman And Füsun Özer. Surface roughness and morphology of resin composites polished with two-step polishing systems. Dental Materials Journal 2014; 33(2): 1–11.

28. Perez MM, Hita-Iglesias C, Ghinea R, Yebra A, Pecho OE, Ionescu AM, Crespo A, Hita E. Optical properties of supra-nano spherical filled resin composites comparedto nanofilled, nano-hybrid and micro-hybrid composites. Dent Mater J. 2016;35(3):353-9. doi: 10.4012/dmj.2015-126. PMID: 27251989.

29. Chen F, Toida Y, Islam R, Alam A, Chowdhury AFMA, Yamauti M, Sano H. Evaluation of shade matching of a novel supra-nano filled esthetic resin composite employing structural color using simplified simulated clinical cavities. J Esthet Restor Dent. 2020 Nov 14. doi: 10.1111/jerd.12671. Epub ahead of print. PMID: 33188588.

30. Yamaguchi S, Karaer O, Lee C, Sakai T, Imazato S. Color matching ability of resin composites incorporating supra-nano spherical filler producing structural color.

Dent Mater. 2021 May;37(5):e269-e275. doi: 10.1016/j.dental.2021.01.023. Epub 2021 Feb 6. PMID: 33563472.

31. Mackenzie L, Parmar D, Shortall AC, Burke FJ. Direct anterior composites: a practical guide. Dent Update. 2013 May;40(4):297-9, 301-2, 305-8 passim. doi: 10.12968/denu.2013.40.4.297. PMID: 23829012.

32. LeSage B. Finishing and polishing criteria for minimally invasive composite restorations. Gen Dent (Special cosmetic dentistry edition) 2011; November/ December: 422–428.

33. Chen XX, Zhong J, Yan WJ, Zhang HM, Jiang X, Huang Q, Xue SH, Liu XG. [Clinical performance of rensin-bonded composite strip crowns in primary incisors]. Beijing Da Xue Xue Bao Yi Xue Ban. 2020 Oct 18;52(5):907-912. Chinese. doi: 10.19723/j.issn.1671-167X.2020.05.019. PMID: 33047728; PMCID: PMC7653416.

34. Torres-Ramos G, Blanco-Victorio D, Chávez-Sevillano M, Apaza-Ramos S, Antezana –Vargas V. Impacto de la caries de la infancia temprana en la calidad devida relacionada a la salud bucal en niños peruanos menores de 71 meses de edad. Odontol. Sanmarquina 2015; 18(2):87-94.

35. González Ernesto, Ugalde Catalina, Valenzuela Luciana, Guajado Gabriela. Aplicación de la escala de impacto en la salud oral en preescolares chilenos. Rev. Clin. Periodoncia Implantol. Rehabil. Oral [Internet]. 2018 Abr [citado 2022 Mar 27] ; 11(1): 9-12.

36. Canales IZ. Alternativas de restauración en dientes deciduos con tratamiento pulpar. [Tesis de pregrado]. Lima: Universidad Peruana Cayetano Heredia;2009.

37. da Cunha Coelho ASE, Mata PCM, Lino CA, Macho VMP, Areias CMFGP, Norton APMAP, Augusto APCM. Dental hypomineralization treatment: A systematic review. J Esthet Restor Dent. 2019 Jan;31(1):26-39. doi: 10.1111/jerd.12420. Epub 2018 Oct 4. PMID: 30284749.

38. de Souza JF , Fragelli CB , Jeremias F , Paschoal MAB , Santos-Pinto L , de Cássia Loiola Cordeiro R . Rendimiento clínico de dieciocho meses de restauraciones de resina compuesta con dos sistemas adhesivos diferentes para molares afectados por hipomineralización de incisivos molares . *Clin Oral Investig* . 2017 ; 21 (5): 1.725 mil - 1733 .

39. Fagrell TG , Dietz W , Jalevik B , Noren JG . Propiedades químicas, mecánicas y morfológicas del esmalte hipomineralizado de primeros molares permanentes . *Acta Odontol Scand* . 2010 ; 68 (4): 215 - 222 .

40. William V , Burrow, MF , Palamara JE , Messer LB . Resistencia de unión a micro-cizallamiento del composite de resina a los dientes afectados por hipomineralización molar mediante 2 sistemas adhesivos. *Pediatr Dent* . 2006 ; 28 (3): 233 - 241 .

41. Sönmez H , Saat S . Una evaluación clínica de la desproteinización y diferentes diseños de cavidades sobre el rendimiento de la restauración de resina en molares afectados por MIH: resultados de dos años. *J Clin Pediatr Dent* . 2017 ; 41 (5): 336 - 342 .

42. Gandhi S, Crawford P, Shellis P. The use of a “bleach-etch-seal” deproteinization technique on MIH affected enamel. Int J Paediatr Dent. 2012;22(6):427-434

ANEXOS

TABLAS

Tabla 1: Hemograma completo

PRUEBA (02/12/19)	VALOR DEL PACIENTE	VALOR REFERENCIAL
HEMATOCRITO	38.70%	32%-42%
LEUCOCITOS	11.730mm	4.500-13.500/mm3
Basófilos	0%	0-0.75%
Eosinófilos	3%	1-3%
Mielocitos	0%	0 %
Juveniles	0%	0 %
Abastonados	0%	3-5%
Segmentados	54.00%	54-62%
Linfocitos	35.00%	25-33 %
Monocitos	6%	3-7%
PLAQUETAS	2500.000 mm3	150.000-400.000/mm3
HEMOGLOBINA	12.90 g/dl	10,9-14,4

Fuente: elaboración a partir del archivo de la historia clínica del paciente.

Tabla 2: Examen completo de Orina

PRUEBA (05/12/19)	VALOR DEL PCTE.	VALOR REFERENCIAL
Reacción	pH: 6.5	pH 5
Color	AMARILLO CLARO	Amarillo
Aspecto	Transparente	Transparente
Densidad	1007	1.010-1.030 (ayuno > 15 h >
Proteínas	NEGATIVO	(-)
Glucosa	NEGATIVO	(-)
Cuerpos cetónicos	NEGATIVO	(-)
Pigmentos biliares	NEGATIVO	(-)
Urobilinógeno	NORMAL	(-)
Bilirrubina	NEGATIVO	(-)
Hemoglobina	NEGATIVO	(-)
LEUCOCITOS	0 x campo	0 x campo
Células epiteliales	Escasa	0 x campo
Hematíes	0 x campo	0 x campo

Fuente: Elaboración a partir del archivo de la historia clínica del paciente.

Tabla 3: Perfil de coagulación

PRUEBA (02/12/19)	VALORES DEL PACIENTE	VALORES REFERENCIALES
Tiempo de Sangría	3´00”	1-4 min
Tiempo de Coagulación	6.00”	2-9 min
TTPA	37.90”	
TT	16.30”	
TP	14.00``	
Fibrinógeno	394.00 mg/dl	
Grupo sanguíneo	O Positivo	

Fuente: Elaboración a partir del archivo de la historia clínica del paciente.

Tabla 4: Otros exámenes

PRUEBA (02/12/19)	VALOR DEL PACIENTE	VALORES REFERENCIALES
GLUCOSA	93 mg/dl	
UREA	15 mg/dl	
CREATININA	0.4 mg/dl	
TGP	187UI/l	0-39 UI/l,
TGO	24 U/L	0-47.0
TEST ANTÌGENO DE	NO REACTIVO	-----
TEST ANTICORE HEPATITIS	NO REACTIVO	-----
HIV ANTIGENO	NO REACTIVO	
PPD	5mm	

Fuente: Elaboración a partir del archivo de la historia clínica del paciente.

Tabla 5: Encuesta ECOHIS

ECOHIS	Nunca (0)	Casi nunca (1)	Ocasional-mente (2)	A menudo (3)	Muy a Menudo (4)
IMPACTO EN EL NIÑO					
1. Dolor en los dientes, boca o maxilares.				x	
2. Dificultades para tomar bebidas calientes o frías.				x	
3. Dificultad para comer algunos alimentos.				x	
4. Dificultades para pronunciar algunas palabras.			x		
5. Pérdida de días de asistencia a su actividad en sala cuna, jardín o colegio.			x		
6. Problemas para dormir.			x		
7. Ha estado enojado o frustrado.				x	
8. Ha evitado sonreír.					x
9. Ha evitado hablar.				x	
IMPACTO EN LA FAMILIA					
10. Usted u otro miembro de la familia ha estado preocupado.					x
11. Usted u otro miembro de la familia se ha sentido culpable.				x	
12. Usted u otro miembro de la familia ha ocupado tiempo.					x
13. Han tenido un impacto económico en su familia.				x	
TOTAL	39				

Percepción del responsable del cuidado de la menor sobre la calidad de vida relacionada a la salud oral antes de realizarse el tratamiento odontológico.

Tabla 6: Encuesta ECOHIS

ECOHIS	Nunca (0)	Casi nunca (1)	Ocasional-mente (2)	A menudo (3)	Muy a Menudo (4)
IMPACTO EN EL NIÑO					
1. Dolor en los dientes, boca o maxilares.	x				
2. Dificultades para tomar bebidas calientes o frías.	x				
3. Dificultad para comer algunos alimentos.	x				
4. Dificultades para pronunciar algunas palabras.	x				
5. Pérdida de días de asistencia a su actividad en sala cuna, jardín o colegio.	x				
6. Problemas para dormir.	x				
7. Ha estado enojado o frustrado.	x				
8. Ha evitado sonreír.		x			
9. Ha evitado hablar.		x			
IMPACTO EN LA FAMILIA					
10. Usted u otro miembro de la familia ha estado preocupado.		x			
11. Usted u otro miembro de la familia se ha sentido culpable.		x			
12. Usted u otro miembro de la familia ha ocupado tiempo.				x	
13. Han tenido un impacto económico en su familia.			x		
TOTAL	09				

Percepción del responsable del cuidado de la menor sobre la calidad de vida relacionada a la salud oral después de realizarse el tratamiento odontológico.

FIGURAS

PRIMERA PARTE

EXÁMENES COMPLEMENTARIOS



Fig. 1: Síndrome de Woolly Hair: Ausencia de cejas y pestañas(figura1A), ausencia de longitud capilara nivel de cuero cabelludo (figura1B) distrofia ungueal en manos (figura1C)



Fig. 2: Fotografía extraoral (Frontal)



Fig.3 fotografía intraoral frontal (ausencia de 2/3 de estructura dental a nivel de las piezas 52,51,61,62)



Fig.4: Fotografía intraoral oclusal superior. lesiones cariosas activas de gran extensión con aparente compromiso pulpar en el sector posterior.



fig.5: Fotografía Intraoral oclusal inferior remanente radicular de piezas 74, 85, atrición en piezas 71,72,81,82.

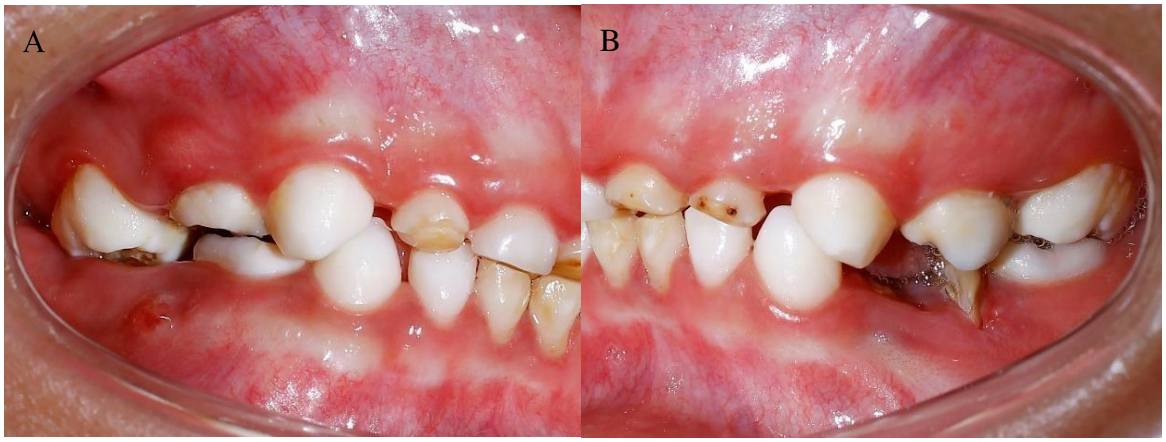

Fig. 6: Fotografía intraoral lateral derecha con escalón distal, extrusión de 5,5 (figura 6A), mordida bis a bis
Fotografía intraoral lateral izquierda con escalón mesial (figura 6B), mordida bis a bis.



Fig.7: Radiografía panorámica (agenesia de piezas 34, 41y 45), odontoma a nivel de piezas 36 y 37





Fig.8, 9: Material e impresión inicial.

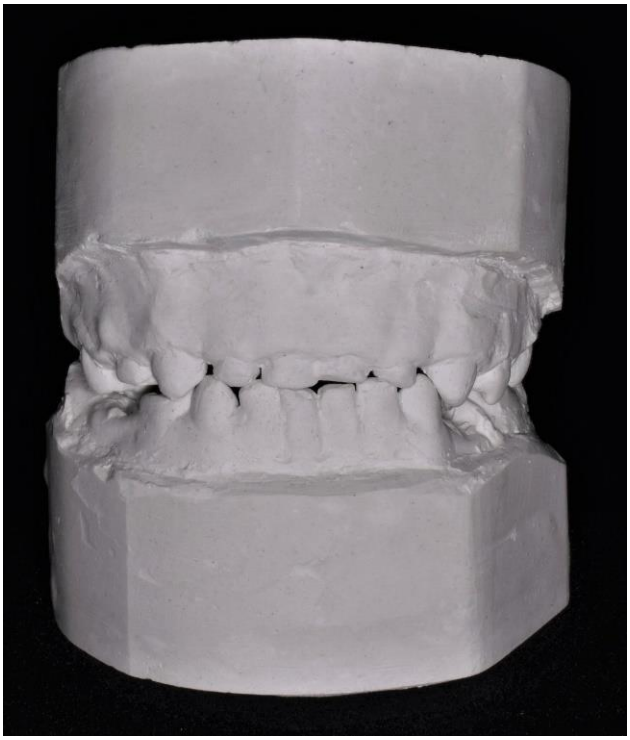

Fig.10: Modelos de estudio

SEGUNDA PARTE

PROCEDIMIENTOS EN LABORATORIO

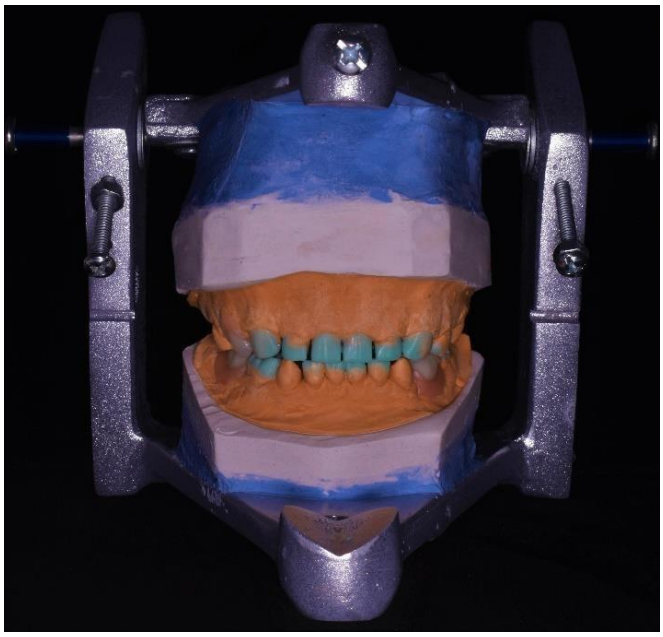

Fig.11: Encerado de diagnóstico



Fig.12: Silicona de adición transparente Elite Glass™.



Fig.13: Matriz o llave de silicona.

TERCERA PARTE

PROCEDIMIENTO EN CENTRO QUIRURGICO (SALA DE OPERACIONES)

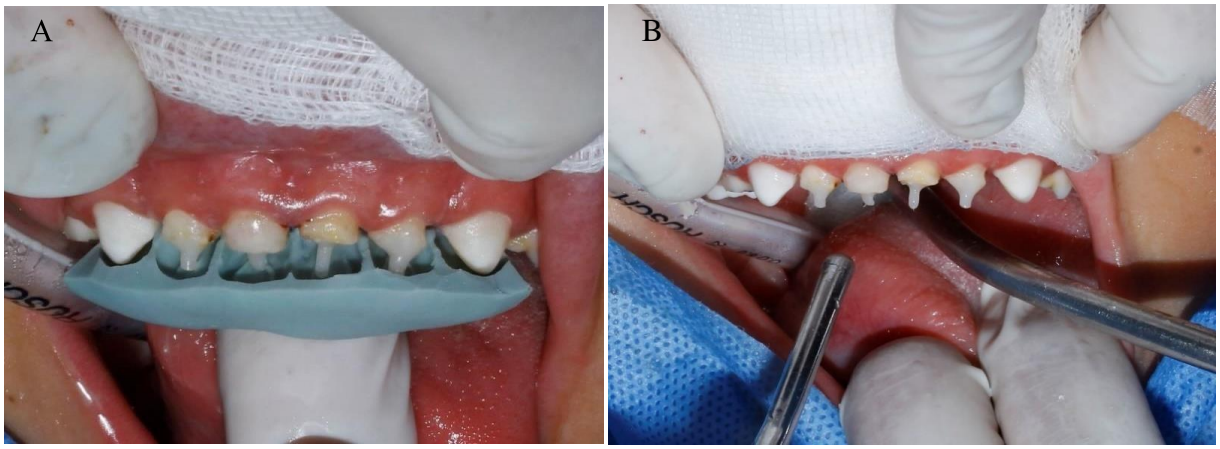

Fig.14 A Y B: cementación de postes de composite en piezas 52, 51, 61, 62, utilizando una guía palatina de silicona que nos ayuda en la verificación de la dirección y longitud de los postes.



Fig.15: Grabado con ácido ortofosfórico al 37% por 15 segundos.



Fig.16: lavado por 10 segundos



Fig.17: secado 5 segundos.



Fig.18: Acondicionamiento con el adhesivo Single Bond universal 3M.

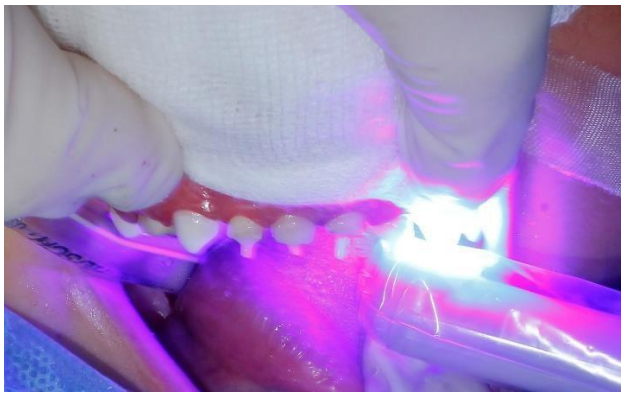

Fig.19: Fotocurado con lámpara Woodpecker LF-ILED™ por 20 segundos.

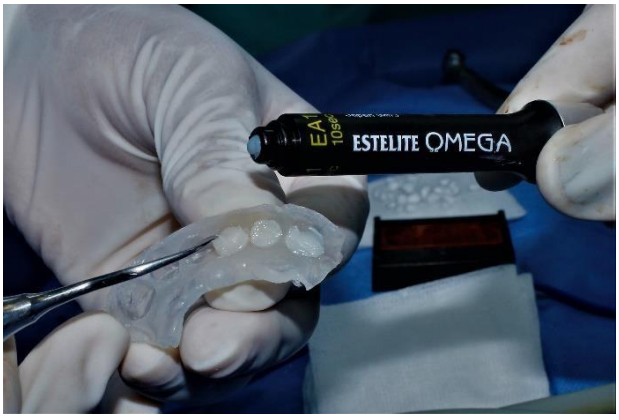

Fig.20: Cargado con resina en la llave de silicona.



Fig.21: Colocación de la guía de silicona.

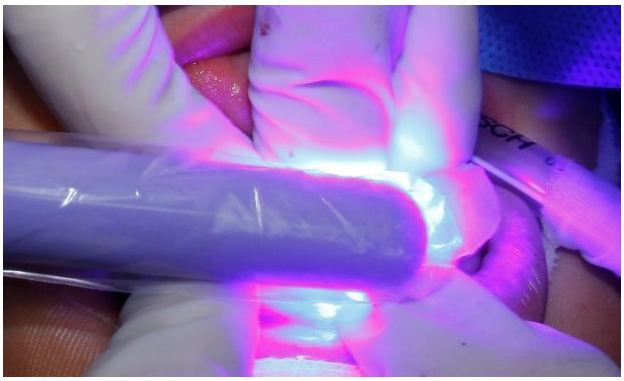

Fig.22: Fotopolimerización en superficies vestibular, palatina e incisal.

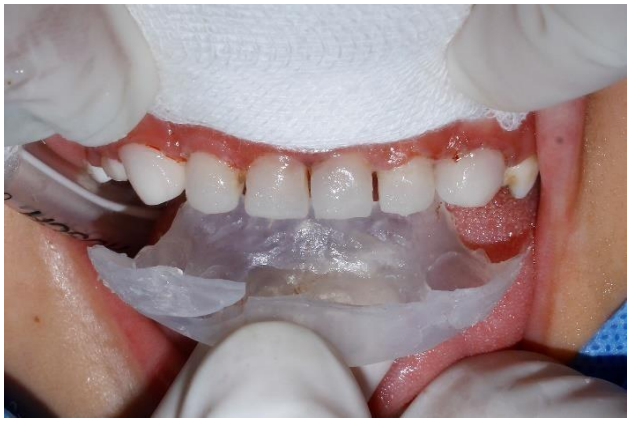

Fig.23: Retiro de la guía de silicona.



Fig24: Pulido.

CUARTA PARTE

CONTROL POS TRATAMIENTO



Fig.25: Primer control a los tres días postratamiento.



Fig.26: Segundo control a los tres meses postratamiento.



Fig.27: Tercer control a los doce meses postratamiento, se observa erupción dental de la pieza 31.

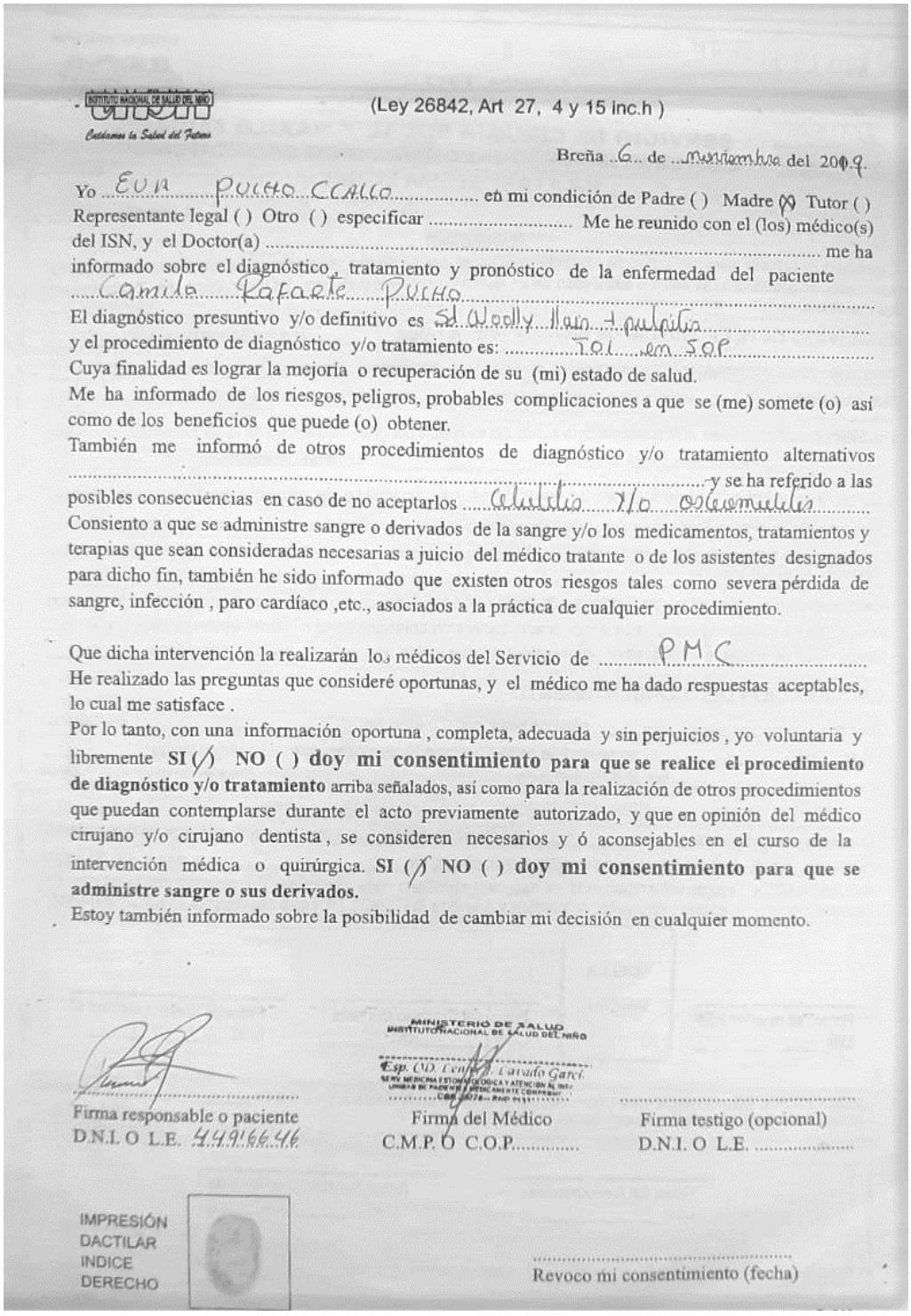

INSTITUTO NACIONAL DE SALUD DEL NIÑO

Cuidamos la Salud del Futuro

(Ley 26842, Art 27, 4 y 15 inc.h)

Breña 6 de noviembre del 2019.

Yo EVA PULHO CCALLO en mi condición de Padre ( ) Madre (X) Tutor ( ) Representante legal ( ) Otro ( ) especificar ..... Me he reunido con el (los) médico(s) del ISN, y el Doctor(a) ..... me ha informado sobre el diagnóstico, tratamiento y pronóstico de la enfermedad del paciente Camila Rafaete PULHO

El diagnóstico presuntivo y/o definitivo es Sd Woolly Hair + pulpitis

y el procedimiento de diagnóstico y/o tratamiento es: TOI en SOP

Cuya finalidad es lograr la mejoría o recuperación de su (mi) estado de salud.

Me ha informado de los riesgos, peligros, probables complicaciones a que se (me) somete (o) así como de los beneficios que puede (o) obtener.

También me informó de otros procedimientos de diagnóstico y/o tratamiento alternativos ..... y se ha referido a las posibles consecuencias en caso de no aceptarlos Celulitis y/o osteomielitis

Consiento a que se administre sangre o derivados de la sangre y/o los medicamentos, tratamientos y terapias que sean consideradas necesarias a juicio del médico tratante o de los asistentes designados para dicho fin, también he sido informado que existen otros riesgos tales como severa pérdida de sangre, infección , paro cardíaco ,etc., asociados a la práctica de cualquier procedimiento.

Que dicha intervención la realizarán los médicos del Servicio de PMC

He realizado las preguntas que consideré oportunas, y el médico me ha dado respuestas aceptables, lo cual me satisface .

Por lo tanto, con una información oportuna , completa, adecuada y sin perjuicios , yo voluntaria y libremente **SI (/) NO ( ) doy mi consentimiento para que se realice el procedimiento de diagnóstico y/o tratamiento** arriba señalados, así como para la realización de otros procedimientos que puedan contemplarse durante el acto previamente autorizado, y que en opinión del médico cirujano y/o cirujano dentista , se consideren necesarios y ó aconsejables en el curso de la intervención médica o quirúrgica. **SI (/) NO ( ) doy mi consentimiento para que se administre sangre o sus derivados.**

Estoy también informado sobre la posibilidad de cambiar mi decisión en cualquier momento.

MINISTERIO DE SALUD
INSTITUTO NACIONAL DE SALUD DEL NIÑO
Esp. CD. Lenin J. Lavado Garci.
SERV. MEDICINA ESTOMATOLOGICA Y ATENCION AL INFA
UNIDAD DE PACIENTE Y MEDICAMENTE COMPROMISO
CDP 16778 - RNP 01111

Firma responsable o paciente
D.N.I. O L.E. 44966646

Firma del Médico
C.M.P. O C.O.P.

Firma testigo (opcional)
D.N.I. O L.E.

IMPRESIÓN DACTILAR INDICE DERECHO

Revoco mi consentimiento (fecha)

Fig.28: Consentimiento informado para procedimiento bajo anestesia general.

CONSENTIMIENTO INFORMADO PARA REPORTE DE CASO

Lima 10 de octubre de 2021

Por medio de la presente, declaro que la C.D Patricia Nataly Conto Quispe, identificada con DNI 41330320; ha informado a la Sra. Eva Pucho Ccallo Identificada con DNI 44916646 sobre su intención de hacer público el caso clínico correspondiente a mi hija Camila Rafaele Pucho con propósito puramente académico y científico, haciendo uso de la información que de forma verídica le he referido, exámenes de laboratorio y demás estudios que ella ha considerado pertinente. Del mismo modo se solicitó mi permiso para tomar fotografías clínicas que serán utilizadas de manera profesional.
Manifiesto que he sido informada que esta información poder ayudar a personas que padezcan la misma condición médica, que la identidad de mi hija no será revelada y que siempre se velara porque su privacidad y anonimato se mantenga en todo momento.

Por lo anterior, autorizo a la CD Patricia Nataly Conto Quispe, la reproducción de la información antes mencionada y el uso de las fotografías que ha tomado bajo mi autorización.



Odontólogo que solicita la autorización
C.D Patricia N. Conto Quispe

Cel: 984713130



Representante legal
Sra. Eva Pucho Ccallo

DNI:44916646

Fig.29: Consentimiento informado para reporte de caso clínico