Universidad Nacional Mayor de San Marcos
Universidad del Perú. Decana de América

Dirección General de Estudios de Posgrado
Facultad de Odontología
Unidad de Posgrado

Consideraciones biomecánicas para el manejo ortodóntico de una maloclusión Clase I con un incisivo central maxilar retenido

TRABAJO ACADÉMICO

Para optar el Título de Segunda Especialidad Profesional en Ortodoncia y Ortopedia Maxilar

AUTOR

Mary Loly FARFÁN RODRIGUEZ

ASESOR

Mg. Luciano Carlos SOLDEVILLA GALARZA

Lima, Perú

2026



Reconocimiento - No Comercial - Compartir Igual - Sin restricciones adicionales

https://creativecommons.org/licenses/by-nc-sa/4.0/

Usted puede distribuir, remezclar, retocar, y crear a partir del documento original de modo no comercial, siempre y cuando se dé crédito al autor del documento y se licencien las nuevas creaciones bajo las mismas condiciones. No se permite aplicar términos legales o medidas tecnológicas que restrinjan legalmente a otros a hacer cualquier cosa que permita esta licencia.

Referencia bibliográfica

Farfán M. Consideraciones biomecánicas para el manejo ortodóntico de una maloclusión Clase I con un incisivo central maxilar retenido [Trabajo académico de segunda especialidad]. Lima: Universidad Nacional Mayor de San Marcos, Facultad de Odontología, Unidad de Posgrado; 2026.

Metadatos complementarios

Datos de autor	
Nombres y apellidos	Mary Loly Farfán Rodriguez
Tipo de documento de identidad	DNI
Número de documento de identidad	46335601
URL de ORCID	No aplica
Datos de asesor	
Nombres y apellidos	Luciano Carlos Soldevilla Galarza
Tipo de documento de identidad	DNI
Número de documento de identidad	08757896
URL de ORCID	https://orcid.org/0000-0002-5939-4644
Datos del jurado	
Presidente del jurado	
Nombres y apellidos	Fredy William Mas Gáslac
Tipo de documento	DNI
Número de documento de identidad	40063269
Miembro del jurado 1	
Nombres y apellidos	Armando Martín Fernández Rivas
Tipo de documento	DNI
Número de documento de identidad	07553079
Miembro del jurado 2	
Nombres y apellidos	Rolando Tomás Alarcón Olivera
Tipo de documento	DNI
Número de documento de identidad	10553329
Datos de investigación	
Línea de investigación	No aplica.

Grupo de investigación	No aplica
Agencia de financiamiento	Sin financiamiento
Ubicación geográfica de la investigación	Edificio: Unidad de Posgrado de la Facultad de Odontología de la Universidad Nacional Mayor de San Marcos País: Perú Departamento: Lima Provincia: Lima Distrito: Cercado de Lima Universidad Nacional Mayor de San Marcos Calle: Amezaga 375 Latitud: -12.054438 Longitud: -77.085782
Año o rango de años en que se realizó la investigación	2018 - 2022
URL de disciplinas OCDE	Odontología, Cirugía oral, Medicina Oral https://purl.org/pe-repo/ocde/ford#3.02.14

Facultad de Odontología
Universidad Nacional Mayor de San Marcos
UNIDAD DE POSGRADO

"Año de la Esperanza y el Fortalecimiento de la Democracia"

ACTA N° 018-FO-UPG-2026

ACTA DE SUSTENTACIÓN DEL TRABAJO ACADÉMICO PARA OPTAR EL TÍTULO DE SEGUNDA ESPECIALIDAD PROFESIONAL EN ORTODONCIA Y ORTOPEDIA MAXILAR

Siendo las 9:00 horas, del lunes 10 de agosto de dos mil veintiséis, el Jurado de Sustentación conformado por los docentes:

- Presidente : Mg. Esp. Fredy William Mas Gáslac
- Miembro : Mg. Esp. Armando Martín Fernández Rivas
- Miembro : Mg. Esp. Rolando Tomás Alarcón Olivera
- Miembro Asesor : Mg. Esp. Luciano Carlos Soldevilla Galarza

Se reunieron para la sustentación del trabajo académico titulado: **"Consideraciones biomecánicas para el manejo ortodóntico de una maloclusión Clase I con un incisivo central maxilar retenido",** presentado por la **C.D. Mary Loly Farfán Rodriguez,** egresada del Programa de Segunda Especialidad Profesional en **Ortodoncia y Ortopedia Maxilar**, desarrollado en la Unidad de Posgrado de la Facultad de Odontología.

Concluida la sustentación, los miembros del jurado procedieron a formular sus preguntas las que fueron absueltas por la titulando. Acto seguido se procedió con la evaluación correspondiente. En forma colegiada, el jurado asignó la calificación de:

Letras	Números	Escala
Dieciocho	18	Aprobado por Destacado

Habiendo sido aprobada la sustentación del trabajo académico, el Jurado de Sustentación recomienda al Consejo de Facultad apruebe el **otorgamiento del Título de Segunda Especialidad Profesional en Ortodoncia y Ortopedia Maxilar** a **Doña Mary Loly Farfán Rodriguez.**

Siendo las_____horas, se levantó la sesión. Se deja constancia del acto, mediante las firmas del Jurado de Sustentación y Asesor del Trabajo Académico en la presente acta.

Mg. Esp. Fredy William Mas Gáslac
Presidente

Mg. Esp. Armando Martín Fernández Rivas
Miembro

Mg. Esp. Rolando Tomás Alarcón Olivera
Miembro

Mg. Esp. Luciano Carlos Soldevilla Galarza
Miembro Asesor

Nota: La calificación se consigna en letras, números y nivel, de acuerdo con el Reglamento General de Estudios de Posgrado.

El resultado de la calificación de la sustentación de tesis corresponderá a uno de los siguientes niveles

- 20 Aprobado por excelencia
- 18 - 19 Aprobado por destacado
- 16 - 17 Aprobado por logro
- 14 - 15 Aprobado
- 0 - 13 Desaprobado

El promedio de la calificación con fracción de 0.5 o más, se redondea al entero inmediato superior.

UNIVERSIDAD NACIONAL MAYOR DE SAN MARCOS
Universidad del Perú, Decana de América

CERTIFICADO DE SIMILITUD

Yo, Mg. Esp. Luciano Carlos Soldevilla Galarza en mi condición de asesor acreditado con el Dictamen de la UPG N° 0086-FO-UPG-2025, del trabajo académico, cuyo título es “Consideraciones biomecánicas para el manejo ortodóntico de una maloclusión Clase I con un incisivo central maxilar retenido”, presentado por la C.D. Mary Loly Farfán Rodriguez para optar el título de Segunda Especialidad Profesional en Ortodoncia y Ortopedia Maxilar

CERTIFICO que se ha cumplido con lo establecido en la Directiva de Originalidad y de Similitud de Trabajos Académicos, de Investigación y Producción Intelectual. Según la revisión, análisis y evaluación mediante la plataforma PIDS, el documento evaluado cuenta con el 14% de similitud, nivel **PERMITIDO** para continuar con los trámites correspondientes y para su publicación en el repositorio institucional.

Se emite el presente certificado en cumplimiento de lo establecido en las normas vigentes, como uno de los requisitos para la obtención del título de Segunda Especialidad Profesional en Ortodoncia y Ortopedia Maxilar.

Lima, 15 de setiembre de 2026

Firma del Asesor:



DNI: 08757896

Nombres y Apellidos del asesor: Mg. Esp. Luciano Carlos Soldevilla Galarza



Huella Digital

1. **TITULO: CONSIDERACIONES BIOMECÁNICAS PARA EL MANEJO ORTODÓNTICO DE UNA MALOCLUSIÓN CLASE I CON UN INCISIVO CENTRAL MAXILAR RETENIDO**

2. **PALABRAS CLAVE:** Diente Impactado, Incisivo, Ortodoncia Correctiva, Tracción

3. RESUMEN

La ausencia de los incisivos maxilares puede traer repercusiones en la función oclusal, la estética de la sonrisa, el habla e impactar psicológicamente en el individuo por lo que es recomendable un tratamiento temprano.

El presente caso clínico aborda el manejo ortodóntico de una maloclusión que presentaba un incisivo central permanente retenido.

La falta de erupción de la pieza 21 había ocasionado un ligero desplazamiento de la línea media y estrechamiento del espacio de erupción. Además, la paciente presentaba una mordida cruzada de la pieza 22 y 32, múltiples giroversiones, discrepancia en la longitud de arco, una ligera asimetría y desviación mandibular.

La radiografía panorámica mostró la falta de erupción de la pieza 21, con la corona ubicada a la altura del tercio apical de la raíz del incisivo lateral izquierdo, cerca de la espina nasal anterior. La tomografía computarizada de haz cónico (CBCT) mostró la pieza 21 en posición vertical inclinada hacia vestibular donde la corona había atravesado la cresta alveolar. No se encontraron alteraciones en los dientes adyacentes y el estadio de formación radicular se clasificó como estadio 8 de Nolla.

Se inició el tratamiento con la disyunción maxilar mediante un Hyrax y se colocó un arco lingual para la expansión y vestibuloversión de las molares inferiores. Luego se colocó aparatología fija MBT corrigiendo la mordida cruzada de la pieza 22 y 32, y mediante un resorte NiTi abierto se aperturó el espacio correspondiente a la pieza

21 para su reposicionamiento en el arco dental. Posteriormente se realizó la exposición quirúrgica y adhesión de un botón en la pieza 21 para su tracción.

Como resultado del tratamiento se corrigió la maloclusión, se logró un alineamiento adecuado de la pieza 21 y se obtuvo un resultado periodontal aceptable.

Es importante que la planificación del tratamiento en estos casos sea multidisciplinaria para un adecuado abordaje. La tracción del diente retenido debe tener un diseño biomecánico preciso y control de la fuerza para el éxito del tratamiento.

4. INTRODUCCIÓN

Se considera que un diente se encuentra retenido cuando no emerge a través de la encía durante el tiempo esperado para su desarrollo[1], cuando el diente contralateral ya ha erupcionado al menos 6 meses antes o si ocurre alguna desviación de la secuencia normal de erupción. [2,3]

La falta de erupción del incisivo central maxilar se da entre el 0.06% y el 0.2% en la población general y entre el 1% y 2% de los pacientes de ortodoncia. [4,5]

Existen varios factores que pueden causar la retención del incisivo central, como la dilaceración dental anormal, traumatismos dentales en dientes temporales, quistes foliculares, alteraciones en los mecanismos normales de erupción, afecciones sistémicas como desequilibrios hormonales, deficiencias vitamínicas, predisposición genética y principalmente una barrera física que no permite una adecuada erupción como dientes supernumerarios, presencia de tumores u odontomas [1,2,4]

Esta retención puede causar malposición y desplazamiento mesial de los dientes adyacentes, lesiones quísticas, desviación de la línea media, reabsorción radicular, retención de dientes temporales ,pérdida del espacio de erupción, desplazamiento de los gérmenes caninos permanentes, subdesarrollo de la zona anterior del maxilar y mordida cruzada [2,6,7]. Además, la ausencia de un incisivo puede generar problemas en la estética facial, dificultades en el habla, [6,8] un impacto negativo en la autoestima, funcionalidad e interacciones sociales, por lo que es importante un diagnóstico y abordaje a edad temprana. [1]

En la práctica clínica existen varias opciones de tratamiento, donde el diagnóstico y la planificación van a requerir un adecuado examen clínico y tomográfico para evaluar la posición, morfología y orientación del diente retenido, así como la posibilidad de reabsorción radicular en los dientes adyacentes. [10,11]

Entre las alternativas de tratamiento se encuentran la extracción dental seguida de un tratamiento protésico, la eliminación de la resistencia a la erupción y creación de

espacio para la erupción espontánea, la exposición quirúrgica y tracción ortodóntica, la sustitución por incisivos laterales y el reposicionamiento quirúrgico[10,12.]

El tratamiento a elección debido a sus favorables resultados funcionales y estéticos es el abordaje multidisciplinario mediante la tracción ortodóntica, la cual requiere de la exposición quirúrgica de la pieza, la colocación de algún aditamento y el posterior movimiento ortodóntico para acomodar y alinear la pieza en el arco maxilar. [10,12,13]

A pesar de las ventajas de la tracción ortodóntica de una pieza retenida, este tratamiento conlleva riesgos para los tejidos periodontales como pérdida de hueso alveolar, desarrollo de bolsas gingivales y recesión gingival. [13]

La presente monografía desarrolla un caso clínico llevado durante el desarrollo de la Segunda Especialidad en Ortodoncia y Ortopedia maxilar de la Universidad Nacional Mayor de San Marcos, el cual aborda el manejo ortodóntico de una maloclusión que presentaba un incisivo central permanente retenido donde se realizó una erupción guiada exitosa y la alineación ortodóntica adecuada de la pieza retenida con la preservación de los tejidos periodontales.

5. INFORMACIÓN DEL PACIENTE

Paciente femenino de 11 años 9 meses, de grupo étnico mestiza, estudiante de la ciudad de Lima que acudió el año 2017 acompañada de su madre para evaluación ortodóntica.

El motivo de consulta referido por la madre era la ausencia de un incisivo maxilar y las múltiples malposiciones dentales que generaban en su hija un impacto negativo en su autoestima e interacciones sociales. La paciente refería como motivo de consulta: “Quiero tener todos los dientes normales”.

La madre de la paciente no refería antecedentes médicos personales ni familiares en su hija y como antecedentes estomatológicos se había realizado restauraciones y profilaxis, teniendo una experiencia positiva por lo que la paciente era colaboradora y mostraba voluntad de llevar el tratamiento.

6. HALLAZGOS CLÍNICOS

Paciente con aparente buen estado de salud general, de hidratación y nutrición, LOTEP (Lúcida, orientada en tiempo, espacio y persona).
A la evaluación extraoral se evidenció paciente de contextura delgada, mesocéfalo, mesofacial, de perfil recto, con ligera asimetría facial con desviación mandibular hacia el lado izquierdo.
Al examen intraoral se encontró la falta de erupción de la pieza 21 que había ocasionada un ligero desplazamiento de la línea media y estrechamiento del espacio de erupción. Presentaba relaciones molares de Clase I, múltiples giroversiones, discrepancia arco diente superior e inferior, mordida cruzada de la pieza 22 y 32, y linguoversión de molares y premolares inferiores.

7. LÍNEA DE TIEMPO

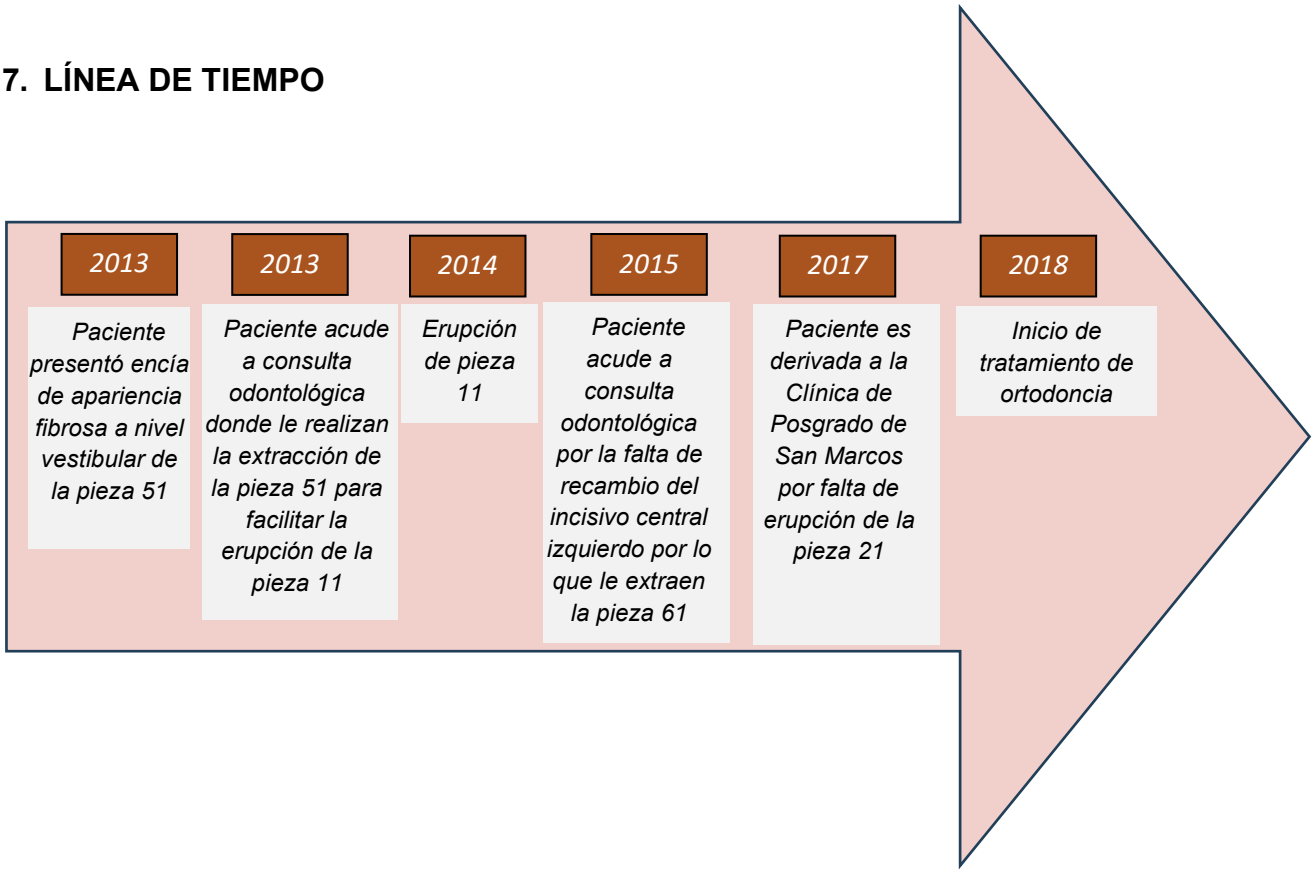

Evaluación cronológica del recambio dentario de las piezas antero superiores desde los 7 años hasta los 12 años que inicia el tratamiento ortodóntico.

8. DIAGNÓSTICO EVALUACIÓN

8.1 Análisis fotográfico extraoral

Paciente presenta un biotipo facial mesofacial, con una ligera asimetría por desviación mandibular hacia la izquierda, labios competentes, pero sin sellado labial. Según la regla de los quintos faciales, estos no son proporcionales, donde el quinto medio se encuentra aumentado. En el análisis de los tercios faciales verticales, estos son proporcionales; sin embargo, existe un ligero desbalance del tercio inferior.

En el análisis de la sonrisa se encuentra una sonrisa asimétrica, con una línea labial baja, el arco de la sonrisa no consonante, la curvatura del labio superior recta, presencia de espacios negativos laterales, no presenta canteo del plano oclusal frontal, en el componente dental se observa la ausencia de la pieza 21

con desvío de la línea medio superior hacia la izquierda y el componente gingival no se muestra al sonreír.

En el análisis de perfil se observa un perfil recto, la depresión infraorbitaria y la proyección malar poco conservadas, y los campos maxilar y mandibular en norma. El labio inferior se encuentra ligeramente protruído y el labio superior en norma, y los ángulos nasolabial y mentolabial conservados.

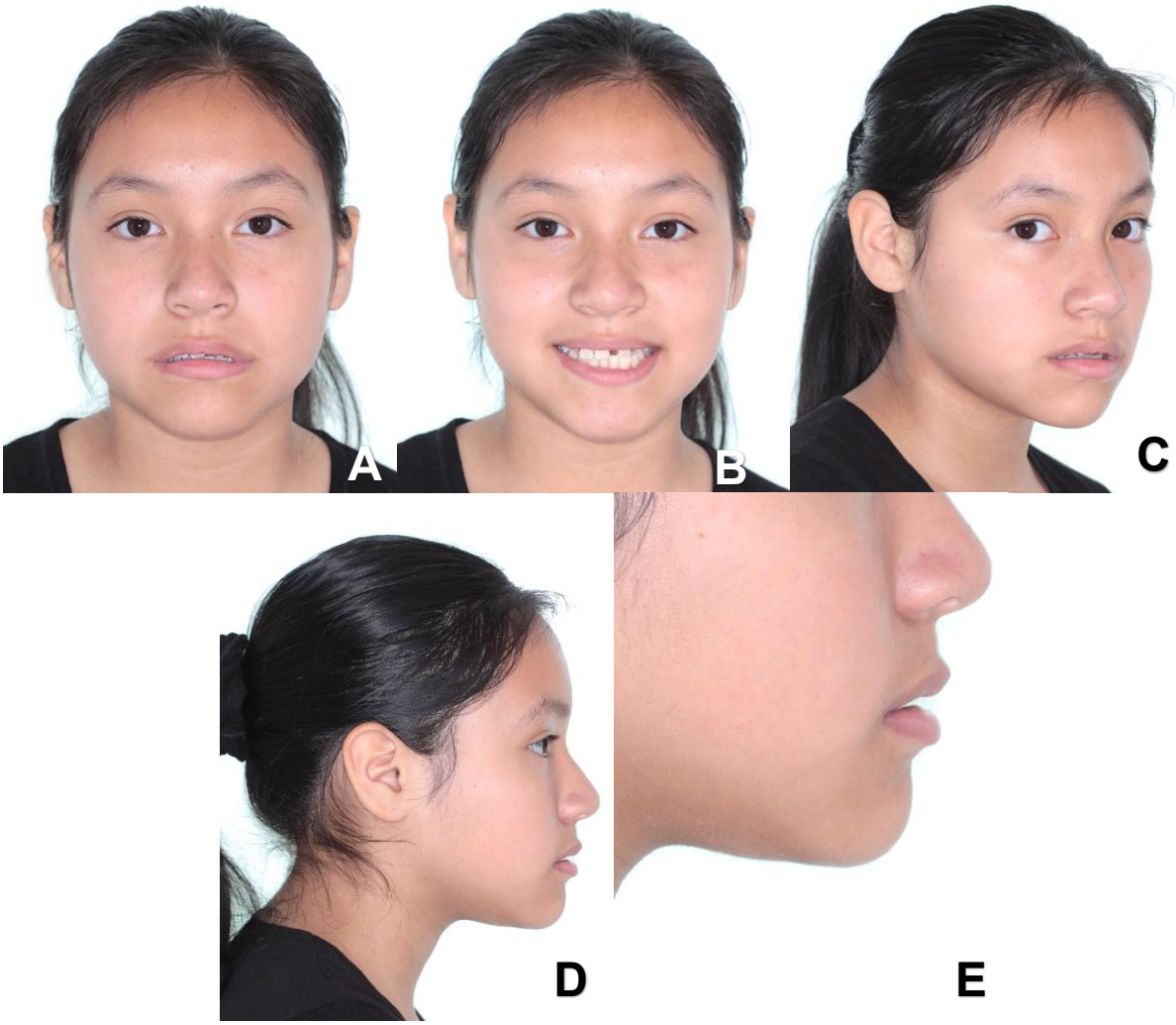

Figura 1. Fotografías extraorales

A. Fotografía de frente **B.** Fotografía de sonrisa **C.** Fotografía de 45° en reposo **D.** Fotografía de perfil total **E.** Fotografía de tercio inferior de perfil

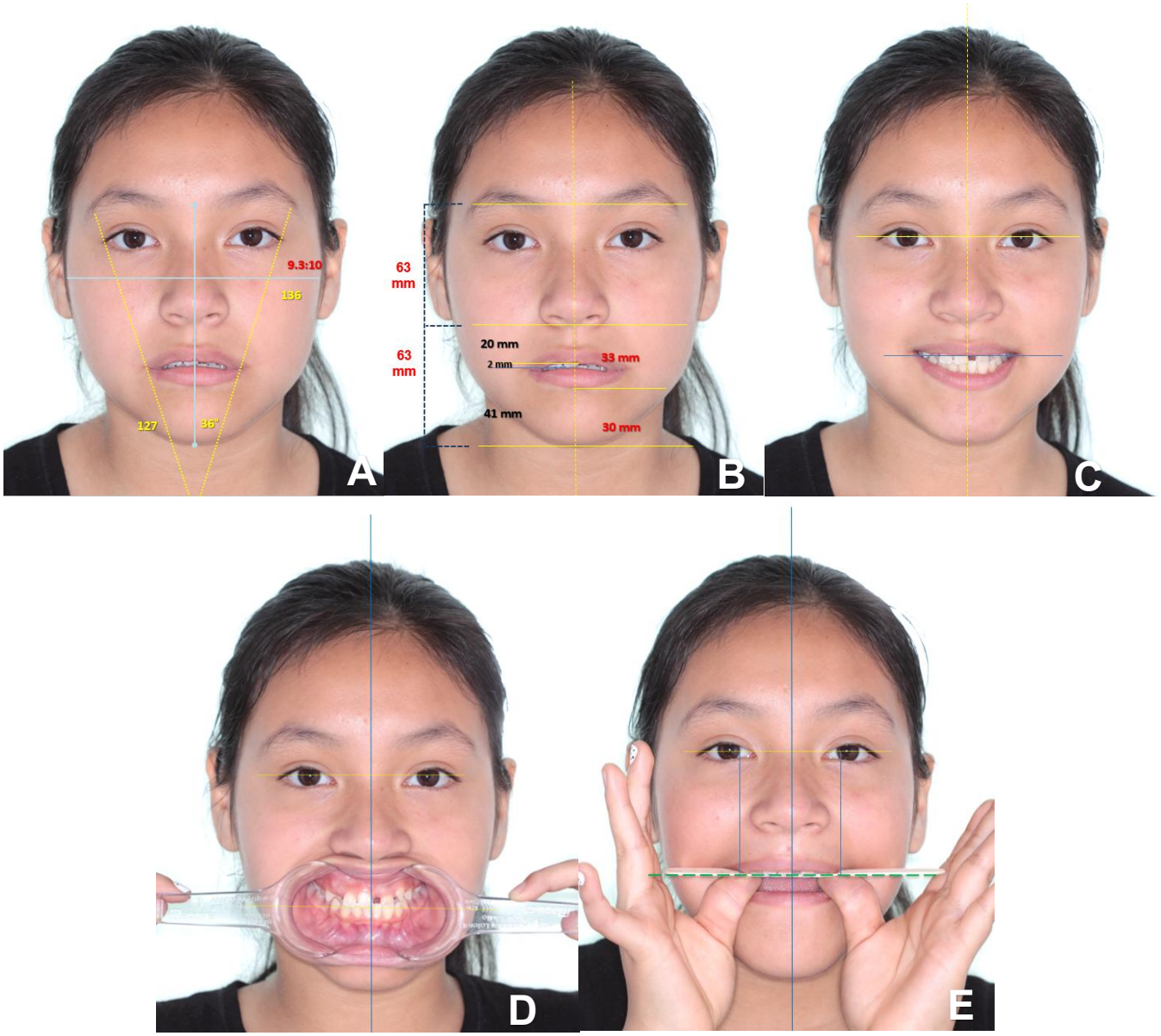

Figura 2. Análisis fotográfico extraoral

A. Análisis de fotografía frontal **B.** Análisis de los tercios faciales **C.** Análisis de sonrisa **D.** Evaluación Cara-Boca **E.** Análisis de canteo oclusal

8.2 Análisis fotográfico intraoral

En el análisis fotográfico intraoral se observa una dentición mixta, con arcos dentarios de forma cuadrangular superior y parabólica inferior. La línea media dentaria superior se encuentra desviada 1mm a la izquierda y la inferior se encuentra centrada. Se observan algunos dientes permanentes aun en proceso de erupción, la pieza 21 ausente y malposiciones dentarias múltiples.

La relación molar derecha e izquierda de Clase I y las relaciones caninas no registrables, el overjet de 1,5mm y el overbite del 15%. Presenta mordida cruzada de la pieza 22 y 32.

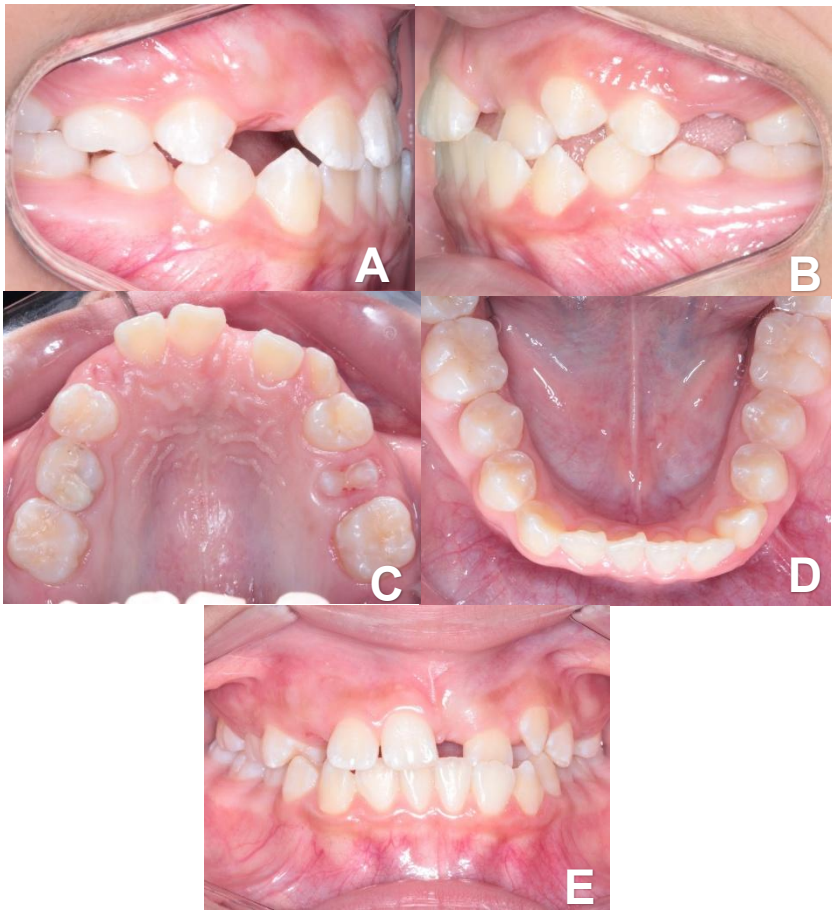

Figura 3. Fotografías intraorales

A. Fotografía lateral derecha **B.** Fotografía lateral izquierda **C.** Fotografía oclusal superior **D.** Fotografía oclusal inferior **E.** Fotografía frontal

8.3 Análisis funcional

La paciente no refirió patologías respiratorias, tenía un modo respiratorio nasal, el tipo respiratorio era medio superior, no refirió alergias y tampoco presentaba problemas obstructivos. Presentaba labios competentes sin sellado labial, con una distancia interlabial de 2mm, competencia lingual y mandibular, la forma del paladar era parabólica y un frenillo lingual con implantación adecuada. En la evaluación de la deglución presentaba una deglución adaptada a la maloclusión con postura de labios cerrada e interposición lingual por ausencia de una pieza anterior, el patrón de masticación era bilateral además de tonicidad en los músculos masticatorios. En la evaluación del habla se realizó una prueba de habla espontánea, presentando un habla fluida y no presentó hábitos deletéreos. En la evaluación de la articulación temporomandibular no presentó ninguna alteración.

8.4 Análisis de modelos

En el análisis de modelos se encuentra una discrepancia alveolo dentaria superior de -1mm e inferior de -2mm. La forma del arco superior es cuadrangular y del arco inferior parabólica. La paciente no presenta correspondencia molar, siendo 42mm la distancia intermolar superior y 43mm la inferior. Presenta asimetrías de caninos inferiores en sentido anteroposterior (Pieza 33 hacia distal 1mm con respecto a 43), además de asimetrías transversales (Pieza 33 comprimida 2mm con respecto a 43). Se observan giroversiones múltiples, ausencia de pieza 21 con el espacio para su erupción reducido, apiñamiento antero inferior, y algunas piezas en erupción.

Presenta un overbite de 15%, overjet de 1.5mm, la curva de Spee derecha de 1mm e izquierda de 2mm, la línea media superior está desviada 1mm a la izquierda de la línea media facial y la inferior se encuentra centrada. Presenta mordida cruzada individual entre la pieza 22 y 32; y lingualización de piezas postero inferiores.

Las relaciones molares derecha es izquierda son de Clase I y las relaciones caninas no registrables, por lo que se clasifica según Angle como una Maloclusión dental de Clase I con apiñamiento.

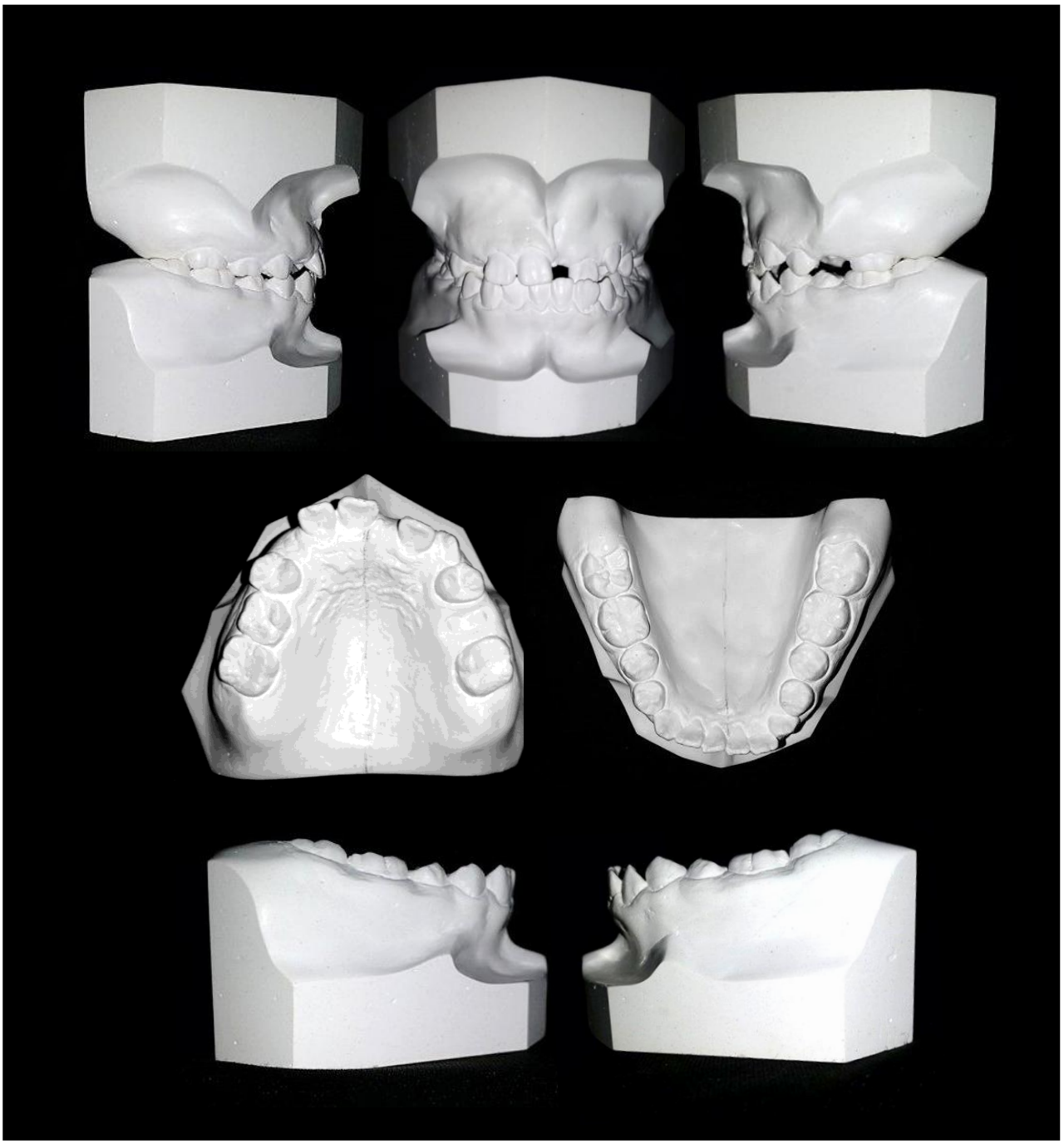

Figura 4. Fotografías de modelos de estudio

8.5 Análisis radiográfico

8.5.1 Radiografía Panorámica

En la radiografía panorámica se observa neumatización de senos maxilares, asimetría de longitud vertical de ramas mandibulares y simetría de longitud horizontal de cuerpo mandibular. Tamaños radiculares aparentemente normales y algunas piezas aún en apicoformación, pieza 18, 28, 38, 48 y 15 en evolución intraósea; y pieza 21 retenida.



Figura 5. Radiografía panorámica

8.5.2 Radiografía Cefalométrica

En la radiografía cefalométrica encontramos el perfil blando ligeramente convexo, perfil óseo recto, incisivo superior e inferior ligeramente vestibularizados, plano mandibular normodivergente y vías aéreas permeables.



Figura 6. Radiografía cefalométrica

A. Análisis de Steiner, Tweed y Downs

Según Steiner la paciente presenta un patrón esquelético Clase I (Limite con Clase III), plano mandibular normodivergente, incisivo superior vestibularizado y protruído, incisivo inferior ligeramente vestibularizado y protruído; y labio superior e inferior en norma. Según Tweed la paciente presenta un crecimiento mandibular horizontal y el IMPA aumentado (92°). Según Downs la paciente presenta un crecimiento normodivergente del rostro, perfil total recto y protrusión mandibular.

ANÁLISIS DE STEINER		NORMAL	
SNA	(áng.)	82	81
SNB	(áng.)	80	81
ANB	(áng.)	2	0
Frankfort - SN	(áng.)	7	11
SND	(áng.)	76/77	77
1 - NA	(mm)	4	9
1 . NA	(áng.)	22	29
1 - NB	(mm)	4	7
1 . NB	(áng.)	25	27
Pog : NB	(mm)	----	1
Pog : NB - 1 : NB	(dif.)	----	-6
1 : 1	(áng.)	131	124
Ocl : SN	(áng.)	14	20
GoGn : SN	(áng.)	32	32
S - LS	(mm)	0	0
S - LI	(mm)	0	2

CONCLUSIONES		
Patrón Esquelético:		
Patrón esquelético Clase I		
Patrón Dentario Superior		
Superior:	Protruído y Vestibularizado	
Inferior	Lig Protruído y Vestibularizado	
Perfil total	Recto	
Perfil 1/3 inferior	Convexo	
Observaciones		
Plano mandibular normodivergente		
Labio superior e inferior en norma		

ANALISIS DE DOWNS		
Eje Y	59.4° (53-66)	59
Angulo Facial	87.8° +/-5	92
Angulo de Convexidad	0° (-8.5 a 10)	-2
Prop. Faciales 1/3 inf.	Inf: 57%	46.00%
	Sup: 43%	54.00%

CONCLUSIONES
Crecimineto normodivergente
Protrusión mandibular
Perfil Recto

ANALISIS DE TWEED	NORMAL	PACIENTE	CORRECCIÓN
FMA	25	23	23
FMIA	68	65	68
IMPA	87	92	89
FMA = 25 +/- 4	FMIA = 68		
FMA >= 30	FMIA = 65		
FMA <= 20	IMPA = 94		

CONCLUSIONES		
Crecimiento mandibular horizontal		
Incisivo inferior ligeramente vestibularizado		
Discrepancia Dentaria	-2	mm
Discrepancia Radiográfica	-2.4	mm
Total	-4.4	mm

Tabla 1. Valores cefalométricos de Steiner, Tweed y Downs

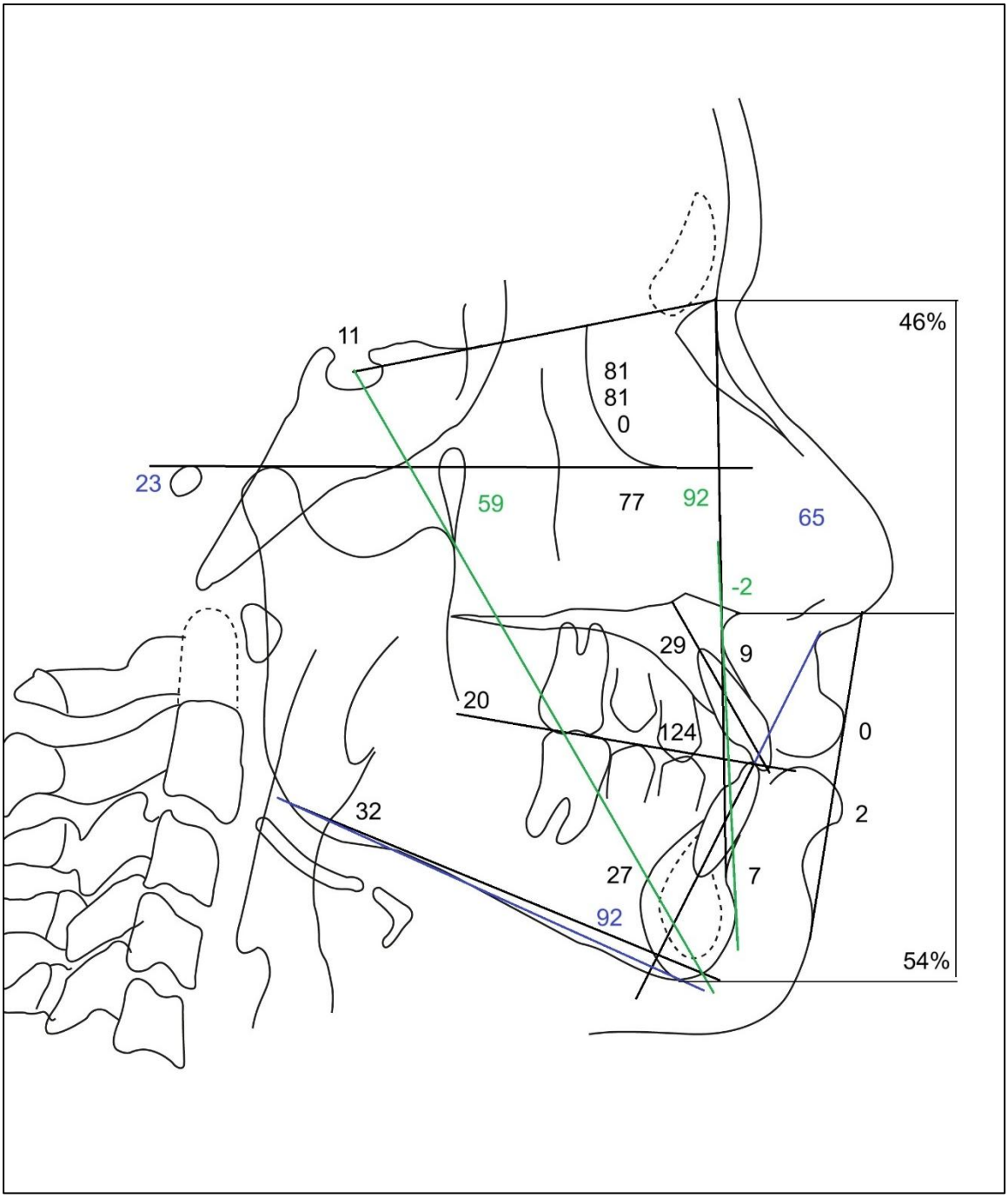

Figura 7. Trazado cefalométrico de Steiner, Tweed y Downs

B. Análisis de Ricketts

Según el análisis de Ricketts se observa una base craneal conservada, la posición maxilar en norma, patrón esquelético Clase III, una posición adelantada del mentón, crecimiento normodivergente. En la relación vertical presenta un ángulo del plano mandibular con tendencia hipodivergente, el arco mandibular con un neuromuscular fuerte. La altura facial inferior disminuida y la total en norma. En el campo dentario presenta el incisivo inferior protruído y vestibularizado. En el plano estético los labios se encuentran bien posicionados.

Relación Ant-Post	**Angulos y Planos**	**Valores**	**Variación**	**Correc.**	**Paciente**	**Conclusiones**
						Relac. Ant-Post
Longitud Craneal ant	Cc-Na	55±2.5	1mm/a	57 +/- 2.5	58	Conservada
Variación max	Ba-Na-A	63±3	NC		62	Posición maxilar Normal
Profundidad max	Fr-Na A	90±3	NC		91	Posicion maxilar normal
Convexidad facial	Plano facial-A	2mm±2	-0.2 a	1.6 +/-2	-1	Clase III
Longitud mandibular	X1-Pm	65±2.7	1,6a	68.2 +/- 2.7	80	Aumentado
Profundidad facial-ángulo de Downs	FR-plano facial (NaPg)	87±3	0.333 a	87.6 +/- 3	92	Posición adelantada del mentón
Deflexión craneana	Ba-Na-FR	27±3	NC		29	En Norma
Eje facial	Ba Na-PTV-Gn virtual	90±3	NC		88	Normodivergente
Relación Vertical						**Relac. Vert.**
Angulo del plano mandibular	FR-Plano mandibular	26±4	-0.3/a	25.4 +/-4	23	Tendencia hipodivegente
Arco mandibular	Prolong X1-Pm X1-DC	26±4	0.5/a	27 +/- 4	38	Neuromuscular fuerte
Altura facial ant-inf	ENA - X1 Pm	47±4	NC		41	Disminuida
Altura facial total	Na-Ba X1 - Pm	60±3	NC		57	En norma
Dientes						**Dientes**
Posición M sup	PTV - 6	edad+3		14	18	1M mesializada
Angulo interincisivo	I - I	130±10			124	En norma
Extrusión I inf	I - Plano oclusal	1.25±2			2	En norma
Protrusión I inf	A Pg-I	1 mm+/-2			5	Protrusión I. inferior
Inclinación del I inf	I-A Pg	22±4			29	Vestibularización I. inferior
Estética						**Estética**
Plano estético		-2mm ±2			-3	En norma
					0.5	En norma

Tabla 2. Valores cefalométricos de Ricketts

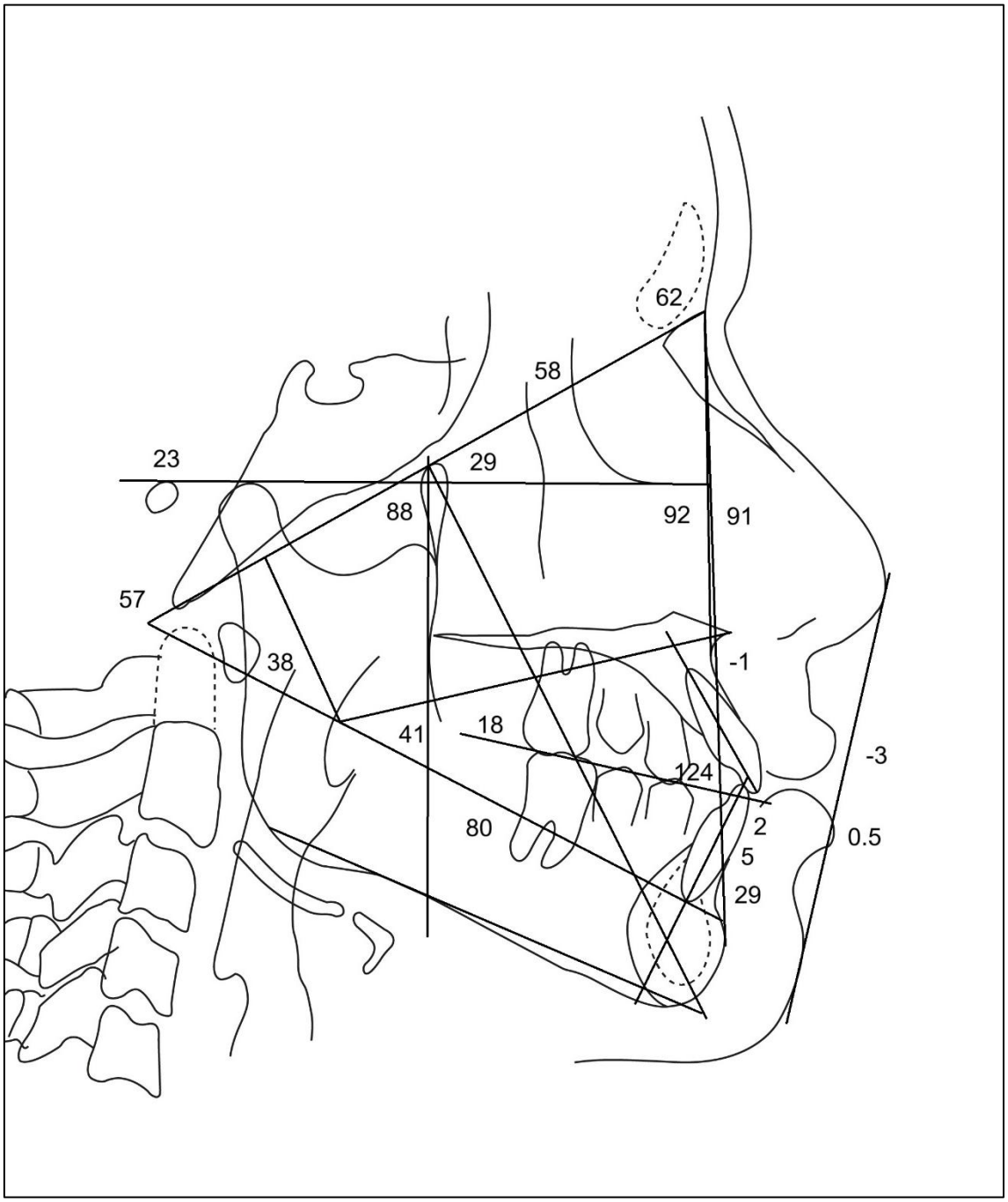

Figura 8. Trazado cefalométrico de Ricketts

C. Análisis de Mc Namara

Según el análisis de McNamara la paciente presenta una Clase III esquelética, la maxila normoposicionada, longitud mandibular aumentada, patrón facial normodivergente, una AFAI en norma y protrusión mandibular. El incisivo superior e inferior protruído, ligera protrusión del labio superior y las vías aéreas en norma.

	NORMAL	PACIENTE	INTERPRETACIÓN
Posición de Maxila: NPer.A	Mixta= 0 H= 1+/- 2,7mm M= 0+/-2,7mm	1.5	Normoposición maxilar
Longitud Mandibular: Co-Gn	Mixta: 105 - 108 M= 120+/- 5,3 H= 132+/-6,8	128	Aumentada
Longitud Maxilar: Co – A	Mixta: 85 M=91+/-4,3 H= 99,8+/-6	94	En Norma
Diferencia Mandibulo – Maxila	Mixta: 23 M= 29+/- 3,3 H= 32+/-4	34	No proporcional
AFAI (ENA – Me)	Mixta: 60 -62 M= 66,7+/- 4 H= 74,6+/-5	70	En Norma
Plano Mandibular (FMA)	M= 22,7°+/- 4 H= 21,3° +/-4	23	En Norma
Eje Facial (Ba.N – Pt.Gn)	90°+/- 3	88	Normodivergente
Pog – Nper	Mixta= -6 a -8 M= -4 a 0 H= -2 a +4	4	Protrusión mandibular
Inc. Sup. (//NPer por A hacia Vestibular IS)	4 – 6 mm	9	Protruído
Inc. Inferior (APog – Vest. Ii)	1 – 3 mm	6	Protruído
Stomion – Borde Incisal	2 – 3 mm	3	En norma
Vertical Ii – Plano Olcusal	1 – 2 mm	2	En norma
Áng. Naso Labial	110°	97	Disminuído
NPer – LS	14°	17	Ligera protrusión labio superior
Naso Faringe	Mixta= 12mm Perm= 17+/-3	11	En norma
Orofaringe	10-12 +/- 3,5	13	En norma

Tabla 3. Valores cefalométricos de Mc Namara

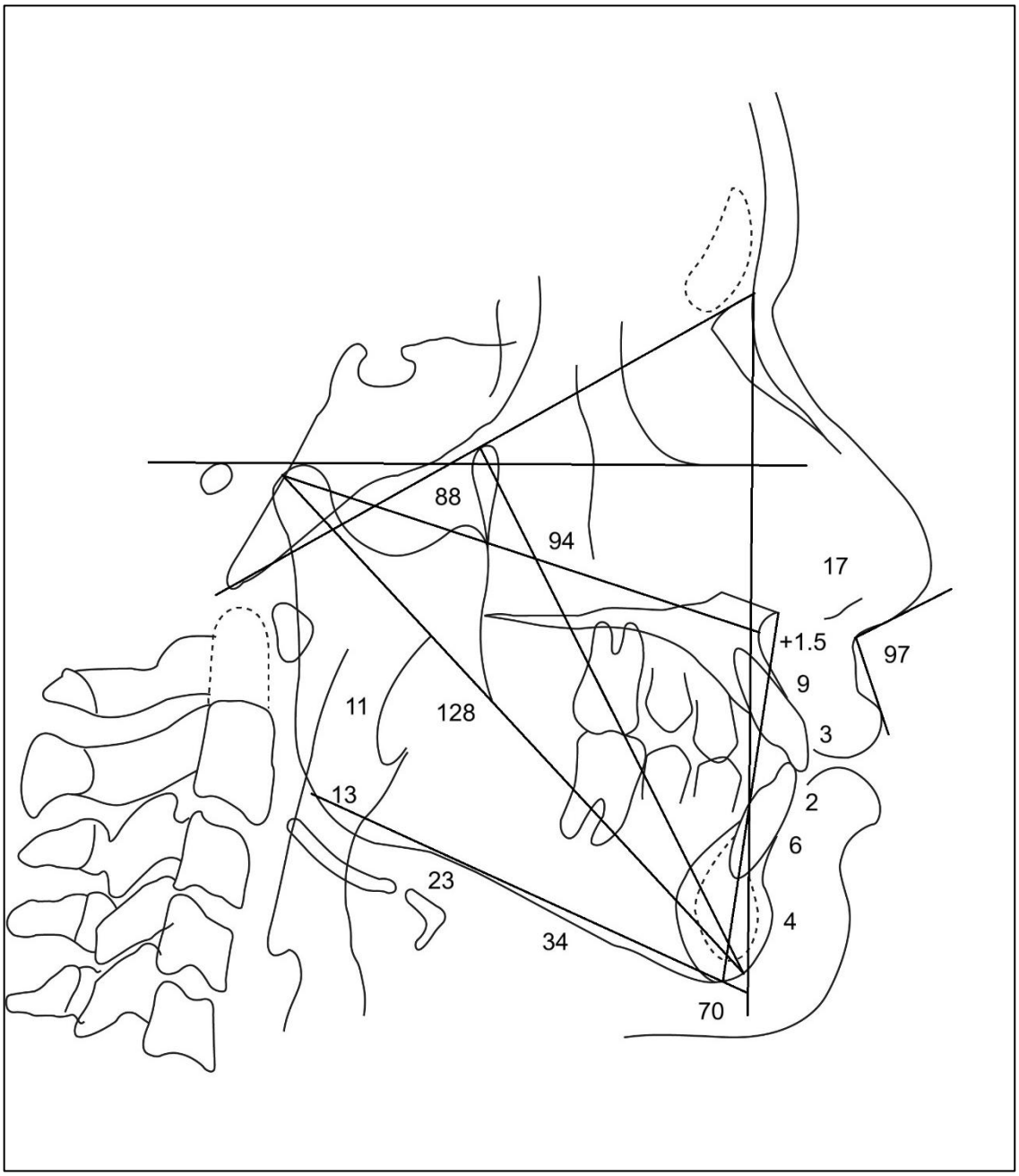

Figura 9. Trazado cefalométrico de Mc Namara

D. Análisis de Bjork-Jarabak

Según el análisis de Bjork-Jarabak la paciente presenta una base craneal en norma, la longitud mandibular aumentada, rotación antihoraria de la mandíbula y un crecimiento vertical de la rama. La sumatoria total de ángulos es de 395°, lo que indica un crecimiento normodivergente y el valor de las esferas rotacionales es de 65.9%, mostrando un crecimiento antihorario.

	NORMAL	CORRECCIÓN	PACIENTE	INTERPRETACIÓN
Ángulos				
Silla	122° +/- 5		129	Cavidad glenoidea desplazada hacia distsal
Articular	143° +/- 6		145	En norma
Goniaco	130° +/- 7		121	Rotación antihoraria de la mandíbula
Goniaco Superior	52° - 55°		47	Crecimiento vertical de la rama
Goniaco Inferior	70° - 75°		74	En norma
			CORRECCIÓN	**PACIENTE**
Líneas				
SN	71 +/- 3	+0,7M x a hasta 16	74 +/- 3	**70**
Go – Me	71 +/- 5	1 mm x a hasta los 16	74+/- 3	**82**
Rama mandibular	44 +/- 5	+1 mm hasta los 16	47 +/-5	**49**
BC media	32 +/- 3	+0,5M x a hasta 17	33.5+/-3	**38**
AFA	105 - 120	+ 2.3 x a hasta los 15?	111.9 - 126.9	**129**
AFP	70 – 85	+2.6 x a hasta los 15?	77.8 -92.8	**84**
	PACIENTE	**NORMAL**	**CONCLUSIÓN**	
SUMATORIA DE ÁNGULOS:	395	396°+/-6	Crecimiento Normodivergente	
ESFERAS ROTACIONALES	65.9%		Crecimiento Antihorario	

Tabla 4. Valores cefalométricos de Bjork-Jarabak

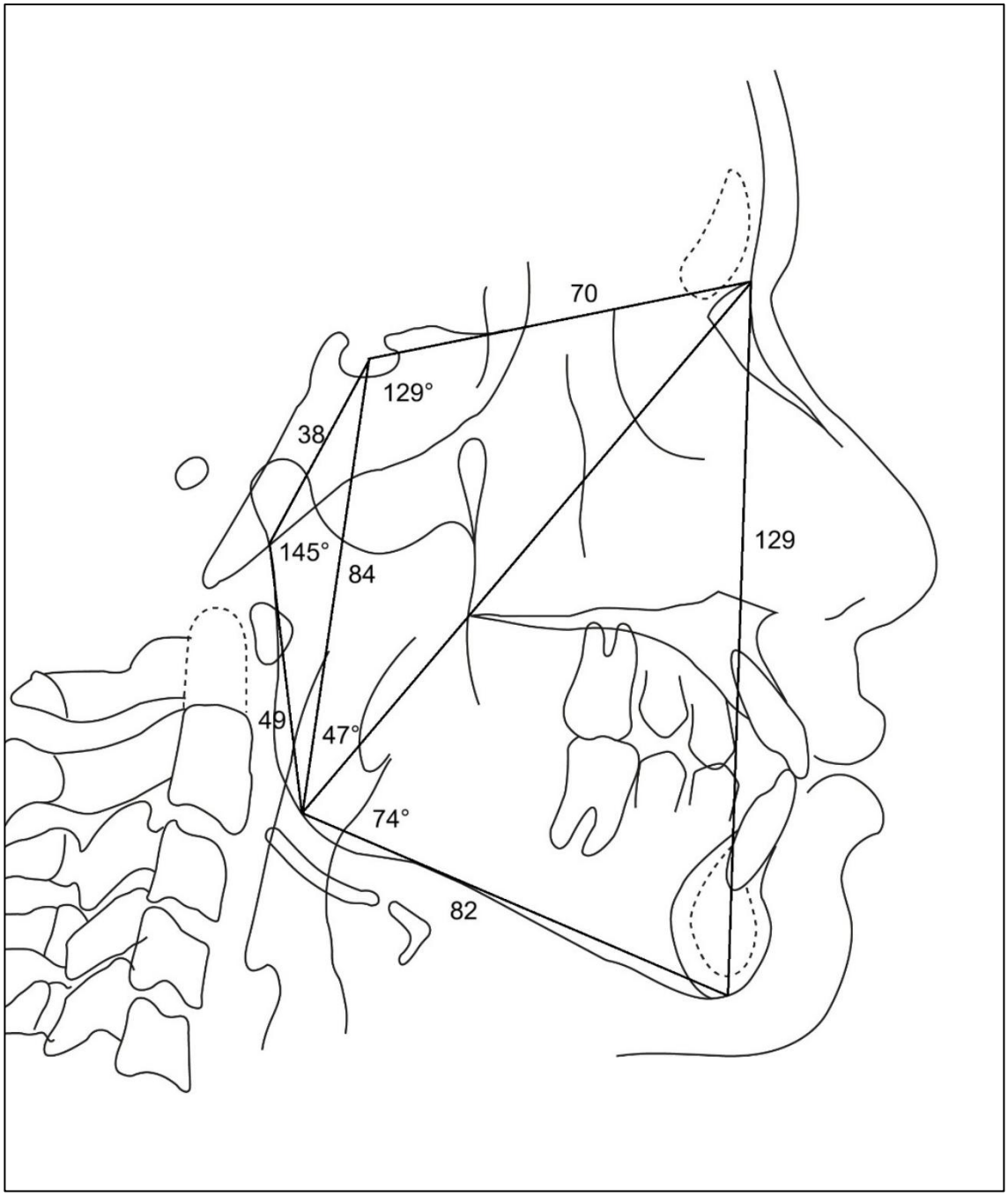

Figura 10. Trazado cefalométrico de Bjork-Jarabak

E. Proyección USP

Según la proyección USP el valor obtenido es de -9mm, lo que indica una relación máxilo mandibular de Clase III severa.

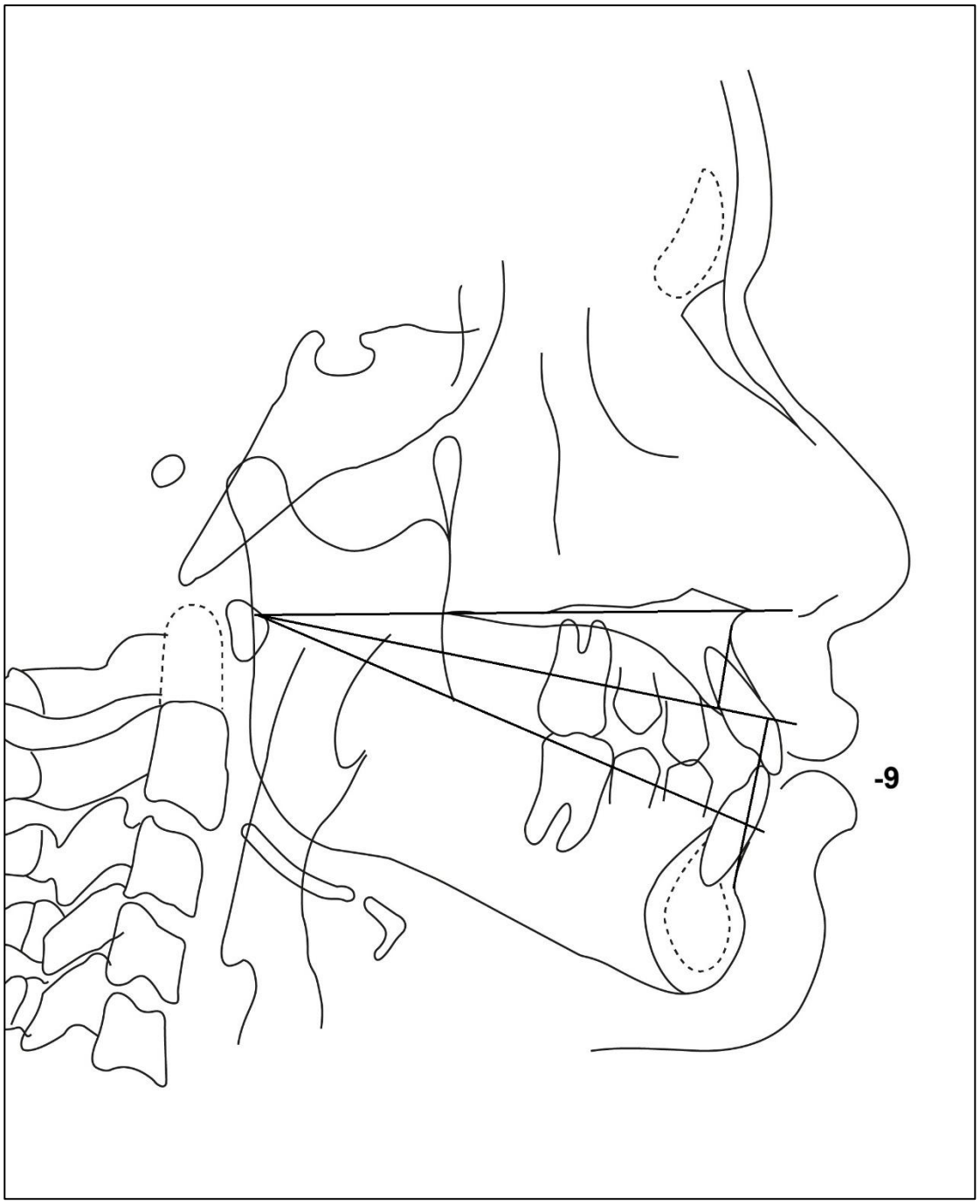

Figura 11. Trazado cefalométrico de la Proyección USP

8.5.3 Tomografía computarizada de haz cónico (CBCT)

En la tomografía computarizada se observa la pieza 21 retenida en posición vertical inclinada hacia vestibular con la corona ubicada a la altura del tercio apical de la raíz del incisivo lateral izquierdo, cerca de la espina nasal anterior. La corona atraviesa la cresta alveolar y mide 9mm. No se encontraron alteraciones en los dientes adyacentes y el estadio de formación radicular se clasificó como estadio 8 de Nolla.

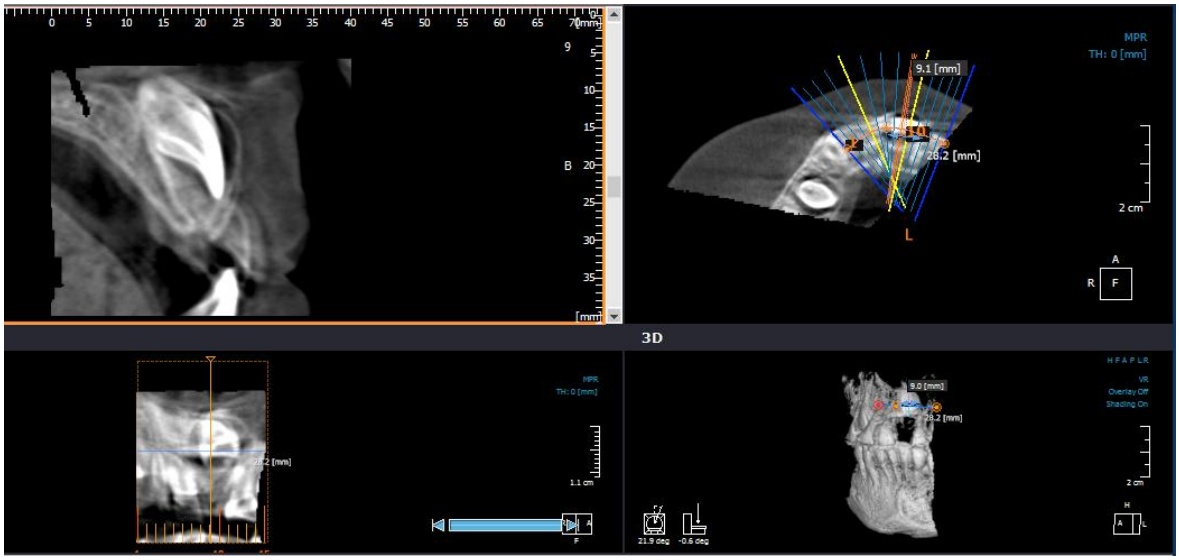

Figura 12. Tomografía computarizada de haz cónico

8.6 Sumario de Diagnóstico

Paciente femenino de 11 años de edad y 9 meses, con ABEG, ABEN, ABEH, LOTEP, tipo facial mesofacial, de perfil recto, con dentición mixta, en crecimiento, presenta:

A. Tejido blando

- Asimetría facial
- Labios competentes sin sellado labial
- Quintos faciales no proporcionales
- Tercios faciales verticales proporcionales y desbalance del tercio inferior
- Sonrisa asimétrica que presenta línea labial baja y arco de la sonrisa no consonante
- Presencia de espacios negativos laterales
- Perfil blando total recto
- Proyección malar poco conservada
- Labio inferior ligeramente protruído

B. Tejido óseo

- Patrón esquelético Clase I (Límite con Clase III por protrusión mandibular)
- Plano mandibular con tendencia de crecimiento en sentido horizontal
- Eje facial normodivergente
- Altura facial antero inferior disminuida
- Incisivo superior vestibularizado y protruído
- Incisivo inferior ligeramente vestibularizado y protruído

C. ATM

- Buen estado de salud articular – Asintomático

D. Tejido dentario

- Maloclusión de Angle Clase I con apiñamiento
- Relación molar derecha e izquierda Clase I
- Relación canina derecha e izquierda no registrable
- Falta de correspondencia molar (Distancia intermolar superior 42mm, inferior 43mm)
- Línea media superior desviada hacia la izquierda 1mm y línea media inferior centrada
- Overjet de 1.5mm y Overbite de 15%
- Curva de Spee derecha de 1mm e izquierda de 2mm
- Discrepancia alveolo dentaria superior de -1mm e inferior de -2mm
- Asimetría de caninos inferiores en sentido anteroposterior y transversal
- Mordida cruzada individual entre la pieza 22 y 32
- Lingualización de piezas postero inferiores.
- Pieza 21 retenida en posición vertical inclinada hacia vestibular
- Reducción del espacio para la erupción de la pieza 21
- Giroversiones múltiples y apiñamiento antero inferior

8.7. Objetivos de Tratamiento

A. Tejido blando

- Mantener la competencia labial
- Mantener los tercios faciales verticales proporcionales
- Corregir el arco de la sonrisa no consonante y mejorar línea labial baja
- Corregir espacios negativos laterales

B. Tejido óseo

- Mantener el patrón esquelético Clase I (Límite con Clase III)
- Mantener el eje facial normodivergente
- Mantener la altura antero inferior
- Corregir vestibularización y protrusión del inciso superior e inferior

C. ATM

- Mantener el buen estado de salud articular

D. Tejido dentario

- Corregir la maloclusión de Angle Clase I con apiñamiento
- Mantener la relación molar derecha e izquierda Clase I
- Obtener una relación canina derecha e izquierda de Clase I
- Corregir la falta de correspondencia molar
- Corregir la línea media superior desviada hacia la izquierda 1mm
- Corregir el Overjet de 1.5mm y Overbite de 15%
- Corregir la curva de Spee derecha de 1mm
- Corregir la discrepancia alveolo dentaria superior de -1mm e inferior de -2mm
- Corregir la asimetría de caninos inferiores en sentido anteroposterior y transversal
- Corregir la mordida cruzada individual entre la pieza 22 y 32
- Corregir la lingualización de piezas postero inferiores.
- Desincluir la pieza 21 y llevarla al arco dental
- Corregir las giroversiones múltiples y apiñamiento antero inferior

9. TERAPEUTICO INTERVENCIÓN

9.1 Plan de tratamiento

Aparatología ortodóntica fija: Brackets MBT slot 0.022” x 0.028”

- Hyrax para disyunción maxilar
- Arco lingual para expansión y vestibuloversión de las molares inferiores
- Exposición quirúrgica y adhesión de botón en la pieza 21
- Tracción de pieza 21 por vestibular
- Extracción pieza 38 y 48

9.2 Secuencia de tratamiento

Se inició el tratamiento en el mes de julio del 2018 con la adaptación de un disyuntor Hyrax, en el que se realizó una activación de 2/4 de vuelta en la mañana y en la noche durante 6 días. Además, se adaptaron tubos soldados en la pieza 16 y 26 y brackets soldados para la pieza 14 y 24. Al finalizar la activación se colocó un amarre de ligadura en el tornillo.



Figura 13. Colocación de Hyrax y arco lingual

En el arco inferior se colocó un arco lingual activado para la vestibuloversión de las molares inferiores; y se adaptó tubos soldados en la pieza 36 y 46.

En el mes de agosto se instalaron los Brackets MBT slot 0.022” x 0.028” y se colocaron arcos 0.014” NiTi en el arco superior e inferior con un resorte NiTi abierto entre las piezas 11 y 22 para aperturar el espacio para la pieza 21; y un resorte NiTi abierto entre las piezas 33 y 43.

En el mes de setiembre se realizó la exposición quirúrgica de la pieza 21 mediante la técnica de erupción cerrada, en la cual se levantó un colgajo vestibular, se cementó un botón amarrado a una ligadura de acero de 0.010” trenzada y se volvió a recolocar el colgajo dejando la ligadura trenzada externamente para poder realizar la tracción de dicha pieza.

En el mes de octubre se retira el Hyrax y el arco lingual; y se remplazan los brackets soldados de la pieza 14 y 24 por brackets adhesivos.



Figura 14. Instalación de brackets MBT slot 0.022” x 0.028”

Una vez obtenido el espacio necesario para el alineamiento de la pieza 21, se inicia la tracción de dicha pieza mediante un cantiliver de 0.017 x 0.025” de TMA colocado en el tubo accesorio de la pieza 26.

Al exponerse en boca la pieza 21, se cambió el botón adhesivo por el bracket correspondiente y se continuó la tracción colocando un arco principal de 0.017 x 0.025” SS y un segundo arco 0.012” NiTi.

Se colocaron tubos y bandas en la pieza 17 y 27 y en el arco inferior se adhirieron los tubos de la pieza 37 y 47. Se continuó con el proceso de alineamiento y nivelación de molar a canino excluyendo las piezas antero inferiores, donde se colocó un protector de arco en dicha zona.



Figura 14. Tracción de la pieza 11 mediante cantiliver

En mayo del 2019 se consiguió la tracción completa de la pieza 21, la cual presentaba un torque negativo aumentado como consecuencia del proceso de tracción por vestibular.

Se colocó un arco 0.016” SS con torque spring a nivel de la pieza 21 sobre un arco base y se activó hacia cervical para obtener un torque positivo.



Figura 15. Colocación del torque spring a nivel de la pieza 21

9.3 Reevaluación

En agosto del año 2019 se realiza una reevaluación fotográfica y radiográfica del caso para continuar el tratamiento de ortodoncia. La paciente tenía 13 años y 1 mes, con aparente buen estado de salud general, de hidratación y nutrición, LOTEP (Lúcida, orientada en tiempo, espacio y persona). Continuaba siendo colaboradora y tenía un riesgo estomatológico bajo.

A. Evaluación fotográfica extraoral

Paciente mantiene el biotipo facial mesofacial, con una ligera asimetría por desviación mandibular hacia la izquierda, labios competentes, pero sin sellado labial. En el análisis de los tercios faciales verticales, estos continúan siendo proporcionales y con un balance del tercio inferior.

Presenta aún una sonrisa ligeramente asimétrica, con una línea labial óptima, el arco de la sonrisa no consonante y presencia de espacios negativos laterales, no presenta canteo del plano oclusal frontal y se observa un desvío de la línea medio superior hacia la derecha.

El perfil se conserva recto, con el labio inferior ligeramente protruído y el labio superior en norma, y los ángulos nasolabial y mentolabial conservados.

B. Evaluación fotográfica intraoral

En la evaluación fotográfica intraoral se observa una dentición permanente, con arcos dentarios superior e inferior de forma parabólica. La línea media dentaria superior se encuentra desviada 1mm a la derecha y la inferior se encuentra centrada. La pieza 21 ya se ha traccionado con deficiencia de tejido queratinizado y se encuentra en posición palatinizada. También presenta giroversión de las piezas 32, 31 y 41.

La relación molar derecha e izquierda de Clase I, la relación canina derecha de Clase I y la izquierda de Clase II. El overjet de 2mm y el overbite del 20%.

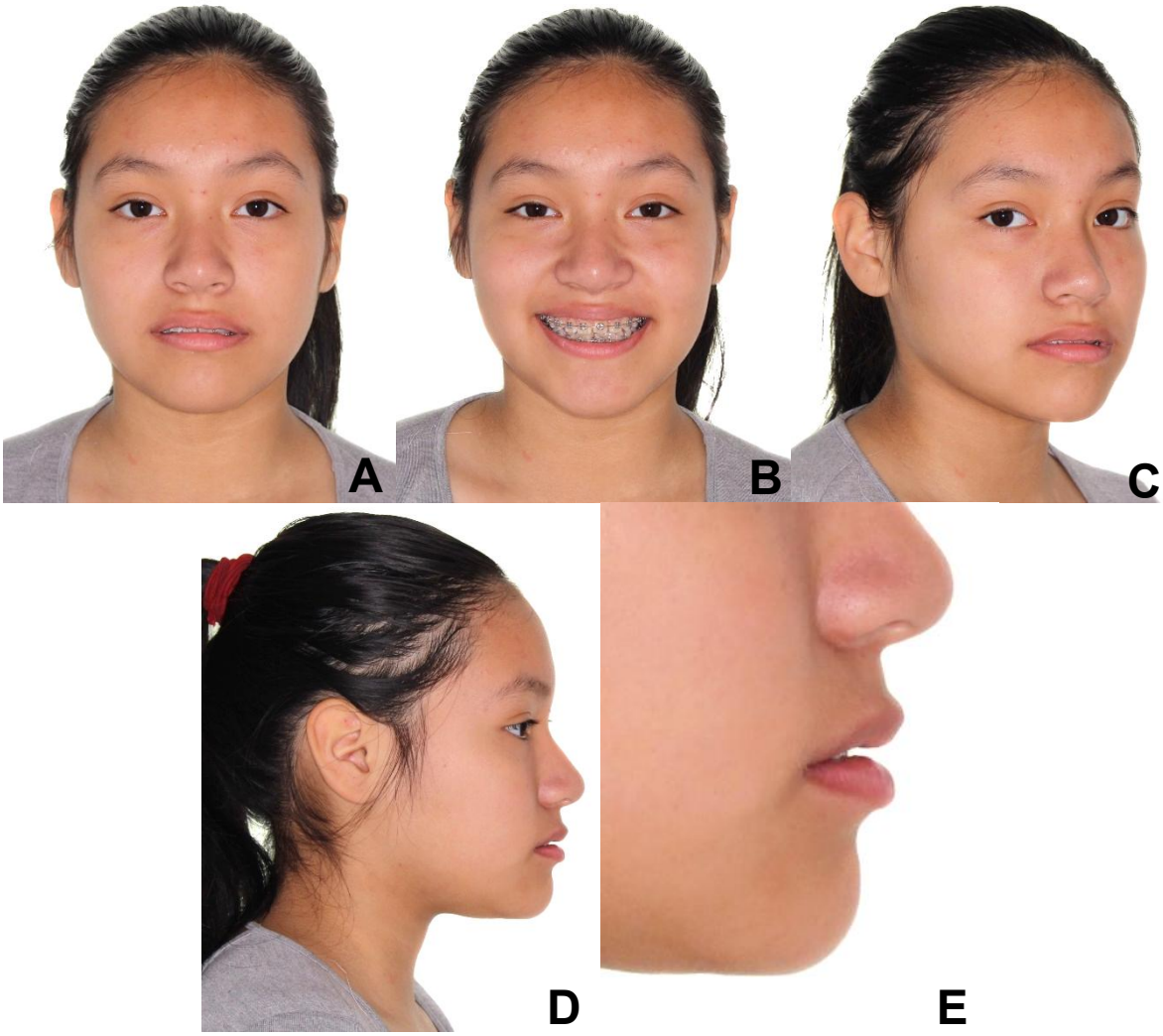

Figura 16. Fotografías extraorales de reevaluación

A. Fotografía de frente **B.** Fotografía de sonrisa **C.** Fotografía de 45° en reposo

D. Fotografía de perfil total **E.** Fotografía de tercio inferior de perfil

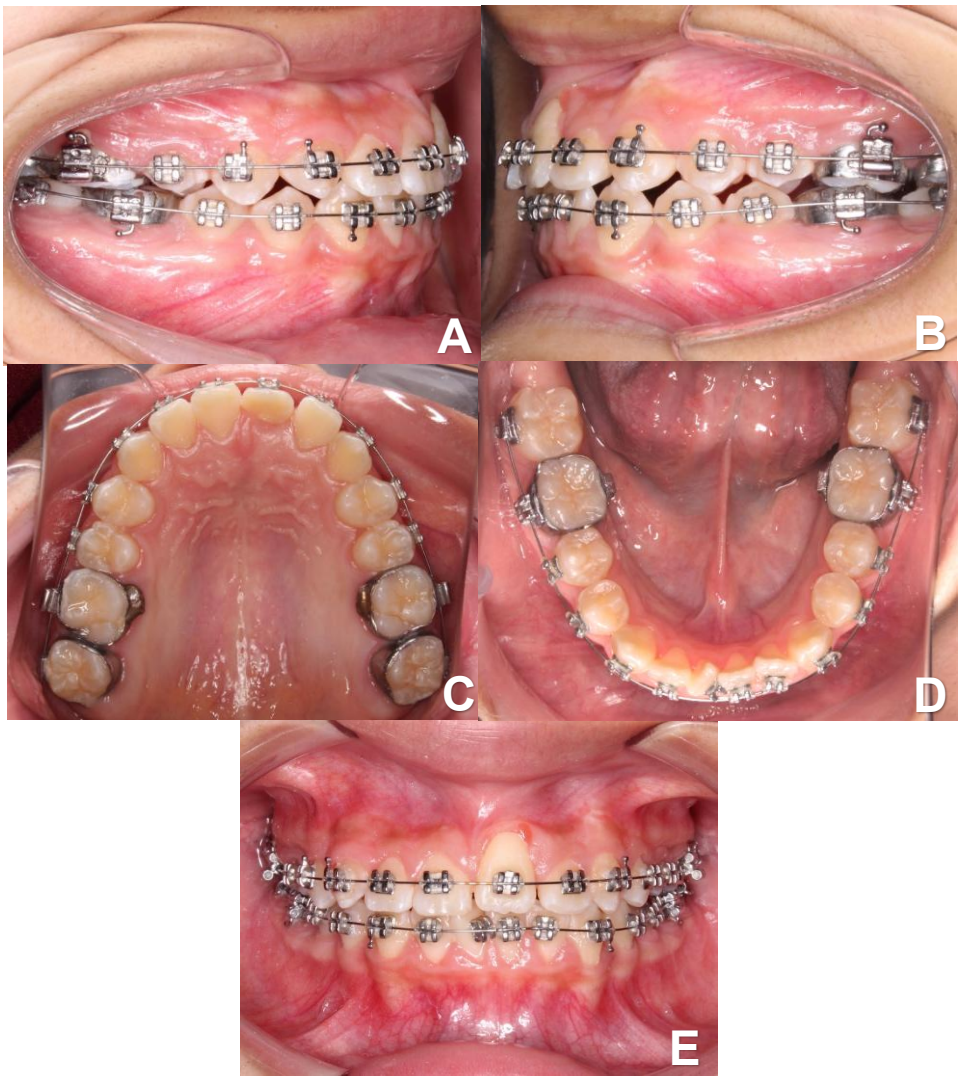

Figura 17. Fotografías intraorales de reevaluación

A. Fotografía lateral derecha **B.** Fotografía lateral izquierda **C.** Fotografía oclusal superior **D.** Fotografía oclusal inferior **E.** Fotografía frontal

C . Evaluación radiográfica

Radiografía Panorámica de control

En la radiografía panorámica de control se observa neumatización de senos maxilares, continúa la ligera asimetría de longitud vertical de ramas mandibulares. Aparatología de ortodoncia fija en piezas maxilares y mandibulares, tamaños radiculares aparentemente normales, algunas piezas aún en apicoformación, pieza 18, 28, 38 y 48 en evolución intraósea; falta de paralelismo radicular en la pieza 12 y 22; y deficiencia de hueso alveolar a nivel de pieza 21.



Figura 18 . Radiografía panorámica de control

Se continuó el tratamiento con la aparatología ortodóntica fija: Brackets MBT slot 0.022” x 0.028”.

En agosto del 2019 se indicó el uso de elásticos intermaxilares de Clase III de 3/16” de 4 oz en el lado derecho y en forma trapezoidal del lado izquierdo; y se inició con el alineamiento y nivelación de las piezas antero inferiores. Se colocó un arco 0.012” NiTi superior e inferior y se incluyó la pieza 41 al generarse el espacio para su alineamiento.

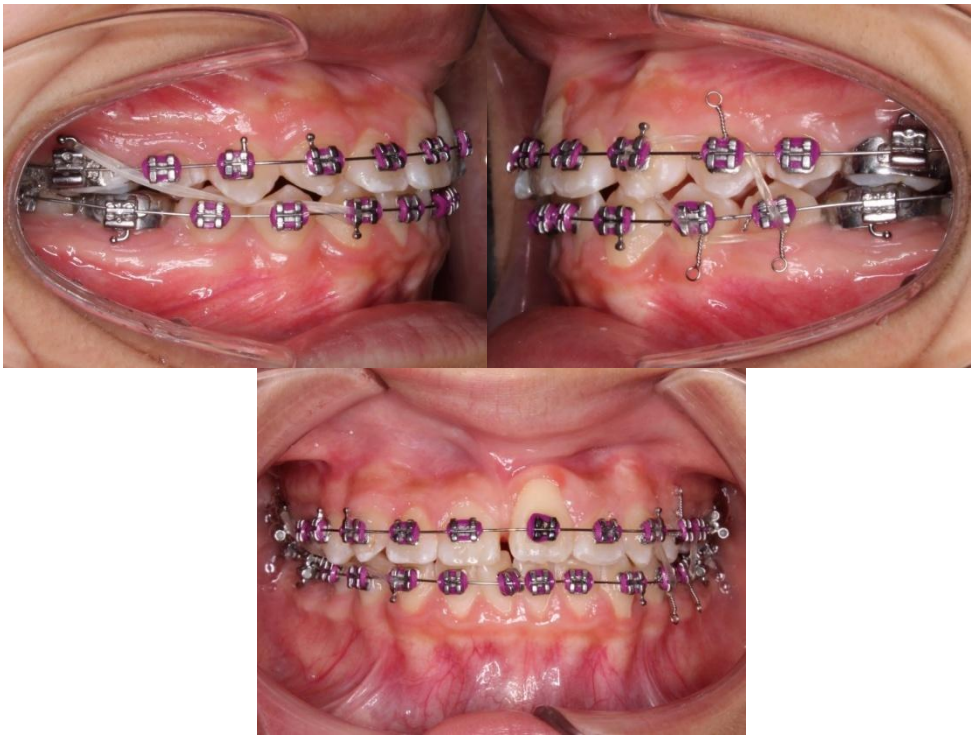

Figura 19. Colocación de elásticos intermaxilares

Para el mes de febrero del 2020 se había mejorado el alineamiento y nivelación de las piezas antero inferiores y se mejoró la desviación de la línea media superior.

Debido a la pandemia COVID- 19 en marzo del 2020 se cerraron las instalaciones de la universidad, por lo que la paciente no pudo continuar su tratamiento. Sin embargo, se le realizó un seguimiento de manera externa para atender urgencias y algunos controles hasta retomar las atenciones de manera regular en la clínica de posgrado.

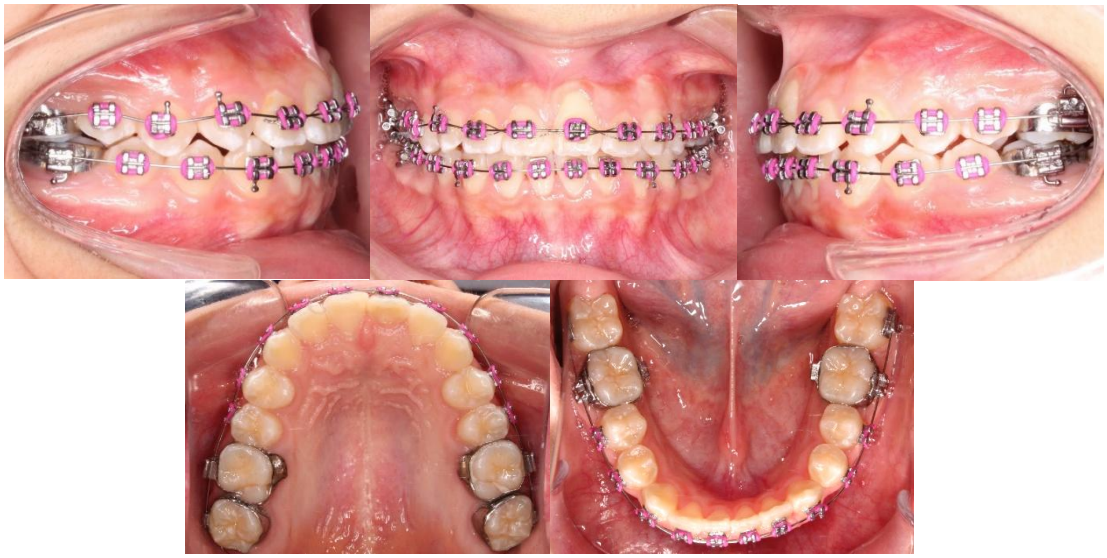

Figura 20. Alineamiento y nivelación de piezas antero inferiores

Durante el seguimiento externo se continuó con el alineamiento y nivelación hasta el mes de octubre del 2021, donde se colocaron arcos 0.017” x 0.025” NiTi superior e inferior. Los arcos se encontraban más simétricos y alineados.

En noviembre del 2021 se le indica tomar una radiografía panorámica de control.

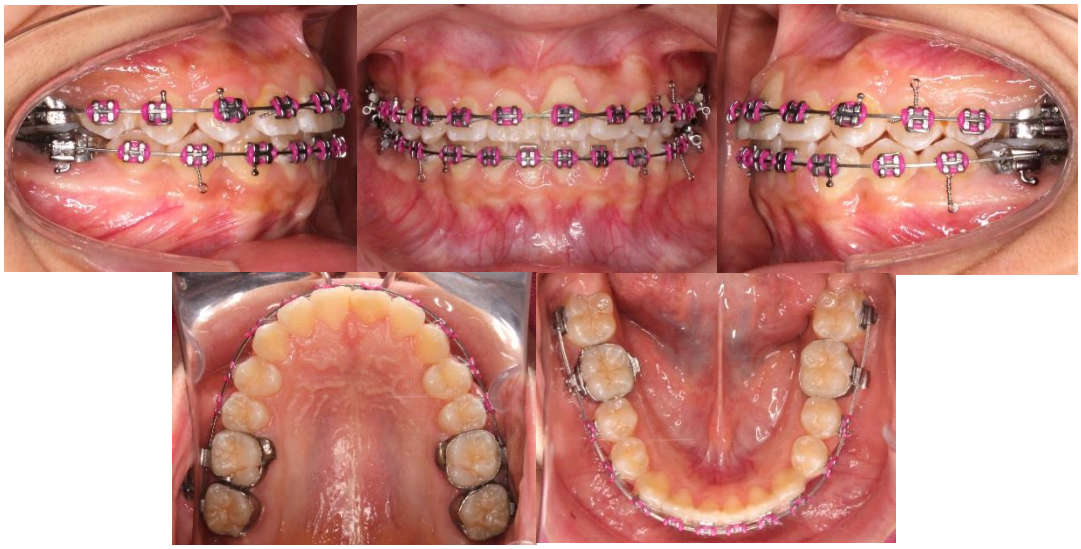

Figura 21. Colocación de arcos 0.017” x 0.025” NiTi superior e inferior

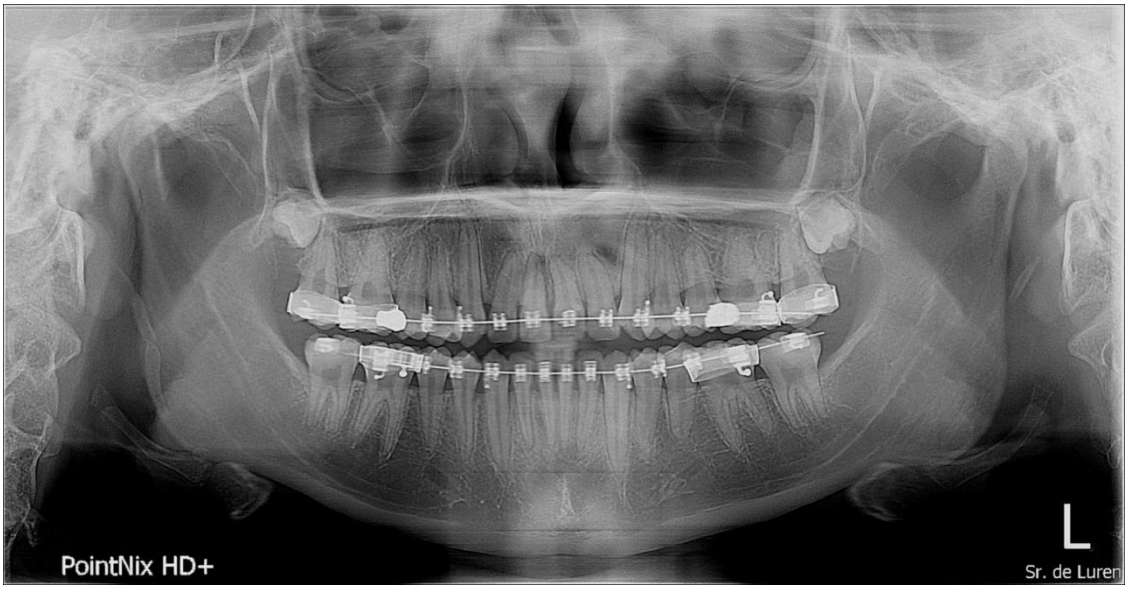

Figura 22. Radiografía panorámica de control

Se reposicionaron los brackets de la pieza 12 y 22 para corregir el tip de estas piezas y se volvió a realinear la arcada superior. También se indicó la extracción de la pieza 18 y 28.

En enero del 2022 se colocaron arcos 0.017” x 0.025” SS superior e inferior, se realizó un step down en la pieza 11 y 21 y torque positivo de la pieza 21 para mejorar su posicionamiento y tejido periodontal. También se realizó el torque negativo de la pieza 34 y se indicaron el uso de elásticos intermaxilares 3/16” de 4 oz Clase II corto izquierda y en triangulo del lado derecho.

Luego se añadió torque negativo en las piezas 12 y 13; y se continuó con el torque positivo de la pieza 21, tip forward de la pieza 25 y step up de la pieza 44. Se indicó seguir con los elásticos intermaxilares Clase II corto izquierda y triangulo del lado derecho.

Debido a la asimetría de ramas y ligera desviación mandibular que presentaba la paciente aún había una ligera falta de coincidencia de línea media superior e inferior así como un overjet aumentado entre la pieza13 y 43, por lo que se realizaron correcciones de torque negativo del 1er cuadrante en las piezas 14 y 13; y torque positivo del 4to cuadrante en las piezas 43 y 44, acompañado de elásticos intermaxilares cruzados 1/8” de 4 oz ,de vestibular de la pieza 14 y 13 hacia lingual de pieza 43 y 44, donde se colocaron botones linguales. Además, se realizó tip forward de la pieza 23, off set de la pieza 36 y 46 y elásticos intermaxilares 3/16” de 4 oz Clase III derecha y Clase II izquierda.

En setiembre del 2022 se realizó un step up y off set de la pieza 43, se mantuvo el uso de elásticos intermaxilares cruzados del lado derecho y se retiraron los tubos y bandas de las piezas 17 y 27 para un cierre espontáneo de los espacios dejados por las bandas.

Durante el tratamiento erupcionó un odontoma de unos 5 mm de largo en la zona palatina a la altura de la pieza 21, el cual fue extraído. Debido a su reducido tamaño no fue identificado inicialmente, ni en la panorámica de reevaluación.



Figura 23. Uso de elásticos intermaxilares (*Cruzados de 13 y 14 a 43 y 44, Clase III derecha y Clase II izquierda*)

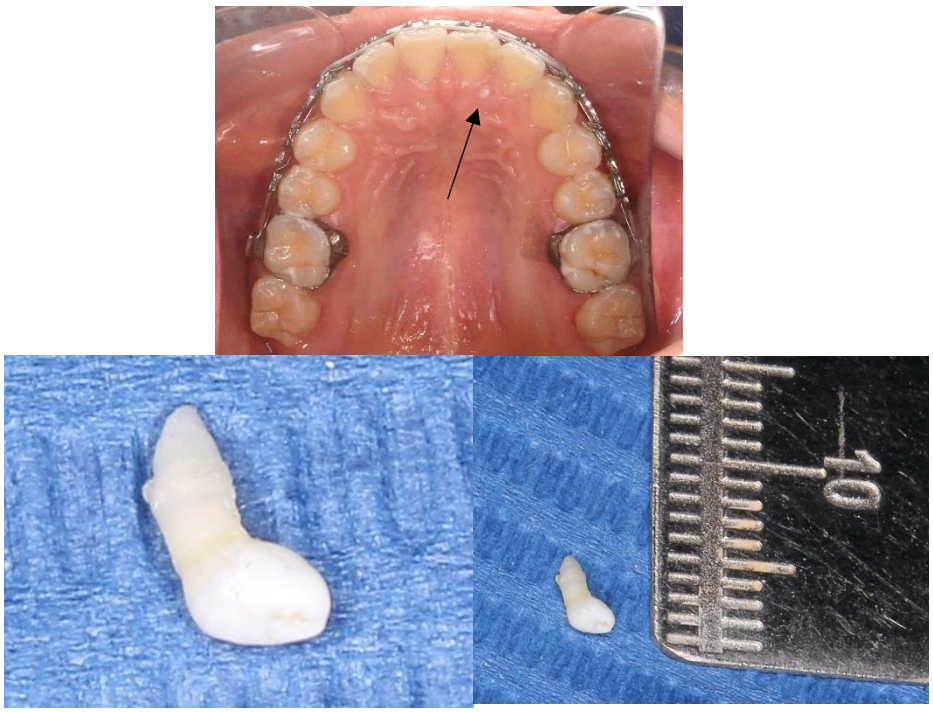

Figura 24. Odontoma a nivel de la pieza 21

En octubre del 2022 se retiran los tubos y bandas de las piezas 16, 26, 36 y 46 para el cierre de los espacios dejados por las bandas. Después de 4 semanas se procedió al retiro de los brackets tanto en la arcada superior e inferior. Se colocaron las contenciones y se indicó tomar las radiografías finales panorámica y cefalométrica.



Figura 25. Fotografías intraorales finales previas al retiro

10. SEGUIMIENTO Y RESULTADOS

Los registros finales mostraron que se lograron los objetivos planteados:

10.1 Registros fotográficos extraorales

Se conservaron las características faciales iniciales. Se mantiene el biotipo facial mesofacial, con una ligera asimetría por desviación mandibular hacia la izquierda, labios competentes, pero sin sellado labial, tercios faciales verticales proporcionales y con balance del tercio inferior.

Presenta aún una sonrisa ligeramente asimétrica, con una línea labial óptima, no se observa canteo del plano oclusal frontal y las líneas medias se encuentran centradas con la línea media facial.

El perfil se conserva recto, el labio inferior ligeramente protruído y los ángulos nasolabial y mentolabial conservados, sin embargo, el ángulo nasolabial aumentó ligeramente.

10.2 Registros fotográficos intraorales

Se logra la corrección de la maloclusión con un alineamiento correcto de todas las piezas. Se obtiene una relación molar y canina de Clase I, corrección de la desviación de línea media superior, corrección de la mordida cruzada de la pieza 22 y 32, del apiñamiento y las múltiples giroversiones. Se logra traccionar la pieza 21 con un alineamiento adecuado y se obtiene un resultado periodontal aceptable.



Figura 26. Fotografías extraorales finales

A. Fotografía de frente **B.** Fotografía de sonrisa **C.** Fotografía de 45° en reposo

D. Fotografía de perfil total **E.** Fotografía de tercio inferior de perfil

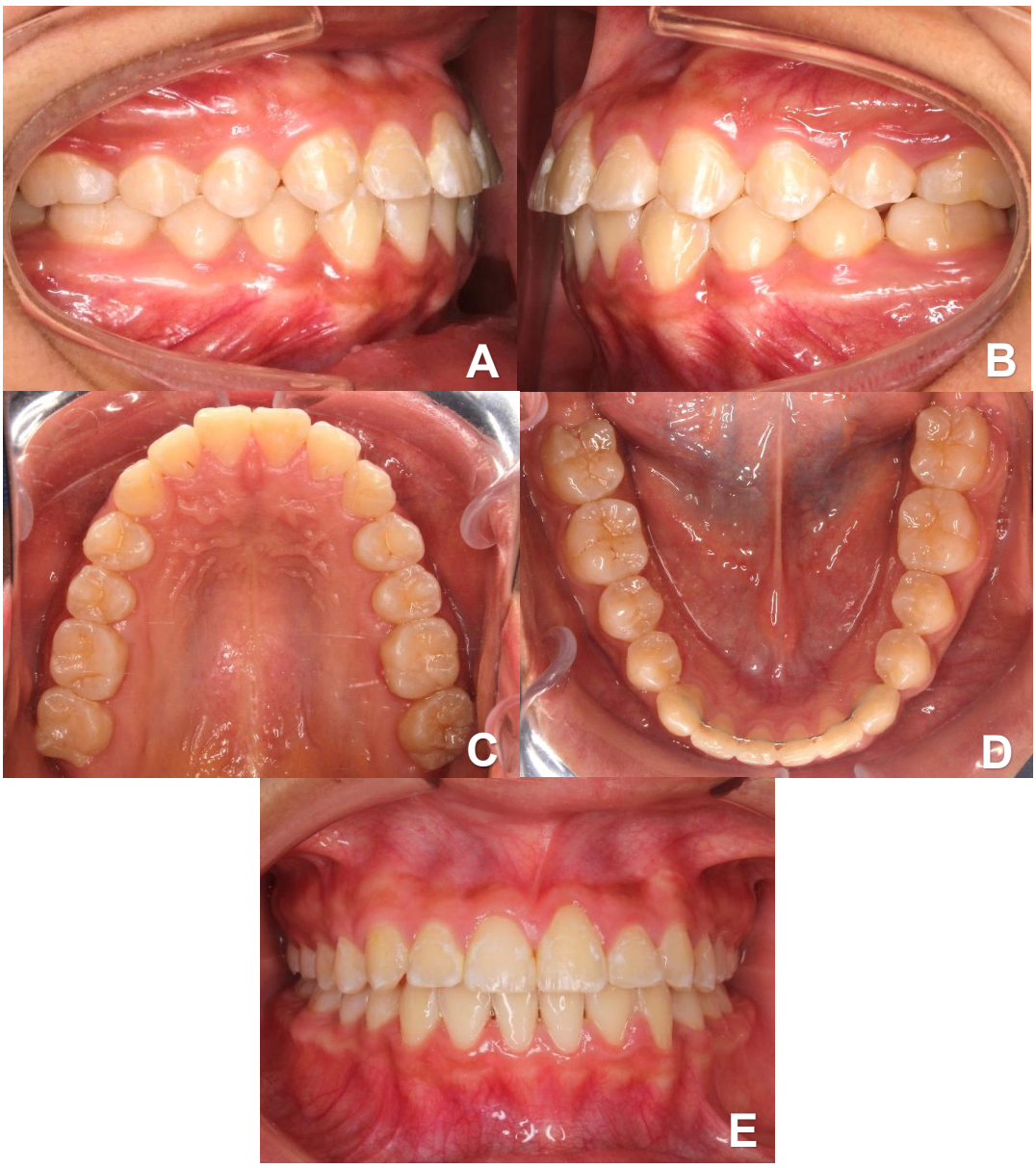

Figura 27. Fotografías intraorales finales

A. Fotografía lateral derecha **B.** Fotografía lateral izquierda **C.** Fotografía oclusal superior **D.** Fotografía oclusal inferior **E.** Fotografía frontal

Se evidencia que el paciente realiza los movimientos funcionales sin interferencias oclusales, tanto en protrusión con adecuada desoclusión del sector posterior y en lateralidad derecha e izquierda con adecuada guía canina en el lado de trabajo y desoclusión en el lado de balance.



Figura 28. Registro de movimientos funcionales

A. Guía canina derecha **B.** Guía canina izquierda **C.** Guía incisiva

Se colocan las contenciones superior removible e inferior fija. En la arcada superior se coloca una placa de Hawley con retenedor circunferencial elaborado con alambre de acero de 0.036” para el arco vestibular y un cuerpo de acrílico adaptado a tejidos blandos y superficie palatina de los dientes; además se adicionó un alambre de acero de 0.024” entre caninos y primeros premolares para aumentar la estabilidad del arco. En el arco inferior se coloca con resina fluida un alambre trenzado de acero Bon a Braid en las 6 piezas anteriores.



Figura 29. Contenciones superior removible e inferior fija

10.3 Análisis de modelos

En el análisis de modelos se observa un arco superior e inferior parabólico. El paciente presenta correspondencia molar, con una distancia intermolar de 45mm. No presenta asimetrías de caninos y molares en sentido anteroposterior, ni en sentido transversal. Todas las piezas se encuentran niveladas y alineadas correctamente.

Presenta un overbite de 20%, overjet de 2 mm, la línea media superior e inferior se encuentran centradas, las relaciones molares y caninas derecha e izquierda son de Clase I.

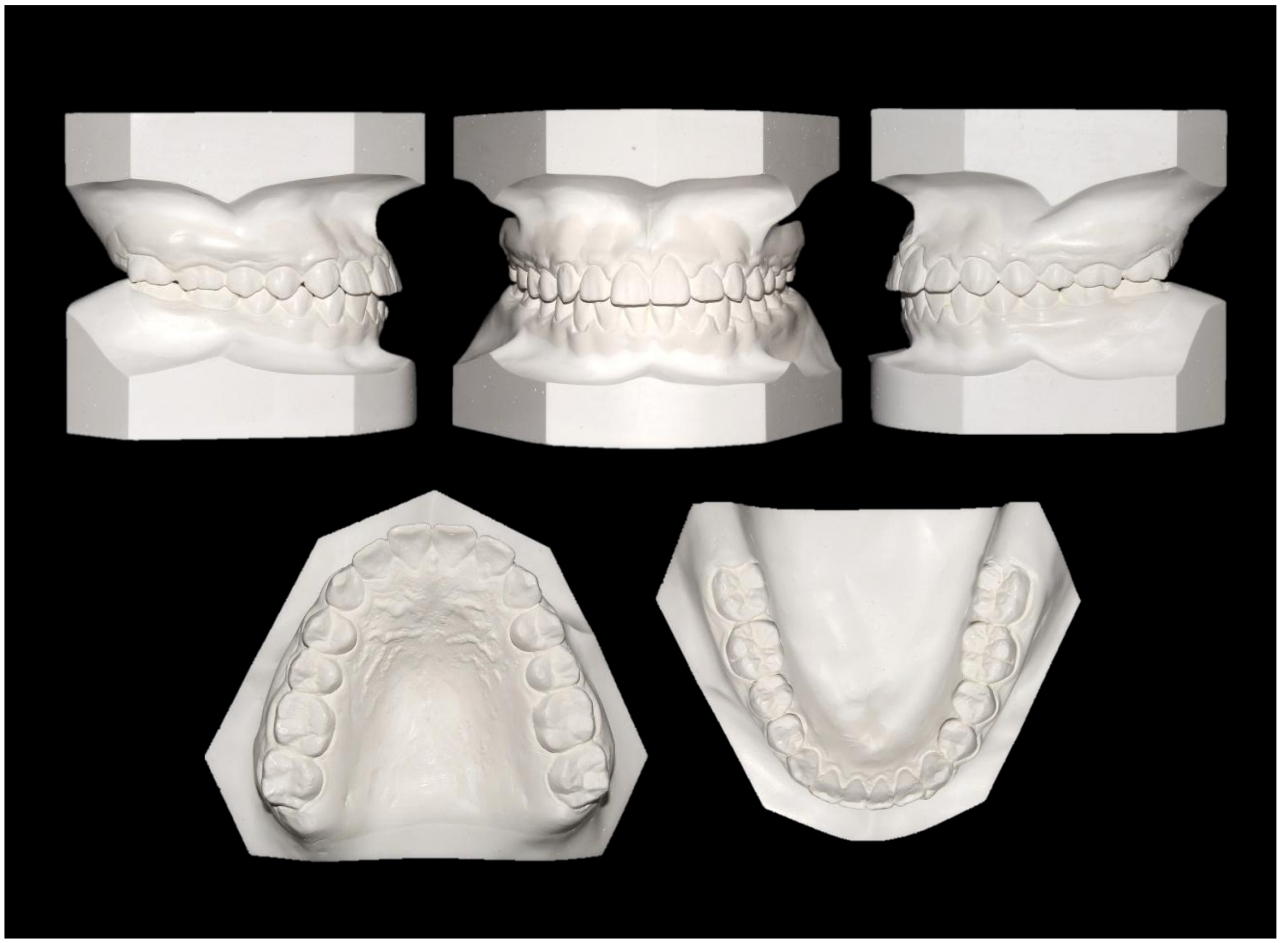

Figura 30. Fotografías de modelos de estudio finales

10.4 Registros radiográficos

10.4.1 Radiografía panorámica

En la radiografía panorámica final se observa neumatización de senos maxilares. Aparatología compatible con alambre de contención fija antero inferior, tamaños radiculares aparentemente conservados, ausencia de la pieza 18, 28, 38 y 48; mejora del nivel de hueso alveolar en la pieza 21.



Figura 31. Radiografía panorámica final

10.4.2 Radiografía cefalométrica

En la radiografía cefalométrica final se mantienen las características iniciales como el perfil blando ligeramente convexo, perfil óseo recto, incisivos ligeramente vestibularizado y protruidos, el plano mandibular normodivergente y las vías aéreas permeables.



Figura 32. Radiografía cefalométrica final

A. Análisis de Steiner, Tweed y Downs

Según Steiner la paciente presenta un patrón esquelético Clase I, plano mandibular normodivergente, incisivo superior e inferior ligeramente protruídos y vestibularizados; y labio superior e inferior en norma. Según Tweed la paciente presenta un crecimiento mandibular horizontal y el IMPA aumentado (97°). Según Downs la paciente presenta un crecimiento normodivergente del rostro, perfil total recto y protrusión mandibular.

ANÁLISIS DE STEINER		NORMAL	
SNA	(áng.)	82	86
SNB	(áng.)	80	83
ANB	(áng.)	2	3
Frankfort - SN	(áng.)	7	10
SND	(áng.)	76/77	79
1 - NA	(mm)	4	6
1 . NA	(áng.)	22	30
1 - NB	(mm)	4	7.5
1 . NB	(áng.)	25	31
Pog : NB	(mm)	----	1.5
Pog : NB - 1 : NB	(dif.)	----	6
1 : 1	(áng.)	131	116
Ocl : SN	(áng.)	14	17
GoGn : SN	(áng.)	32	30
S - LS	(mm)	0	-1
S - LI	(mm)	0	0

CONCLUSIONES	
Patrón Esquelético:	
Patrón esquelético Clase I	
Patrón Dentario Superior	
Superior:	Protruído y Vestibularizado
Inferior	Protruído y Vestibularizado
Plano oclusal Hiperdivergente	
Perfil total	
Perfil 1/3 inferior	Recto
Observaciones	
Crecimiento mnadibular a predominio horizontal	
Labio superior e inferior en norma	

ANALISIS DE DOWNS		
Eje Y	59.4° (53-66)	59
Angulo Facial	87.8° +/-5	93
Angulo de Convexidad	0° (-8.5 a 10)	6
Prop. Faciales 1/3 inf.	Inf: 57%	53.00%
	Sup: 43%	47.00%

CONCLUSIONES
Crecimineto mandibular normodivergente
Protrusión mandibular
Perfil recto

ANALISIS DE TWEED	NORMAL	PACIENTE	CORRECCIÓN
FMA	25	22	20
FMIA	68	61	68
IMPA	87	97	92
FMA = 25 +/- 4	FMIA = 68		
FMA >= 30	FMIA = 65		
FMA <= 20	IMPA = 94		

CONCLUSIONES	
Crecimiento mandibular horizontal	
Incisivo inferior vestibularizado	
Discrepancia Dentaria	sup

Tabla 6. Valores finales cefalométricos de Steiner, Tweed y Downs

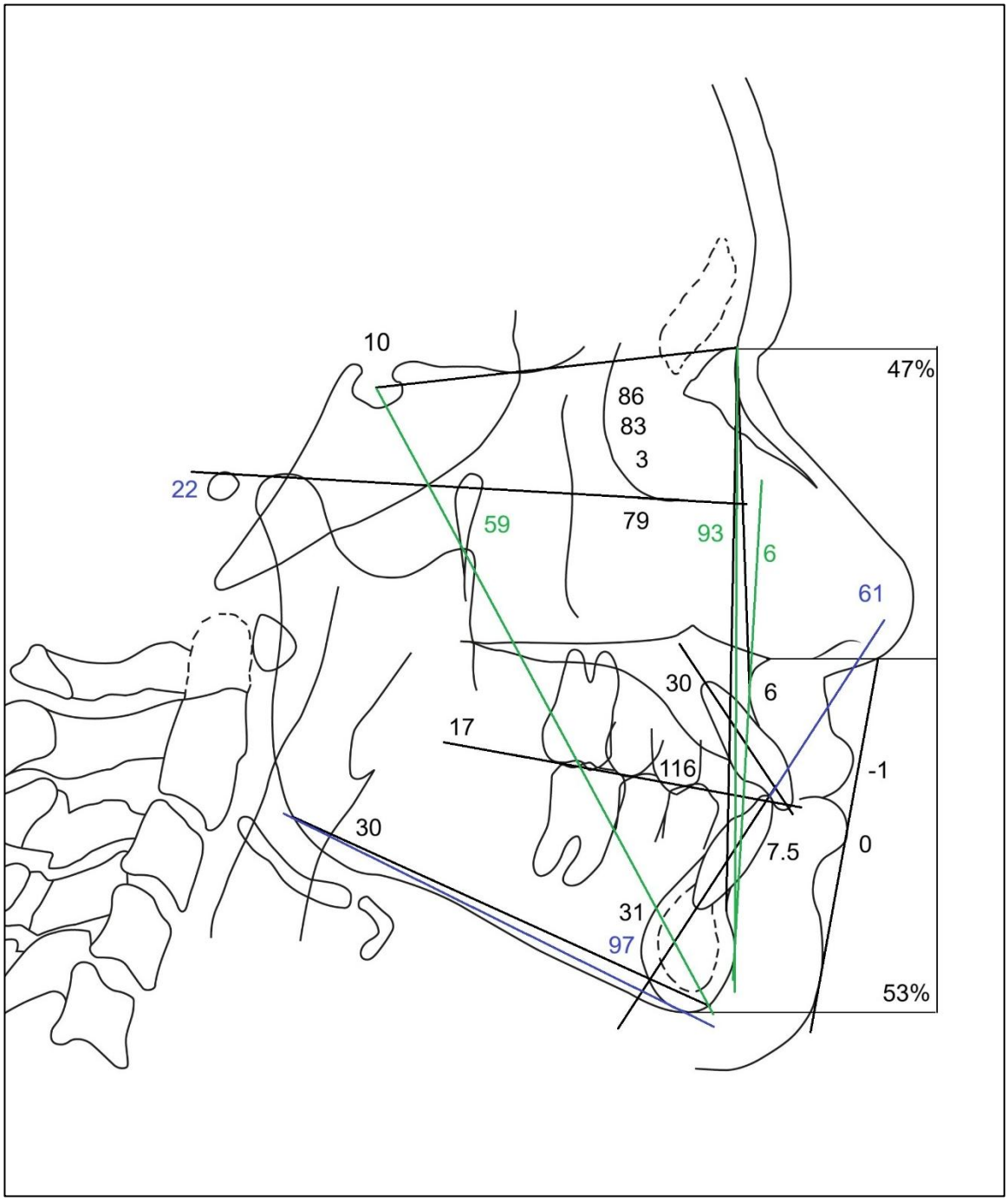

Figura 33. Trazado cefalométrico final de Steiner, Tweed y Downs

B. Análisis de Ricketts

Según el análisis de Ricketts se observa una base craneal disminuida, patrón esquelético Clase I, una posición adelantada del mentón y la maxila; y crecimiento normodivergente. En la relación vertical presenta un ángulo del plano mandibular con tendencia hipodivergente, el arco mandibular con un neuromuscular fuerte. La altura facial inferior y la altura facial total disminuidas. En el campo dentario presenta el incisivo inferior protruído y vestibularizado. En el plano estético los labios se encuentran bien posicionados.

Relación Ant-Post				**Correc.**	**Paciente**	**Conclusiones**
	Angulos y Planos	**Valores**	**Variación**			**Relac. Ant-Post**
Longitud Craneal ant	Cc-Na	55±2.5	1mm/a	57 +/- 2.5	52	Disminuida
Variación max	Ba-Na-A	63±3	NC		68	Protrusión maxilar
Profundidad max	Fr-Na A	90±3	NC		96	Protrusión maxilar
Convexidad facial	Plano facial-A	2mm±2	-0.2 a	1.6 +/-2	3	Patrón Clase I
Longitud mandibular	X1-Pm	65±2.7	1,6a	68.2 +/- 2.7	74	Aumentada
Profundidad facial-ángulo de Down	FR-plano facial (NaPg)	87±3	0.333 a	87.6 +/- 3	93	Posición adelantada del mentón
Deflexión craneana	Ba-Na-FR	27±3	NC		28	En norma
Eje facial	Ba Na-PTV-Gn virtual	90±3	NC		89	Normodivergente
Relación Vertical						**Relac. Vert.**
Angulo del plano mandibular	FR-Plano mandibular	26±4	-0.3/a	25.4 +/-4	22	Tendencia Hipodivergente
Arco mandibular	Prolong X1-Pm X1-DC	26±4	0.5/a	27 +/- 4	40	Neuromuscular fuerte
Altura facial ant-inf	ENA - X1 Pm	47±4	NC		40	AFAI disminuída
Altura facial total	Na-Ba X1 - Pm	60±3	NC		55	AFT disminuida
Dientes						**Dientes**
Posición M sup	PTV - 6	edad+3		14	16	1M mesializada
Angulo interincisivo	I - I	130±10			116	Vestibularización de incisivos
Extrusión I inf	I - Plano oclusal	1.25±2			1	En norma
Protrusión I inf	A Pg-I	1 mm+/-2			5	Protrusión I. inferior
Inclinación del I inf	I-A Pg	22±4			32	Vestibularización de i. inferior
Estética						**Estética**
Plano estético		-2mm ±2			-3	En norma
					-1.5	En norma

Tabla 7. Valores cefalométricos finales de Ricketts

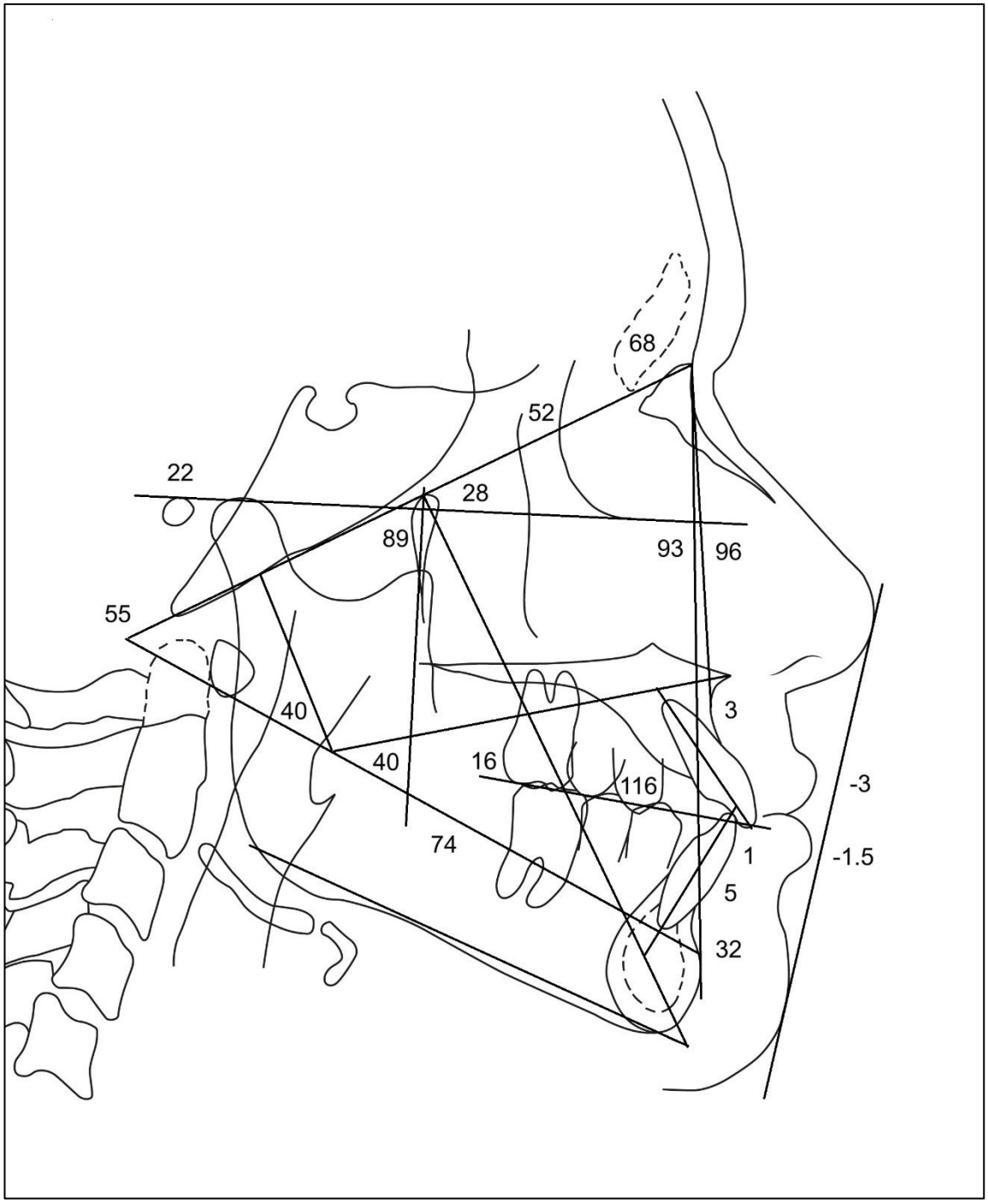

Figura 34. Trazado cefalométrico final de Ricketts

C. Análisis de Mc Namara

Según el análisis de McNamara la paciente presenta una Clase I esquelética, longitud maxilar y mandibular en norma, patrón facial normodivergente, una AFAI en norma y protrusión maxilar y mandibular. El incisivo superior e inferior protruído, ligera protrusión del labio superior y vía aérea superior ligeramente disminuida.

	NORMAL	PACIENTE	INTERPRETACIÓN
Posición de Maxila: NPer.A	Mixta= 0 H= 1+/- 2,7mm M= 0+/-2,7mm	5.5	Maxilar protruido
Longitud Mandibular: Co-Gn	Mixta: 105 - 108 M= 120+/- 5,3 H= 132+/-6,8	121	Tamaño mandibular en norma
Longitud Maxilar: Co – A	Mixta: 85 M=91+/-4,3 H= 99,8+/-6	93	Tamaño maxilar en norma
Diferencia Mandibulo – Maxila	Mixta: 23 M= 29+/- 3,3 H= 32+/-4	28	Proporcional
AFAI (ENA – Me)	Mixta: 60 -62 M= 66,7+/- 4 H= 74,6+/-5	64	En Norma
Plano Mandibular (FMA)	M= 22,7°+/- 4 H= 21,3° +/-4	22	En norma
Eje Facial (Ba.N – Pt.Gn)	90°+/- 3	89	Normodivergente
Pog – Nper	Mixta= -6 a -8 M= -4 a 0 H= -2 a +4	5	Protrusión mandibular
Inc. Sup. (//NPer por A hacia Vestibular IS)	4 – 6 mm	8	Protruído
Inc. Inferior (APog – Vest. Ii)	1 – 3 mm	5	Protruido
Stomion – Borde Incisal	2 – 3 mm	2	En Norma
Vertical Ii – Plano Olcusal	1 – 2 mm	1	En Norma
Áng. Naso Labial	110°	91	Disminuido
NPer – LS	14°	22	Protrusión de labio superior
Naso Faringe	Mixta= 12mm Perm= 17+/-3	12	Disminuido
Orofaringe	10-12 +/- 3,5	14	En Norma

Tabla 8. Valores cefalométricos finales de Mc Namara

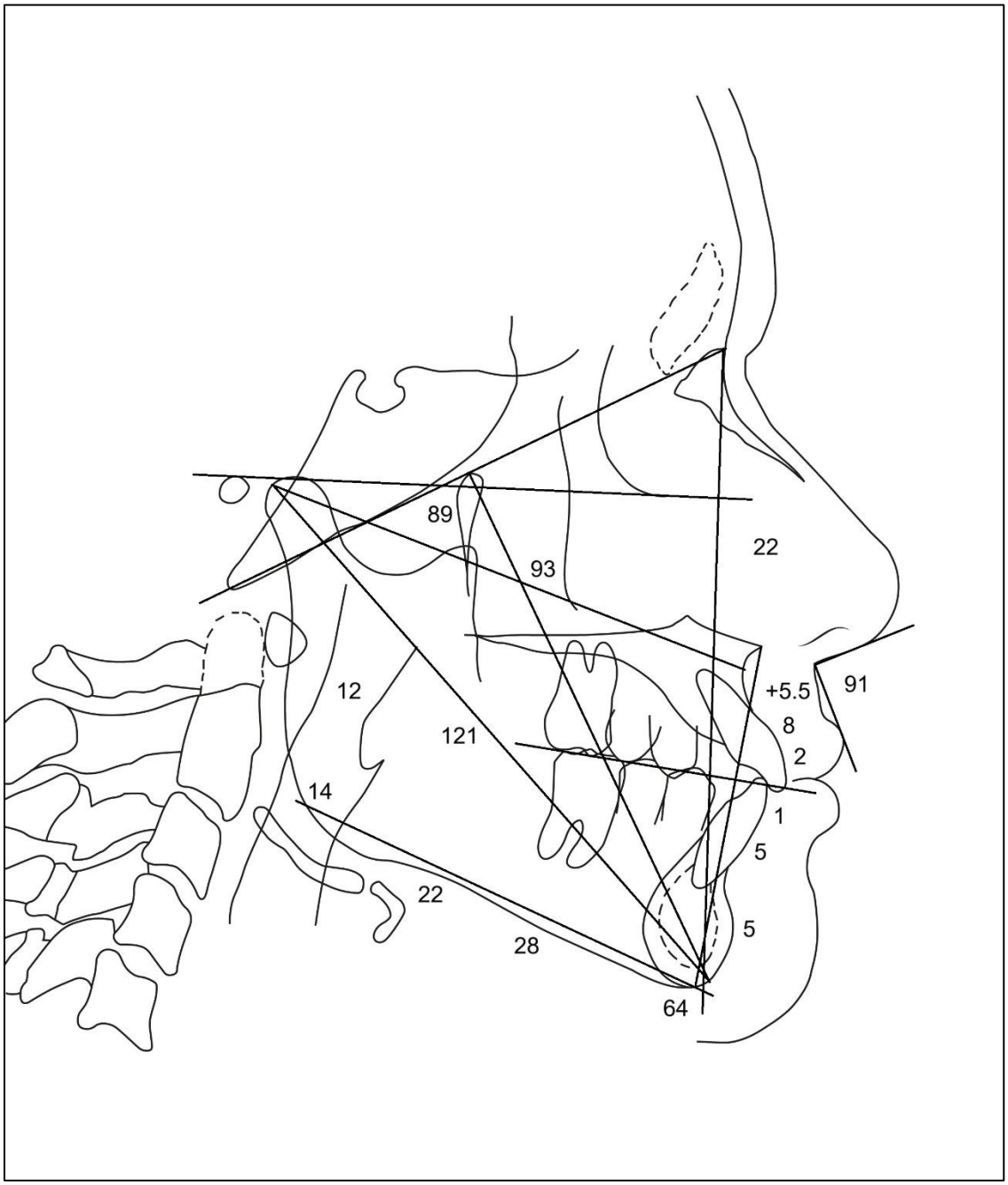

Figura 35. Trazado cefalométrico final de Mc Namara

D. Análisis de Bjork-Jarabak

Según el análisis de Bjork-Jarabak la paciente presenta una base craneal corta, la longitud mandibular aumentada, rotación antihoraria de la mandíbula y un crecimiento vertical de la rama. La sumatoria total de ángulos es de 396°, lo que indica un crecimiento normodivergente y el valor de las esferas rotacionales es de 67%, mostrando un crecimiento antihorario.

	NORMAL	CORRECCIÓN	PACIENTE	INTERPRETACIÓN
Ángulos				
Silla	122° +/- 5		127	Cavidad glenoidea desplazada hacia distal
Articular	143° +/- 6		146	En norma
Goniaco	130° +/- 7		120	Rotación antihoraria de la mandíbula
Goniaco Superior	52° - 55°		47	Crecimiento vertical de rama
Goniaco Inferior	70° - 75°		73	En norma
			CORRECCIÓN	**PACIENTE**
Líneas				
SN	71 +/- 3	+0,7M x a hasta 16	74 +/- 3	**64 disminuido**
Go – Me	71 +/- 5	1 mm x a hasta los 16	74+/- 3	**77 aumentado**
Rama mandibular	44 +/- 5	+1 mm hasta los 16	47 +/-5	**46 en norma**
BC media	32 +/- 3	+0,5M x a hasta 17	33.5+/-3	**37 aumentado**
AFA	105 - 120	+ 2.3 x a hasta los 15?	111.9 - 126.9	**117 en norma**
AFP	70 – 85	+2.6 x a hasta los 15?	77.8 -92.8	**79 en norma**
	PACIENTE	**NORMAL**	**CONCLUSIÓN**	
SUMATORIA DE ÁNGULOS:	393	396°+/-6	Crecimiento Normodivergente	
ESFERAS ROTACIONALES	67.0%		Crecimiento Antihorario	

Tabla 9. Valores cefalométricos finales de Bjork-Jarabak

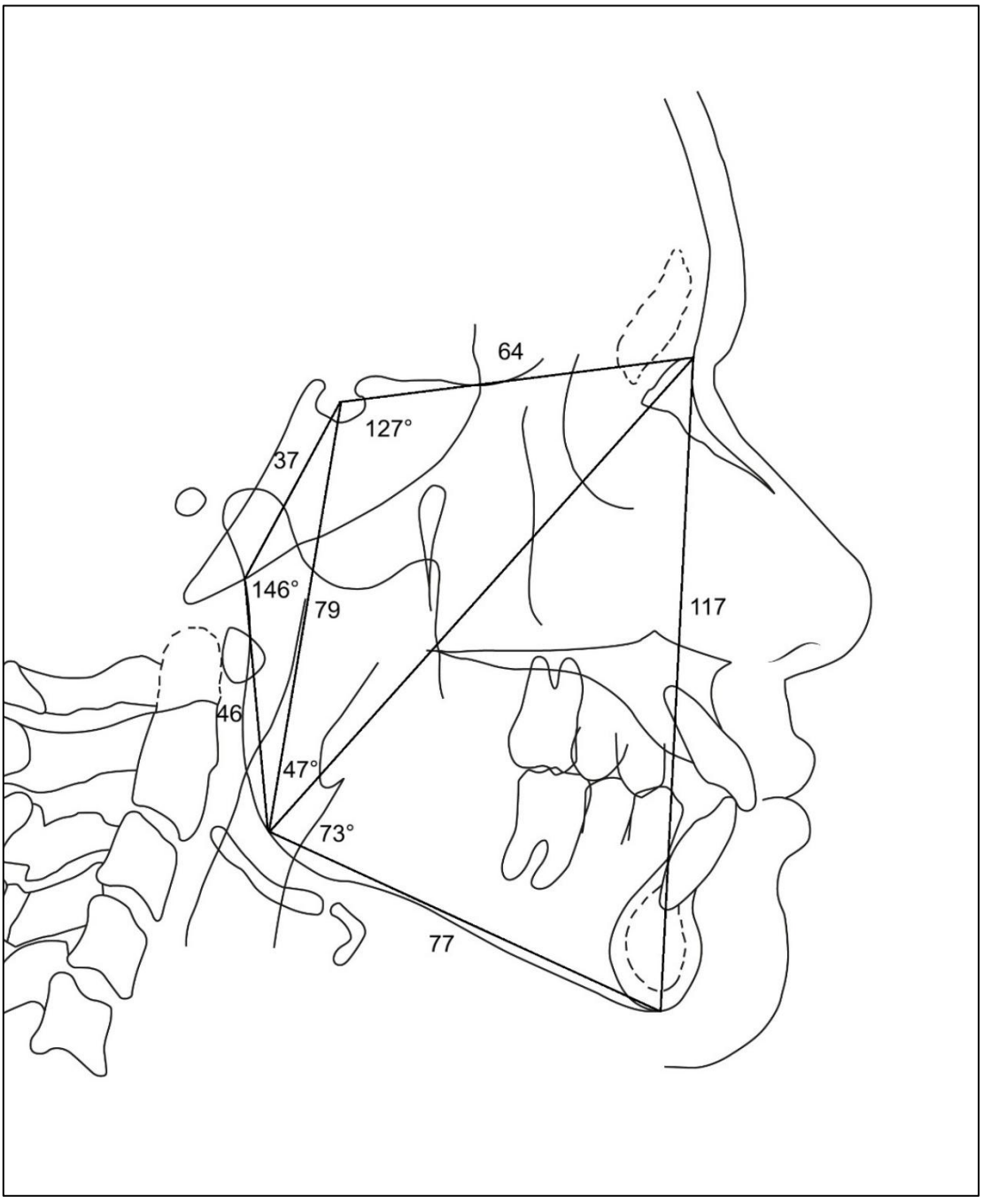

Figura 36. Trazado cefalométrico final de Bjork-Jarabak

E. Proyección USP

Según la proyección USP el valor obtenido es de -6mm, lo que indica una relación máxilo mandibular de Clase III leve.

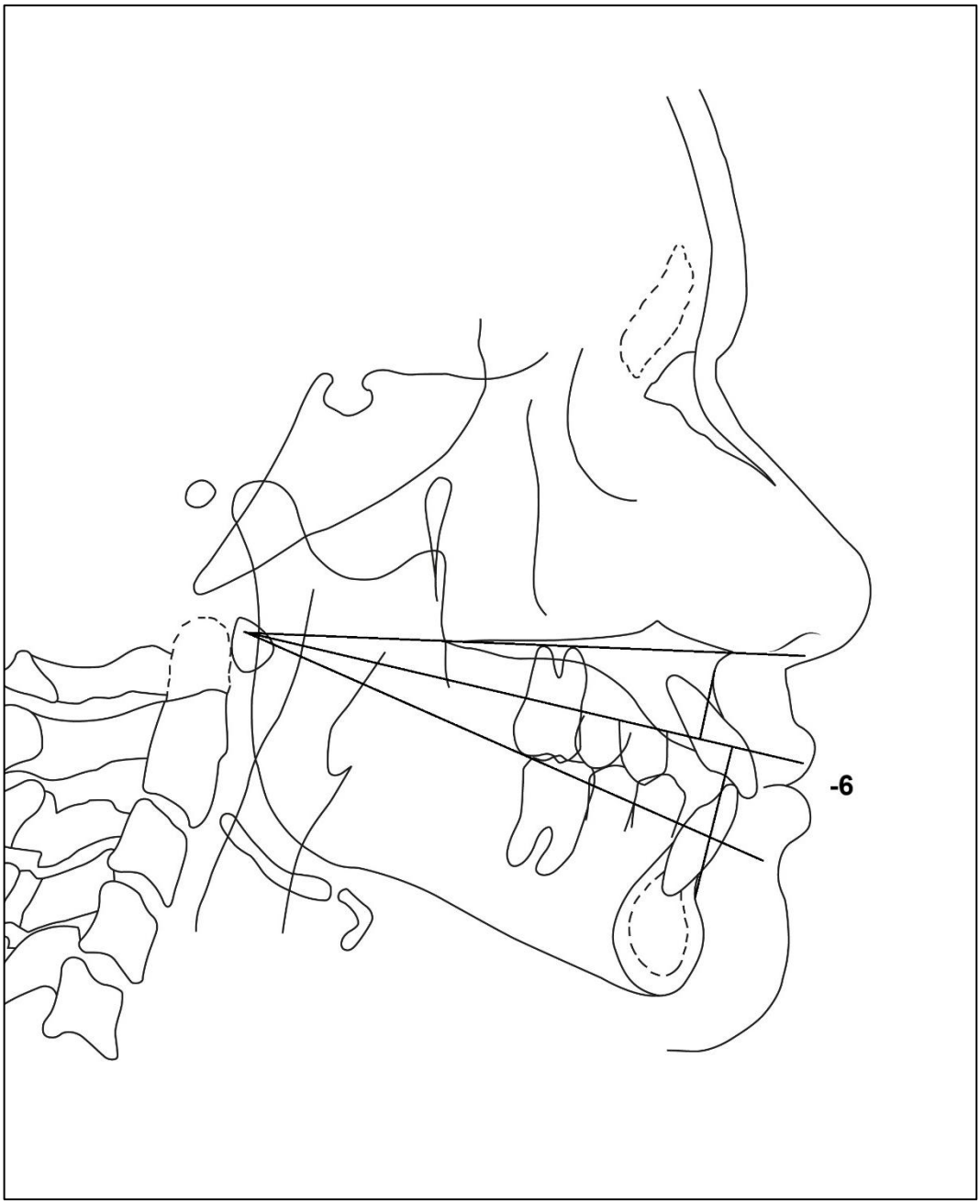

Figura 37. Trazado cefalométrico final de la Proyección USP

10.5 Superposiciones cefalométricas

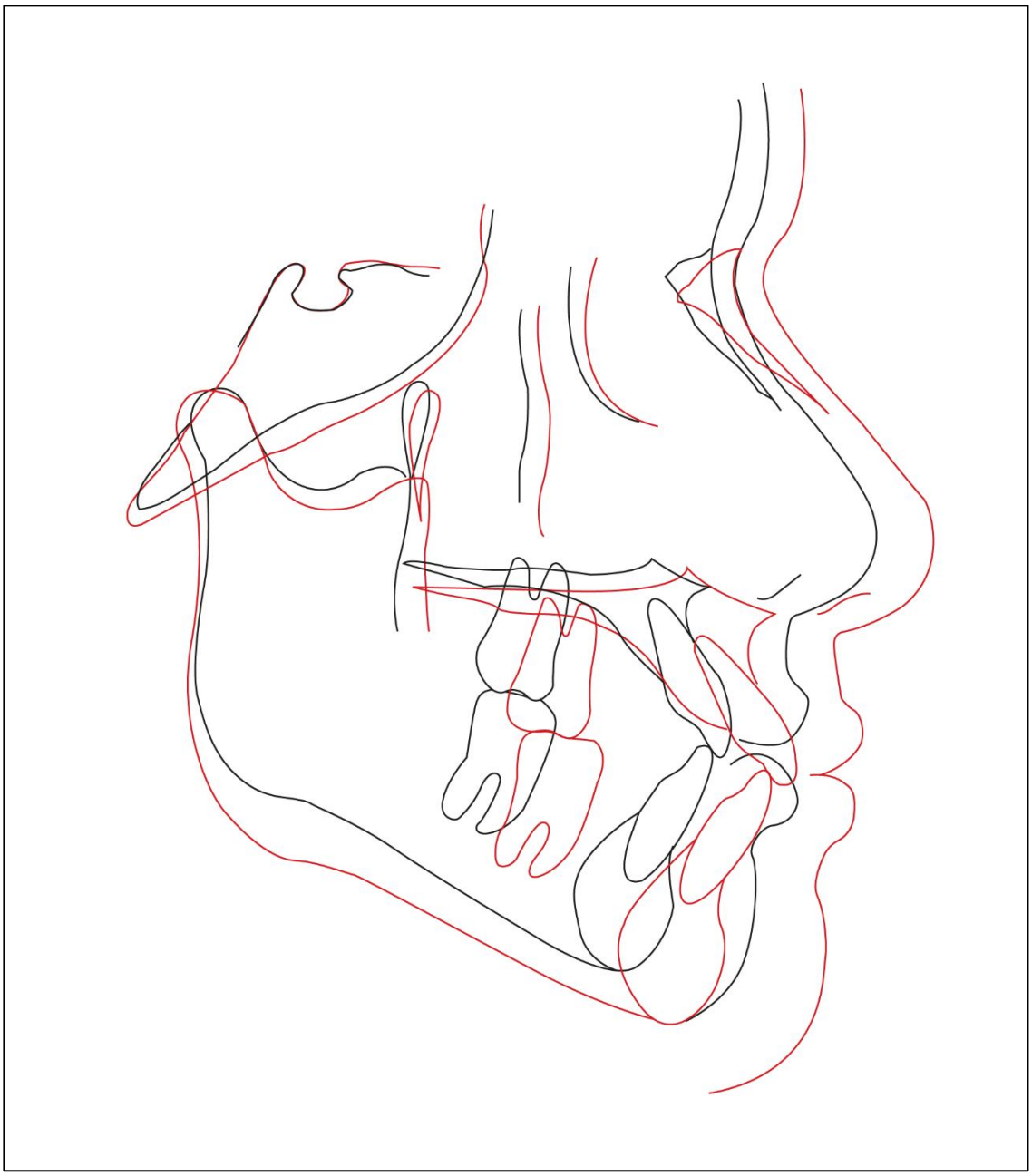

Figura 38. Superposición cefalométrica total de pretratamiento (Trazado en color negro) y de postratamiento (Trazado en color rojo)

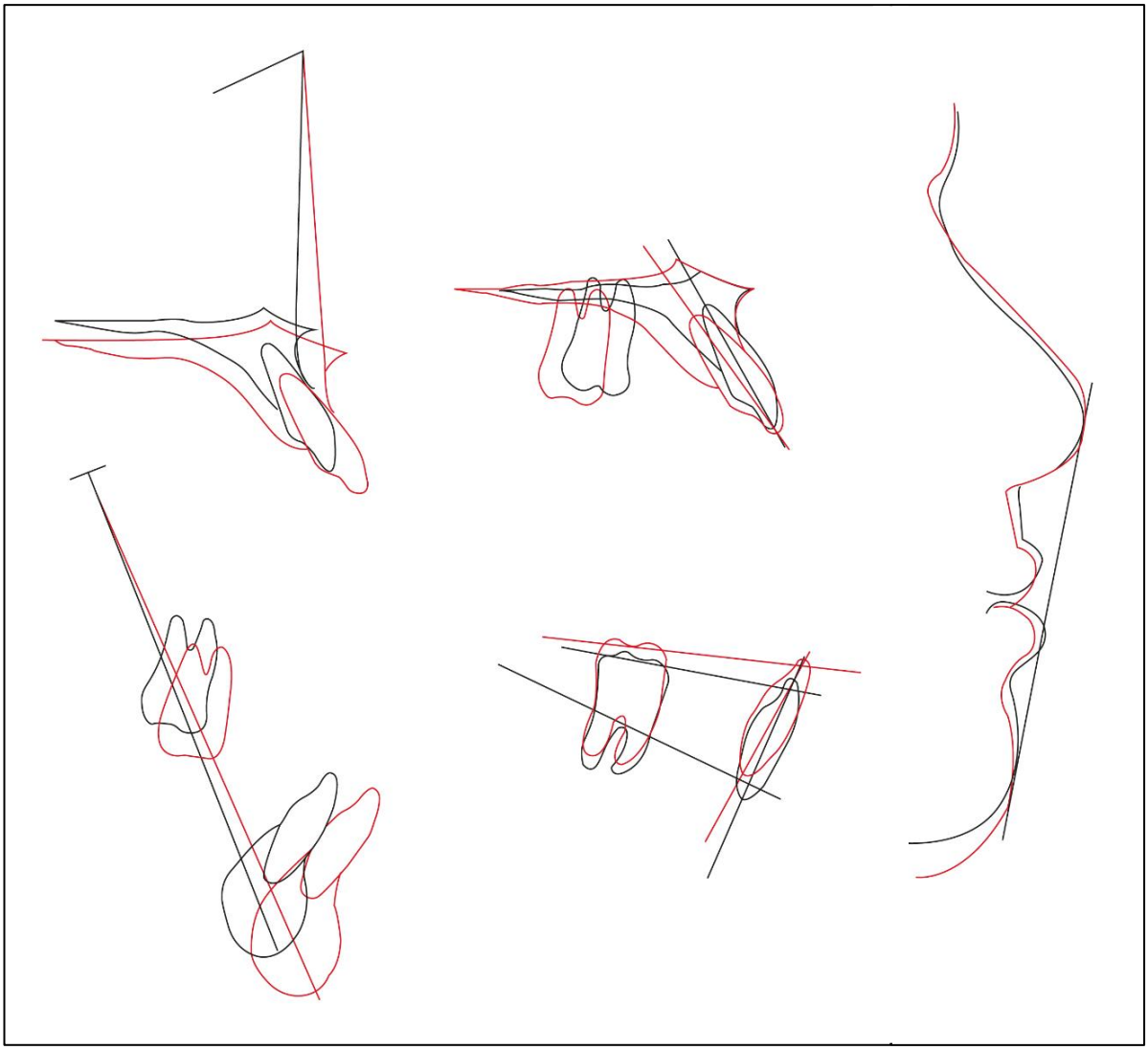

Figura 39. Áreas de superposición de Ricketts. Pretratamiento (Trazado en color negro) y de postratamiento (Trazado en color rojo)

Se observa un crecimiento maxilar y mandibular en sentido vertical y horizontal, con predominio horizontal del maxilar, un crecimiento de molares e incisivos superiores hacia abajo, molares e incisivos inferiores hacia arriba con una ligera proinclinación de incisivos y una ligera retroposición de labio superior e inferior.

11 DISCUSIÓN

La retención de los incisivos maxilares no es muy frecuente, pero puede traer repercusiones debido a la falta de erupción de estos dientes durante la dentición mixta.[14]

La ausencia de un incisivo puede afectar al niño no solo en la función oclusal, sino también en la estética facial, el habla y la autoestima, [1,15] por lo que es recomendable un tratamiento temprano ya que reduce el tiempo de tratamiento y disminuye la complejidad del caso [13.] Además, un tratamiento oportuno puede permitir el desarrollo normal de la raíz y el hueso alveolar con un mejor pronóstico de erupción. [6]

La retención de un incisivo tiene varias posibles causas como obstáculos en la vía de erupción por dientes supernumerarios, odontomas, lesiones patológicas, encía fibrosa o falta de espacio; por traumatismos en los dientes temporales que causan cambios en el desarrollo de los dientes permanentes como dilaceración radicular; y debido a una desviación de la vía erupción.[16,17] En este caso clínico es posible que la retención se asocie a un odontoma, el cual no fue retirado al momento de la exposición quirúrgica del incisivo sino que erupcionó de manera espontánea posteriormente.

La planificación del tratamiento en estos casos debe ser multidisciplinaria para un adecuado abordaje quirúrgico, ortodóntico, periodontal y rehabilitador. Los enfoques terapéuticos consisten en: autotransplante, extracción con posterior rehabilitación restauradora, la erupción asistida mediante cirugía y la tracción ortodóntica. Siendo la combinación de erupción asistida quirúrgicamente y la tracción ortodóntica la modalidad de tratamiento más aceptado por sus mejores resultados en salud periodontal, vitalidad pulpar, estructura dental, preservación de los huesos basales maxilares y estética. [18,19]

Se pueden tomar medidas interceptivas tempranas para facilitar la erupción del incisivo retenido. Cuando la retención está asociada a un factor local que impide su erupción, al eliminar esta causa se podría observar una erupción espontánea que

se da con mayor frecuencia en pacientes jóvenes; sin embargo, otros casos requieren la exposición quirúrgica del diente retenido, seguida de la tracción ortodóntica.[29,21] Además Rédua et al [17] indican que es imprescindible la creación del espacio para la ubicación de la pieza retenida.

Para traccionar y alinear el incisivo retenido en el arco se deben tomar en cuenta factores importantes como el espacio disponible, la ubicación y orientación de la pieza, el grado de desplazamiento, el grado de dilaceración, el estadío de desarrollo y la longitud radicular.[22, 23]

Los análisis radiográficos o tomográficos son esenciales para el diagnóstico y planificación de tratamiento [24]. Se debe realizar una adecuada localización de la pieza para el abordaje y la elección de la técnica de exposición quirúrgica considerando los tejidos adyacentes [25]. Tabchi et al [26] y Chandhoke et al [27] reportaron un abordaje de erupción cerrada para la exposición quirúrgica del incisivo retenido ya que podría garantizar un tejido queratinizado adecuado y mejores contornos gingivales. En el presente caso se utilizó el método de erupción cerrada para lograr mejores resultados periodontales.

La tracción exitosa de un diente retenido necesita un diseño biomecánico preciso[28], un anclaje bien controlado y el manejo las fuerzas extrusivas e intrusivas.

Para el control del anclaje se mencionan varias estrategias en la literatura como usar la dentición temporal como unidad de anclaje, el uso aparatos fijos palatinos, dispositivos de anclaje esquelético temporal [23] y arcos de acero de mayor calibre que fueron utilizados en el presente caso.

La extrusión ortodóntica se puede manejar con el uso de cadenas o hilos elastoméricos, cantilivers, arcos de extrusión y sobreposición de arcos de Niquel Titanio.[27]

Para la biomecánica de tracción en este caso se utilizó inicialmente un cantiliver de 0.017 x 0.025” de TMA colocado en el tubo accesorio de la pieza 26, siendo este un sistema ideal para aplicar fuerzas extrusivas continuas, controladas y medibles;

sin embargo, presenta cierta dificultad en su colocación ya que a menudo su extensión supera la curvatura canina [27]. Por lo tanto, al lograr una erupción parcial del incisivo se cambió la mecánica a un sistema de doble arco utilizando un arco de extrusión de NiTi de 0.012". Noorollahian et al [28] reportaron el uso este método de tracción utilizando un arco Niti de 0.014" ya que presenta varias ventajas como un amplio rango de acción del arco NiTi gracias a su elasticidad y baja carga de deflexión, una activación rápida y menor incomodidad.

Debido a que la tracción del incisivo se realiza por un aditamento pegado en la cara vestibular, el vector de fuerza extrusiva pasa por delante del centro de resistencia por lo que se genera una rotación del diente y movimiento de lingualización, con la corona hacia palatino y la raíz hacia vestibular.

Al igual que Tabchi el al [26] y Tai K et al [30] que realizaron movimientos de torque para mejorar la posición radicular de los incisivos centrales, en el presente caso la posición de la raíz también se encontraba desviada del centro del hueso alveolar por lo que fue necesario un control adicional del torque radicular mediante un resorte auxiliar y activaciones graduales de tercer orden en el arco hasta obtener un mejor resultado estético y periodontal.

Se deben tener en cuenta algunas complicaciones periodontales como recesión gingival, enfermedad periodontal, pérdida ósea alveolar y de encía adherida; durante y luego del tratamiento ortodóntico en un diente que ha sido traccionado[13].

Gracias al abordaje multidisciplinario, el manejo biomecánico de tracción y control de torque de las piezas, se obtuvieron resultados oclusales adecuados y se logró la alineación exitosa del incisivo central retenido mejorando la estética facial de la paciente y autoestima a edad temprana, lo que es muy importante para su desarrollo psicosocial.

CONCLUSIONES

- La erupción retardada del incisivo central superior fuera del tiempo esperado para su desarrollo o una erupción asimétrica donde el diente contralateral ya ha erupcionado al menos 6 meses antes, debe ser indicativo de un posible incisivo central retenido.
- La ausencia de los incisivos maxilares puede traer repercusiones en la función oclusal, la estética e impactar psicológicamente en el individuo por lo que es recomendable un tratamiento temprano.
- El diagnóstico, planificación y tratamiento de estos casos debe tener un enfoque multidisciplinario.
- Se debe realizar un diagnóstico apropiado de localización de la pieza retenida mediante una Tomografía computarizada de haz cónico (CBCT) para evaluar su ubicación, orientación, grado de desplazamiento y presencia de algún obstáculo en la vía de erupción; lo cual va determinar su abordaje y la elección de la técnica de exposición quirúrgica adecuada.
- Para la tracción del diente retenido se debe considerar la aplicación de una biomecánica adecuada y control de fuerzas para el éxito del tratamiento.
- Es importante realizar un diagnóstico e intervención temprana de estos casos ya que puede reducir la complejidad del tratamiento y tener un mejor pronóstico.

RECOMENDACIONES

- Se recomienda realizar controles periódicos del recambio dentario para un diagnóstico y tratamiento a edad temprana.
- Se recomienda realizar una planificación y abordaje multidisciplinario para un adecuado tratamiento.

12 PERSPECTIVA DEL PACIENTE

La paciente al finalizar el tratamiento estaba bastante contenta y conforme con los resultados a pesar que el tratamiento se prolongó debido a la pandemia Covid 19 y el cierre de la clínica de posgrado.

Sin embargo, la paciente refirió “Estoy feliz con mi sonrisa y mi diente en su posición”. Estas afirmaciones indican que gracias al tratamiento recuperó su autoestima y confianza durante esta etapa de su desarrollo.

13 CONSENTIMIENTO INFORMADO

CONDICIONES Y PERMISO DE ATENCION EN LA CLINICA DE POSTGRADO DE ORTODONCIA DE LA UNMSM.

Por el presente yo Luz Virginia Ñiquen Neciosup identificado con DNI /CE Nro 16789504 domiciliado en Jr. Guzman y Barrón 2616 - 3° piso - Urb. Elio - Cercado con teléfono 954171901; acepto libremente ser paciente de esta institución y declaro tener conocimiento que el plan de tratamiento (s) y /o procedimiento (s) propuesto (s) de acuerdo al diagnóstico al que seré sometido, se realizarán **bajo la supervisión de un odontólogo ortodoncista tutor.**

Además todo tratamiento pagado en su totalidad o en parte con o sin inicio de este, se declarará en condicion de abandono, si pasados los 90 días el paciente no presenta ni efectúa tratamiento alguno, por lo cual queda y se declara NULO todo pago realizado ya sea total o parcial, así como todo tratamiento no iniciado o sin culminar sin lugar a reclamo El caso de daños irreparables en la aparatología por mal uso o descuido, se deberá pagar adicionalmente el costo de una nueva aparatología.

La Clínica garantiza los procedimientos y la calidad de todos los materiales utilizados en los tratamientos que sean realizados terminados única y exclusivamente en sus instalaciones, siempre y cuando se encuentren debidamente cancelados, firmados y sellados por el profesor tutor, a partir de la fecha de culminación del trabajo .. Por lo cual acepto y declaro haber leído detenidamente el presente documento y en señal de conformidad lo firmo.

FIRMA DEL PACIENTE

Huella Digital

30-04-2018.

Fecha: día / mes /año

Nota : Si el paciente es menor de edad, el que acepta y firma el presente documento debe ser el padre o tutor del menor.

Llenar solo en caso de actualización de datos

Fecha	Nombre y Apellidos	Huella Digital	DNI	Firma

Nombre Luciana Adelaida Montoya Ñiquen. del niño:

14 REFERENCIAS BIBLIOGRAFICAS

1. Jha K, Adhikari M. Surgical orthodontic intervention for impacted maxillary permanent central incisors: A case series. Clin Case Rep. 2023 Nov 16;11(11):e8199.

2. Peng Y, Zhen Z, Qiu H, Li M, Xiong H, Chen K. The design and clinical application of a new appliance to treat impacted maxillary central incisors. J Clin Pediatr Dent. 2023 Mar;47(2):40-49.

3. Mukhtar U, Jaiswal MK, Tamchos R, Goyal A, Singh SP, Kapur A. Effect of age on the treatment duration and proposed "impacted incisor severity score" of impacted maxillary incisor: A retrospective study. J Oral Biol Craniofac Res. 2025 Mar-Apr;15(2):297-304

4. Siotou K, Kouskouki MP, Christopoulou I, Tsolakis AI, Tsolakis IA. Frequency and Local Etiological Factors of Impaction of Permanent Teeth among 1400 Patients in a Greek Population. Dent J (Basel). 2022 Aug 11;10(8):150.

5. Clauser GZ, Clauser T, Nardi C, Franceschi D. Periodontal implications of surgical-orthodontic treatment of an impacted dilacerated maxillary incisor: A case report with a 2-year follow-up. Am J Orthod Dentofacial Orthop. 2020 Sep;158(3):443-451.

6. Lana Mattiello FD, Deon Rizzatto SM, Macedo de Menezes L, Araújo EA, Kim KB, Martinelli de Lima E. Dimensional and morphologic characteristics of unilateral impacted maxillary central incisors. Am J Orthod Dentofacial Orthop. 2022 Sep;162(3):340-347.

7. Zhou Y, Bi M, Yang H, He X, Wang X, Chen Z, Ji F. Epidemiological and imaging characteristics of impacted maxillary incisors and effect on root

development. Sci Rep. 2025 Apr 16;15(1):13049. doi: 10.1038/s41598-025-96920-9.

8. Agarwal N, Daigavane P, Kamble R, Suchak D, Shinde M. Harmonizing Dentofacial Balance: A Comprehensive Exploration of Class 1 Malocclusion Resolution With Impacted Maxillary Central Incisor Management. Cureus. 2024 Jan 3;16(1):e51582.

9. Jain S, Raza M, Sharma P, Kumar P. Unraveling Impacted Maxillary Incisors: The Why, When, and How. Int J Clin Pediatr Dent. 2021 Jan-Feb;14(1):149-157.

10. Calil LR, Janson G, Silva VMD, Freitas MR, Almeida ALPF, Garib D. Periodontal status of maxillary central incisors after orthodontic traction: a longitudinal follow-up. J Appl Oral Sci. 2022 Mar 30;30:e20210492.

11. Mockutė G, Klimaitė G, Smailienė D. The Morphology of Impacted Maxillary Central Incisors: A Systematic Review. Medicina (Kaunas). 2022 Mar 22;58(4):462.

12. Wang R, Mei L, Wang S, Li Y. Traction of impacted and stacked maxillary anterior teeth with precise biomechanics followed by torque control using gate spring. Am J Orthod Dentofacial Orthop. 2022 Nov;162(5):763-776.

13. Seehra J, Alshammari A, Wazwaz F, Papageorgiou SN, Newton JT, Cobourne MT. Periodontal outcomes associated with impacted maxillary central incisor and canine teeth following surgical exposure and orthodontic alignment: a systematic review and meta-analysis. Eur J Orthod. 2023 Sep 18;45(5):584-598.

14. Nangia T, Kalra G, Langpoklakpam C. Comprehensive Management of an Impacted Maxillary Central Incisor: A Case Report. Cureus. 2024 Oct 15;16(10):e71547.

15. Nisa TH, Nuraini P, Nelwan SC, Pradopo S, Wahluyo S, Betadion, Tedjosasongko U, Adiwirastuti I, Bonardo B. Management of impacted maxillary central incisor and abnormality of labial frenulum in children: case report. Pan Afr Med J. 2022 Jun 28;42:158.
16. Marek I, Janková A, Starosta M, Novosad M, Kučera J. Comparison of spontaneous eruption and modified closed eruption technique with palatal traction in alignment of impacted maxillary central incisor teeth. Prog Orthod. 2023 Jun 26;24(1):17.

17. Rédua RB, Nascimento DD, Minchio ES, Dos Santos LS. Interception and early treatment with rapid maxillary expansion for the impacted maxillary permanent central incisor in children: Two cases report with 5-years follow-up. Int Orthod. 2020 Sep;18(3):603-623.

18. Chen W, Zhang W. Unlocking early solutions: 3D insights into managing impacted maxillary central incisors. Eur J Med Res. 2025 Jun 17;30(1):485.

19. Chen W, Li Y, Wang K, Xu S, Feng H, Zhang W. Adjustable Removable Traction Appliance With Surgically Assisted Eruption for Impacted Maxillary Central Incisors. Altern Ther Health Med. 2023 Sep;29(6):134-142.

20. Žarovienė A, Grinkevičienė D, Trakinienė G, Smailienė D. Post-Treatment Status of Impacted Maxillary Central Incisors following Surgical-Orthodontic Treatment: A Systematic Review. Medicina (Kaunas). 2021 Jul 30;57(8):783.

21. Sfeir E, Gholmieh M, Skaf Z, Mourad A. Alveolar Bone and Epithelial Attachment Status following Two Different Closed-eruption Surgical

Techniques for Impacted Maxillary Central Incisors. Int J Clin Pediatr Dent. 2018 Jul-Aug;11(4):317-322.

22. Kathade A, Gilani R, Kamble R, Singh S, Atey A. Unveiling the Journey: A Case Report of Managing an Impacted Central Incisor. Cureus. 2024 Jan 22;16(1):e52762.

23. Wu G, He S, Chi J, Sun H, Ye H, Bhikoo C, Du W, Pan W, Voliere G, Hu R. The differences of root morphology and root length between different types of impacted maxillary central incisors: A retrospective cone-beam computed tomography study. Am J Orthod Dentofacial Orthop. 2022 Apr;161(4):548-556.

24. Hui J, Niu Y, Jin R, Yang X, Wang J, Pan H, Zhang J. An analysis of clinical and imaging features of unilateral impacted maxillary central incisors: A cross-sectional study. Am J Orthod Dentofacial Orthop. 2022 Feb;161(2):e96-e104.

25. Alberto PL. Surgical Exposure of Impacted Teeth. Oral Maxillofac Surg Clin North Am. 2020 Nov;32(4):561-570.

26. Tabchi Y, Rabé Amani AH, Zaoui F. Interdisciplinary Management of a Skeletal Class III Malocclusion With Impacted Central Incisor and Lateral Incisor Revascularization: A Case Report. Cureus. 2025 Sep 7;17(9):e91768.

27. Chandhoke TK, Agarwal S, Feldman J, Shah RA, Upadhyay M, Nanda R. An efficient biomechanical approach for the management of an impacted maxillary central incisor. Am J Orthod Dentofacial Orthop. 2014 Aug;146(2):249-54.

28. Noorollahian S, Shirban F. Chair time saving method for treatment of an impacted maxillary central incisor with 15-month follow-up. Dent Res J (Isfahan). 2018 Mar-Apr;15(2):150-154.

29. Alyafrusee ES, Zheng B, Telha W, Li M, Wu H, Yang X, Almaqrami BS, Al-Worafi NA, Al-Somairi MAA, Alhammadi MS, Liu Y. Comparative evaluation of four traction scenarios on a labially impacted dilacerated maxillary central incisor: a three-dimensional finite element analysis. BMC Oral Health. 2025 May 22;25(1):761.

30. Tai K, Shin JW, Park JH, Sato Y. A Modified Palatal Appliance for Forced Eruption of Impacted Central Incisor. J Clin Pediatr Dent. 2019;43(6):424-431.