Universidad Nacional Mayor de San Marcos
Universidad del Perú. Decana de América
Facultad de Odontología
Unidad de Posgrado

Injertos gingivales en odontología

REPORTE CLÍNICO

Para optar el Título de Segunda Especialidad Profesional en Periodoncia

AUTOR

Andrew ALEJANDRO ESTRADA

ASESOR

Sixto GRADOS POMARINO

Lima, Perú

2011



Reconocimiento - No Comercial - Compartir Igual - Sin restricciones adicionales

https://creativecommons.org/licenses/by-nc-sa/4.0/

Usted puede distribuir, remezclar, retocar, y crear a partir del documento original de modo no comercial, siempre y cuando se dé crédito al autor del documento y se licencien las nuevas creaciones bajo las mismas condiciones. No se permite aplicar términos legales o medidas tecnológicas que restrinjan legalmente a otros a hacer cualquier cosa que permita esta licencia.

Referencia bibliográfica

Alejandro A. Injertos gingivales en odontología [Reporte clínico]. Lima: Universidad Nacional Mayor de San Marcos, Facultad de Odontología, Unidad de Posgrado; 2011.

RESUMEN

El presente trabajo es una revisión teórica de la cirugía plástica periodontal y presentación de seis casos clínicos desarrollados como parte de la formación en la segunda especialidad de Periodoncia de la Universidad Nacional Mayor de San Marcos con el objetivo de demostrar clínicamente la aplicación de los “injertos gingivales en odontología”

Se describen algunas características clínicas de la encía y del reborde gingival edéntulo, además de revisar antecedentes, base teórica, indicaciones, ventajas y desventajas de los injertos epitelial, conectivo y mixto gingival. En una segunda parte se presenta el resumen de la historia clínica y secuencia quirúrgica de seis casos resueltos con injertos gingivales.

Se puede concluir que el injerto de tejido epitelial gingival logra aumentar el ancho de encía queratinizada y cambiar el biotipo gingival fino en biotipo gingival grueso previo al tratamiento de ortodoncia y alrededor de implantes dentales.

El injerto de tejido conectivo gingival es predecible y estético para cubrir recesiones gingivales en dientes y para simular la forma de papilas alrededor de implantes dentales.

El injerto de tejido mixto gingival (tejido conectivo con una banda de tejido epitelial) logra aumentar el ancho y altura del reborde edéntulo logrando, junto a prótesis provisionales, mejorar la estética de defectos tipo III de Seibert y hasta casos de defectos de paladar hendido.

PALABRAS CLAVES

Injerto gingival, cirugía plástica periodontal, cirugía mucogingival, injerto epitelial, injerto conectivo, injerto mixto gingival

ABSTRACT

This paper is a theoretical review of periodontal plastic surgery and clinical presentation of six cases developed as part of the second specialty training in Periodontics at the San Marcos Higher National University with the objective to demonstrate clinical application of the "graft gingival in Dentistry"

It describes some clinical characteristics of the gingiva and edentulous gingival margin, in addition to reviewing background, theoretical basis, indications, advantages and disadvantages of epithelial grafts, connective graft and mixed gingival graft. The second part is a summary of the clinical history and surgical sequence of six cases resolved with gingival grafts.

It can be concluded that the gingival epithelial tissue graft does increase the width of keratinized gingiva and change the gingival fine biotype for gingival thick biotype prior to orthodontic treatment and about dental implants.

The gingival connective tissue graft is to cover predictable and esthetic gingival recession on teeth and to simulate the shape of papillae around dental implants.

The mixed tissue gingival graft (connective tissue with a band of epithelial tissue) does increase the width and height of the edentulous ridge making, along with provisional restorations, improving the aesthetics of type III Seibert’s defects and even cases of cleft palate defects.

KEYWORDS

Gingival graft, periodontal plastic surgery, mucogingival surgery, epithelial graft, connective graft, mixed gingival graft.

INTRODUCCIÓN

La cirugía plástica periodontal es rama de la cirugía periodontal encargada de modificar la forma, posición y/o tamaño del reborde gingival alveolar o encía alrededor de dientes o implantes dentales. Estos procedimientos incluyen injertos gingivales libres de tejido epitelial, conectivo y mixto.

El injerto de tejido epitelial es una de las primeras técnicas desarrolladas desde inicios de siglo con Younger en 1902, pero no es hasta 1988 con Miller que se convierte en la más utilizada, versátil y previsible aunque con la desventaja estética por el color pálido del injerto al cicatrizar. Las principal aplicación es aumentar la cantidad de encía queratinizada que conlleva beneficios en rehabilitación oral y alrededor de implantes dentales. Además es útil para cubrir o detener el progreso de recesiones gingivales.

El injerto de tejido conectivo nace de la preocupación por cubrir recesiones gingivales de manera estética. En 1985, Langer y Langer realizan injertos de tejido conectivo con e indican su uso para aumentar cantidad de encía queratinizada, así como cubrir recesiones gingivales de manera estética. Otras ventajas incluyen que el paladar cicatriza a primera intención y que el injerto tiene doble fuente de irrigación en el lecho receptor. La desventaja de esta cirugía radica en la complejidad de la técnica y la disponibilidad de cantidad de tejido conectivo por arterias que recorren el paladar.

El injerto de tejido mixto gingival surge de la búsqueda de nuevas posibilidades no sólo estéticas sino funcionales para mejorar los defectos del reborde alveolar edéntulo. Es una modificación al injerto gingival que incluye una banda de tejido epitelial para ganar grosor y altura del reborde.

El presente trabajo reporta además de las bases teóricas de estas técnicas casos clínicos desarrollados como parte de la formación en la segunda especialidad de periodoncia de la Universidad Nacional Mayor de San Marcos durante los años 2007 y 2008.

1. OBJETIVOS

1.1 Objetivo General

Demostrar clínicamente la aplicación de los injertos gingivales en odontología

1.2 Objetivo Especifico

Realizar injerto de tejido epitelial gingival para aumentar el ancho de encía queratinizada previo al tratamiento de ortodoncia.

Realizar injerto de tejido epitelial gingival para aumentar el ancho de encía queratinizada alrededor de implantes dentales.

Realizar injerto de tejido conectivo gingival para cubrir recesiones gingivales.

Realizar injerto de tejido conectivo gingival para crear papilas alrededor de implantes dentales.

Realizar injerto de tejido mixto gingival para aumentar el ancho y altura del reborde edéntulo.

Realizar injerto de tejido mixto gingival para aumentar el ancho y altura del reborde edéntulo en caso de labio y paladar hendido.

2. MARCO TEÓRICO

2.1 Bases históricas y antecedentes.

En 1996, en el World Workshop in Periodontics[36], se define como cirugía plástica periodontal los procedimientos quirúrgicos realizados para prevenir o corregir defectos anatómicos, del desarrollo, traumáticos, o inducidos por enfermedades asociados a placa en la encía, mucosa alveolar y hueso alveolar.

Esto significaba una evolución del término cirugía mucogingival descrito en 1957[11], y que la definía como los procedimientos destinados a corregir problemas de encía insertada, disminución del fondo de surco e inserciones de frenillos.

En 1963, Bjorn[5] y en 1968 Sullivan & Atkin,[33] fueron los primeros en describir los autoinjertos gingivales libre. Ambos aplicaron y trasladaron los principios de cirugía plástica en periodoncia. Los autoinjertos fueron usados inicialmente para incrementar el ancho de encía y profundizar el fondo de surco vestibular. Posteriormente se usó para cubrir recesiones de superficies radiculares expuestas (Sullivan & Atkins 1968; Holbrook & Ochsenbein 1983; Miller, 1985)

La simplicidad y alta predecibilidad cuando era usado para aumentar la encía adherida, hizo que también se usara sobre alvéolos pos extracción o junto a injertos óseos (Ellegaard et al. 1974)

En 1975, Bernimoulin et al, fueron los primeros en reportar la reposición coronal después de usar un autoinjerto gingival libre. Describieron dos etapas en su técnica para cubrir recesiones gingivales, primero la colocación de un injerto gingival libre a nivel apical de la recesión a ser tratada. La segunda etapa al cabo de unos meses consistía en una reposición coronal sobre la superficie radicular denudada.

En 1983, Seibert clasificó los diferentes tipos de defectos de reborde alveolar que clínicamente se encuentran en la planificación y rehabilitación protésica, dándose como una alternativa estética el uso de injerto gingival conectivo o mixto epitelial más conectivo.

En 1986, Tarnow[34] describe un colgajo semilunar de reposición coronal, de una sola etapa, sin sutura para cubrir pequeñas recesiones gingivales.

En 1989, Allen[3] y Miller reportaron el uso de una sola etapa de colgajo de reposición coronal junto al uso de ácido cítrico para acondicionar la raíz para corregir recesiones de 2.5 hasta 4mm

Los injertos de tejido conectivo o subepitelial fueron descritos en la literatura en 1985 por Langer & Langer[17] y también por Raetzke[28] en el mismo año como una técnica predecible para cubrir raíces dentales expuestas ya que tiene la ventaja de doble vascularidad desde el periostio y el colgajo vestibular. Además el tejido conectivo lleva la información genética para el desarrollo de un epitelio queratinizado (Edel 1974).

La predecibilidad y estética superior comparada con el autoinjerto gingival libre hizo que fuera la técnica gold standard para el cubrimiento de raíces dentales. (Jahnke et al, 1993)

En 1995, Wainwright, empezó a usarse un aloinjerto de matriz dérmica acelular, originalmente para cubrir alvéolos pos extracción, como una alternativa menos invasiva que los autoinjertos gingivales (Silverstein & Callan 1997).

En el año del 2001, Belcher introdujo la microcirugía periodontal para realizar los procedimientos de cirugía plástica periodontal; Belcher sintetiza los beneficios y utilidad de usar el microscopio como parte de la terapia periodontal destacando la iluminación, magnificación e incremento de la precisión de la técnica, a partir de esta fecha se vino incorporando como parte de la enseñanza en las escuelas de periodoncia.

2.2 Bases científicas.

2.2.1 Características clínicas de la encía en dentados.

La encía es parte de la mucosa bucal masticatoria, que recubre las apófisis alveolares y rodea la porción cervical de los dientes. En sentido coronario termina en el margen gingival libre, que tiene contorno festoneado, en sentido apical, la encía continúa con la mucosa alveolar laxa, de la cual se separa por una línea demarcadora fácilmente reconocible en la clínica llamada unión mucogingival o línea mucogingival.

No existe una línea mucogingival en el lado palatino, pues el paladar duro y la apófisis alveolar del maxilar superior están revestidos por el mismo tipo de mucosa masticatoria.

A diferencia de la mucosa oral, la encía tiene epitelio queratinizado o paraqueratinizado, por lo que recibe el nombre de encía queratinizada. La queratinización disminuye con la edad e inicio de la menopausia y no está relacionado al ciclo menstrual. En orden de mayor a menor queratinización están el paladar, encía, cara ventral de la lengua y carrillo.

Topográficamente la encía se divide en tres zonas, encía adherida, encía libre y encía papilar.

La encía libre o marginal es la porción terminal o borde gingival alrededor del diente en forma de collarín. En el 30 a 40% de personas está separado de la encía adherida por una depresión lineal, la muesca gingival libre. Usualmente mide 1mm de ancho y forma la pared blanda del surco gingival, por lo que puede separarse del diente con una sonda.

La encía adherida, está limitado en sentido coronal por la muesca gingival o de no ser visible por un plano horizontal a nivel de la unión amelocementaria y se extiende hasta la línea mucogingival. Es un tejido de inserción firme, a

veces con una textura puntillada. El ancho es variable entre las personas y dentro de la misma arcada

La encía papilar, ocupa la zona interproximal debajo del área de contacto de los dientes. Tiene forma piramidal o de “col” Si existe un diastema, la encía se adhiere firmemente al hueso y forma una superficie redondeada, lisa sin papila interdental.

El color de la encía es variable, por lo general se describe como rosa coral, producto del aporte vascular, el grosor y el grado de queratinización de epitelio, así como la presencia de células melánicas que contienen pigmentos. El matiz varía entre las personas y parece relacionarse con la pigmentación de la piel. La mucosa alveolar es roja, uniforme y brillante envés de rosa y punteada.

El contorno o forma de la encía es en filo de cuchillo, su posición depende de la morfología de los dientes y su alineación en la arcada, la ubicación y el tamaño del área de contacto proximal, así como de las dimensiones de los espacios interproximales gingivales, vestibulares y linguales. La altura de la encía interdental varía con la ubicación del contacto proximal, que en la mayoría de casos está a 5mm de la cresta ósea interproximal.

La consistencia de la encía es firme y, con excepción del margen libre móvil, se fija firmemente en el hueso subyacente. La naturaleza colágena de la lámina propia y su inmediación con el mucoperiostio del hueso alveolar determinan la consistencia firme de la encía insertada.

La textura de la encía en un 40% de personas se asemeja a la cáscara de naranja, puntillada a excepción de la encía marginal. La porción central de las papilas muestran puntillado, aunque los bordes marginales son tersos. El puntillado varía con la edad, está ausente en la infancia, aparece aproximadamente a los 5 años de edad, aumenta en la edad adulta y desaparece en los ancianos.

El surco o hendidura gingival, es el espacio entre el borde de la encía libre y el epitelio de unión, mide de 0 a 3mm, valores superiores se corresponden a bolsa periodontal, que es el signo patognomónico de una periodontitis. Bajo condiciones normales o absoluta normalidad, la profundidad del surco es casi 0, Esta condición se obtienen experimentalmente en animales o después de un control de placa intenso y prolongado. En cortes histológicos de humanos el surco gingival mide 1.8mm, con variación de 0 a 6 mm. Otros estudios dan promedios de 1.5mm y 0.69mm.

Ancho de encía.

La encía adherida se encuentra firmemente unida mediante el periostio al hueso alveolar y mediante fibras de colágeno al cemento radicular. Su ancho puede variar desde 9mm en la cara vestibular de los incisivos hasta 1mm en la zona de premolares y caninos. Su ancho no varía con la edad en ausencia de patología, aunque en condiciones patológicas puede llegar a desaparecer completamente.

El ancho de encía vestibular difiere por zonas, es mayor en incisivos (maxilar 3.5 a 4.5mm y mandibular 3.3 a 3.9mm) que en los premolares (1.9mm en maxilar y 1.8mm en mandíbula). La línea mucogingival permanece invariable en la vida adulta y el ancho de la encía adherida aumenta con la edad y sobre erupción dentaria.

Mucho se ha discutido desde la década del 50 sobre una franja adecuada de encía queratinizada alrededor de los dientes y recientemente, de los implantes dentales, coincidiendo en la necesidad de 3mm de encía adherida sólo en casos de dientes con restauraciones subgingivales, retenedores de aparatos removibles, inserción de frenillos y en implantes dentales.

Respecto a la importancia del ancho de la encía Lang y Loe (1972) propone para la salud gingival se requiere un ancho mínimo de 2mm de encía queratinizada con 1mm de encía adherida. Tenembaum, 1982, concluye que

existe una correlación significativa entre el ancho de encía adherida y las recesiones gingivales. Stetler & Bisada, 1987, observaron que el índice de placa aumenta en restauraciones cervicales si existe poca encía queratinizada.

Sin embargo autores como Miyasato, 1977, dice que no hay diferencia en la salud gingival en lugares con o sin encía queratinizada. Wennstrom, 1983, concluye que no existe influencia del ancho de encía adherida sobre la aparición de recesiones gingivales.

La importancia del ancho de la encía alrededor de implantes dentales también se ha discutido y encontrado resultados contrarios, así Heckman y col, 2004, concluyen que no existe diferencia en el índice de sangrado alrededor de implantes con y sin encía queratinizada.

Contradiciendo los resultados anteriores, Krekeler y col, en 1985, concluyen que existe riesgo de formación de bolsa periimplantaria si no existe encía adherida, el riesgo de inflamación alrededor del implante es el doble si no existe encía adherida. Bengazi y col, 1996, encontraron que se produjo grandes recesiones en ausencia de encía queratinizada al cabo de 6 meses, pero no aumentó en control a los 18 meses. Chung y col, 2006 demostraron que la ausencia de encía queratinizada se asocia a mayor acumulación de placa e inflamación gingival.

Encontrada las conclusiones de diversos estudios, la comunidad científica especializada reunidos en el Congreso mundial de Implantología realizado en Boston el año 2008 después de mucho debate acerca de los resultados encontrados hasta ese momento, llegaron al consenso que la existencia de 2mm o menos de encía queratinizada alrededor de implantes dentales se asocia a acumulación de placa (lingual) y recesión gingival (vestibular) alrededor de implantes dentales. Los demás parámetros clínicos no se ven afectados por la falta de encía.

Biotipo de encía.

El Fenotipo o biotipo gingival resulta de la suma del espesor de los diferentes estratos epiteliales (estrato basal, espinoso, granular, córnea) y el espesor del tejido conectivo (estrato papilar y reticular). Así el biotipo gingival puede ser biotipo delgado o biotipo grueso.

Se considera biotipo delgado si el grosor es menos de 1mm por lo que es un periodonto de riesgo, este biotipo se presenta en la mayoría de personas, llegando hasta el 73% de casos. A diferencia, el biotipo grueso mide más de 1.3mm de grosor y ancho mayor a 6mm, por lo que es un periodonto favorable, aunque sólo se presenta en un 23% de casos.

Para el manejo clínico de un biotipo delgado debe considerar:

- Injerto de tejido conectivo como medida de prevención a recesiones gingivales previo a tratamiento con implantes dentales, rehabilitación oral y ortodoncia.
- Preservar los tejidos en procedimientos quirúrgicos, temporalización protésica inmediata y personalizar el pilar con fines estéticos.
- Mayor tiempo con provisionales protésicas para modelar el tejido gingival.
- Preservar el tejido óseo al máximo en las cirugías y considerar el uso de Injertos óseos con este fin.
- En casos de coronas protésicas evitar sobre contornos ya que ocasiona recesiones en cara vestibular y pérdida de papila en proximal.

Si bien el manejo de un biotipo gingival grueso es favorable, se debe considerar en el manejo quirúrgico de estos casos:

- Evitar incisiones vestibulares porque dejan cicatrices visibles.
- Evitar tensión y no sobreponer los colgajos porque de igual forma ocasionan cicatriz que afectan la estética gingival.

Recesión gingival.

La exposición del diente por la migración apical de la encía recibe el nombre de *recesión gingival*. Es normal la exposición radicular con la edad y se denomina *recesión fisiológica*.

La recesión o retracción gingival es la exposición de la superficie radicular debido a la migración apical del margen gingival. Su incidencia varía desde el 8% en los niños hasta el 100% tras los 50 años de edad por lo que se desconoce aun si es un proceso fisiológico vinculado al envejecimiento.

El factor primario para ocasionarse la recesión gingival es la inflamación gingival debido a presencia de placa bacteriana por una higiene deficiente y factores locales, iatrogénicos, que contribuyen a su acúmulo. También se considera a la irritación mecánica como cepillado traumático y/u otros como causa primaria.

Existen factores predisponentes anatómicos como son, biotipo gingival delgado, extensión de la encía adherida menos de 3mm, interferencia por inserción de frenillos o bridas musculares, espesor delgado del tejido óseo alveolar alrededor de la raíz o implante dental y la mala posición del diente o implante en la arcada.

El trauma oclusal es otro importante factor predisponente relacionado al origen de las recesiones gingivales, que será directamente proporcional a la intensidad y duración del trauma y a la anatomía del tejido óseo alveolar circundante a la raíz o implante.

Existen diversos parámetros clínicos a considerar en la evaluación de las recesiones gingivales como: (a) longitud de la recesión, que es la distancia del margen gingival a la unión cemento esmalte, (b) ancho de la recesión, (c) nivel a adherencia clínica, (d) profundidad de sondaje y (e) ancho de encía queratinizada.

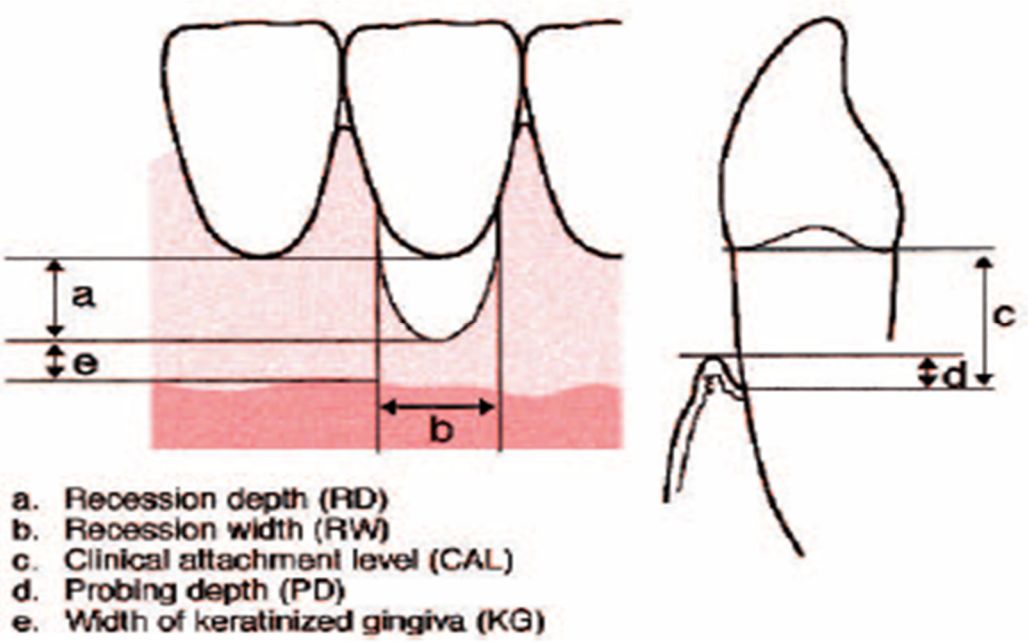

Para la simplificación en la evaluación clínica y con el propósito de establecer el pronóstico, Miller [23,24] propone la clasificación de las recesiones gingivales en cuatro tipos:

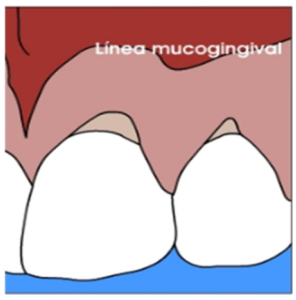

- Tipo I. Recesión del margen gingival que no se extiende más allá de la línea mucogingival. No hay pérdida de hueso interproximal o papila. Se puede anticipar una cobertura radicular total.

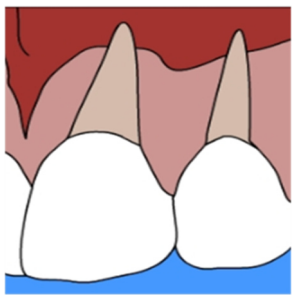

- Tipo II. Recesión del margen gingival que se extiende hasta o más allá de la línea mucogingival. No hay pérdida de hueso interproximal o papila. Se puede anticipar una cobertura radicular total.

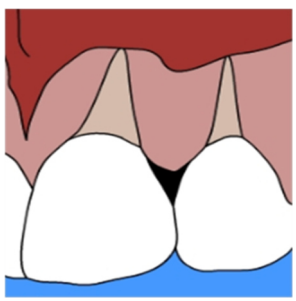

- Tipo III. Recesión del margen gingival que no se extiende más allá de la línea mucogingival. Hay pérdida de hueso interproximal o papila, apical a UCE pero coronal al nivel de la recesión. Se puede anticipar una cobertura radicular parcial.

- Tipo IV. Recesión del margen gingival que se extiende hasta o más allá de la línea mucogingival. Hay pérdida de hueso interproximal o papila, apical a la recesión. No se puede anticipar una cobertura radicular parcial.

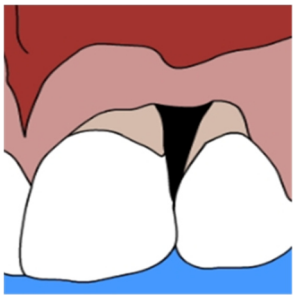

2.2.2 Características clínicas del reborde alveolar edéntulo.

Un reborde alveolar parcialmente edéntulo puede conservar la forma general de la apófisis alveolar, llamándose reborde normal, que aunque conserve la dimensión vestíbulo-lingual y corono-apical, es diferente al de un dentado porque ya no existen las eminencias gingivales de la raíz dental y faltan las papilas interdentales.

La mayoría de veces, después de la extracción dental, el alveolo cicatrizará en 4 a 6 meses, reduciéndose un 25% de ancho y 4mm de altura el primer año, y que se incrementa hasta el 40% en 3 años, por lo general a expensas de la tabla vestibular, notándose clínicamente como un reborde reabsorbido.

El contorno plano del reborde es un problema estético en la rehabilitación protésica, en una prótesis fija, los pónticos dan la apariencia de sobresalir del reborde óseo envés de emerger desde el interior del reborde; carecen de eminencia radicular, de encía marginal y papilas interdentales. Es a menudo observar triángulos negros en las troneras entre el póntico y el pilar.

Borghetti y Laborde (1996) recomiendan para prevenir el colapso del reborde alveolar debido a la resorción del hueso alveolar sobretodo en casos de fractura de la tabla ósea vestibular durante la exodoncia o por traumatismo y en casos de resorción ósea o cuando la tabla ósea vestibular es delgada.

Entre los procedimientos propuestos para la prevención del colapso del reborde por la extracción dental se encuentran:

- Levantamiento de colgajo para el cierre completo de los sitios de extracción con tejidos blandos. (Borghetti y Glise, 2000)
- Aplicación de injertos de tejido conectivo sobre sitios de extracción. (Nevins y Mellonig, 1998)
- Aplicación de injertos óseos. (Becker y col, 1994)
- Utilización de membranas de barrera. (Leikovic y col, 1997)

Para clasificar esta deficiencia de reborde se han propuesto diversos criterios, así Seibert en 1983 clasificó los defectos del reborde en:

- Clase I: pérdida de la dimensión vestíbulo lingual, conservando la altura apicocoronal normal.



- Clase II: pérdida de altura apicocoronal pero con dimensión vestíbulo lingual normal.



- Clase III: combinación de pérdida de altura y espesor de la cresta.

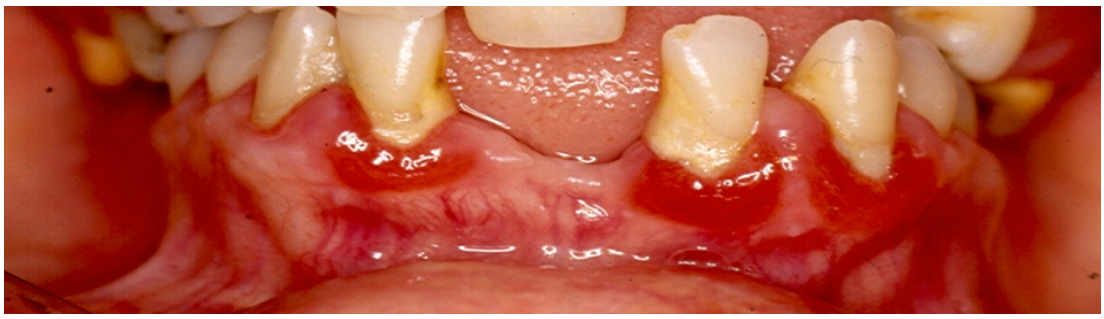

2.2.3 Cirugía mucogingival: Injertos gingivales.

Injerto de tejido epitelial gingival.

El Injerto epitelial o gingival libre autógeno es la técnica de cirugía mucogingival pura más utilizada, versátil y previsible de las empleadas hoy en día. Fue descrito por primera vez por para cubrir recesiones Younger en 1902, Harlan en 1906, y Rosenthal en 1911, ellos usaban injertos que en 1904 y generalizada por Bjorn en 1963. Sin embargo se dejaron estas técnicas hasta que en 1968 Sullivan y Atkins presentan una serie casos de injerto epitelial libre, con el objetivo de incrementar la calidad y cantidad de encía queratinizada. Más tarde, en 1988, Miller modificará la técnica buscando el cubrimiento de recesiones radiculares.

Entre las ventajas que presenta el injerto epitelial destacan, es una técnica muy versátil y previsible para crear encía adherida, se puede efectuar para un único diente o varios, existe una fuente relativamente grande para obtener tejido donante y puede preverse una "inserción reptante" durante el año siguiente a la cirugía, lo que da como resultado una cobertura adicional postoperatoria ("creeping attachment").

La técnica también tiene una serie de desventajas entre las que cabe destacar: existen dos zonas quirúrgicamente afectadas, la herida en el paladar puede ser dolorosa, el color puede ser difícil de igualar en áreas de importancia estética y la cobertura radicular no siempre es previsible.

Basado en la existencia de la evidencia, la Academia Americana de Periodoncia (AAP) da algunas indicaciones para realizar procedimientos de aumento de encía: para prevenir daños del tejido blando si existe dehiscencia ósea durante la erupción dentaria natural o tratamientos de ortodoncia, para evitar el progreso de la recesión gingival, para facilitar el control de placa alrededor de dientes o implantes, para incrementar el ancho de encía en casos relacionados a prótesis fija o removible.

Otras indicaciones también incluyen detención de la progresión de una recesión gingival, establecimiento de una zona adecuada de encía adherida (para facilitar higiene oral, antes de un tratamiento ortodóntico en biotipo óseo delgado, etc.), mejoría estética (grietas de encía, tatuaje gingival por amalgama, etc.) y su asociación a técnicas de frenectomía para prevenir la reaparición de las tensiones y la consiguiente recidiva.

Existen dos aplicaciones para el injerto epitelial, profiláctico y terapéutico. El primero pretende aumentar la cantidad de encía insertada indicado en coronas, restauraciones clase V, sobredentaduras (pilares), tratamientos preortodóncicos e inflamaciones gingivales persistentes con encía insertada inadecuada, mientras el terapéutico intenta cubrir la superficie radicular expuesta, está indicado para facilitar los procedimientos de higiene oral y también por motivos estéticos.

Para la técnica quirúrgica de incremento de encía queratinizada se han propuesto diversas técnicas quirúrgicas, con diversos resultados clínicos, así tenemos:

- *Injerto palatino de espesor parcial o técnica convencional (Bjorn, 1963)*, que tiene ventajas como son la uniformidad del injerto, la abundancia de epitelio queratinizado, la facilidad de la técnica y que constituye un paso previo para futuro reposicionamiento coronal. También tiene una serie de inconvenientes como son amplia zona cruenta de lecho donante, aumento del riesgo de hemorragia en sábana, mayores molestias y dolor postoperatorio y limitaciones estéticas en sectores anteriores (color).

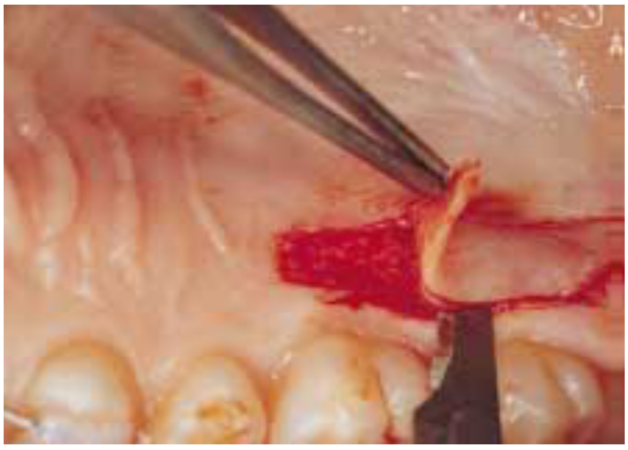

- *Injerto en acordeón (Mesh-graf), buscando que el* injerto epitelial consiga una amplia zona de encía queratinizada (mayor que la donante). Las desventajas son mayor dificultad técnica, riesgo de rotura del injerto, sutura dificultosa, antiestética en sector anterior y falta de uniformidad del injerto con insuficiente grosor para un reposicionamiento coronal.

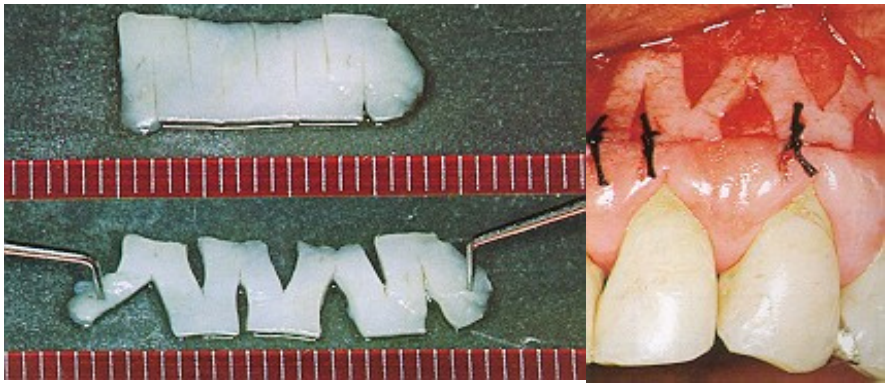

- *Técnica de tiras (Takey y Hann, 1993)*, con lo que consigue acelerar la cicatrización de la zona donante del paladar y reducir al mínimo el riesgo de hemorragia. Entre sus ventajas destacan el excelente postoperatorio, el mínimo riesgo de hemorragia y la escasa zona cruenta. Entre las desventajas, mayor dificultad técnica, limitado en sectores estéticos (color) y grosor no uniforme lo que dificulta la futura reposición coronal.

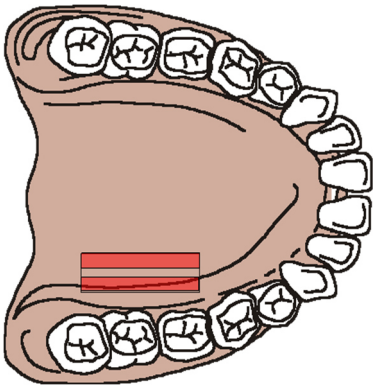

- *Técnicas bilaminares*, que es un autoinjerto de tejido conectivo asociado a colgajo de reposicionamiento coronal. Requiere de vestíbulo profundo. El tejido conectivo bajo epitelio queratinizado posee la codificación genética para formar epitelio queratinizado y viceversa. Entre sus ventajas destacar que el injerto recibe doble vascularización y que el color obtenido es muy similar al de la encía adherida adyacente.

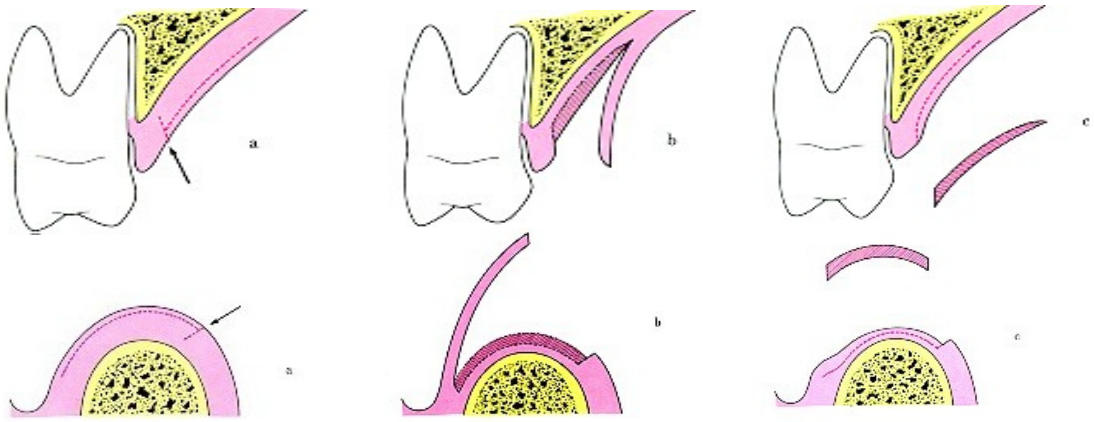

Cualquiera sea la técnica quirúrgica a usar para un injerto de tejido epitelial gingival, antes de la cirugía se confecciona una férula palatina acrílica trasparente adaptada a la bóveda palatina con retenedores en las superficies de dientes posteriores

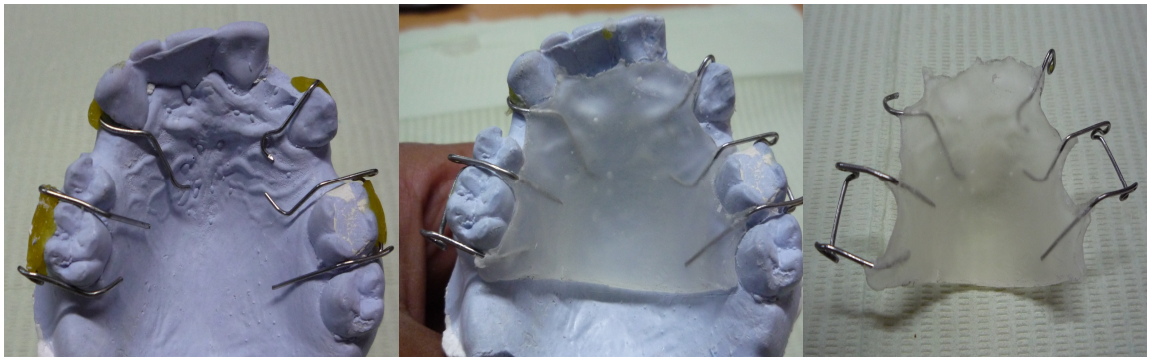

La técnica quirúrgica para el injerto epitelial con fines de incremento de encía queratinizada con o sin cubrimiento radicular simultáneo se puede dividir en cuatro pasos:

a) *Preparación del lecho receptor.* Se realiza una incisión a espesor parcial a nivel de la línea mucogingival con dos incisiones liberadoras preferiblemente oblicuas, en realidad es una sola “incisión en arco” a bisel interno (empleando la misma técnica que en una vestibuloplastia o en la reposición apical de un frenillo). Si la técnica incluye el cubrimiento radicular simultáneo se realiza incisiones biseladas en la base de las papilas para mejor aposición del injerto con la base de las papilas A continuación se decola a espesor parcial hasta alejarse por lo menos 5mm de la dehiscencia ósea y extenderse al menos un diente más a cada lado del área a injertar. Luego, opcionalmente se sutura el colgajo al fondo de vestíbulo, preferiblemente con hilo 5-0.



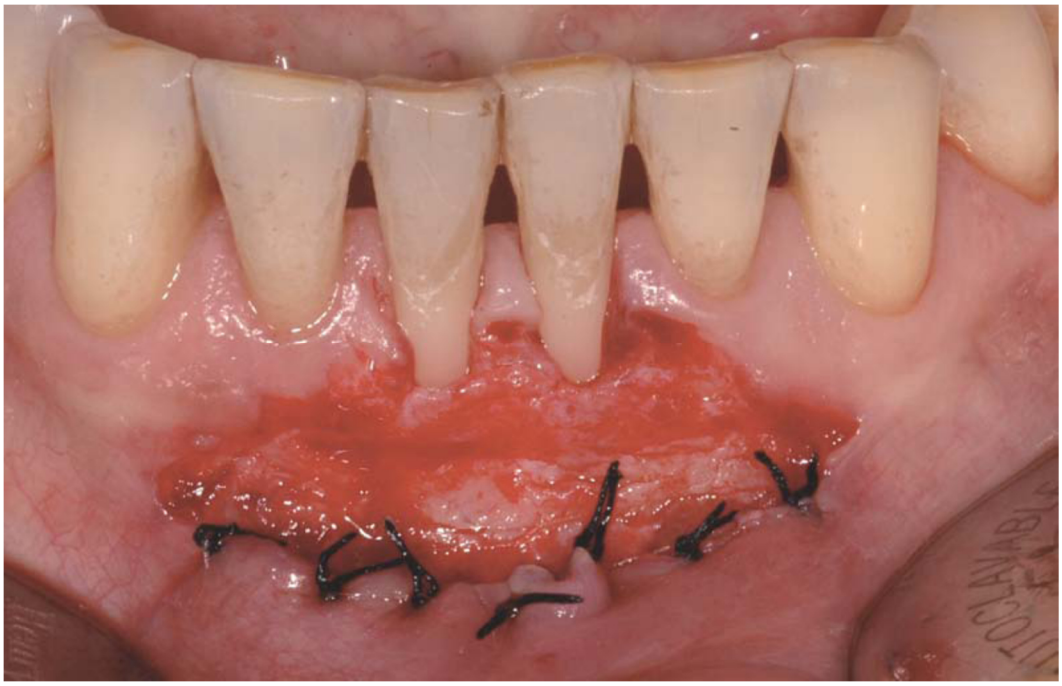

b) *Preparación de la superficie radicular y modelado del patrón.* Con curetas y/o fresas, en caso de cubrimiento radicular simultáneo, se elimina restos de sarro y se alisa y aplana la superficie radicular. El acondicionamiento de la superficie radicular con clorhidrato de tetraciclina o ácido cítrico (como preconizó Miller) no ha logrado evidenciar clínicamente que mejores los resultados. Preparado el lecho se recorta un modelo o patrón de papel para trasladar las dimensiones del injerto al paladar



c) *Obtención del tejido epitelial donante.* De preferencia se escoge el epitelio del paladar duro, o a veces, el reborde alveolar edéntulo o tuberosidad retromolar. En el paladar, a pesar que el epitelio no contiene vasos; por tanto, no existe riesgo de dañar la arteria si la incisión se limita a retirar una lámina de espesor parcial, se debe considerar límites de seguridad. Hacia la parte anterior, a distal de canino detrás de las rugas palatinas, pues de otra forma se transfiere esa morfología con el injerto. Hacia la parte posterior hasta distal de la 1ª molar, para evitar la salida de la arteria palatina anterior. Hacia el margen gingival, se aleja 3mm para evitar recesiones gingivales. Hacia la línea media dependerá del tipo de paladar para evitar la arteria palatina que se ubica a 17mm desde línea amelocementaria en bóvedas profundas, 13mm en bóvedas medias y 7-8mm en bóvedas planas. Tomando en cuenta estos límites se obtiene el injerto con ayuda de una hoja de bisturí No 15, bisturí de Kirkland o tijeras. Retirado el injerto se lleva a una gasa con solución salina para terminar de conformar el espesor que será fino (1.5mm) si es con fines profilácticos, y si es terapéutico más grueso (2-2.5mm). Según Soehren y Allen, 1.5mm de grosor es el de mayor supervivencia. En el paladar se deja la férula acrílica para presionar la herida y facilitar la cicatrización.

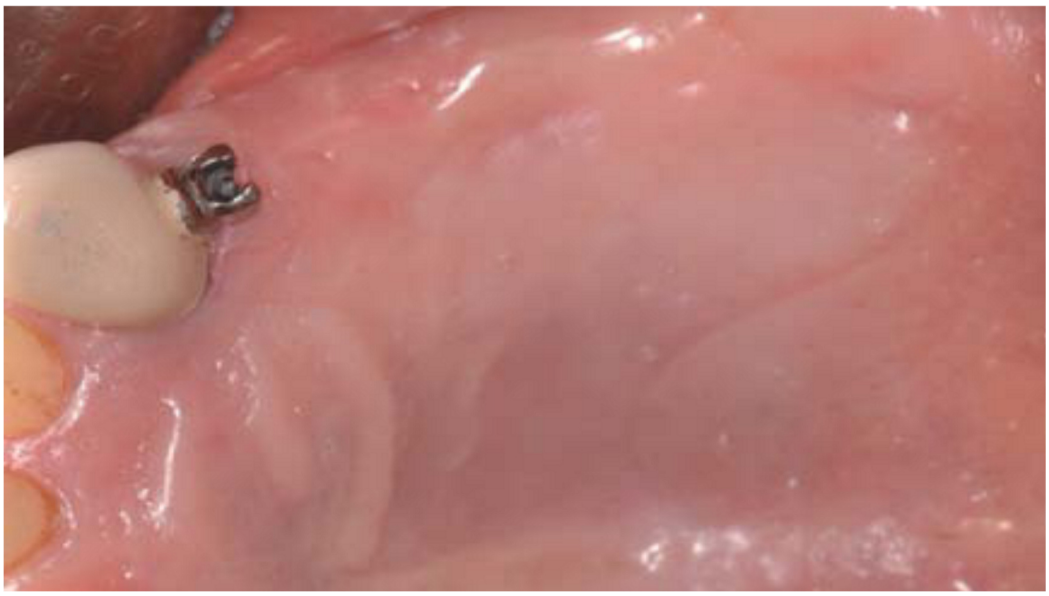

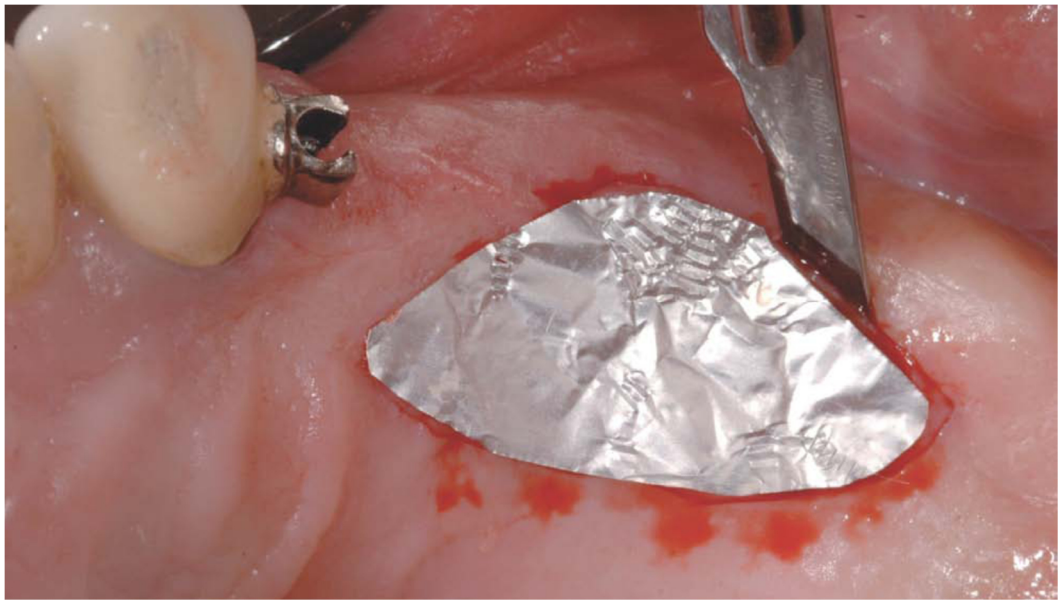

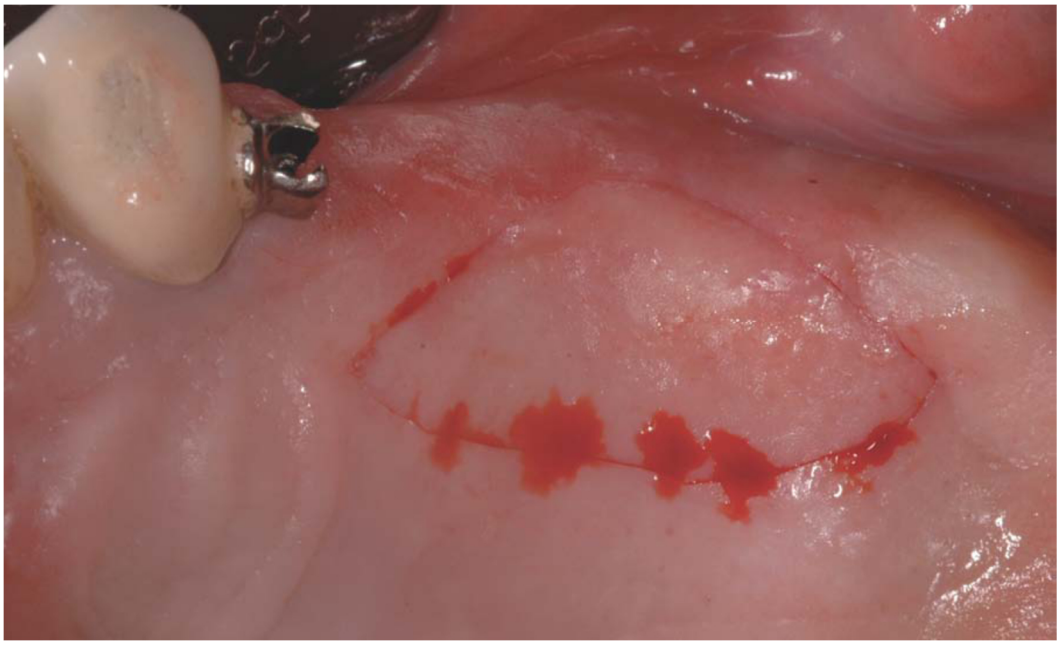

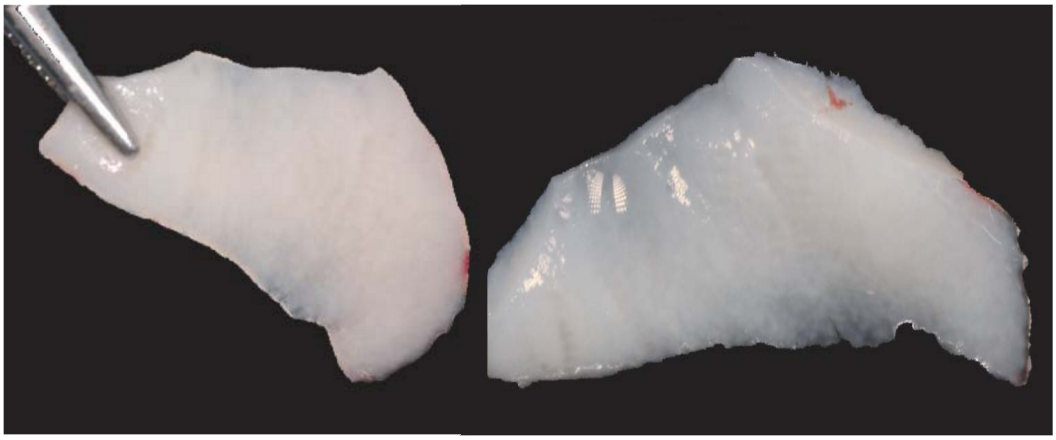

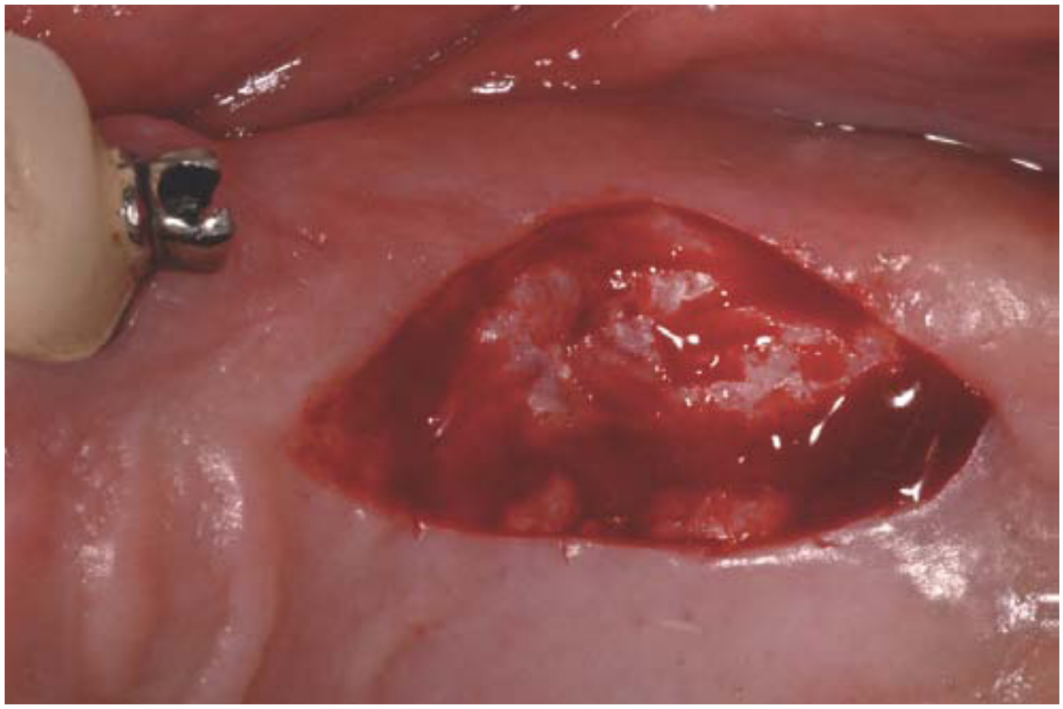

d) *Sutura del injerto.* El objetivo es adherirlo perfectamente al lecho receptor. La sutura, de preferencia 5-0, será discontinua sólo en el lado coronal, no es necesario suturar el borde apical del injerto. Adicionalmente mediante puntos en cruz anclados en el periostio, se comprime el injerto contra el lecho receptor para evitar la movilidad y la formación de hematomas entre el injerto y la base, que provocarían la necrosis y pérdida del injerto. Al final se presiona con una gasa húmeda sobre el injerto epitelial en posición durante unos 3-5 minutos para conseguir una adherencia inicial fibrinosa, prevenir hemorragia en sábana por debajo del lecho del injerto, hemostasia y mejorar la adaptación del injerto a su lecho.

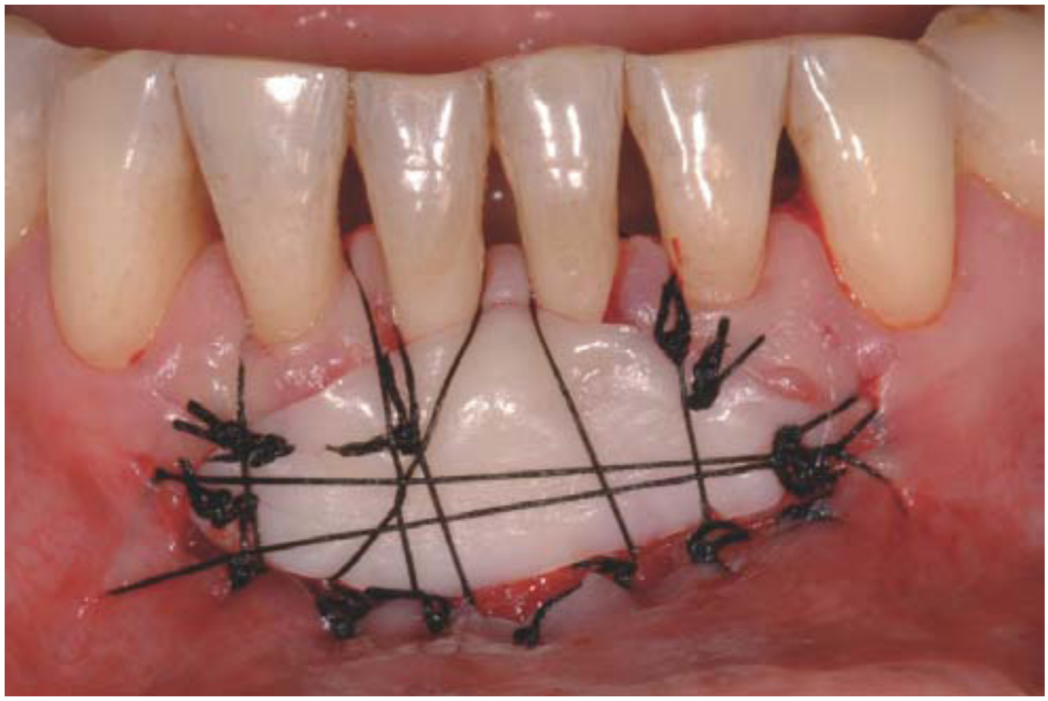

La técnica quirúrgica de injerto gingival de tejido epitelial para aumentar la encía queratinizada o cubrimiento de raíces dentales será predecible si se tiene en cuenta los siguientes principios[25]:

- Si al momento de la preparación del lecho receptor existe algunos milímetros de encía insertada deberá conservarse.
- De preferencia el colgajo se prepara a espesor parcial.
- El lecho receptor debe estar libre de fibras musculares (sólo periostio) para facilitar el requisito indispensable de inmovilidad del injerto.
- si el periostio se perfora no se ve afectada la viabilidad del injerto.
- En casos de cubrir recesiones gingivales se debe raspar y alisar la superficie radicular denudada.
- En casos de cubrir recesiones, el periostio que es la superficie del lecho vascular ha de ser mayor que la superficie radicular que es lecho avascular.
- Si el injerto no se apoya en el periostio o en el hueso se necrosará.

Al desprender el injerto de la fibromucosa palatina se produce una contracción primaria del mismo. Durante el periodo de cicatrización, tras la sutura en la zona receptora, se puede producir una contracción secundaria.

Un injerto grueso presentará mayor contracción primaria y muy poca secundaria, mientras que un injerto fino presentará muy poca contracción primaria e importante contracción secundaria (hasta 25%).

El proceso de curación de la herida pasa por una etapa inicial de circulación plasmática (2º-3º días), luego pasa al estadío de circulación capilar (4º-5º días), al estadío de organización (10º-14º días) para recién consolidarse el injerto al cabo de 2 a 3 meses post cirugía.

También se debe considerar la etapa de "creeping attachment" o migración coronal de células a partir del injerto que se observa hasta 1 año después del procedimiento.

Teniendo en cuenta el proceso de cicatrización la férula palatina se retira al cabo de una semana, los puntos que sostienen el injerto se retiran a los 10 a 14 días, Si se requiere una reposición coronal se esperará la etapa de consolidación al cabo de 2 a 3 meses.

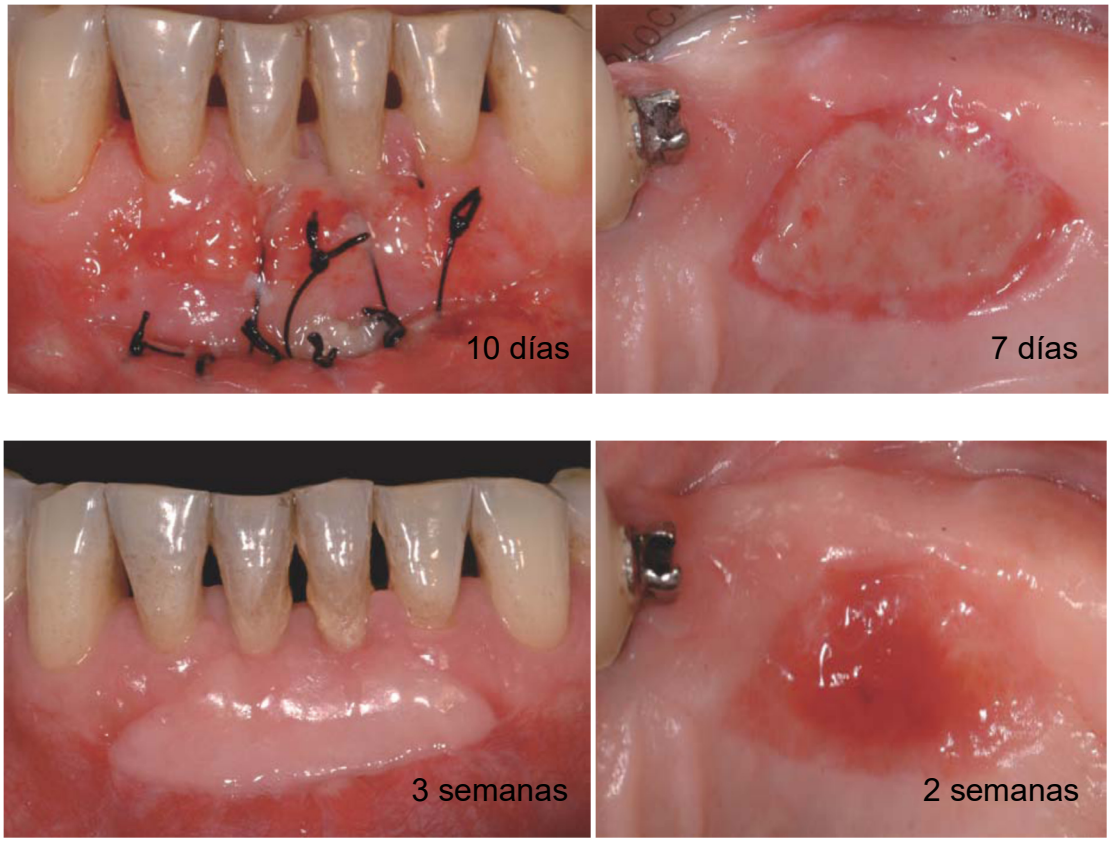

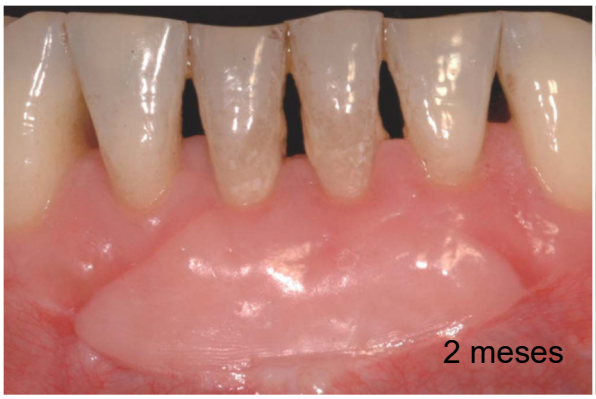
2 meses

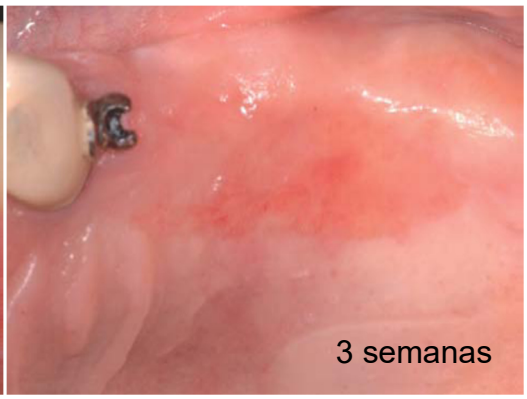
3 semanas


Antes

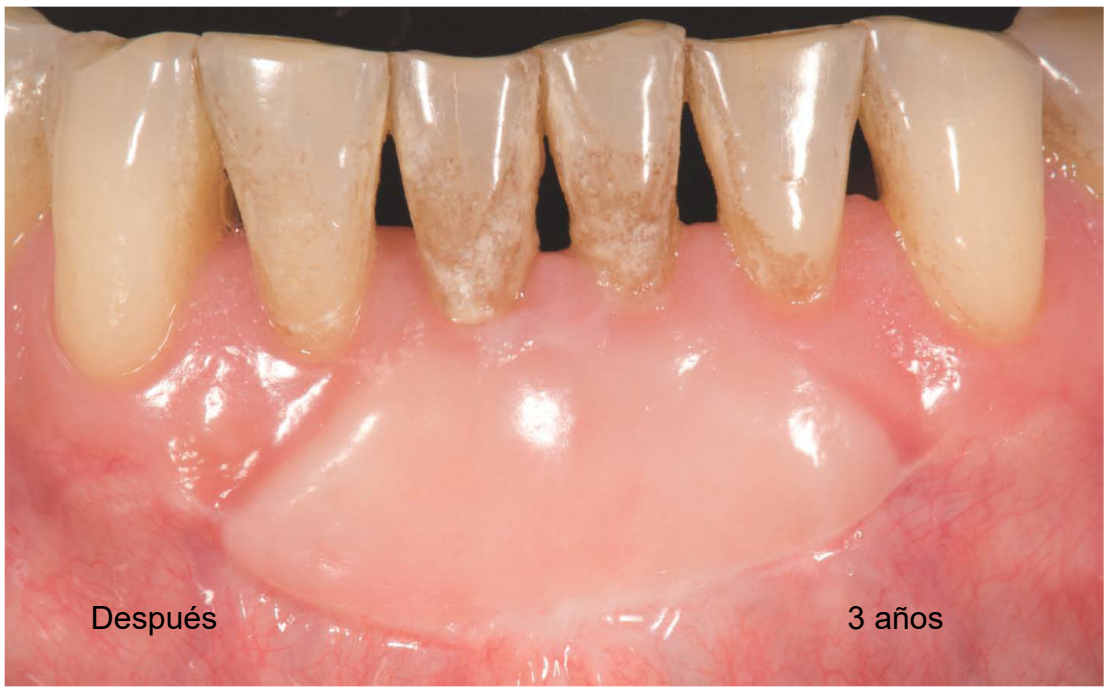
Después
3 años

Injerto de tejido conectivo gingival.

La preocupación de cubrir las recesiones gingivales de manera estética hizo que se desarrollen diversas técnicas con o sin injertos gingivales. Así la literatura [10,12,13, 27] reporta injertos gingivales epiteliales o libres, colgajo de reposición apical, injerto de tejido conectivo o subepitelial, colgajo de reposición lateral, colgajo de doble papila, colgajo semilunar de reposición coronal y regeneración tisular guiada.

La literatura periodontal refiere diversas técnicas quirúrgicas desarrolladas para el cubrimiento de raíces expuestas que datan de comienzos del siglo pasado. En 1926, Norberg propuso un colgajo pedicular posicionado coronalmente con el propósito de recubrir superficies radiculares. En 1956, Grupe & Warren publicaron la primera técnica basada en el uso de injertos pediculados reposicionados lateralmente con el fin de recubrir recesiones localizadas. Estas técnicas fueron perfeccionadas, pero esta vez con el uso de injerto gingival libre (injerto epitelial) y técnicas mixtas se lograba el cubrimiento radicular.

Luego, técnicas hasta hoy usadas, proponen el uso de tejido conectivo subepitelial con lo que el resultado aseguraba mejores resultados para los procedimientos de cobertura radicular. En 1985, Langer y Langer[18] fueron los primeros autores en describir el uso del injerto de tejido conectivo subepitelial. Este procedimiento permite aumentar la cantidad de encía queratinizada, así como conseguir cubrimiento radicular.

En la literatura se describen diferentes variantes de la técnica según el tipo de colgajo que cubrirá el tejido conectivo en el lecho receptor y también según la técnica de obtención del injerto de la zona palatina donante. El tejido conectivo donante es obtenido del interior de la fibromucosa palatina. Posteriormente es colocado sobre un lecho receptor en la zona afectada y se cubre por un colgajo reposicionado coronalmente. Con el objetivo de disminuir al máximo el riesgo en la vascularización del injerto, esta técnica ha sufrido modificaciones en el diseño del lecho; en 1985, Raetzke hizo

posible la inserción del tejido a través de un sobre, mientras que Allen lo consiguió mediante la técnica del túnel.

Las indicaciones para el cubrimiento de las recesiones incluyen exigencias estéticas, resolución de la sensibilidad por la exposición radicular, tratamiento de caries superficiales, favorecer el control de la placa, restauración del tejido periodontal perdido (reparación o nueva inserción), detener la progresión de la recesión, aumento del ancho del tejido queratinizado antes de procedimientos restauradores y ortodónticos.

La principal ventaja de este tipo de injerto comparado con el injerto epitelial radica en la estética del injerto, ya que imita el color del tejido adyacente una vez cicatrizado, otras ventajas incluyen que el paladar cicatriza a primera intención y que el injerto tiene doble fuente de irrigación en el lecho receptor, desde el periostio y cara interna del colgajo. La desventaja de esta cirugía radica en la complejidad de la técnica y la disponibilidad de cantidad de tejido conectivo por arterias que recorren el paladar.

Existen diversas técnicas según el tipo de colgajo que cubre el injerto de tejido conectivo:

- *Injerto de tejido conectivo con colgajo parcial de reposición coronal (Langer y Langer, 1985)*, se realiza para el tratamiento de recesiones localizadas y generalizadas. Con ella se busca aumentar la predictibilidad en el cubrimiento radicular de zonas amplias y profundas del maxilar. Se hace una primera incisión horizontal a nivel de la línea amelocementaria en el espacio interpapilar, y con una incisión intrasulcular conectamos las anteriores. Las verticales liberantes parten de las horizontales y van biseladas hacia el centro del colgajo pasando la línea mucogingival. De esta manera se levanta un colgajo de espesor parcial. Las raíces que se van a cubrir se condicionan sólo mecánicamente con raspado y alisado. El tejido conectivo se obtiene con un ribete de epitelio, el cual se coloca en la zona marginal de la recesión. Se fija el injerto al lecho receptor con puntos de sutura reabsorbible 5-0 ó 6-0. Para cubrir el injerto se desplaza

el colgajo en sentido coronal y se fija con sutura suspensoria en la parte coronal y puntos simples en las descargas. El injerto está provisto de una doble vascularización que proviene del tejido conectivo del lecho y del tejido conectivo del colgajo. Además de una mayor vascularización del injerto con esta técnica busca un mejor resultado estético, y al realizar un abordaje palatino menos traumático conseguimos minimizar las molestias postoperatorias. La técnica original de Langer y Langer no preconiza el cubrimiento total del tejido conectivo con el colgajo; en cambio, en *1986 Nelson* describió la técnica cubriendo totalmente el tejido conectivo para asegurar la viabilidad del injerto. [18]

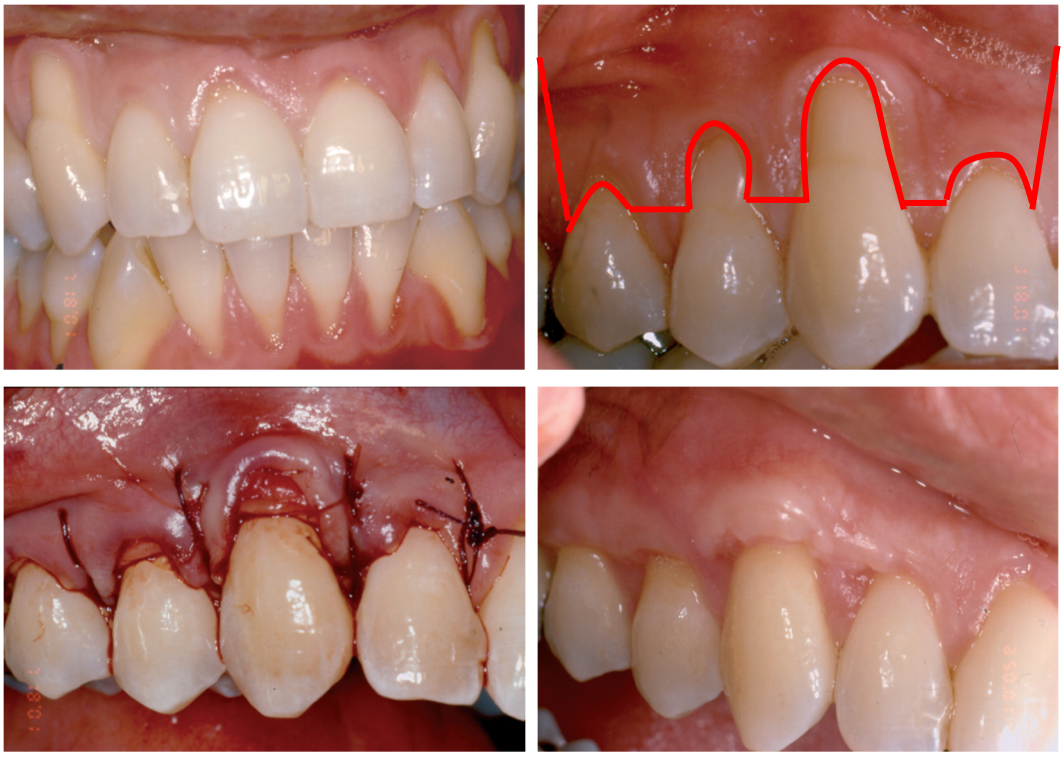

- *Injerto de tejido conectivo en sobre supraperióstico (Raetzke, 1985)* Para el tratamiento de recesiones localizadas con el fin de mejorar la nutrición y el soporte del injerto. Tras el raspado y alisado radicular, se diseca un colgajo de espesor parcial partiendo desde el margen de la recesión, se decola a espesor parcial un lecho receptor tres veces más ancho que la superficie radicular a cubrir; así se asegura la vascularización periférica adecuada. Idealmente se introducen dos tercios del injerto en el interior del bolsillo. En la técnica original no se sutura el colgajo, sino sólo se aplica un apósito de cianoacrilato. Esta técnica asegura un mínimo

trauma quirúrgico, sin incisiones verticales ni suturas y con una estética adecuada de los tejidos postquirúrgicos. Su limitación está en la dificultad de obtener suficiente tejido en recesiones más extensas; por ello, esta técnica está indicada para recesiones localizadas.



- *Injerto de tejido conectivo en túnel supraperióstico (Allen, 1994)* que modifica la técnica de Raetzke para corregir sus limitaciones y hacerla extensible a múltiples zonas con recesión. La técnica consiste en incisiones intrasulculares a bisel interno, mediante una cureta afilada u otros instrumentos modificados por el autor. Se diseca un colgajo de espesor parcial que creará una bolsa supraperióstica; ésta se extiende en sentido apical más allá de la línea mucogingival, y en sentido lateral un mínimo entre 3 a 5mm respecto a las recesiones extremas. No se deben

despegar los vértices de las papilas. El autor señala que en casos de periodontos muy finos y friables con riesgo de necrosis, el colgajo disecado puede ser de espesor total. El injerto debe ser 1 o 2mm más corto que la longitud del lecho receptor y de un grosor mínimo de 1,5mm. Mediante un punto en colchonero en el tejido donante, éste es introducido a través de las papilas y de los tejidos interproximales a manera de túnel. Cuando el injerto alcanza el extremo opuesto se fija con un punto colchonero. Se realiza otro punto colchonero en el extremo opuesto y los espacios interproximales se suturan con puntos simples. El autor señala como indicaciones de esta técnica: zonas con mínima profundidad de sondaje, recesiones clase I y II de Miller, insuficiente cantidad o calidad de tejido para un colgajo desplazado lateralmente, recesiones localizadas o múltiples, grietas gingivales o márgenes gingivales irregulares que comprometan la estética o dificulten la higiene oral, y casos de hipersensibilidad. Las contraindicaciones son el tabaco y cuando se compromete la vascularización y cicatrización de los tejidos, bolsas periodontales o defectos óseos que requieran elevar un colgajo para su acceso, y las recesiones clase III o IV de Miller. En casos de inserciones aberrantes del frenillo, esta técnica no nos permite disecarlo, porque las incisiones comprometerían el aporte vascular del injerto. La frenectomía debe realizarse de 4 a 6 semanas antes que el injerto. Las ventajas de esta técnica son, mínimo traumatismo del lecho, aumento de la nutrición que proviene de las papilas y zonas laterales, integridad de las papilas y la consecuente mejora de la estética final. El diseño del túnel permite suturar fácilmente asegurando una correcta fijación del injerto al lecho.





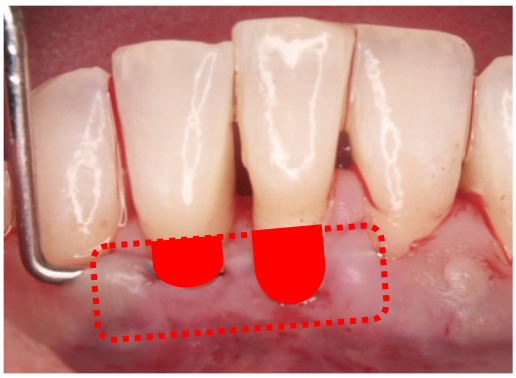



- *Injerto conectivo asociado a colgajo desplazado lateralmente.* Recomendado sólo en casos donde exista suficiente tejido queratinizado adyacente a la recesión. En *1956 Grupe y Warren* describieron el colgajo de espesor total con desplazamiento lateral; posteriormente, se han propuesto modificaciones. En *1964, Staffilleno* recomendó que el colgajo fuera de espesor parcial. Más recientemente, *Zucchelliy cols. en el 2004,* han diseñado un colgajo desplazado lateral y coronalmente. Se realizan seis incisiones: dos horizontales, una en la zona donante y otra en la zona del colgajo desplazado, tres verticales y una oblicua. Se diseca un colgajo de espesor parcial. El injerto conectivo se coloca sobre la superficie radicular a tratar y se fija con sutura reabsorbible y puntos interrumpidos en las papilas. El colgajo es desplazado lateralmente cubriendo el tejido dador, se fija la parte más coronal mediante sutura suspensoria y se aplican puntos simples en las zonas laterales.

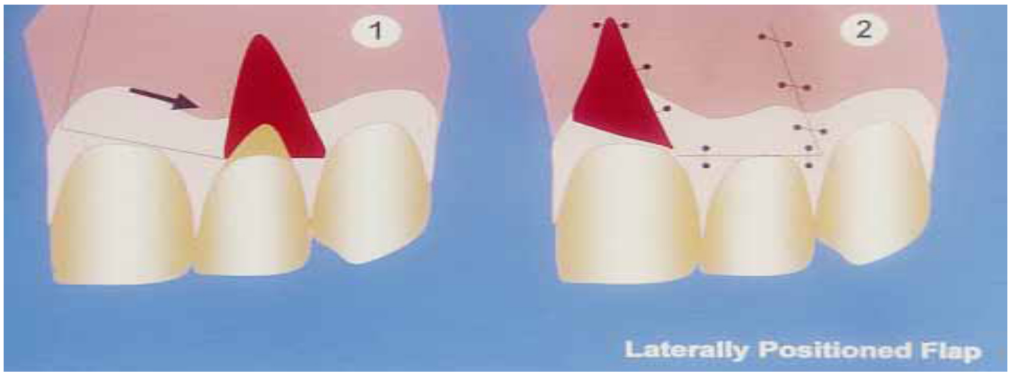

- *Injerto conectivo asociado a colgajo de doble papila.* Para casos en que la encía y la papila adyacente a la recesión son adecuadas, permitiendo desplazar las papilas para cubrir el defecto. *Cohen y Ross* encuentran mejores ventajas frente al desplazado lateralmente. Esta indicado en

zonas sin pérdida de soporte interproximal. El injerto conectivo se coloca sobre un lecho óseo o perióstico y se cubre con un colgajo bipediculado. Se practican dos incisiones horizontales a cada lado de la recesión en la base de ambas papilas a un milímetro encima de la línea amelocementaria, abarcando la máxima cantidad de tejido interproximal pero sin dañar el margen gingival de los dientes adyacentes. En el margen gingival de la recesión se traza una incisión a bisel interno para eliminar el epitelio interno del surco. Desde las incisiones horizontales se hacen dos incisiones liberantes ligeramente divergentes que van más allá de la línea mucogingival y desde su extremo apical dos incisiones oblicuas hacia el centro del colgajo. La disección del colgajo puede ser a espesor total o parcial. Se coloca y fija el injerto conectivo mediante puntos colchoneros de manera que su borde coronal se encuentre a nivel de la línea amelocementaria. Los dos pedículos del colgajo se suturan con puntos simples e hilo reabsorbible. El colgajo se recoloca coronalmente cubriendo completamente el injerto.



Existen, asimismo, diversas técnicas para obtener el injerto conectivo. Tras la anestesia, con una sonda periodontal se valora el grosor del paladar. Se recomienda un grosor mínimo del paladar de 4 mm. El espesor mínimo del injerto está entre 1,5 mm y 2 mm.

- *Técnica con incisiones liberadoras:* consiste en dos incisiones verticales y una incisión horizontal que las une. La extensión horizontal debe ser mayor que la vertical para no comprometer la vascularización del paladar. Se trata de una técnica sencilla que permite una buena visibilidad y un acceso fácil, pero con mayor riesgo de necrosis del colgajo palatino.


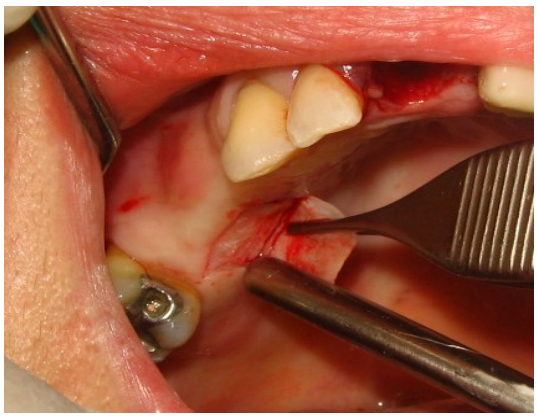

- *Técnica de la L invertida:* se realiza una primera incisión horizontal perpendicular al hueso. Desde su extremo anterior realizaremos una pequeña incisión vertical perpendicular a la anterior. Posteriormente, separamos el colgajo para acceder con el bisturí al interior y delimitar el tamaño del injerto. Con un periostotomo se diseca el tejido donante obteniendo así el tejido conectivo sin ribete de epitelio.


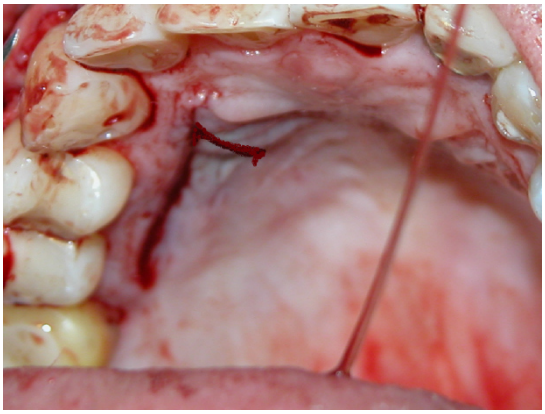

- *Técnica de ventana con cuatro incisiones:* comprende dos incisiones horizontales y paralelas al plano oclusal y separadas de 1,5 a 2 mm, y dos incisiones verticales formando un ángulo de 90º respecto a las anteriores. Desde la incisión horizontal más alejada del margen gingival se decola el tejido conectivo con bisturí manteniendo una inclinación de aprox. 135º respecto al eje del diente. Partiendo de la incisión más cercana al margen gingival, con un periostótomo se desinserta el injerto. Luego se sutura la ventana con una pequeña superficie que cicatrizará por segunda intención y que no supone morbilidad postoperatoria. Se obtiene de esta manera un injerto con un ribete de epitelio.




- *Técnica con una incisión horizontal:* se realiza una incisión horizontal larga hasta el hueso; con una inclinación de aproximadamente 135º del bisturí respecto al eje del diente. Se realiza una disección de 1,5 mm hacia la línea media. Luego se traza con un bisturí todo el perímetro del injerto que se despegará con una legra. Al final se consigue el injerto conectivo sin banda epitelial y por tanto el cierre primario del paladar.


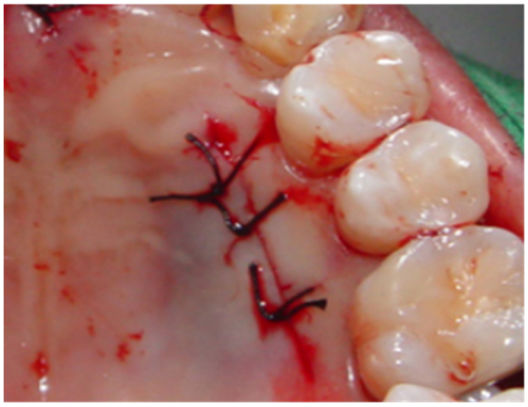

Las diversas técnicas para cubrir la recesión radicular son predecibles y con resultados estéticos aceptables, pero existen factores para el fracaso del injerto como no seguir correctamente la clasificación de Miller, tejido inflamado previo a la cirugía, raspado y alisado radicular inadecuado, mal acondicionamiento radicular, preparación inapropiada del área receptora, preparación, grosor o tamaño inadecuados del injerto, deshidratación, mala estabilización, adaptación o sutura incorrectas del injerto, presión excesiva o prolongada, trauma en la cicatrización (masticación, traumatismos), fumar, alteraciones sistémicas, como diabetes, continuidad del trauma oclusal, abrasión u otros factores etiológicos. [14]

Existen diversos estudios [30,35] que apoyan y otros que no encuentran ventajas en el acondicionamiento químico o biomodificación de la superficie radicular, se han probado diversos productos con diferentes resultados.

La tetraciclina hidroclorada (HCl) de 250mg se ha usado por su efecto antimicrobiano significativo, efecto anticolagenoso y cambios morfológicos en la superficie de la raíz. La concentración de uso es 50 mg/ml, por lo que hay que diluir 1 cápsula en 5ml de suero fisiológico, luego se empapa bolitas de algodón en la solución y se pulen las superficies radiculares cambiándolas 5 o 6 veces, por un periodo total de 3 minutos, luego se irriga con suero fisiológico después de la aplicación.

También se ha usado el ácido cítrico Anhidro en solución saturada (pH 1) que es útil para remover la capa de smear layer producido en la instrumentación mecánica, tiene acción antimicrobiana, elimina endotoxinas y puede promover la desmineralización del cálculo residual, no se asocia a reabsorciones radiculares, ni daños pulpares. Se aplica el gel en una jeringa o con bolitas estériles de algodón empapadas en la solución y se hace movimientos de pulimento por 3 minutos, sin alcanzar los tejidos adyacentes. Se debe irrigar con suero fisiológico después de la aplicación.

Existe evidencia que demuestra que no hay diferencia en el recubrimiento radicular después del uso de agentes modificadores (ácido cítrico o tetraciclina). Sin embargo, la modificación de la raíz puede interferir en la naturaleza de la inserción del tejido nuevo. Algunos estudios reportan resultados prometedores con el uso de tetraciclina o con ácido cítrico, pero también encontraron resultados positivos sin el uso de dichas sustancias. El controvertido tema de la biomodificación radicular sugiere que cada clínico tenga que tomar una decisión con relación al uso de dichas sustancias. El mismo criterio se ha de usar al colocar un injerto de tejido conectivo encima de restauraciones cervicales, caries o fracturas a este nivel. [7]

Injerto de tejido mixto gingival.

La búsqueda de nuevas posibilidades no sólo estéticas sino funcionales en la cirugía plástica periodontal han conducido los esfuerzos a mejorar los defectos del reborde alveolar. Las técnicas quirúrgicas propuestas buscan al corregir estas deformaciones un futuro trabajo protésico rehabilitador con mejores resultados estéticos.

Las deformidades del reborde se deben a varias causas como enfermedad periodontal avanzada, fracturas o perforaciones radiculares, formación de abscesos periodontales o endodónticos, fracasos endodónticos, cirugías paraendodónticas, fracasos en implantes, defectos de desarrollo, quistes, neoplasias, prótesis mal adaptadas y principalmente traumatismo del proceso alveolar por accidentes o exodoncias traumáticos.

En el pasado, estas deformidades del reborde eran reemplazados con materiales protésicos con el fin de restaurar el contorno maxilar. Los resultados clínicos eran pónticos gruesos y alargados, que formaban prótesis con sobrecontorno, bordes que simulaban el tejido óseo / gingival perdido, epítesis o presencia de espacios negros, sin ofrecer un resultado estético aceptable.

La llegada de los procedimientos de regeneración ósea guiada (ROG), por medio de membranas y biomateriales logró minimizar las deformidades. En la literatura encontramos varias técnicas, entre ellas podemos destacar los injertos óseos autógenos (inlay y onlay), técnicas de expansión de los tejidos blandos y la distracción osteogénica.

Una alternativa para esta deficiencia de reborde se encuentra en el uso de injertos de tejido gingival como material de relleno, pero para que tenga éxito se debe elaborar un cuidadoso plan preprotésico y prequirúrgico. Será necesario hacer modelos de estudio y de trabajo, encerado diagnóstico de dientes y tejidos periodontales perdidos se confecciona una prótesis provisional, con el formato de los dientes, espacio de la tronera, inclinación

axial, perfil de emergencia y relación oclusal, que debe ser una copia exacta en todo aspecto de lo que se espera de la restauración protésica definitiva.

Obtenida esta información, se llega al diagnóstico de la deformidad del reborde, de acuerdo con las clasificaciones propuestas (Seibert) para determinar, el volumen necesario para reconstruir los tejidos perdidos; el número de procedimientos necesarios (único o múltiples); la(s) técnica(s) quirúrgica(s) elegida(s) para el caso y la selección del (las) área(s) del tejido donante.

Existen diversas técnicas para conservar el reborde alveolar perdido mediante tejido gingival, así tenemos:

- *Técnica de rollo (roll on)* que tiene la ventaja de resultar en un color y textura compatible con áreas adyacentes, se elimina un segundo lecho quirúrgico (donante), nutrición favorable (pediculado), alta previsibilidad, nivel medio de dificultad y bajo costo. Sin embargo tiene la desventaja de ser pequeño o hasta moderado el volumen del tejido donante, por lo que se usa para zonas receptoras pequeñas, además de existir incomodidad en el área donante.

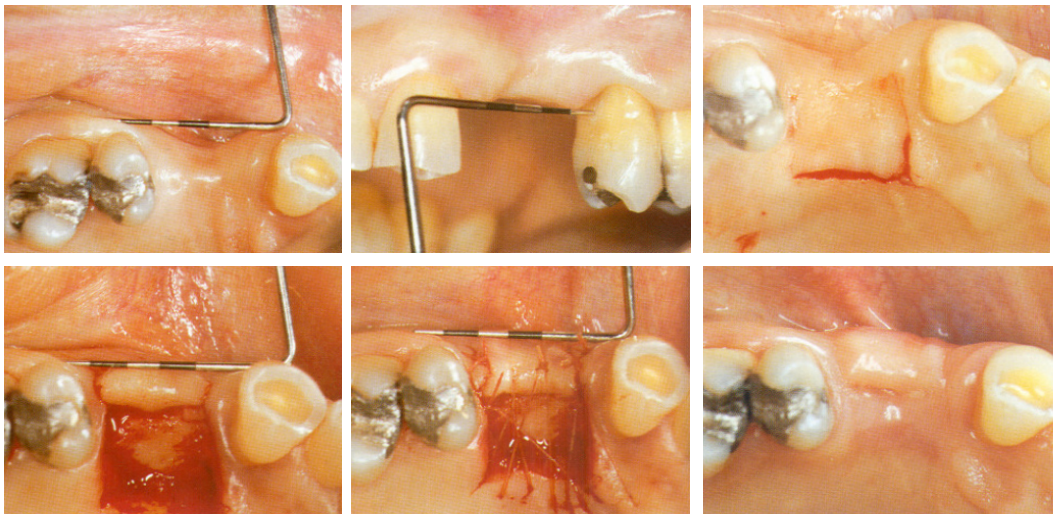

- *Técnica con injerto de tejido conectivo.* En 1980 se describió por primera vez el uso de un injerto compuesto exclusivamente por tejido conjuntivo como material de relleno en el tratamiento de defectos de reborde. Tiene la ventaja de color y textura compatibles con áreas adyacentes,

tratamiento en áreas extensas y es posible corregir adicionalmente otros defectos mucogingivales, tiene alta previsibilidad y bajo costo. Pero, tiene desventajas como necesidad de dos áreas quirúrgicas, incomodidad postoperatoria en el lecho donante y por el avanzado grado de dificultad.

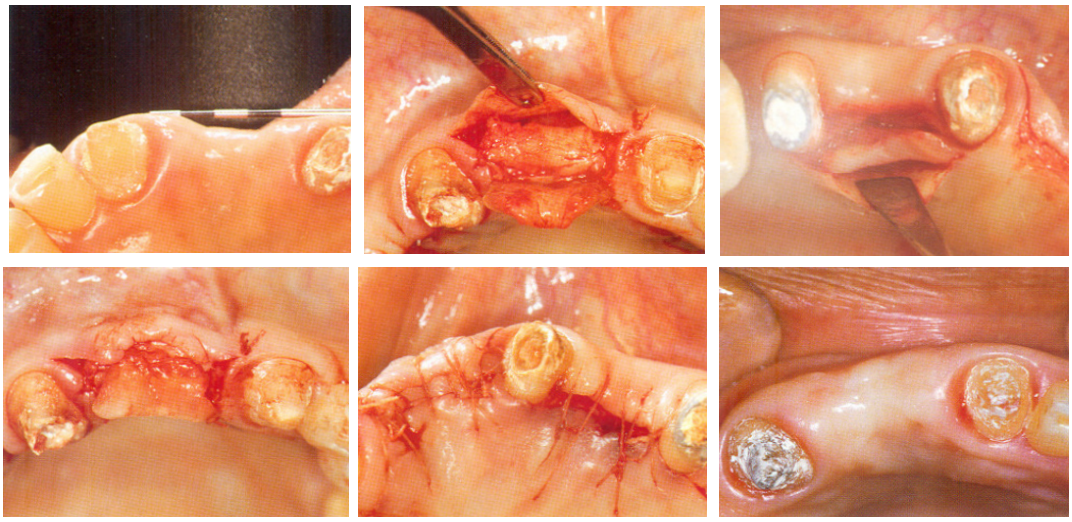

- *Técnica con injerto epitelial onlay*. El primer reporte bien documentado de esta técnica fue descrito en 1979. Es una variación del injerto epitelial gingival libre, sólo con mayor grosor, removidos de forma parcial o total de la región del paladar. Tiene ventajas como considerable ganancia de volumen, posibilita la corrección de defectos adicionales en la misma intervención, buen pronóstico y bajo costo. Las desventajas son el color diferente de los tejidos adyacentes, posibilidad de necrosis del injerto, necesidad de dos áreas quirúrgicas, incomodidad postoperatoria y grado medio de dificultad.

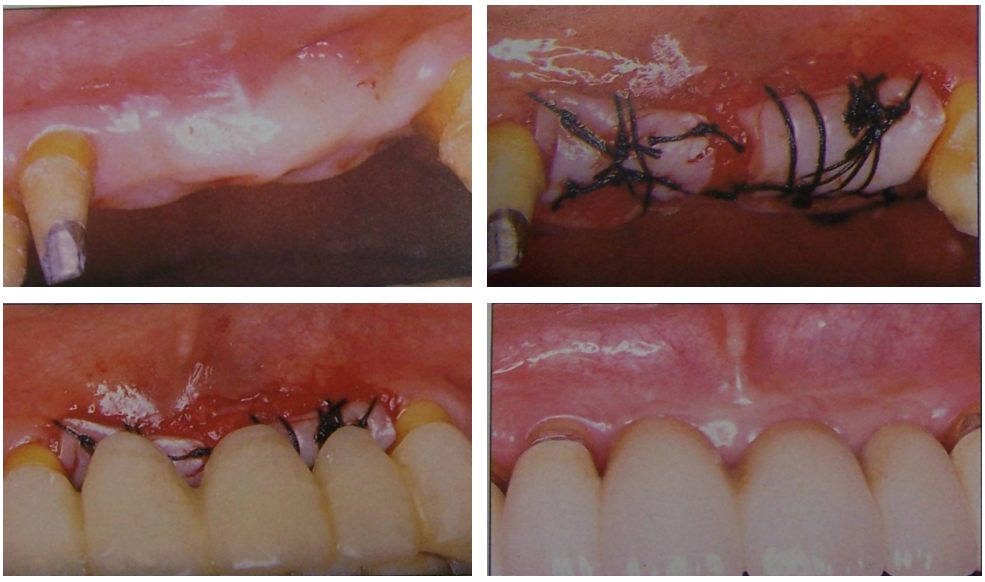

- *Técnica de injerto mixto interposicional*. Al observarse en algunos casos que algunas deformidades presentaban una reabsorción acentuada, no solo en la porción vestibular, sino también en la cresta del reborde, se sugirió la inserción de un injerto de tejido conjuntivo con una banda de epitelio. Así se tiene ventajas como una considerable ganancia de volumen, posibilita la corrección de defectos adicionales en la misma intervención, alta previsibilidad de resultados, nutrición favorable y bajo costo. Las desventajas que pueden presentarse son la coloración y morfología de los tejidos adyacentes en algunos casos es insatisfactoria (necesidad de corrección), grado avanzado de dificultad, necesidad de dos áreas quirúrgicas e incomodidad postoperatoria en el lecho donante.

  Al ser la técnica de tejido mixto gingival una de las que mejor ventaja nos ofrece, a continuación se detalla la secuencia de la técnica quirúrgica:

a) *Preparación del lecho receptor.* Puede ser preparado en forma "sobre" mediante una incisión a espesor parcial supracrestal o parapalatina continuándose con sulcular a las piezas dentarias vecinas; la otra opción es preparar un colgajo en forma de trapezoide con incisiones liberantes que se extienden más allá de la línea mucogingival. El decolado en cualquiera de los casos se hará a espesor parcial de reflexión total ampliándose lateralmente hasta el reborde radicular de las piezas dentales vecinas.

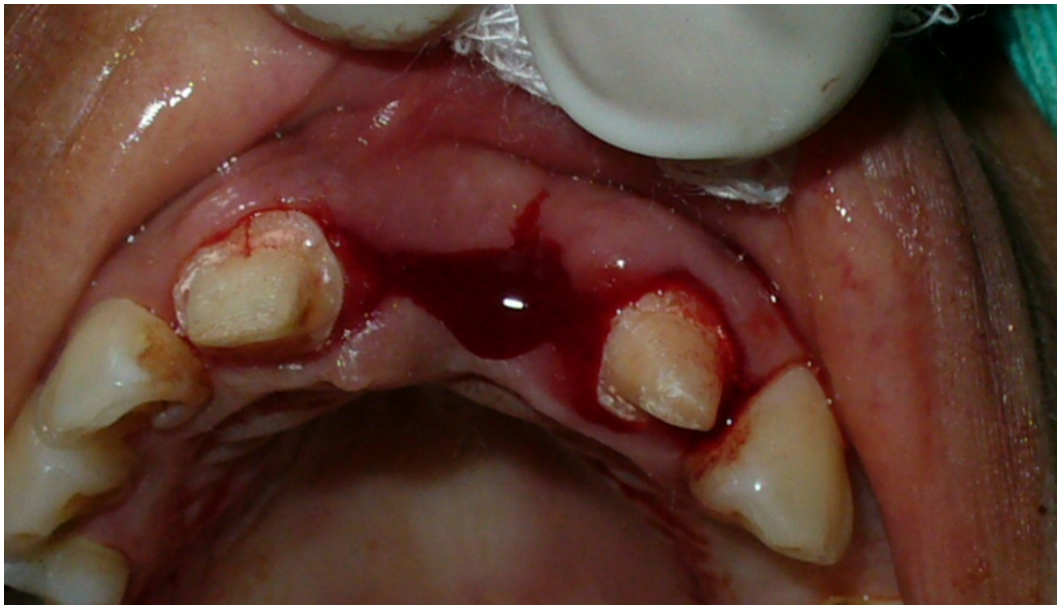

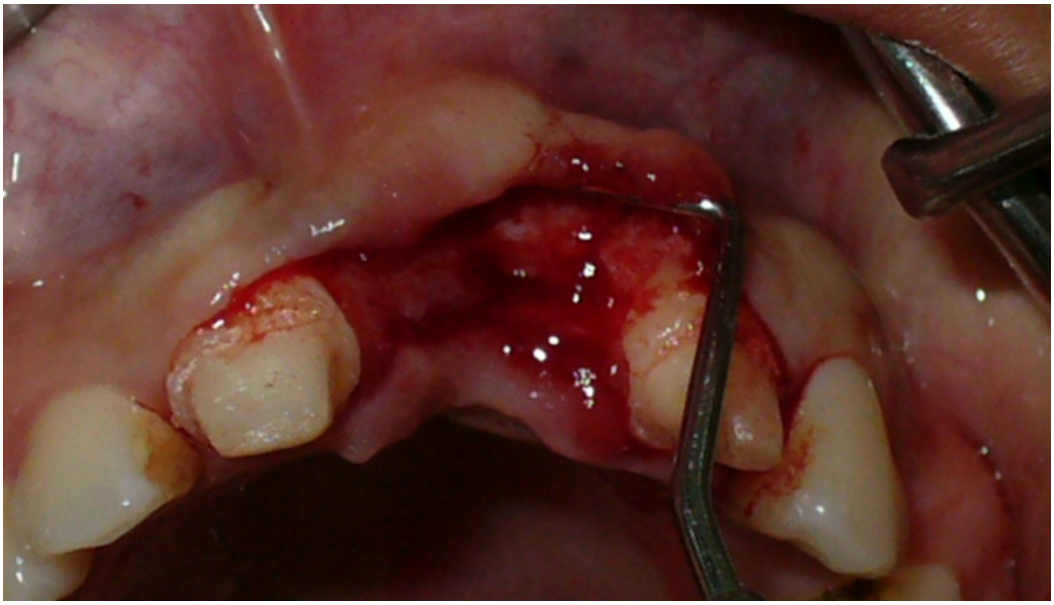

b) *Obtención del injerto*. Mediante la técnica de dos incisiones horizontales, la primera incisión horizontal, aproximadamente a 2 o 3mm desde el margen gingival hasta hueso; la segunda incisión la realizaremos de 1,5 a 2 mm respecto a la primera y paralela a ella. A partir de esta incisión se realiza la disección hasta alcanzar el perímetro deseado. Desde la primera incisión se despega el tejido donante. Esta técnica permite la obtención de un tejido conectivo con ribete epitelial, dejando una pequeña zona del paladar que cicatrizará por segunda intención. La comparación entre esta técnica y la técnica con incisiones liberadoras no evidencia diferencias en cuanto al cubrimiento radicular, pero sí una menor morbilidad postoperatoria.



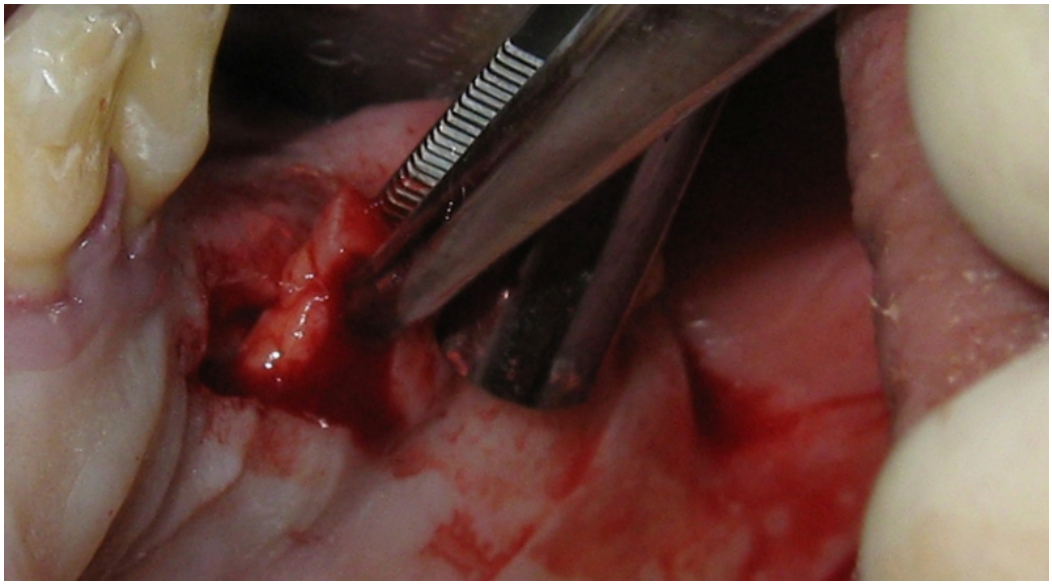

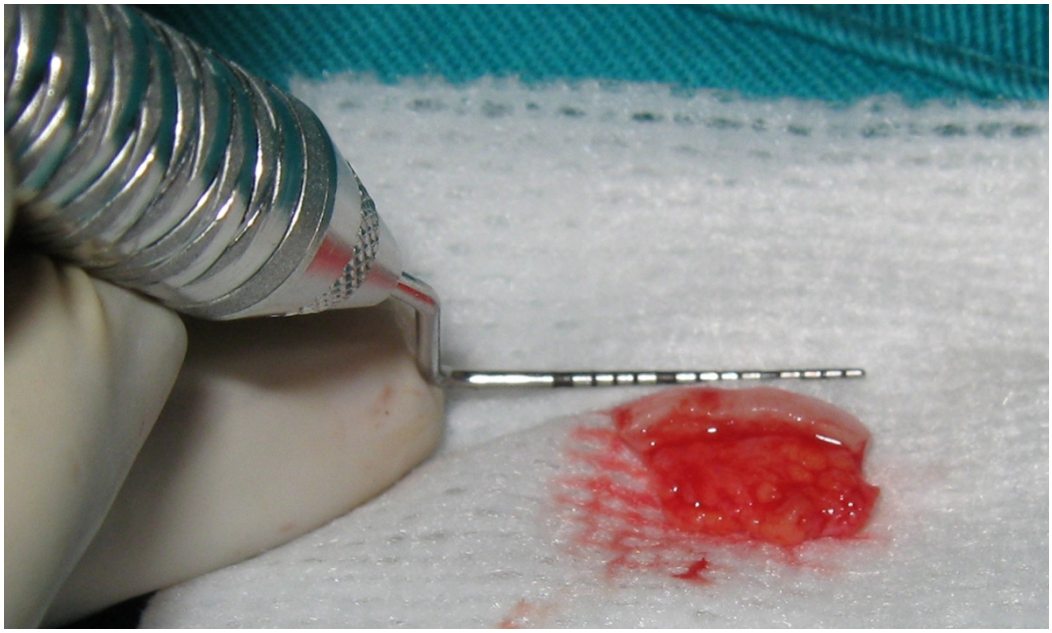

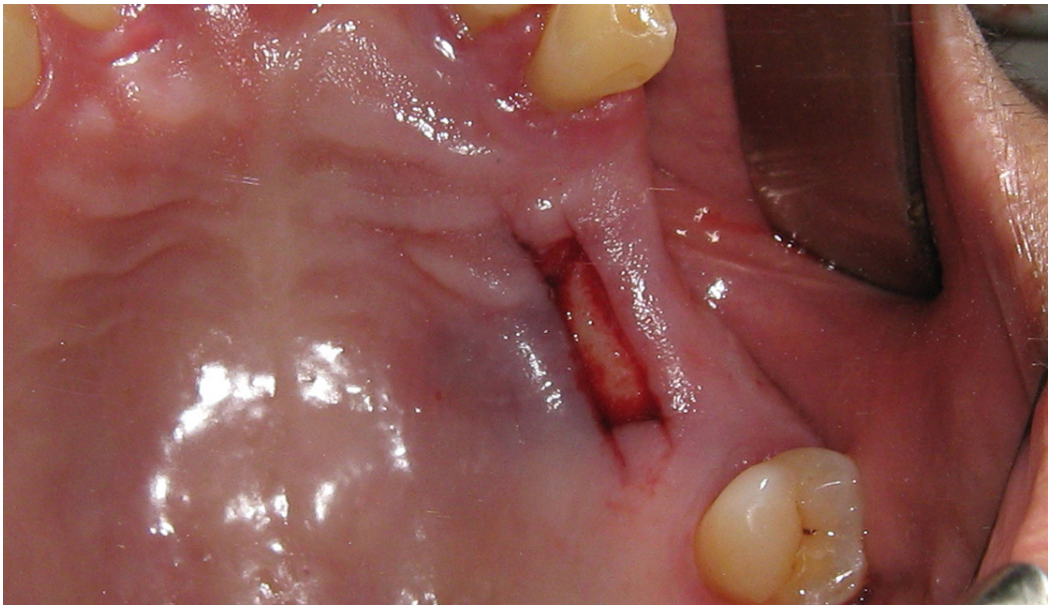

c) *Sutura del Injerto.* El fin es adaptarlo perfectamente al lecho receptor mediante sutura, de preferencia 5-0, se coloca un punto de tracción en apical y luego con puntos simples se sutura la herida supracrestal.

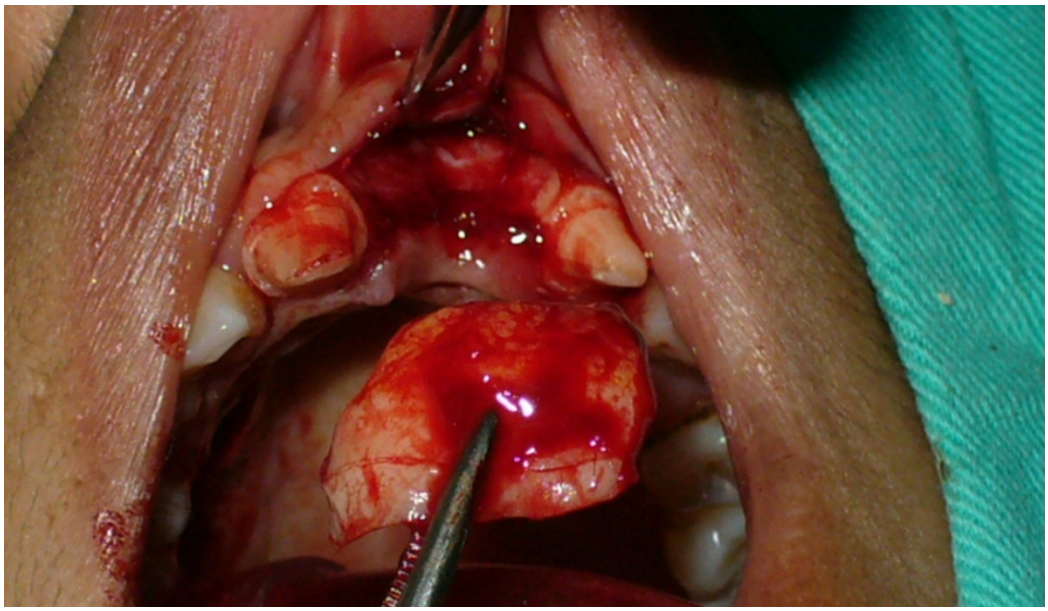

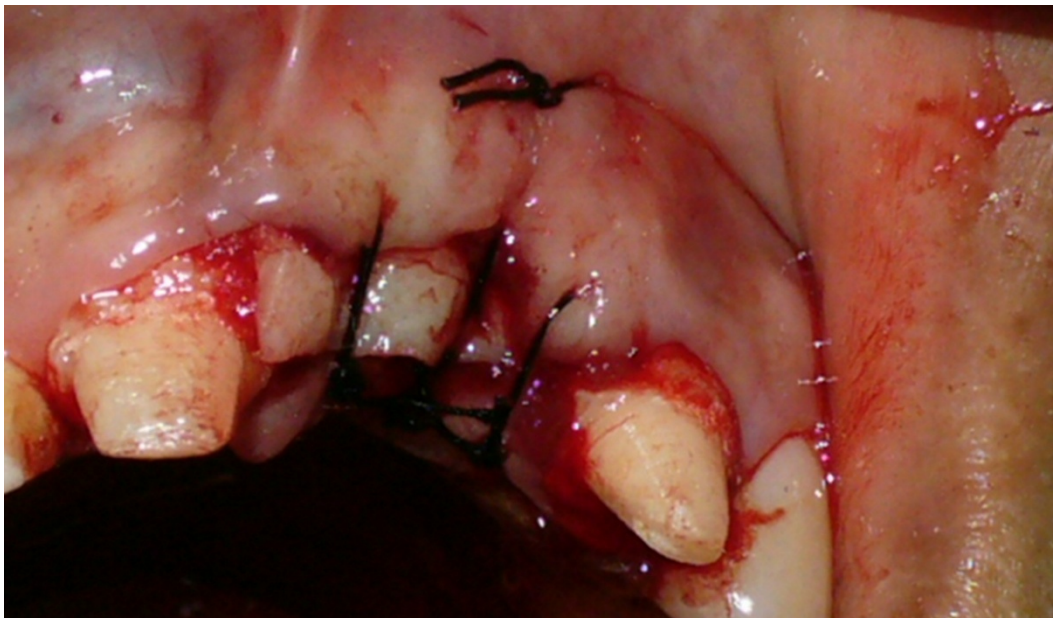

Inmediatamente a la cirugía se adapta la prótesis provisional con desgaste o rebase en la región cervical hasta que el mismo toque ligeramente el tejido gingival. Esas características de los pónticos, favorece la estética, higiene, disminuye la acumulación de placa bacteriana e inicia el desarrollo de una nueva configuración del área edéntula. Luego será necesario rebasar la provisional, causando la compresión de los tejidos periodontales, moldeando la forma del reborde de acuerdo con el contorno requerido.

2.3 Definiciones de Términos.

Biotipo gingival. Es la suma clínica en milímetros, a través de una sonda periodontal PCP15 UNC, de los estratos epitelial y conectivo gingival. Puede ser *delgado* si es menos de 1mm y *grueso* si es más de 1mm.

Cirugía mucogingival. Procedimiento quirúrgico para corregir defectos en la forma, posición y/o cantidad de encía alrededor de dientes o implantes dentales, además para modificar el tamaño y forma de los rebordes alveolares edéntulos con fines estéticos.

Encía queratinizada. Tejido gingival que va clínicamente desde el margen gingival hasta la línea mucogingival, comprende la encía libre y adherida.

Encía adherida. Tejido gingival que va clínicamente desde la muesca gingival hasta la línea mucogingival. Si no se observa la muesca gingival se asume esta posición a un milímetro apical al margen gingival.

Injerto conectivo gingival. Auotoinjerto de tejido conectivo subepitelial desde paladar duro con el fin de cubrir recesiones gingivales, mejorar el ancho y biotipo gingival o mejorar las papilas alrededor de dientes o implantes dentales.

Injerto epitelial gingival. Autoinjerto gingival libre de tejido epitelial desde paladar duro con el objetivo de aumentar el ancho de encía queratinizada alrededor de dientes o implantes dentales

Injerto mixto gingival. Autoinjerto de tejido conectivo más una banda de tejido epitelial desde paladar duro con el fin estético de mejorar la altura y ancho de rebordes edéntulos.

Recesión gingival. Exposición de la superficie dental radicular debido a la migración apical del margen gingival respecto a la unión cemento – esmalte.

3. CASOS CLÍNICOS

3.1. Injerto epitelial para aumento de encía pre ortodóntico

Historia Clínica

I. Anamnesis

1. Filiación

Nombre del paciente: LECH
Edad: 19 años
Sexo: Masculino
Grado de instrucción: Superior: Administrador de empresas.

2. Estado actual

"Interconsulta del servicio ortodoncia para evaluación gingival previo a tratamiento ortodóntico quirúrgico"

3. Antecedentes

Antecedentes personales: alergia a sulñfas, rinoplastia hace 1 año.
Antecedentes dentales: Cirugía ortognática hace 4 meses.

II. Examen clínico

1. Examen extraoral *(Fig. 1)*

Cabeza y cuello: Dolicofacial, perfil cóncavo
ATM: ruidos articulares
Labios: Competentes, gruesos

2. Examen intraoral *(Fig. 2)*

Paladar: Parabólico estrecho, constricción a nivel de premolares
Encías: *(Fig. 3)* Biotipo gingival delgado, inflamación generalizada y recesión tipo i Miller en piezas 13, 23, 31, 32, 41, 42
Dientes: Marcada inclinación lingual de dientes inferiores, y vestibuloversión de piezas 17 y 27
Oclusión: Mordida abierta, Relación molar y canina clase III. *(Fig. 6)*

III. Exámenes auxiliares

1. **Examen radiográfico:** *(Fig. 4 a, b)* Imagen radiopaca en ángulos mandibulares compatible con miniplacas para síntesis ósea, seno maxilar derecho neumatizado, pzas. 1.8 y 2.8 semireteneidas, pzas. 38 y 48 ausentes. Altura de reborde óseo alveolar conservado. A nivel antero inferior espacio de ligamento periodontal sin alteración, en TAC *(Fig. 5 a, b)* biotipo óseo fino.

IV. Diagnóstico estomatológico:

- Relación esquelética y Maloclusión dentaria clase III
- Gingivitis asociada a placa dental
- Biotipo gingival delgado
- Recesión gingival tipo I (Miller) en piezas 13, 23, 31, 32, 41, 42

V. Plan de tratamiento periodontal

- Fase I: Motivación, fisioterapia, control de IHO, raspaje supra gingival, profilaxis y pulido de dientes
- Fase II: Injerto libre de tejido epitelial para zona anteroinferior
- Fase III: Control a 1, 2 semanas, 1 y 3 meses posquirúrgico. Remitir al paciente a servicio de Ortodoncia

VI. Pronóstico

Favorable

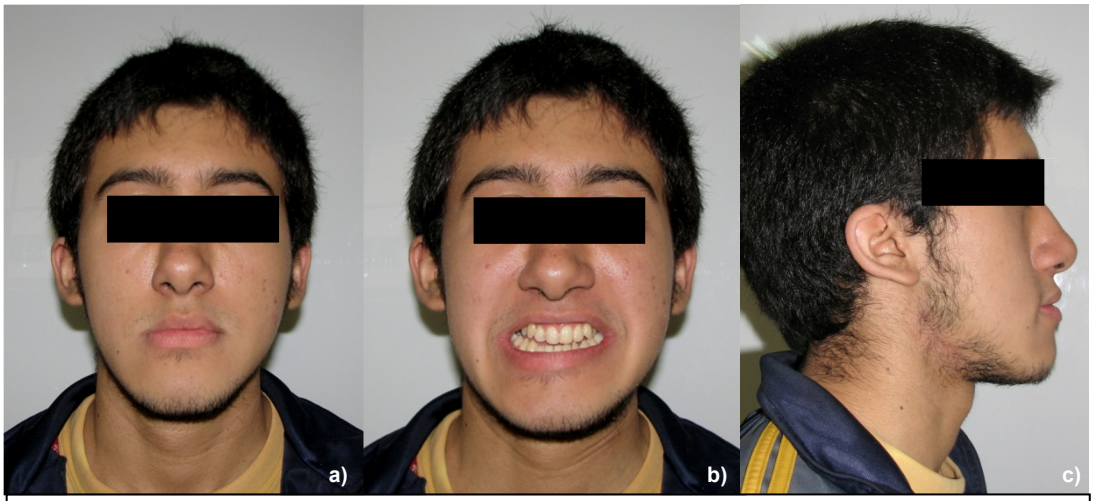

Fig. 1: Fotografías extraorales: a) frontal, b) en sonrisa, c) de perfil



Fig. 2: Fotografías intraorales: a) oclusal superior, b) lateral derecha, c) lateral izquierda, d) oclusal inferior



Fig. 3: Fotografía intraoral anterior en máxima intercuspidación

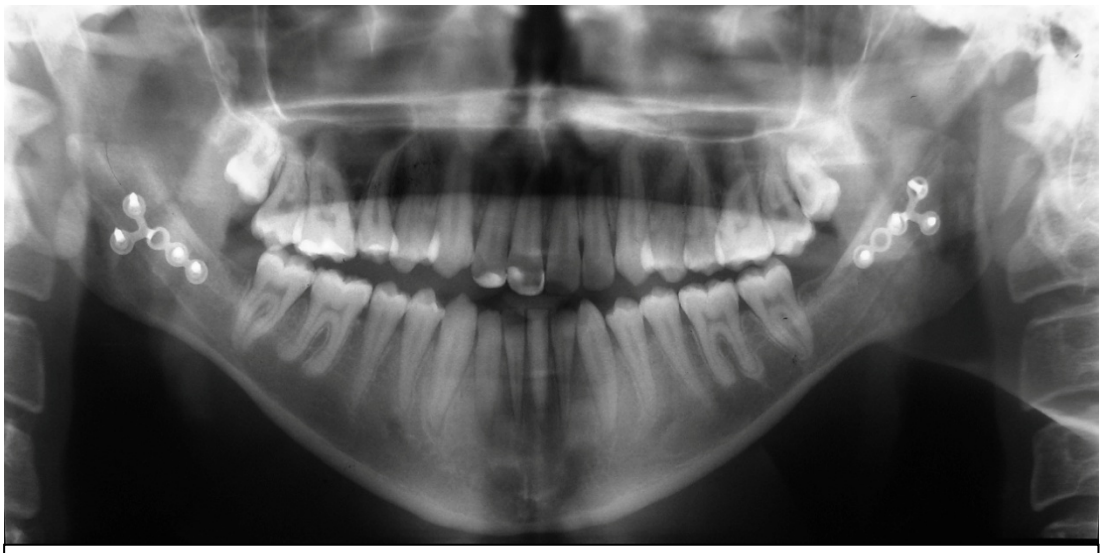

Fig. 4a: Radiografía panorámica



Fig. 4b: Radiografía de la zona operatoria



Fig. 5: a) Tomografía axial computarizada y b) reconstrucción digital de zona operatoria



Fig. 6: Modelos de estudio preoperatorio

Procedimiento quirúrgico:

Asepsia y antisepsia: intraoral, 15ml de clorhexidina 0.12%/ 30seg; extraoral, alcohol yodado.

Anestesia: Lidocaína 2% con epinefrina 1:80.000, infiltrativa en fondo de surco vestibular inferior y en hemipaladar derecho. *(Fig. 7)*

Zona receptora: Incisión lineal con ligeras descargas en línea mucogingival a nivel de 3.2 hasta 4.2 *(Fig. 8).* Decolado a espesor parcial de 8mm en sentido apical *(Fig. 9)*. Sutura con puntos simples de borde inferior del colgajo al periostio, hilo poliglicólico 4-0 *(Fig. 10)*. Se toma un molde del colgajo y se verifica la medida con una sonda periodontal *(Fig. 11,12)*

Zona dadora: Se coloca el molde de referencia en la zona segura del paladar *(Fig. 13)*. Incisión a espesor parcial de forma rectangular y decolado a espesor parcial *(Fig.14). R*etiro del injerto *(Fig. 15)*. Preparación del injerto, recorte de excesos y espesor a aprox.1.5mm *(Fig. 16, 17, 18)*. Se coloca la férula palatina *(Fig. 19)*

Sutura del Injerto: Puntos simples de borde superior del injerto hacia papilas, puntos en aspa desde periostio hacia alrededor de los dientes, hilo poliglicólico 4-0 *(Fig. 20, 21)*

Resultados y observaciones:

- Medicación postoperatoria: Ibuprofeno (Doloral®) 400mg / 8hr / condicionado a dolor; gluconato de clorhexidina (PerioAid tratamiento®) 0.12% / 15ml / 2 veces al día pasado las 24hr.
- Primer control a la semana, retiro de la férula palatina, lavado con cloruro de sodio al 9/00
- Segundo control a dos semanas, retiro de puntos no reabsorbidos en la zona receptora, lavado con cloruro de sodio al 9 °/00
- Control a dos y cuatro meses. Aspecto final de la cicatrización *(Fig. 22, 23)*
- Se deriva al paciente a servicio de Ortodoncia y se recomienda fase de mantenimiento periodontal cada 6 meses.



Fig. 7: Zona operatoria receptora ***(Biotipo gingival fino y poca cantidad de encía queratinizada)***

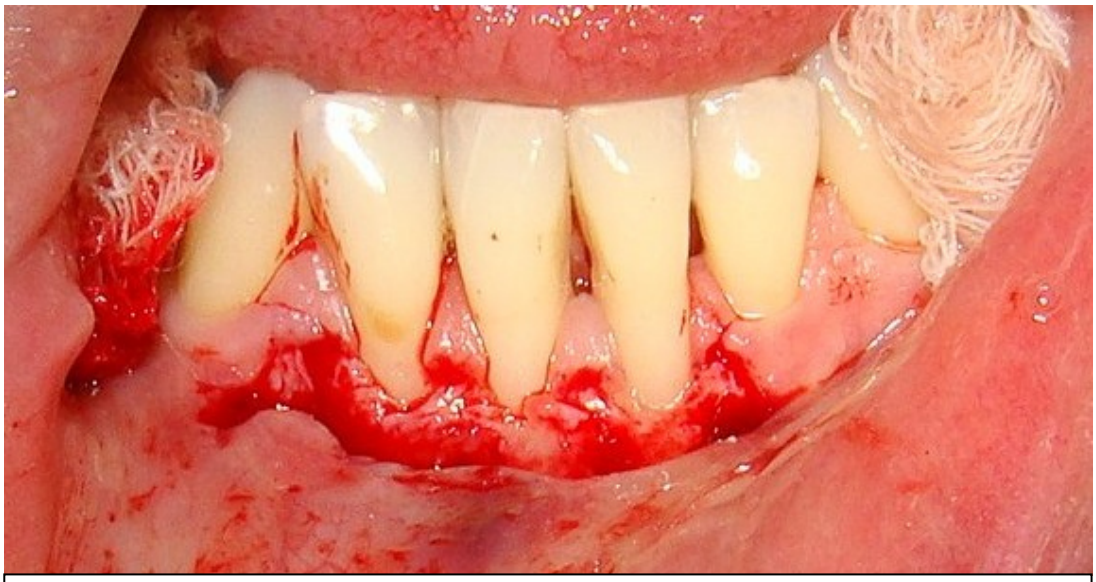

Fig. 8: Zona receptora ***(Incisión y decolado a espesor parcial desde la línea mucogingival)***

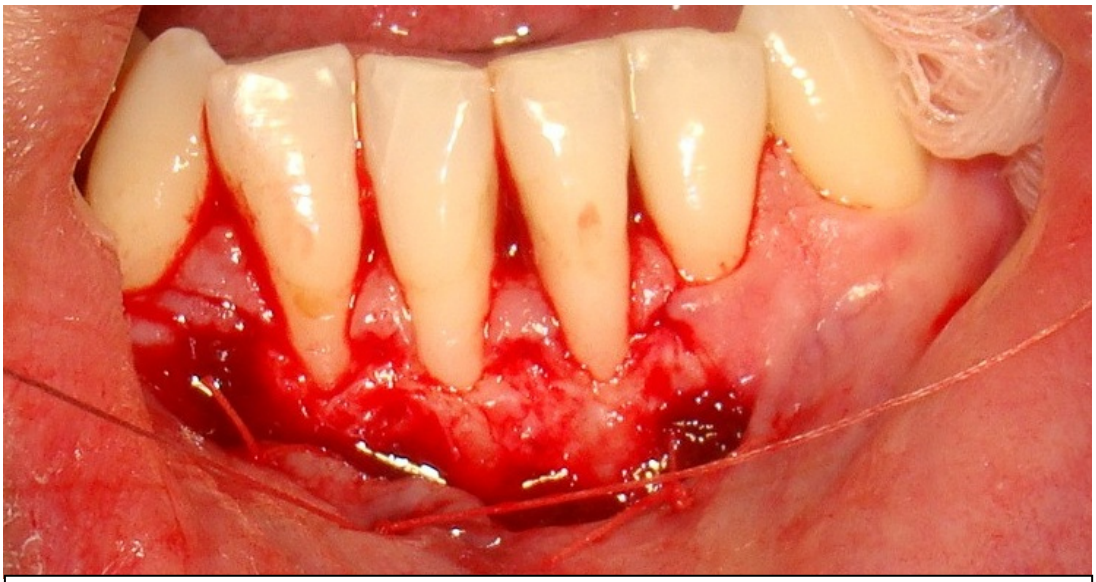

Fig. 9: Zona receptora ***(Sutura del borde inferior del colgajo al periostio)***

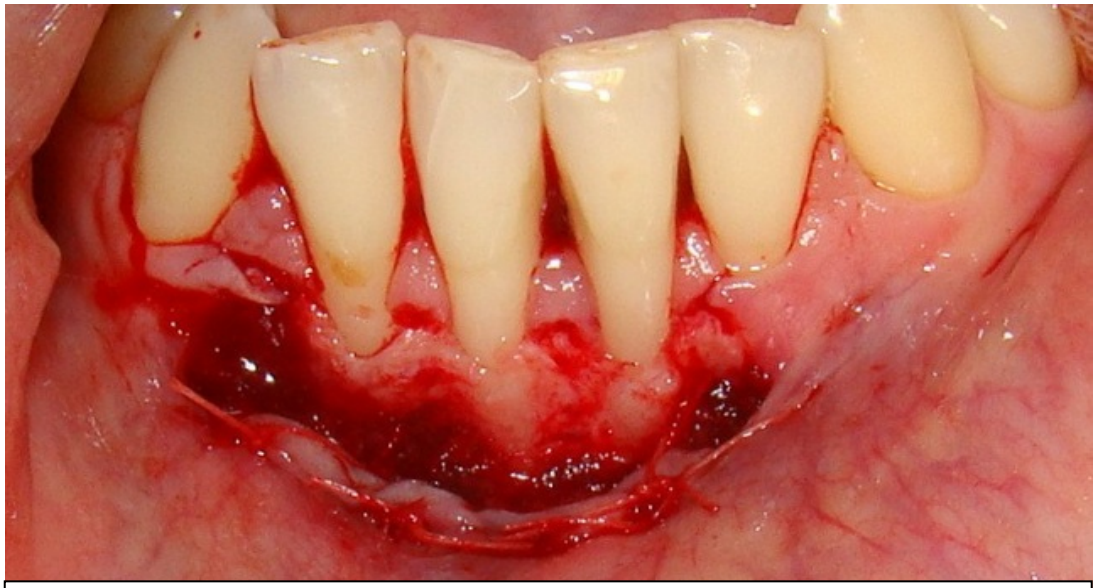

Fig. 10: Zona operatoria receptora preparada

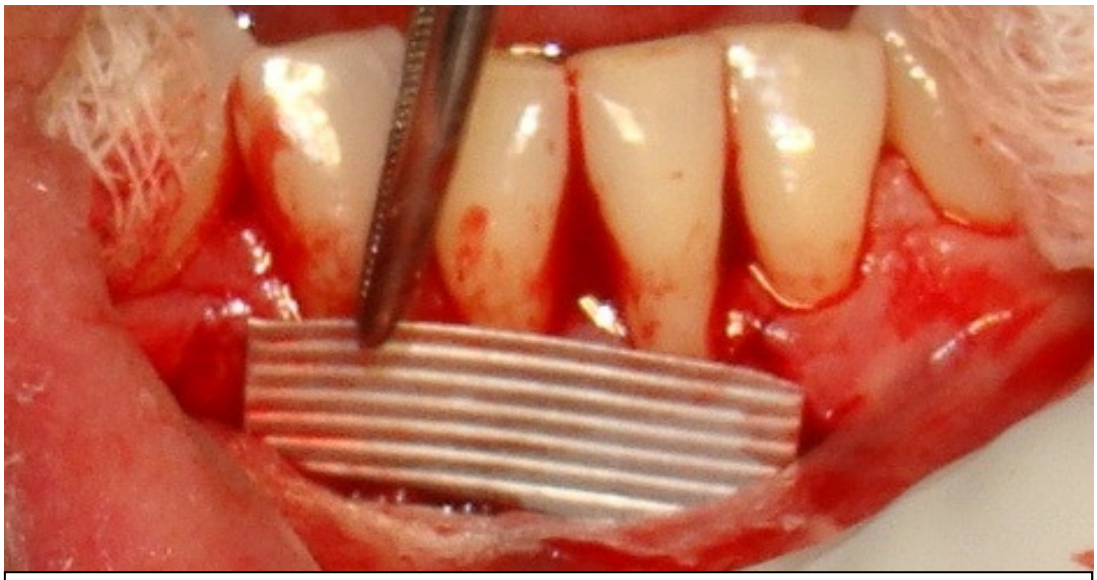

Fig. 11: Toma de patrón y forma de zona receptora

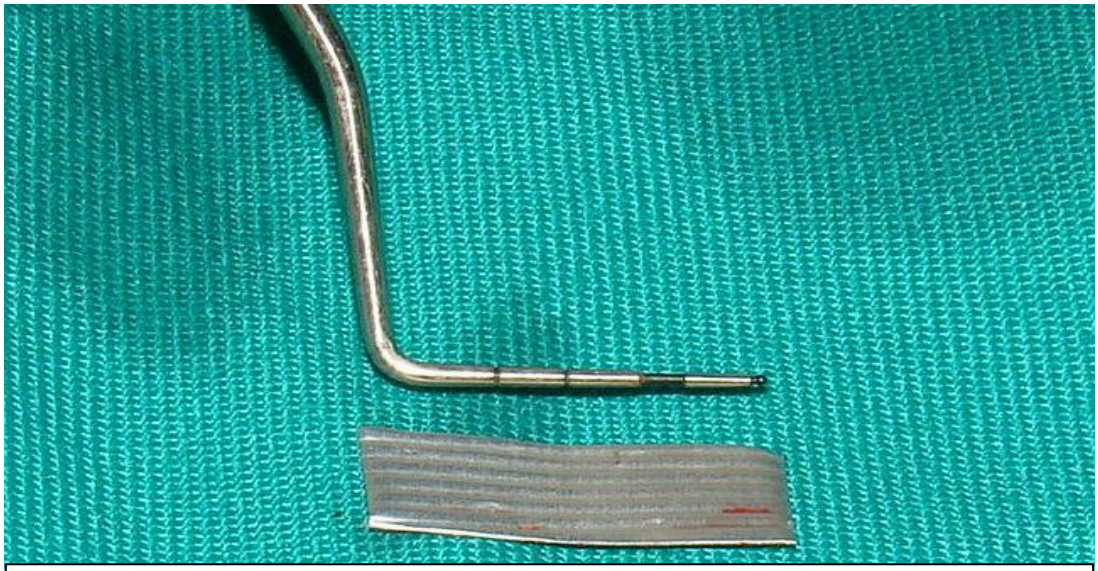

Fig. 12: Medición del patrón de la zona receptora

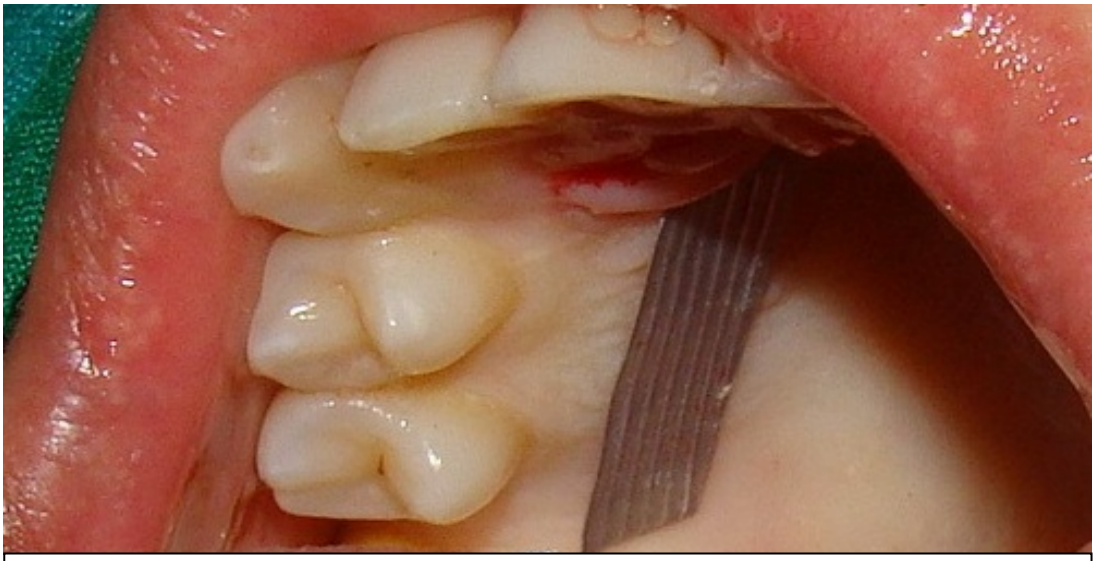

Fig. 13: Ubicación del patrón en la zona dadora *(paladar duro)*

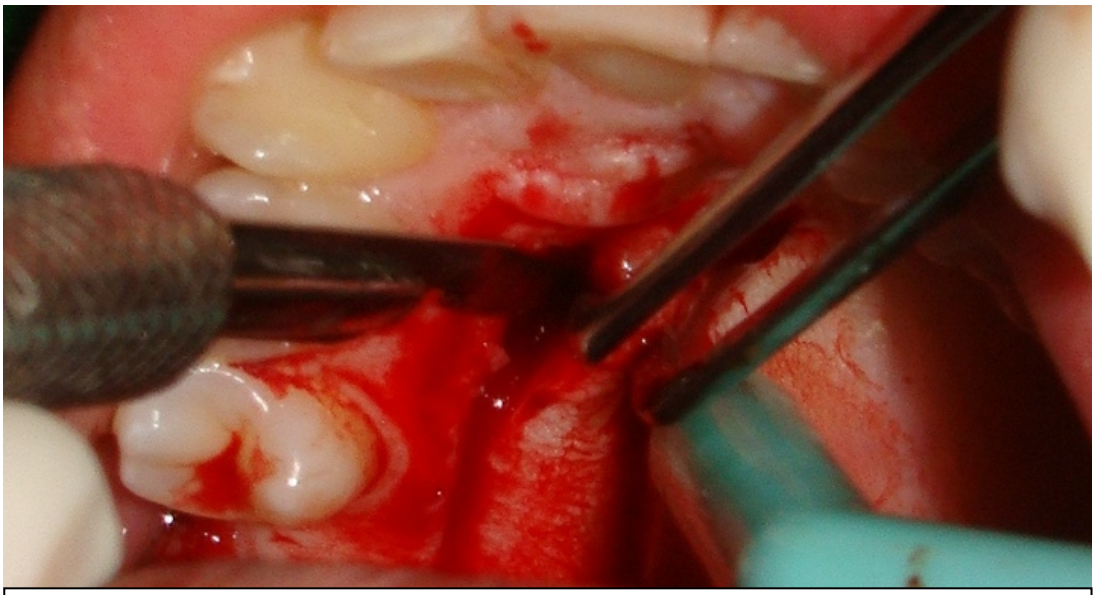

Fig. 14: Incisión y decolado del injerto (desprendimiento del tejido epitelial a espesor parcial*)*

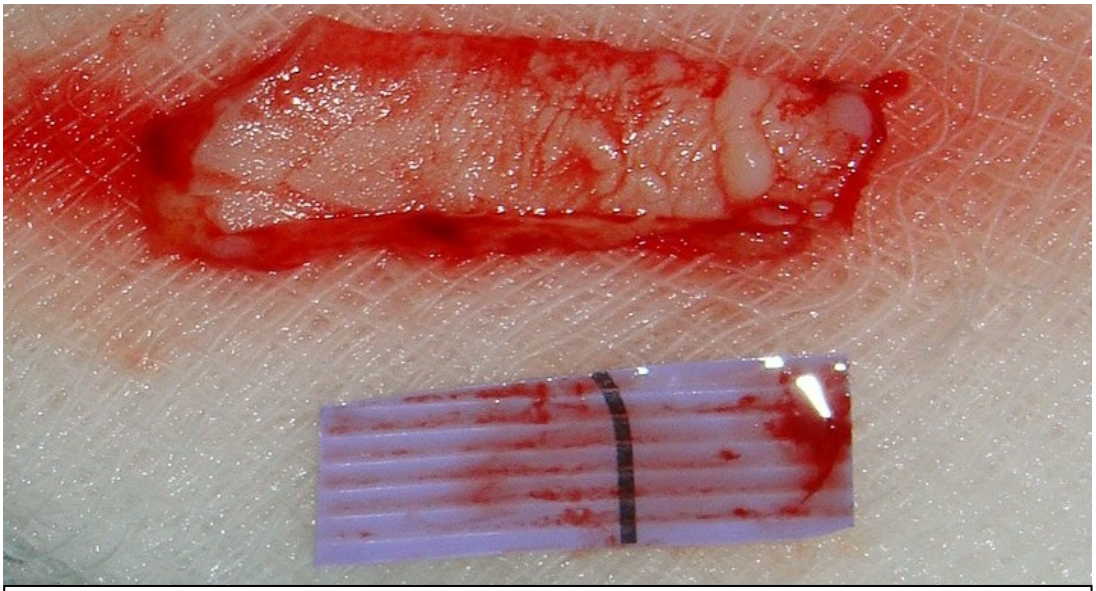

Fig. 15: Obtención del injerto epitelial *(forma y tamaño según patrón)*

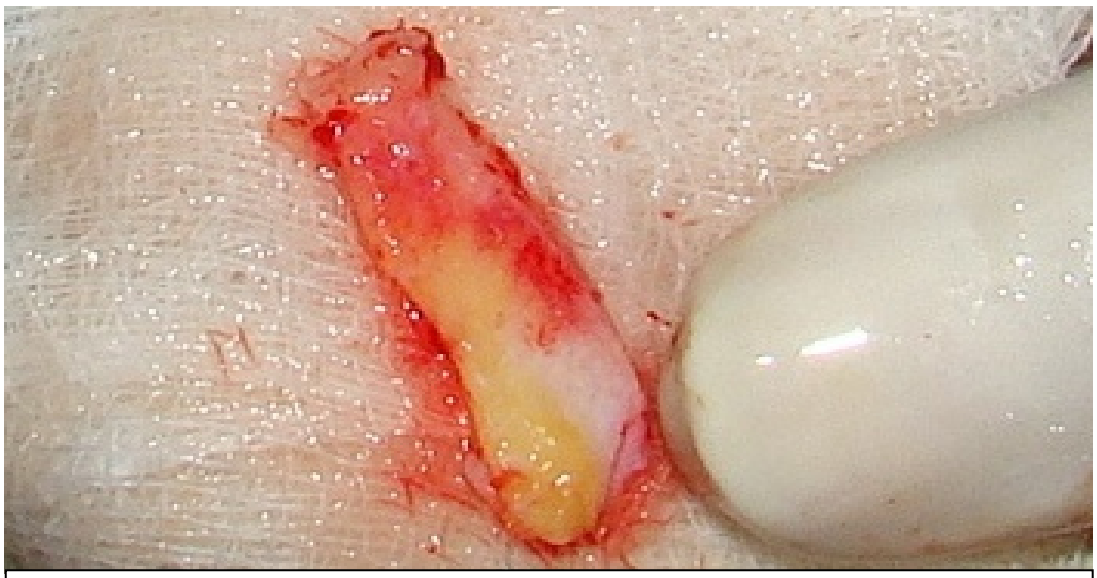

Fig. 16: Injerto epitelial obtenido ***(Tejido epitelial junto a tejido graso)***

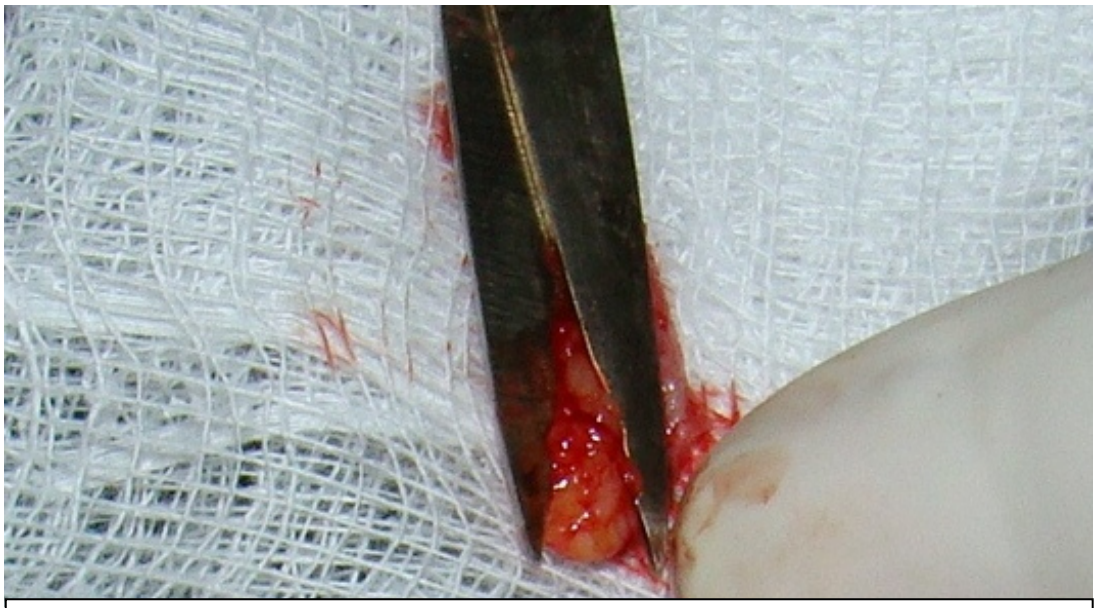

Fig. 17: Preparación del injerto epitelial ***(Disminución del espesor y retiro de tejido graso)***



Fig. 18: Injerto epitelial preparado ***(Espesor de 1.5mm)***



Fig. 19: Colocación de férula palatina ***(útil para la contención del coágulo y hemostasia)***

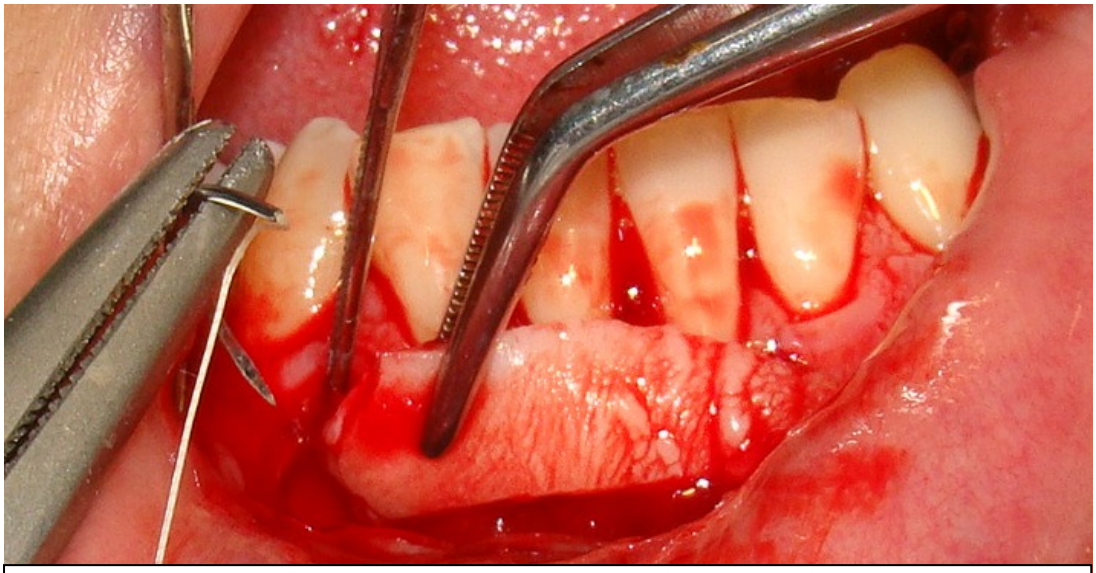

Fig. 20: Sutura del injerto epitelial ***(puntos simples desde borde superior del injerto a las papilas)***

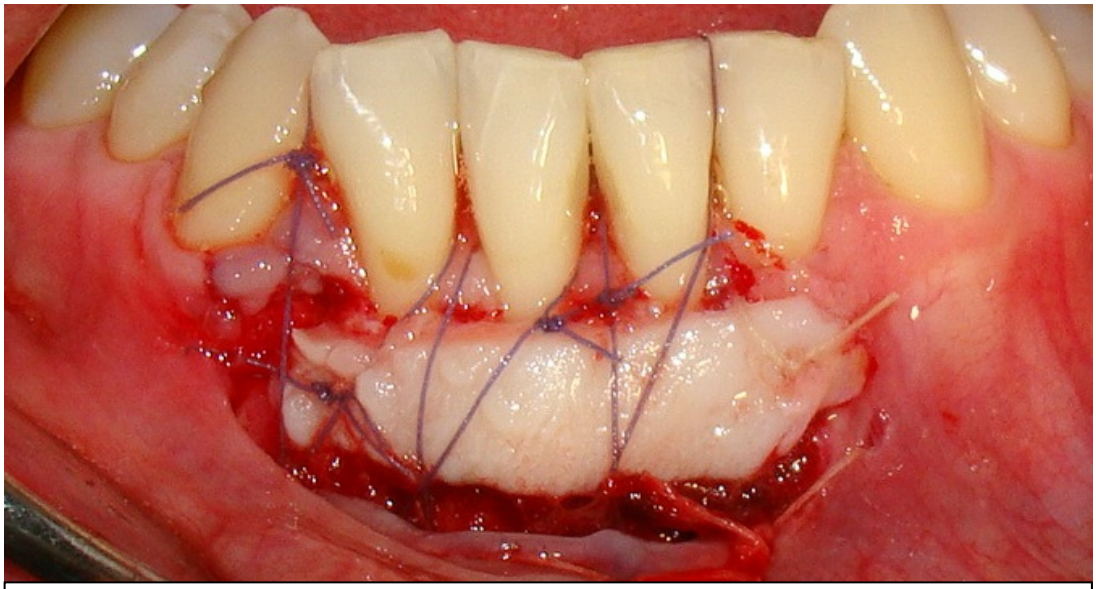

Fig. 21: Posoperatorio quirúrgico inmediato ***(puntos en aspa contensores del injerto epitelial)***



Fig. 22: Aspecto preoperatorio



Fig. 23: Aspecto posoperatorio *(4 meses pos quirúrgico)*

3.2. Injerto epitelial para aumento de encía en implantes

Historia Clínica

I. Anamnesis

1. Filiación

Nombre del paciente: ALO
Edad: 59 años
Sexo: Femenino
Grado de instrucción: Superior: Profesora.

2. Estado actual

"Quiero ponerme la corona del implante que me han colocado hace un año"

3. Antecedentes

Antecedentes personales: No contributorios.
Antecedentes dentales: Exodoncias, operatoria dental y portadora de corona provisional a nivel de 1.5 y corona de porcelana 21

II. Examen clínico

1. Examen extraoral

Cabeza y cuello: Normofacial, con ligera asimetría facial
ATM: No presenta ruido, ligero dolor a la palpación en ATM derecha
Labios: delgados competentes

2. Examen intraoral

Labios y Carrillos: mucosas sin alteración evidente, inserción gingival baja de frenillo lateral superior izquierdo.
Paladar: Parabólico, profundo.
Orofaringe: mucosa inflamada
Lengua: saburral, móvil
Piso de boca: glándulas salivales permeables
Encías: inflamación marginal generalizada, recesión tipo I (Miller) en pza. 23. Falta de encía queratinizada a nivel de 24.

Dientes: Ausencia de piezas 18, 24, 28, 38, 48. Corona provisional a nivel de 1.5 y corona de porcelana 21

Oclusión: Clase II molar y Clase II canino.

III. Exámenes auxiliares

1. **Examen radiográfico.** Imagen radiopaca compatible con implante dental a nivel de pza. 24, imagen radiopaca compatible con tratamiento de conducto y perno en pza. 2.1

IV. Diagnóstico estomatológico

- Maloclusión dentaria clase II
- Gingivitis asociada a placa dental
- Falta de encía queratinizada a nivel de pzas 24
- Posición aberrante de frenillo lateral izquierdo labial
- Recesión gingival tipo I (Miller) en piezas 23

V. Plan de tratamiento periodontal

- Fase I: Motivación, fisioterapia, control de IHO, raspaje supra gingival, profilaxis y pulido de dientes
- Fase II: Injerto libre de tejido epitelial para zona de 24, frenectomía de frenillo lateral izquierdo labial.
- Fase III: Control a 1, 2 semanas, 1 y 3 meses posquirúrgico. Mantenimiento periodontal cada 3 meses
- Remitir al paciente a servicio de Rehabilitación oral.

VI. Pronóstico

Favorable

Procedimiento quirúrgico:

Asepsia y antisepsia: intraoral, 15ml de clorhexidina 0.12%/ 30seg; extraoral, alcohol yodado.

Anestesia: Lidocaína 2% con epinefrina 1:80.000, infiltrativa en fondo de surco vestibular de 24 y en hemipaladar derecho. *(Fig. 1, 2)*

Zona receptora: Incisión lineal con ligeras descargas en línea mucogingival a nivel de 24 incluyendo la frenectomía. Decolado a espesor parcial de 10mm en sentido apical. Se mide con sonda periodontal las medidas de la zona receptora *(Fig. 3)*

Zona dadora: Incisión a espesor parcial de forma rectangular y decolado a espesor parcial con hoja de bisturí No 15. *R*etiro del injerto epitelial *(Fig. 4)*. Preparación del injerto, recorte de excesos y espesor a aprox.1.5mm *(Fig. 5)*. Se coloca la férula palatina.

Sutura del Injerto: Se traslada el injerto a la zona receptora *(Fig. 6)* se sutura con puntos simples de borde gingival del injerto hacia papilas *(Fig. 7)*, luego puntos en aspa desde periostio hacia alrededor de los dientes, hilo seda negra 4-0 *(Fig. 8).* Se coloca apósito periodontal (Perio-bond®) sobre el injerto *(Fig. 9)*

Resultados y observaciones:

- Medicación postoperatoria: Ibuprofeno (Doloral®) 400mg / 8hr / condicionado a dolor; gluconato de clorhexidina (PerioAid tratamiento®) 0.12% / 15ml / 2 veces al día pasado las 24hr.
- Primer control a la semana, retiro de cemento quirúrgico y de la férula palatina, lavado con cloruro de sodio al 9 °/00 *(Fig. 10)*
- Segundo control a dos semanas, retiro de puntos en la zona receptora, lavado con cloruro de sodio al 9/00
- Control a dos y cuatro meses. Aspecto final de la cicatrización *(Fig. 11, 12)*
- Se deriva al paciente a servicio de Rehabilitación oral y se recomienda fase de mantenimiento periodontal cada 6 meses.



Fig. 1: Zona operatoria receptora *(inserción aberrante de frenillo labial lateral)*



Fig. 2: Zona operatoria receptora *(ausencia de encía queratinizada alrededor de implante dental)*

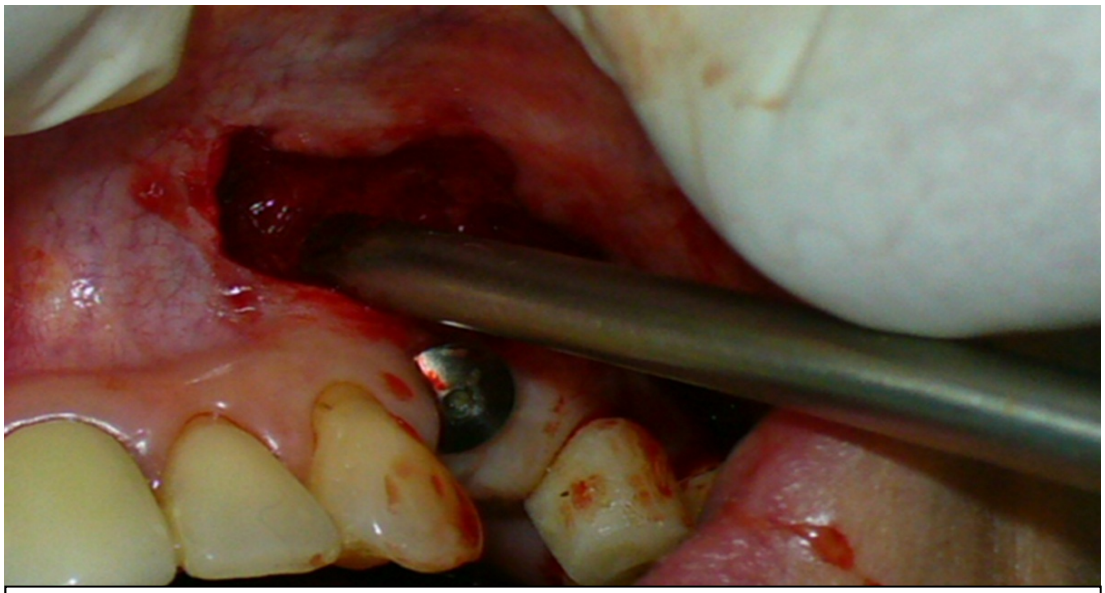

Fig. 3: Preparación de zona receptora *(incisión y decolado a espesor parcial desde línea mucogingival)*

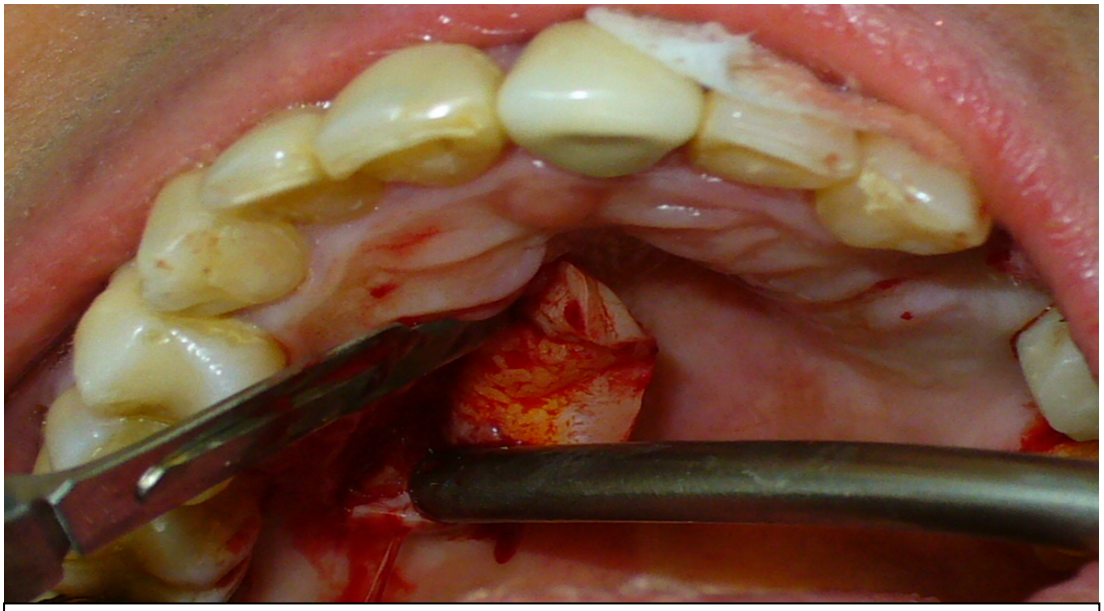

Fig. 4: Incisión y decolado del injerto (obtención de tejido epitelial a espesor parcial en paladar)



Fig. 5: Injerto epitelial obtenido y preparado

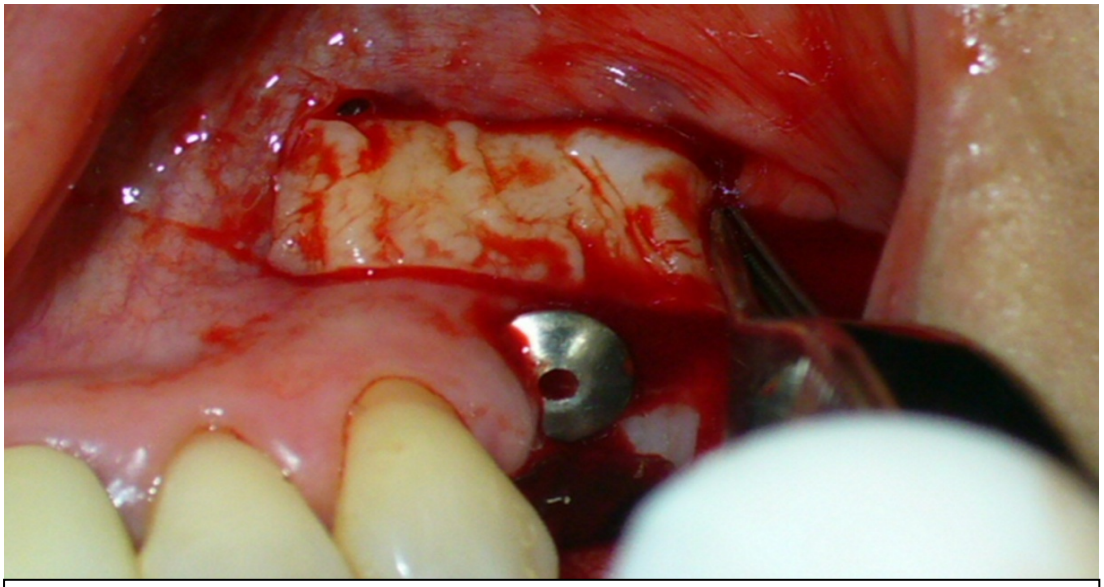

Fig. 6: Injerto epitelial ubicado en la zona receptora

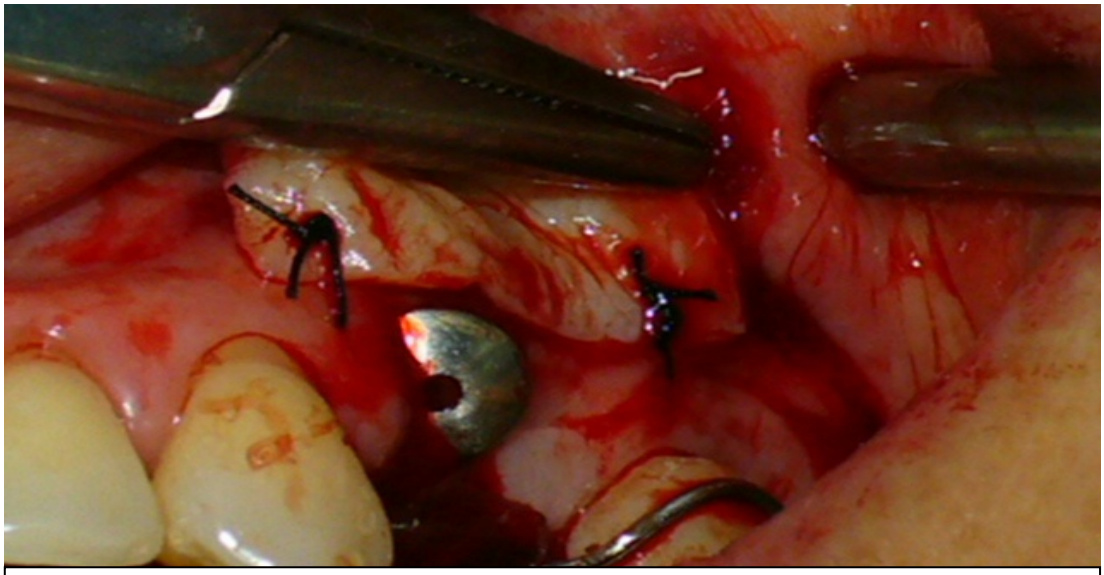

Fig. 7: Sutura del injerto epitelial *(puntos simples en borde cervical del injerto)*

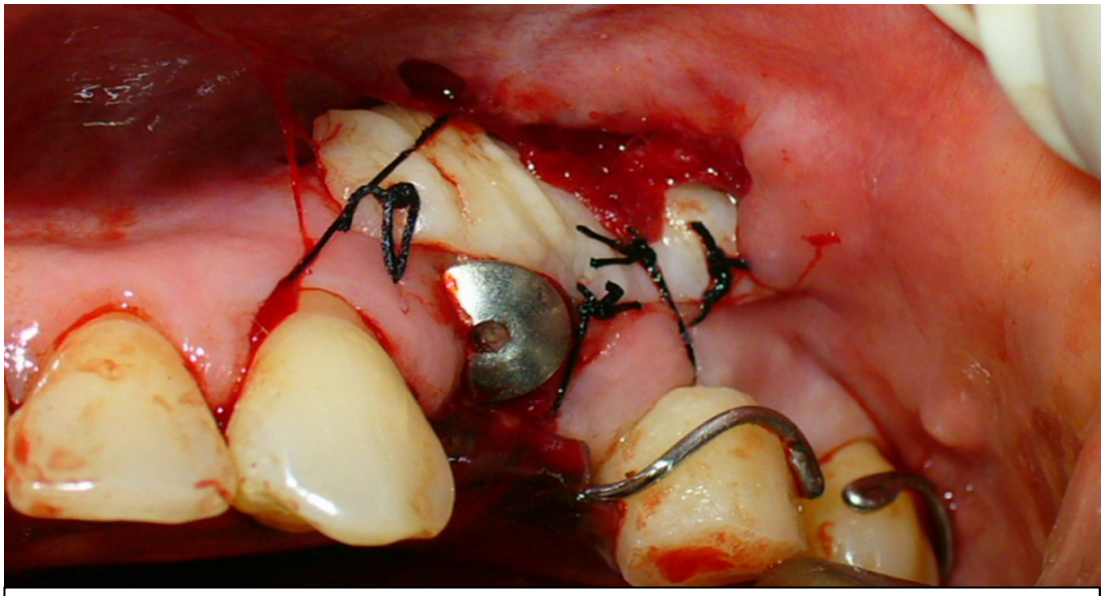

Fig. 8: Injerto epitelial suturado *(punto en aspa contensor desde periostio hacia dientes)*

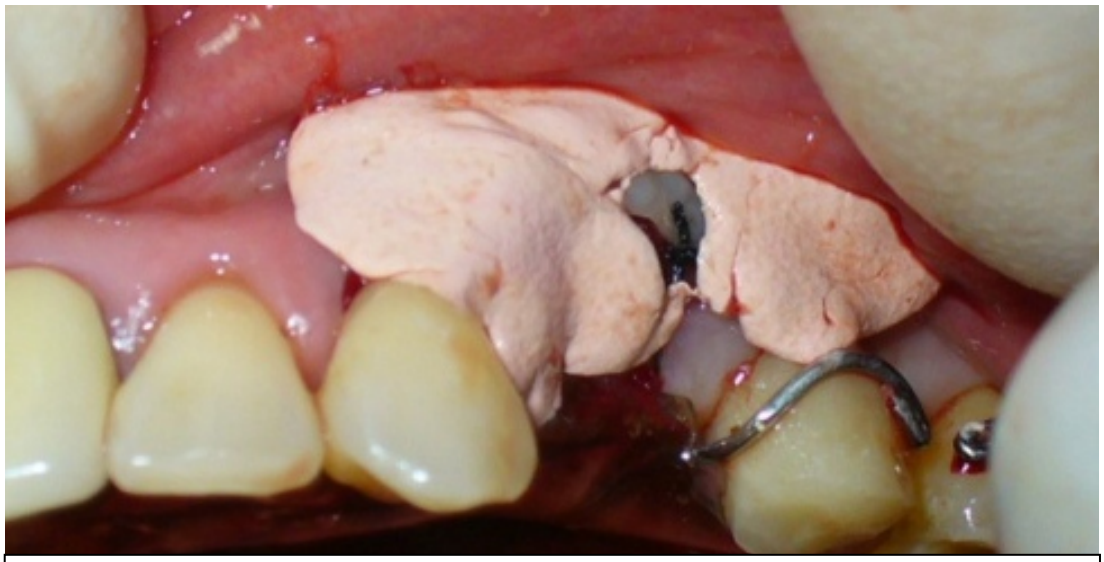

Fig. 9: Apósito periodontal *(opcional)* y placa palatina en posición

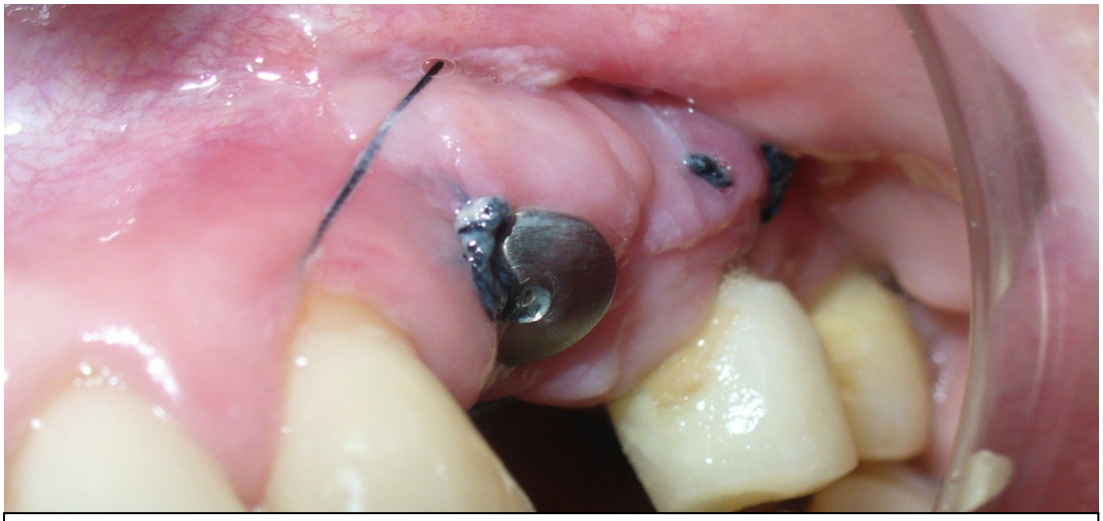

Fig. 10: Aspecto posoperatorio ***(2 semanas)***



Fig. 11: Aspecto preoperatorio



Fig. 12: Aspecto posoperatorio ***(4 meses)***

3.3. Injerto conectivo para cubrir recesiones

Historia Clínica

I. Anamnesis

1. Filiación

Nombre del paciente: HOA

Edad: 43 años

Sexo: Masculino

Grado de instrucción: Superior: Comerciante

2. Estado actual

"mis dientes me duelen cuando tomo algo frío"

3. Antecedentes

Antecedentes personales: Gastritis, stress, paciente nervioso

Antecedentes dentales: restauraciones dentales clase V en la mayoría de dientes, corona pza. 22

II. Examen clínico

1. Examen extraoral. *(Fig. 1)*

Cabeza y cuello: Dolicofacial, perfil recto

ATM: ruidos articulares bilaterales

Labios: Competentes, gruesos

2. Examen intraoral. *(Fig. 2, 3)*

Labios y Carrillos: mucosas sin alteración evidente.

Paladar: Trapezoidal, poco profundo

Orofaringe: mucosas sin alteración evidente

Lengua: Móvil saburral

Piso de boca: Torus lobulado mandibular bilateral

Encías: *(Fig. 3)* inflamación marginal generalizada, recesión gingival tipo I Miller generalizado, tipo II en piezas 3.3

Dientes: Apiñamiento dental inferior, vestibuloversión de 18 y 28, restauración con amalgama en pzas. 16, 24, 26, 27, 28, 37, 36, 35, 45, 46, 47: corona metal porcelana en pza. 22,

Oclusión: Relación molar y canina clase I.

III. Diagnóstico estomatológico

- Maloclusión dentaria clase I
- Gingivitis asociada a placa dental
- Recesión gingival tipo I (Miller) generalizado
- Recesión gingival tipo II (Miller) pza. 33

IV. Plan de tratamiento periodontal

- Fase I: Motivación, fisioterapia, control de IHO, raspaje supra gingival, profilaxis y pulido de dientes
- Fase II: Injerto libre de tejido conectivo para piezas 13 y 14.
  Injerto libre de tejido epitelial en I, III, IV V y VI sextante
  Exodoncias de pzas 18 y 28
- Fase III: Férula oclusal; Control a 1, 2 semanas, 1 y 3 meses posquirúrgico. Mantenimiento periodontal cada 3 meses. Interconsulta con servicio de Ortodoncia.

V. Pronóstico

Favorable

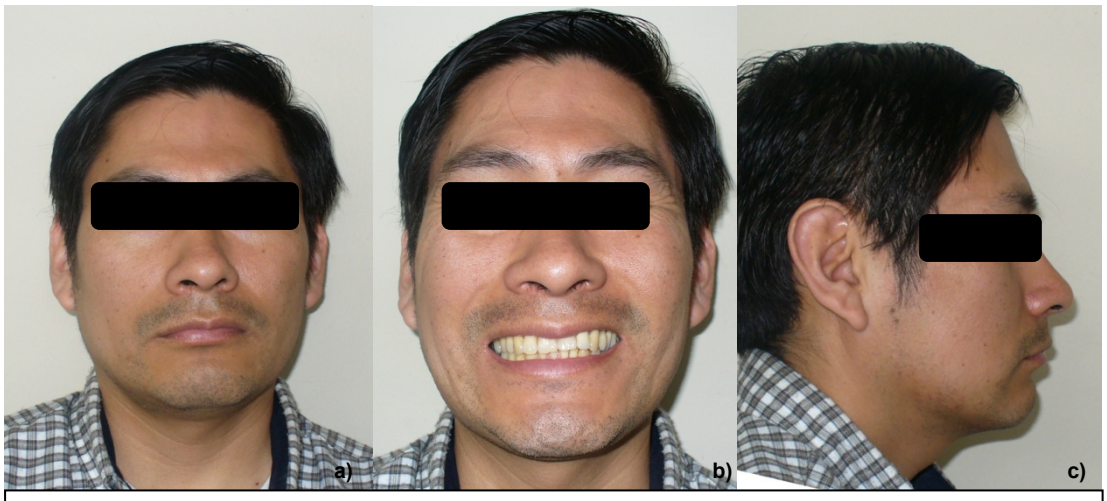

Fig. 1: Fotografías extraorales: a) frontal, b) en sonrisa, c) de perfil



Fig. 2: Fotografías intraorales: a) oclusal superior, b) lateral derecha, c) lateral izquierda, d) oclusal inferior



Fig. 3: Fotografía intraoral anterior en máxima intercuspidación

Procedimiento quirúrgico:

Asepsia y antisepsia: intraoral, 15ml de clorhexidina 0.12%/ 30seg; extraoral, alcohol yodado.

Anestesia: Lidocaína 2% con epinefrina 1:80.000, infiltrativa en fondo de surco vestibular de 23 y 24 y en hemipaladar derecho. *(Fig. 4)*

Zona receptora: Técnica *en túnel supraperióstico (Allen)* Incisión intrasulculares a bisel interno con una hoja No 15 a nivel de pzas. 23 y 24 *(Fig. 5, 6).* Se decola a espesor parcial creando una bolsa en sentido apical más allá de la línea mucogingival, y en sentido lateral hasta pzas. 22 y 25 *(Fig. 7, 8 ,9)* sin despegar los vértices de las papilas *(Fig. 10, 11, 12)*

Zona dadora: Técnica con una incisión horizontal: Se mide el grosor gingival del paladar *(Fig. 13)*, se realiza una incisión horizontal desde mesial de canino a mesial de primera molar de espesor parcial *(Fig. 14)*, luego se decola el epitelio y a través de ella se diseca el tejido conectivo *(Fig. 15, 16)*. Al final se consigue el injerto conectivo sin banda epitelial *(Fig. 17)* y por tanto la cicatrización a primera intención del paladar *(Fig. 25)*. Se coloca la férula palatina. *(Fig. 26)*

Sutura del Injerto: Antes de llevar a la zona receptora se pasa un punto simple en el extremo del injerto para pasarlo debajo de las papilas *(Fig. 18, 19, 20, 21, 22, 23, 24)*, Cuando el injerto alcanza el extremo opuesto se fija con un punto colchonero. Se realiza otro punto colchonero en el extremo opuesto y los espacios interproximales se suturan con puntos simples con hilo seda negra 4-0 *(Fig. 24)*. Se coloca apósito periodontal (Perio-bond®) sobre el injerto. *(Fig. 27)*



Fig. 4: Fotografía de zona operatoria *(Recesiones gingivales tipo I Miller en pzas. 13, 14, 15)*



Fig. 5: Incisión sulcular de espesor parcial *en pzas. 13 y 14*

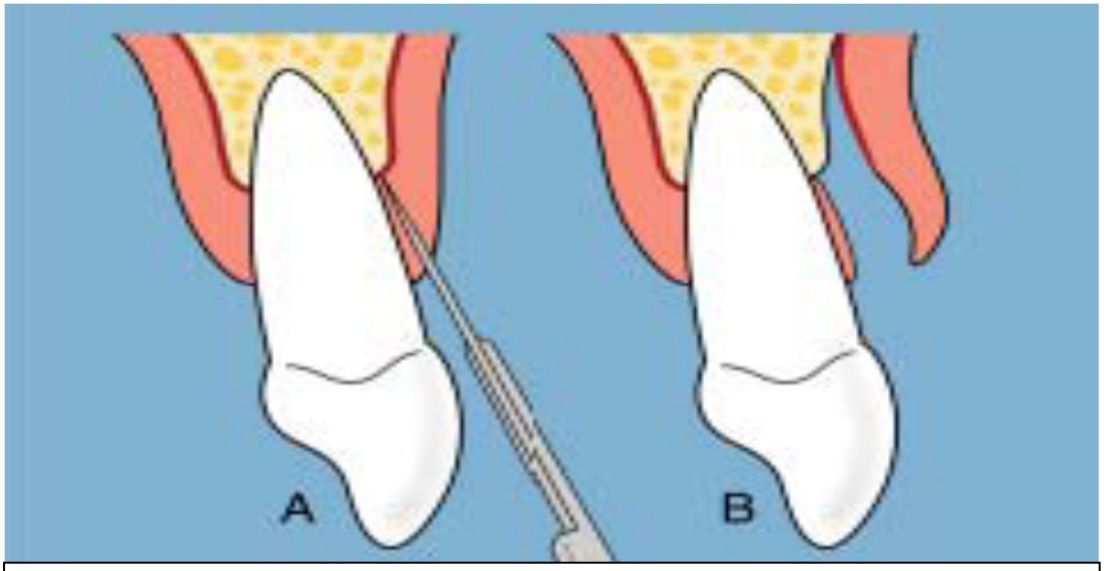

Fig. 6: Esquema de incisión sulcular de espesor parcial *en pzas. 13 y 14*

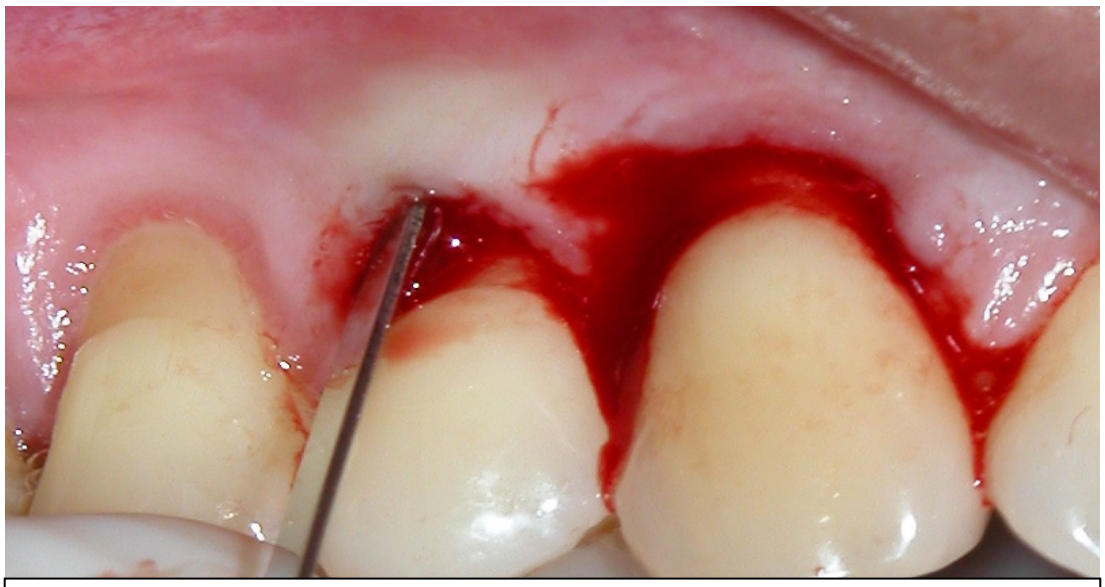

Fig. 7: Decolado a espesor parcial *en pzas. 14 y 15*

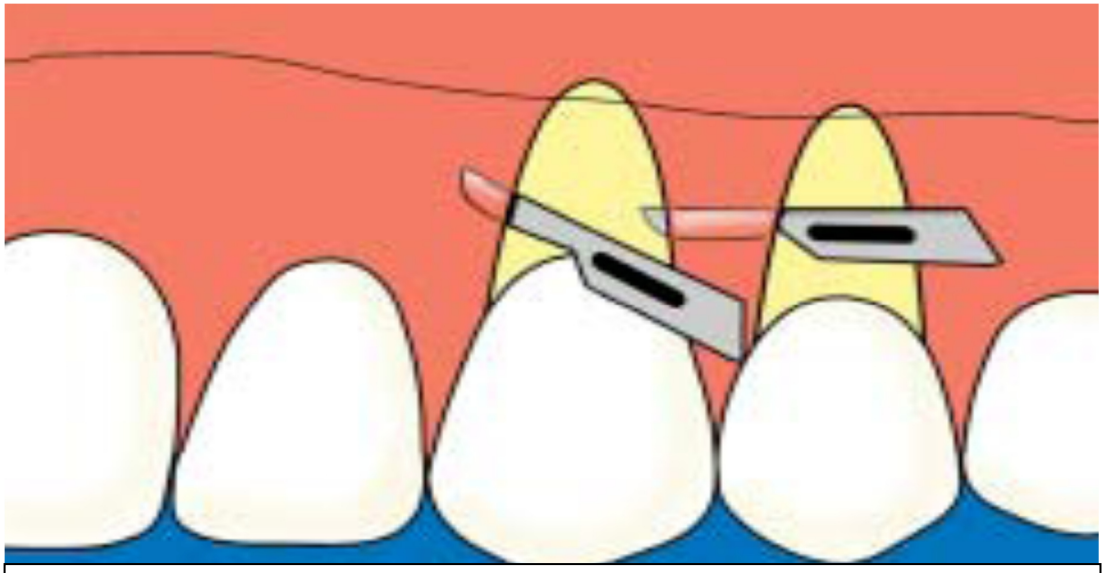

Fig. 8: Esquema de decolado a espesor parcial *en pzas. 14 y 15*

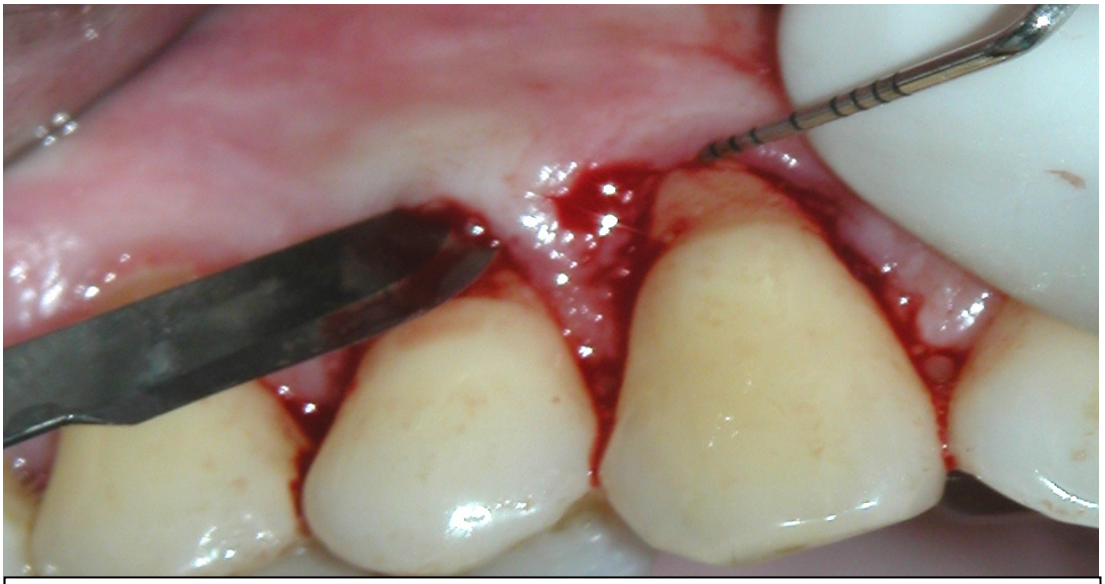

Fig. 9: Decolado a espesor parcial debajo de la papila *(técnica de túnel)*

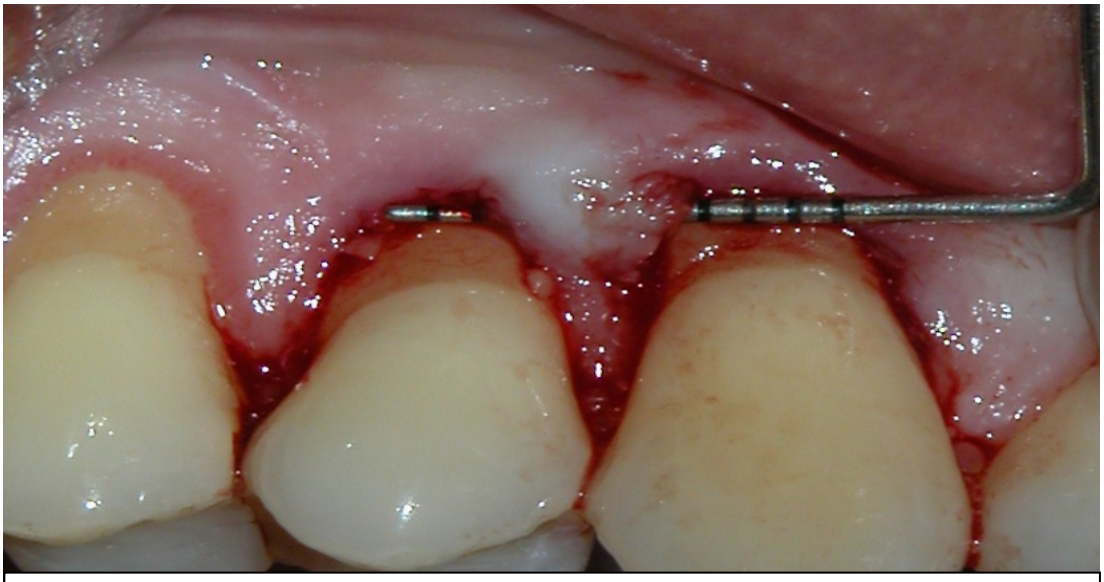

Fig. 10: Verificación de la estabilidad de la papila *(técnica de túnel)*

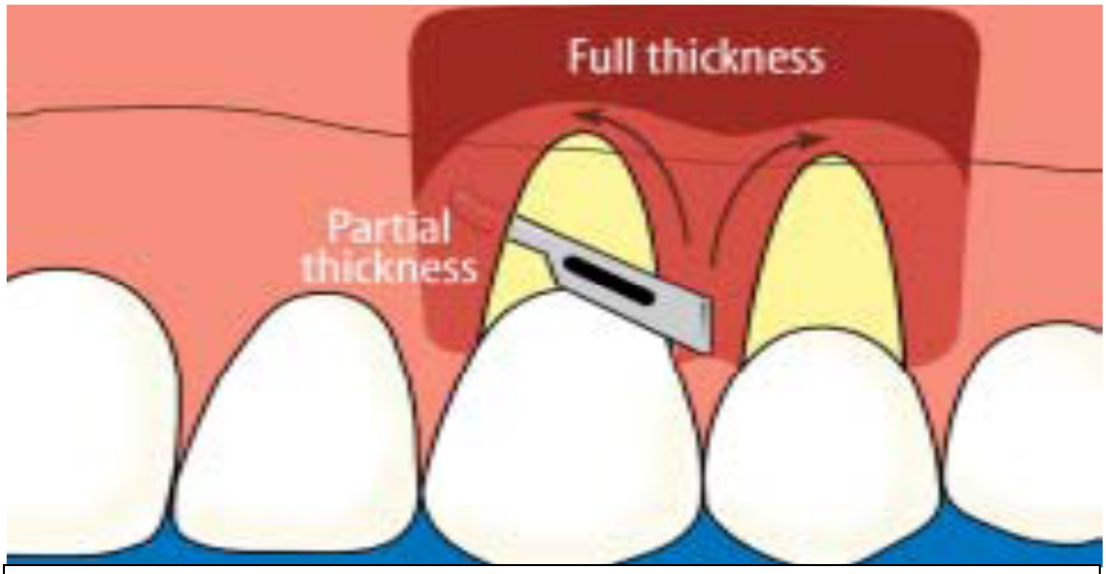

Fig. 11: Esquema del diseño final del colgajo *(técnica de túnel)*

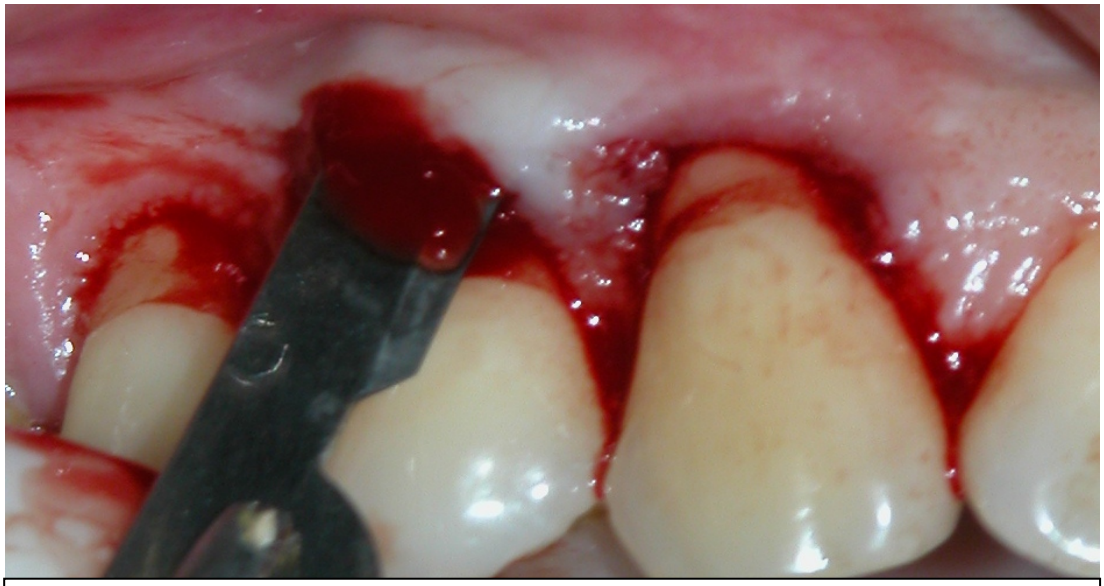

Fig. 12: Decolado más allá de la línea mucogingival

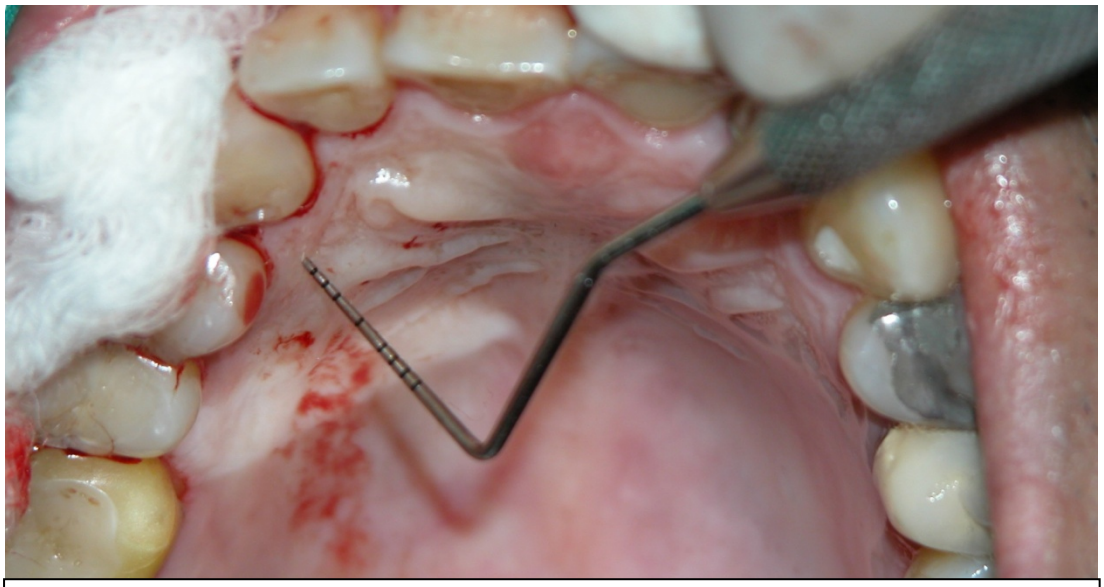

Fig. 13: Medición de biotipo gingival en el paladar *(zona dadora de injerto conectivo)*

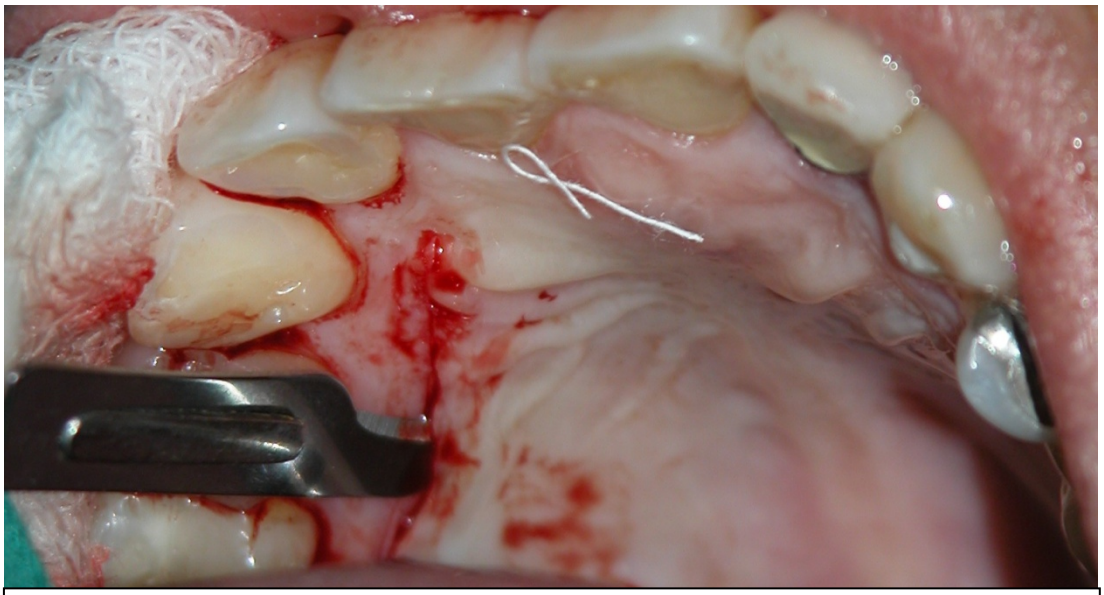

Fig. 14: Incisión con una sola línea horizontal a espesor parcial

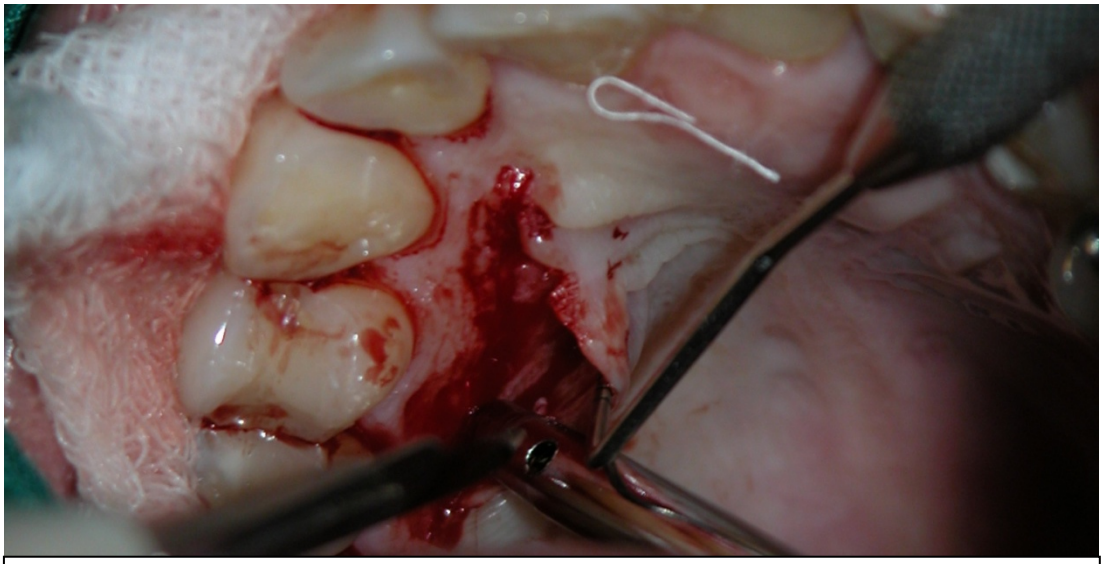

Fig. 15: Decolado a espesor parcial para obtención de injerto conectivo

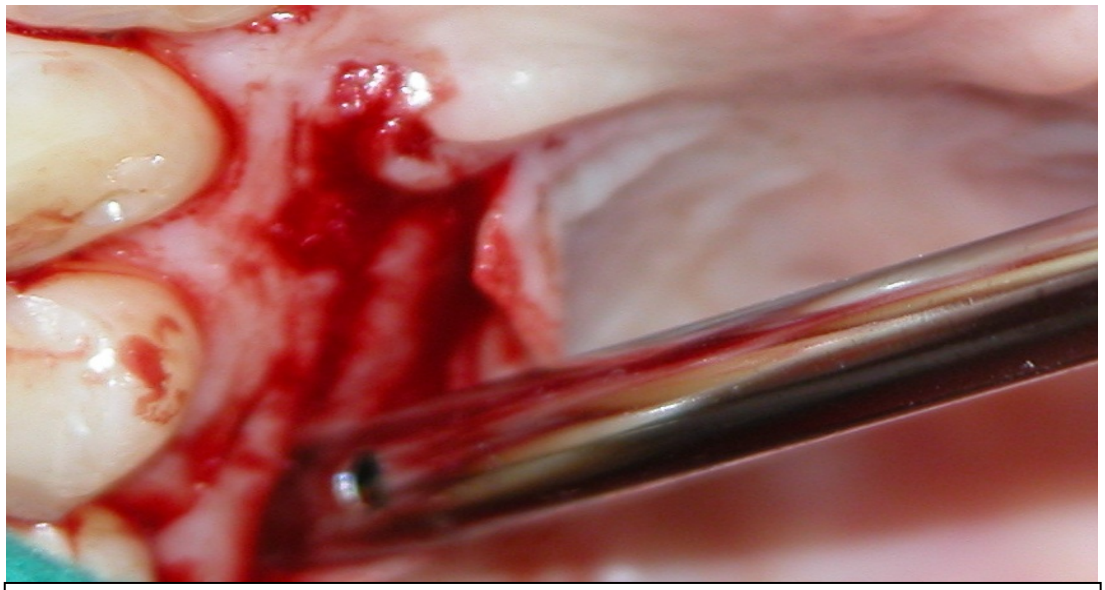

Fig. 16: Injerto de conectivo listo para su retiro *(técnica de 4 incisiones internas)*



Fig. 17: Injerto conectivo ya retirado

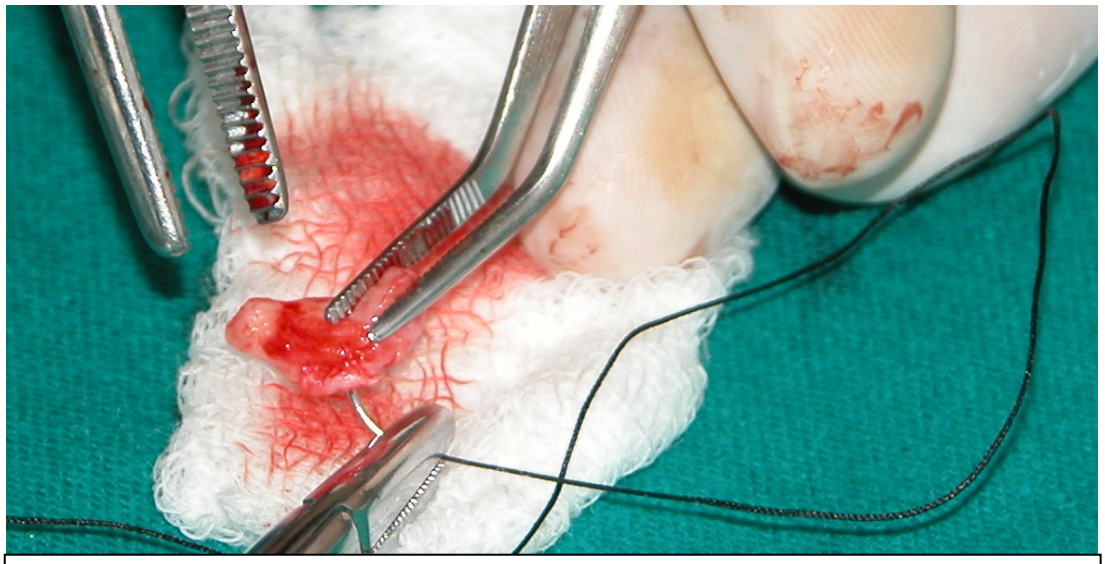

Fig. 18: Punto de sutura para pasaje de injerto debajo de papilas

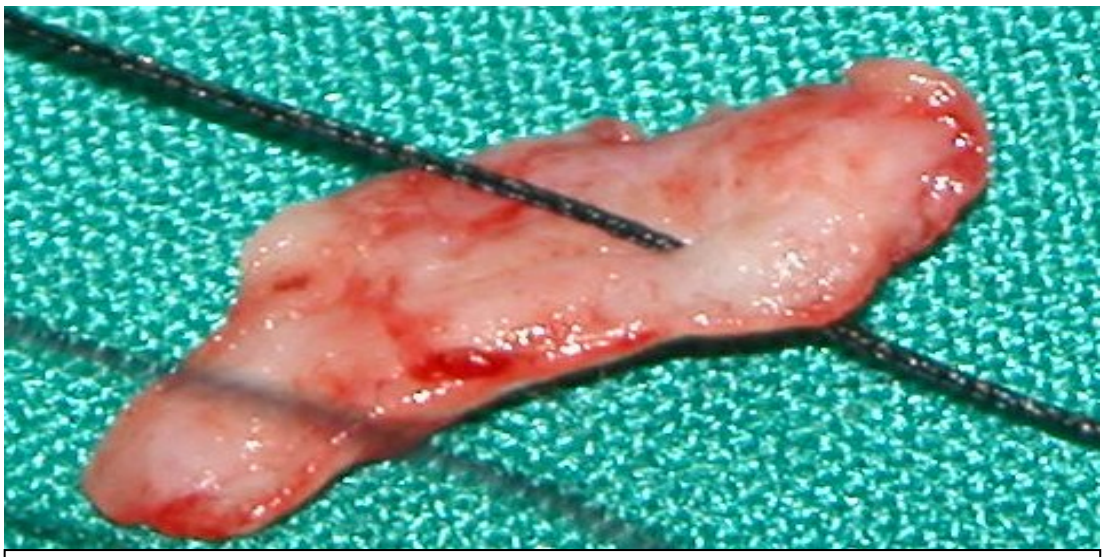

Fig. 19: Pasaje de hilo de sutura por el injerto conectivo

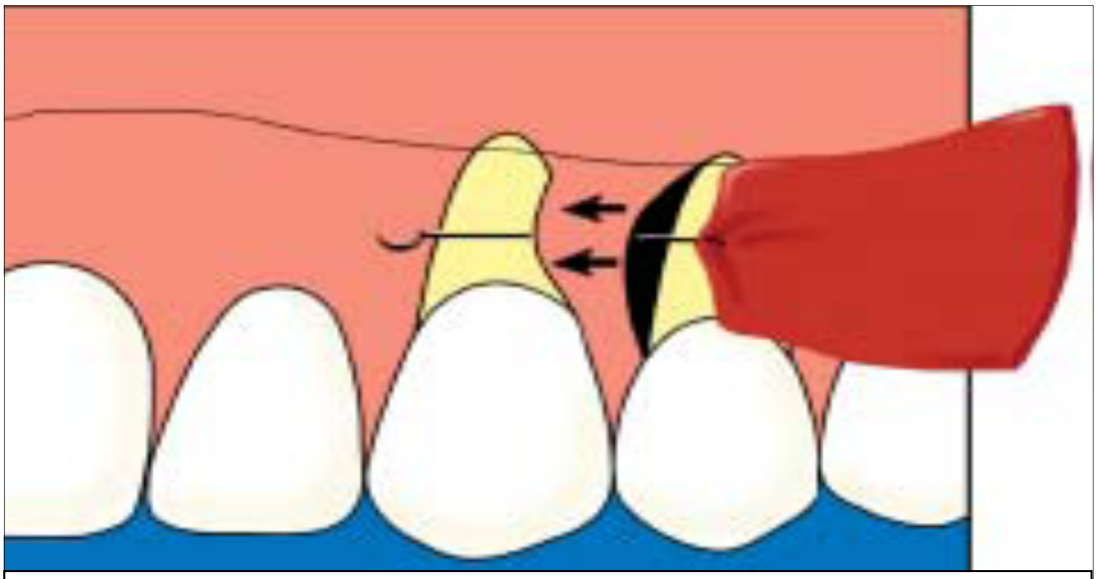

Fig. 20: Esquema de pasaje de injerto debajo de las papilas *(Técnica de túnel)*

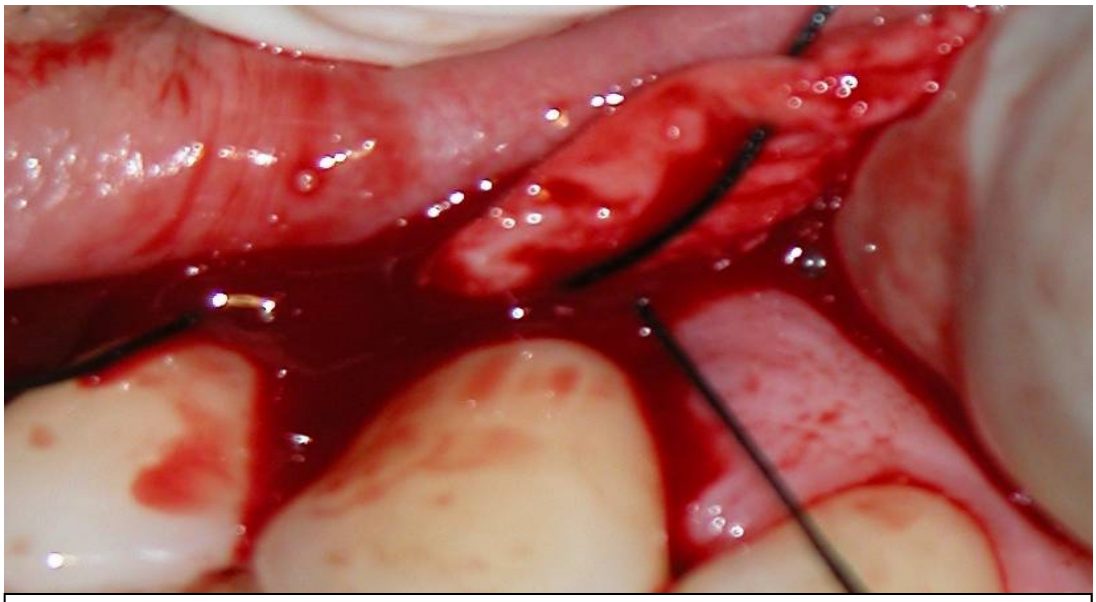

Fig. 21: Pasaje de injerto debajo de papilas *(Técnica de túnel)*

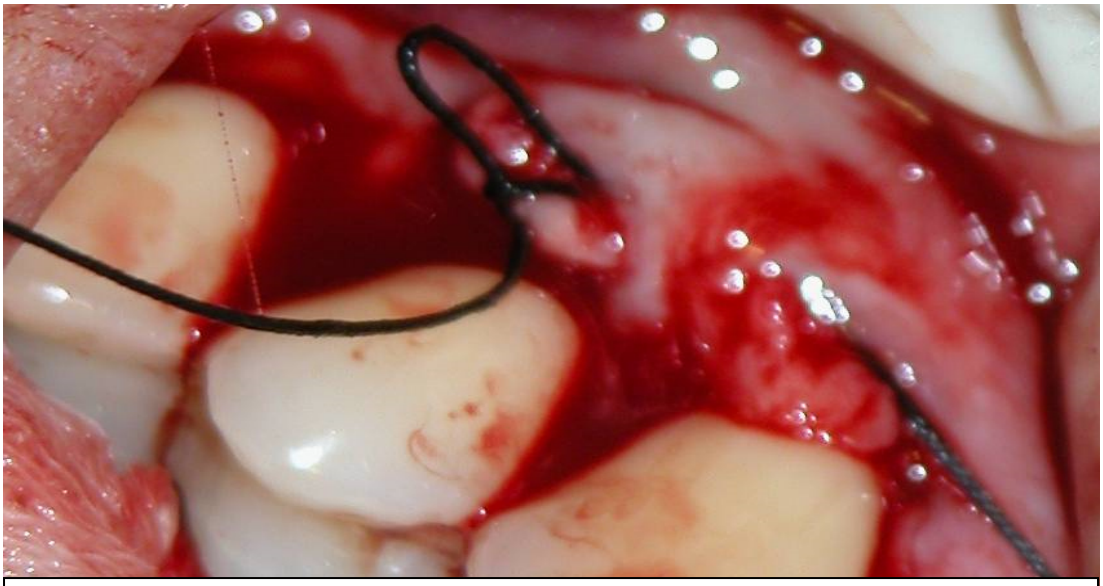

Fig. 22: Pasaje de injerto debajo de las papilas gracias al hilo de sutura *(Técnica de túnel)*

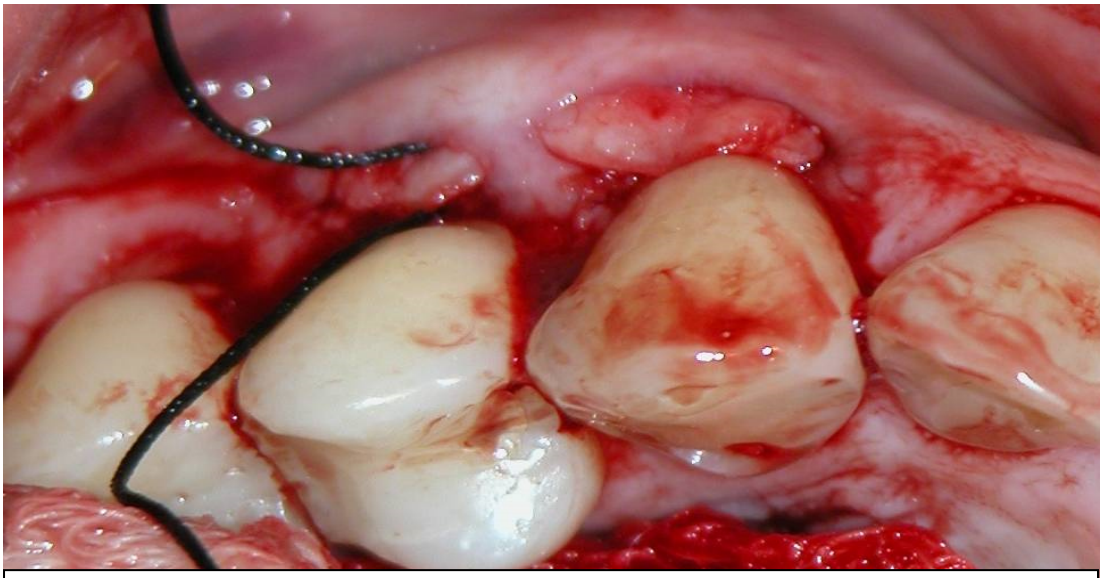

Fig. 23: Injerto de tejido conectivo debajo de las papilas *(Técnica de túnel)*

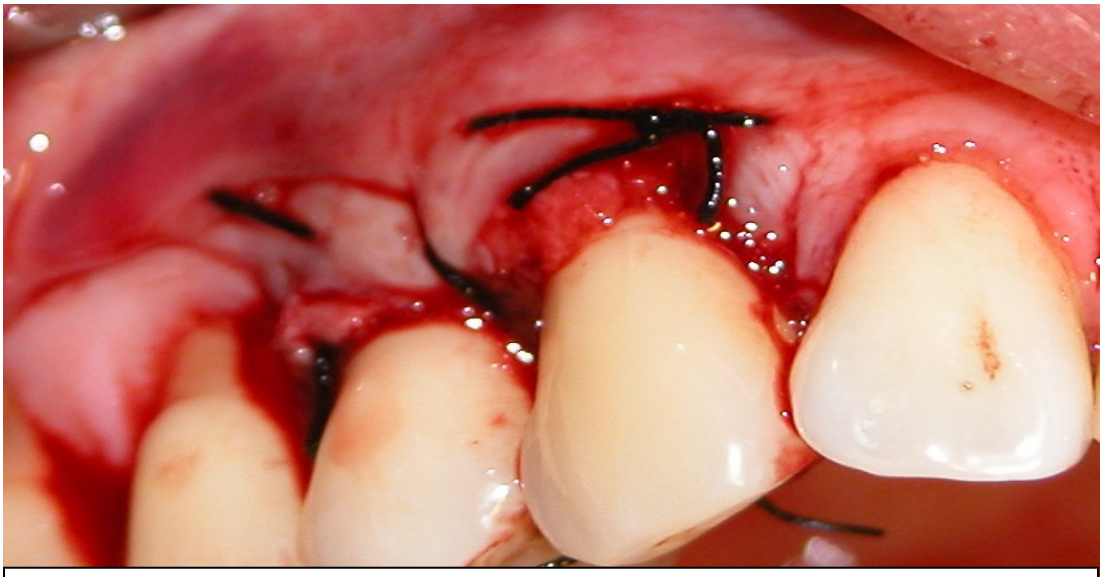

Fig. 24: Sutura de injerto de tejido conectivo cubriendo recesiones de pzas. 13 y 14 *(Técnica de túnel)*

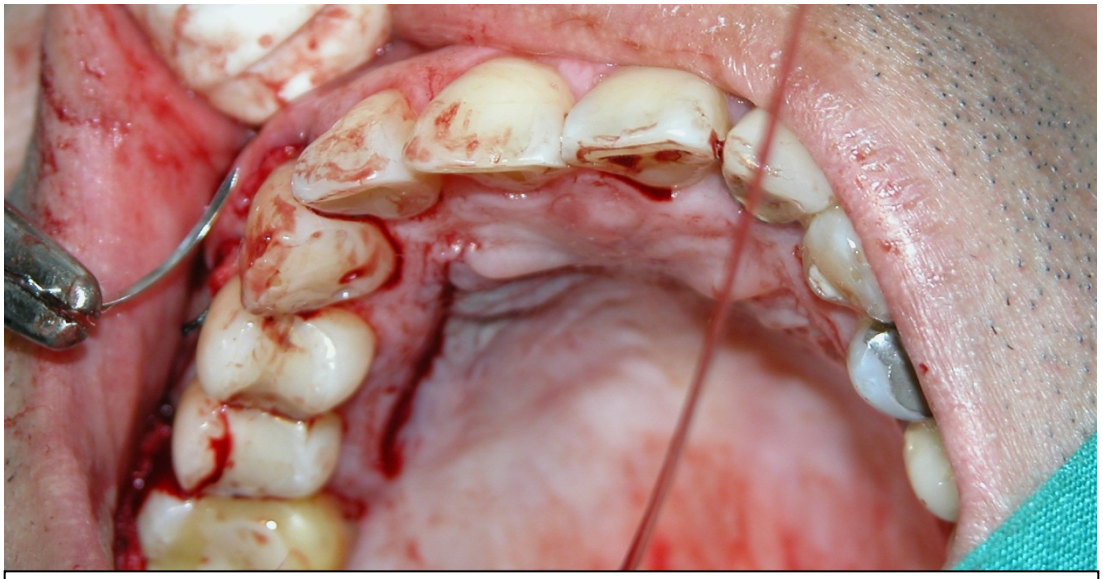

Fig. 25: Injerto de tejido conectivo suturado y herida lineal posoperatoria en el paladar

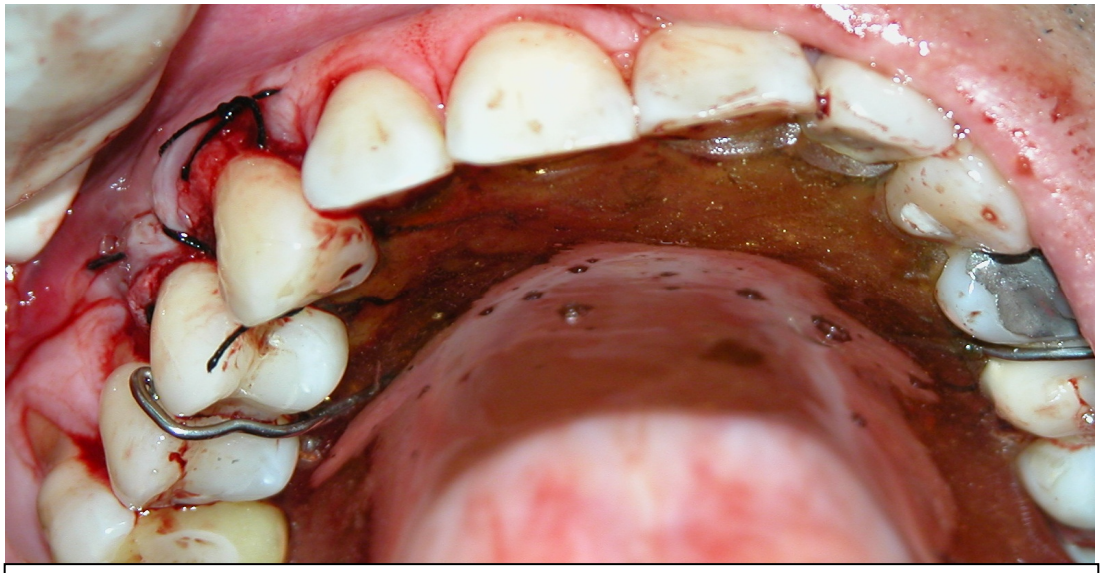

Fig. 26: Injerto de tejido conectivo suturado y férula palatina en posición



Fig. 27: Apósito periodontal en posición

Fig. 28: Aspecto preoperatorio *(Periodontograma inicial)*



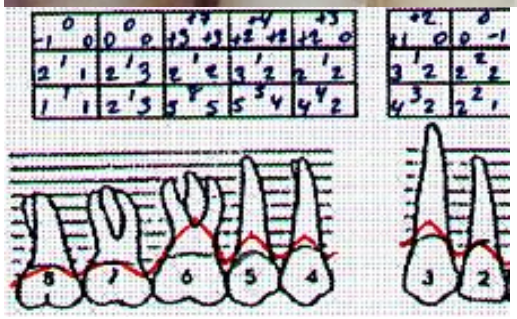

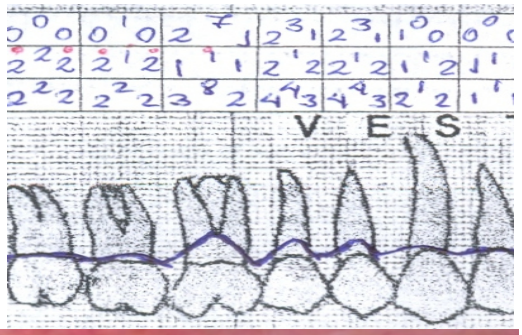



Fig. 29: Aspecto posoperatorio – 4 meses *(Periodontograma final)*

Resultados y observaciones:

- Medicación postoperatoria: Ibuprofeno (Doloral®) 400mg / 8hr / condicionado a dolor; gluconato de clorhexidina (PerioAid tratamiento®) 0.12% / 15ml / 2 veces al día pasado las 24hr.
- Primer control a la semana, retiro de cemento quirúrgico y de la férula palatina, lavado con cloruro de sodio al 9 °/00
- Segundo control a dos semanas, retiro de puntos en la zona receptora, lavado con cloruro de sodio al 9 °/00
- Control a dos y cuatro meses. Aspecto final de la cicatrización con un periodonto estable al periodontograma *(Fig. 28, 29)*
- Programación de resto de cirugías de injertos gingivales
- Se deriva al paciente a servicio de Rehabilitación oral para confección de férula oclusal *(Fig. 30)* y se recomienda fase de mantenimiento periodontal cada 6 meses.



Fig. 30: Férula oclusal postoperatoria

3.4. Injerto conectivo para formar papilas en implantes

Historia Clínica

I. Anamnesis

1. Filiación

Nombre del paciente: RNE
Edad: 28 años
Sexo: Femenino
Grado de instrucción: Superior, Farmacéutica

2. Estado actual

"Quiero ponerme las coronas de los implantes"

3. Antecedentes

Antecedentes personales: Traumatismo dentoalveolar con pérdida de piezas anterosuperiores hace un año.

Antecedentes dentales: Implantes dentales en zona de 12,11 y 21 hace 6 meses, exodoncia de pza. 38, colocación de pilares de cicatrización hace un mes con pérdida de tejido gingival. *(Fig. 4)*

II. Examen clínico

1. Examen extraoral

Cabeza y cuello: Norrmofacial, ligera asimetría
ATM: Sin alteración evidente
Labios: medianos

2. Examen intraoral *(Fig. 1, 2)*

Labios y Carrillos: mucosas sin alteración evidente
Paladar: cuadrangular poco profundo
Orofaringe: sin alteración evidente
Lengua: móvil, saburral
Piso de boca: glándulas salivales permeables

Encías: color rosa coral, firmes, surco gingival normal. Reborde gingival antero superior delgado

Dientes: ligero apiñamiento y extrusión anteroinferior

Oclusión: Relación molar y canina clase III

III. Exámenes auxiliares

1. **Examen radiográfico:** *(Fig. 3)* Imagen radiopaca compatible con implantes dentales a nivel de pzas 12, 11, 21, reborde óseo alveolar conservado, pzas 18 y 28 semiretenidas, pza. 48 retenida.

IV. Diagnóstico estomatológico

- Maloclusión dentaria clase III
- Implantes oseointegrados a nivel de 12, 11 y 21
- Deficiencia de reborde horizontal y vertical anterosuperior *(Fig. 4)*

V. Plan de tratamiento periodontal

- Fase I: Motivación, fisioterapia, control de IHO.
- Fase II: Injerto libre de tejido conectivo en reborde alveolar anterosuperior previo a la rehabilitación de implantes a nivel de 12, 11 y 21.
- Fase III: Férula oclusal; Control a 1, 2 semanas, Rebasado de provisionales semanal por 3 meses con póntico ovoides. Confección de coronas definitivas sobre implantes, Confección de férula oclusal. Mantenimiento periodontal cada 6 meses.

VI. Pronóstico

Favorable

Procedimiento quirúrgico:

Asepsia y antisepsia: intraoral, 15ml de clorhexidina 0.12%/ 30seg; extraoral, alcohol yodado.

Anestesia: Lidocaína 2% con epinefrina 1:80.000, infiltrativa en fondo de surco vestibular antero superior y en hemipaladar derecho.

Zona receptora: Técnica en sobre con incisiones liberantes. Incisión supracrestal anterosuperior y descargas verticales conservando las papilas proximales de pzas. 13 y 22 a bisel interno con una hoja No 15. Se decola a espesor parcial creando una bolsa en sentido apical más allá de la línea mucogingival. *(Fig. 5)*

Zona dadora: Técnica con una incisión horizontal: Se mide el grosor gingival del paladar, se realiza una incisión horizontal desde distal de canino a distal de primera molar de espesor parcial *(Fig. 6)*, luego se decola el epitelio y a través de ella se diseca el tejido conectivo *(Fig. 7)*. Al final se consigue el injerto conectivo sin banda epitelial *(Fig. 8)* y por tanto la cicatrización a primera intención del paladar. Se coloca la férula palatina.

Sutura del Injerto: El injerto se fija con un punto suspensorio a nivel apical del colgajo. Se complementa la sutura con puntos simples para cerrar el colgajo con hilo poliglicólico 4-0 *(Fig. 9, 10)* y colocación de prótesis provisional

Resultados y observaciones:

- Medicación postoperatoria: Ibuprofeno (Doloral®) 400mg / 8hr / condicionado a dolor; gluconato de clorhexidina (PerioAid tratamiento®) 0.12% / 15ml / 2 veces al día pasado las 24hr.
- Primer control a la semana, retiro de la férula palatina, lavado con cloruro de sodio al 9 °/₀₀
- Segundo control a dos semanas, retiro de puntos en la zona receptora *(Fig. 11, 12)*, lavado con cloruro de sodio al 9 °/₀₀. Rebasado de provisionales con resina fotocurable.
- Control quincenal para rebasado de provisionales. *(Fig. 13)* y conformación de papilas interimplantarias *(Fig. 14, 15)*.
- Confección de prótesis definitiva a 3 meses postquirúrgico *(Fig. 16, 17)*
- Confección de férula oclusal y se recomienda fase de mantenimiento periodontal y de implantes cada 6 meses.



Fig. 1: Fotografías intraorales: a) oclusal superior, b) lateral derecha, c) lateral izquierda, d) oclusal inferior



Fig. 2: Fotografía intraoral anterior en máxima intercuspidación



Fig. 3: Radiografía panorámica preoperatoria *(Implantes oseointegrados a nivel de pzas. 12, 11 y 21)*



Fig. 4: Aspecto inicial de tejido gingival alrededor de pilares de cicatrización

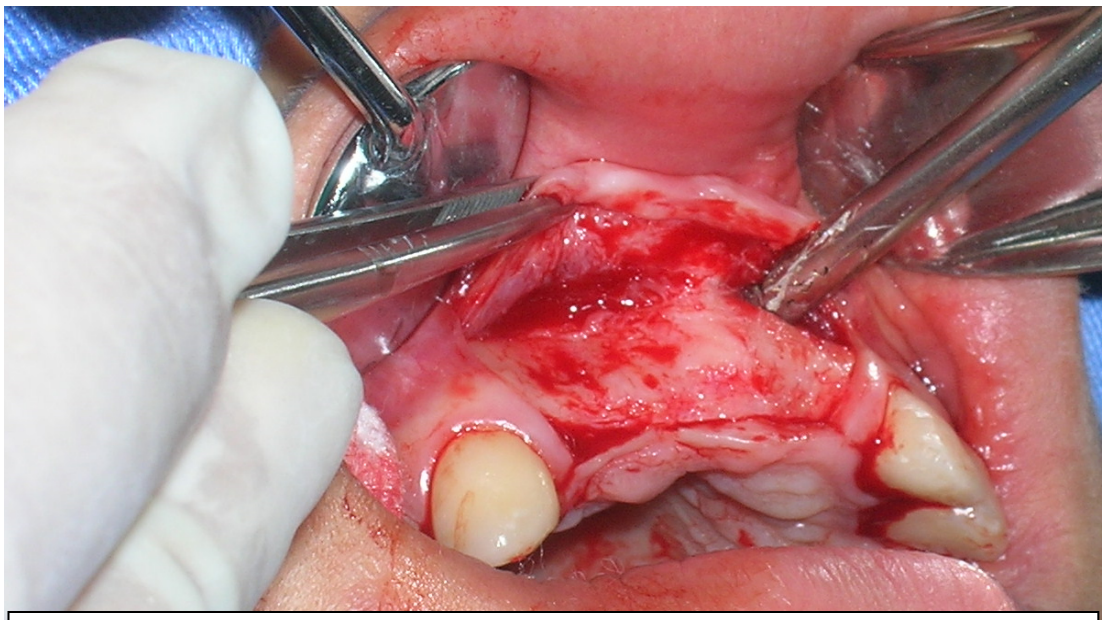

Fig. 5: Preparación de zona receptora para injerto conectivo



Fig. 6: Incisión a espesor parcial en el paladar para obtención de injerto conectivo

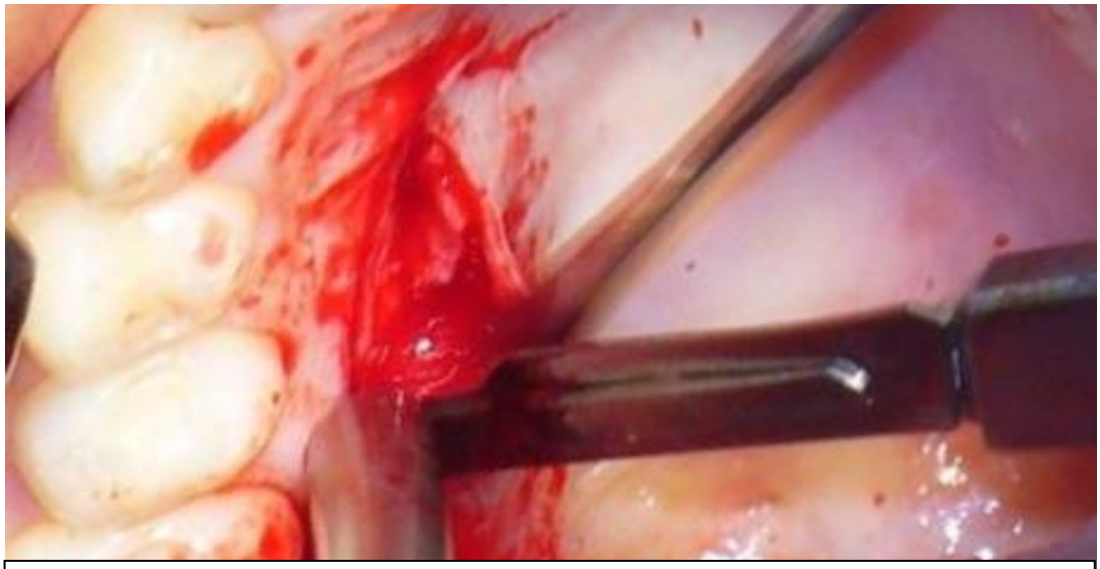

Fig. 7: Obtención de injerto conectivo



Fig. 8: Injerto de tejido conectivo obtenido de paladar

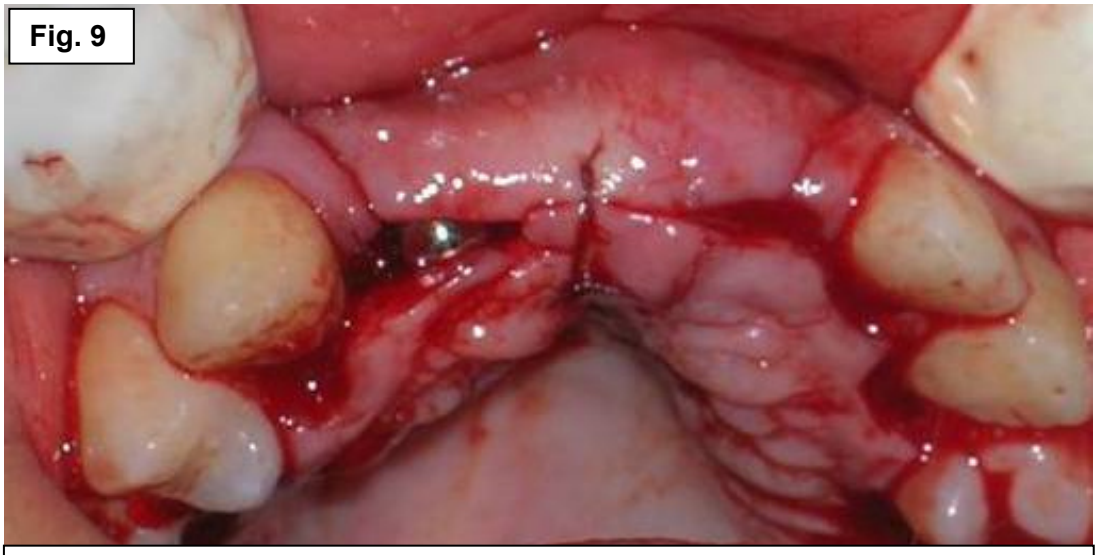

Fig. 9: Injerto de tejido conectivo en posición y sutura de colgajo



Fig. 10: Colgajo suturado cubriendo injerto de tejido conectivo



Fig. 11: Aspecto pos operatorio *(2 semanas)*



Fig. 12: Aspecto pos operatorio (2 semanas)



Fig. 13: Coronas provisionales *(rebases cada 2 semanas por 3 meses)*



Fig. 14: Aspecto pos operatorio con conformación de papilas *(3 meses)*

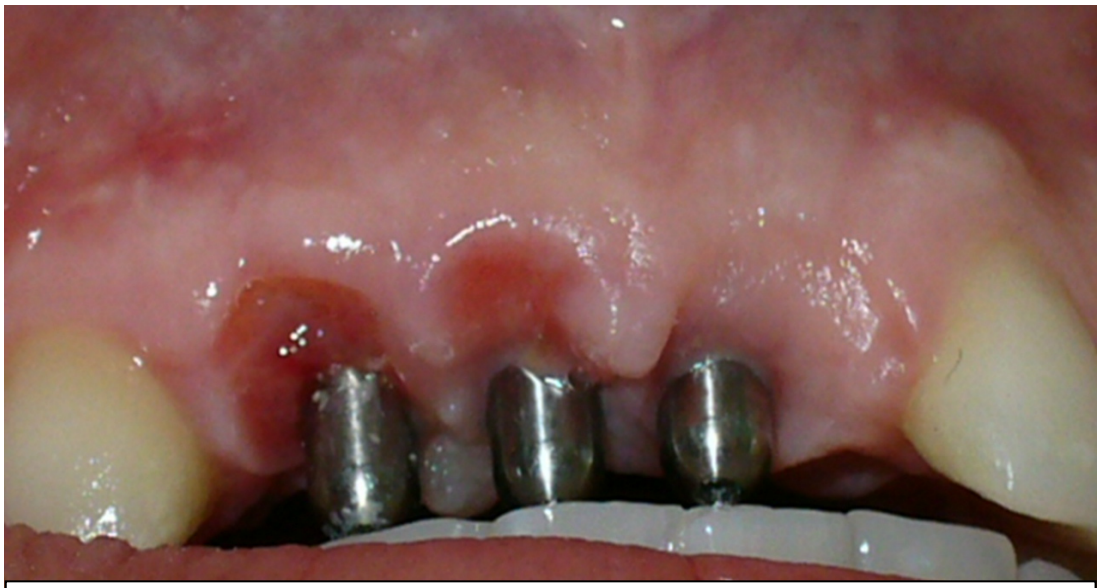

Fig. 14: Aspecto pos operatorio con conformación de papilas *(3 meses – pilares de cicatrización)*



Fig. 15: Aspecto pos operatorio con coronas definitivas *(6 meses)*



Fig. 16: Aspecto pos operatorio con coronas definitivas *(6 meses)*

3.5. Injerto mixto para aumento de reborde alveolar

Historia Clínica

I. Anamnesis

1. Filiación

Nombre del paciente: LRS

Edad: 43 años

Sexo: Femenino

Grado de instrucción: Superior, Enfermera técnica

2. Estado actual

"Interconsulta de rehabilitación oral previo a prótesis fija"

3. Antecedentes

Antecedentes personales: No contributorios

Antecedentes dentales: Prótesis parcial removible hace 2 años *(Fig. 4)*

II. Examen clínico

1. **Examen extraoral** *(Fig. 1)*

   Cabeza y cuello: Normofacial, perfil recto

   ATM: Sin ruidos articulares

   Labios: gruesos, tónicos

2. **Examen intraoral** *(Fig. 2)*

   Labios y Carrillos: sin alteración evidente

   Paladar: cuadrangular profundo

   Orofaringe: sin alteración evidente

   Lengua: móvil, saburral

   Piso de boca: salida de glándulas salivales permeables

   Encías: *(Fig. 3)* inflamación gingival marginal, deficiencia en altura y espesor de reborde gingival a nivel de piezas 12 y13, margen gingival de pzas anterosuperiores

   Dientes: Ausencia de pzas. 18,13, 12, 28, 47. Restauración de pzas. 16, 26, 37, 36, 46, apiñamiento anteroinferior.

Oclusión: clase II molar derecha, I izquierda, clase I canina, mordida profunda

III. Diagnóstico estomatológico

- Maloclusión dentaria clase II con mordida profunda
- Gingivitis asociado a placa dental
- Posición de margen gingival irregular anterosuperior
- Deficiencia de reborde tipo III (Seibert) a nivel de pzas 12 y 13

IV. Plan de tratamiento periodontal

- Fase I: Motivación, fisioterapia, control de IHO, raspaje supra gingival, profilaxis y pulido de dientes
- Fase II: Alargamiento de corona de pzas. 14, 11 y 21

  Injerto libre de tejido mixto gingival para reborde a nivel piezas 12 y 13.
- Fase III: Control a 1, 2 semanas, Remitir al paciente a rehabilitación oral para rebasado de provisionales semanal por 3 meses con póntico ovoides. Confección de coronas definitivas. Mantenimiento periodontal cada 6 meses.

V. Pronóstico

Favorable



Fig. 1: Fotografías extraorales: a) frontal, b) en sonrisa, c) de perfil



Fig. 2: Fotografías intraorales: a) oclusal superior, b) lateral derecha, c) lateral izquierda, d) oclusal inferior



Fig. 3: Fotografía intraoral anterior en máxima intercuspidación *(nótese el defecto de reborde)*

Procedimiento quirúrgico:

Asepsia y antisepsia: intraoral, 15ml de clorhexidina 0.12%/ 30seg; extraoral, alcohol yodado.

Anestesia: Lidocaína 2% con epinefrina 1:80.000, infiltrativa en fondo de surco vestibular desde piezas 15 hasta 22 y en hemipaladar izquierdo. *(Fig.5)*

Alargamiento de corona clínica: Marca de línea de referencia mediante hilo de sutura y medición del margen gingival *(Fig. 6, 7). Gingivectomía a bisel interno de pzas 14,11 y 21 (Fig. 8, 9)*

Zona receptora: Técnica en sobre (Ratzke). Incisión supracrestal de reborde edéntulo con incisiones sulculares a bisel interno de pzas 14 y 11 con hoja de bisturí No 15 *(Fig. 10).* Se decola a espesor parcial creando un bolsillo en sentido apical más allá de la línea mucogingival. *(Fig. 11 y 12)*

Zona dadora: Técnica con dos incisiones horizontales: (Fig.13) Se mide el grosor gingival del paladar, se realiza una primera incisión horizontal desde distal de canino a distal de primera molar de espesor toral, a 5mm hacia la línea media se hace una segunda incisión paralela a la primera. Luego se decola el epitelio desde la segunda incisión y a través de ella se diseca el tejido conectivo. Ayudados por un periostótomo desde la primera incisión se retira el injerto mixto (injerto conectivo con una banda de tejido epitelial) *(Fig.14, 15)*. Al final de la cirugía se adapta la prótesis removible como férula palatina con desgaste de los pónticos y se retiene mediante alambre de amarre. *(Fig.18, 19, 20)*

Sutura del Injerto: El injerto se fija con un punto colchonero horizontal a nivel apical del colgajo *(Fig.16)*. Se complementa la sutura con puntos simples para cerrar el colgajo con hilo poliglicólico 4-0 *(Fig. 17)* y colocación de prótesis removible adaptado al reborde con el injerto *(Fig.21)*



Fig. 4: Aspecto preoperatorio ***(nótese la discrepancia de los pónticos con dientes)***



Fig. 5: Anestesia infiltrativa



Fig. 6: Discrepancia de márgenes gingivales ***(Trazado de referencia y medición gingival)***



Fig. 7: Discrepancia de márgenes gingivales *(Nótese la referencia lineal)*



Fig. 8: Gingivectomía a bisel interno de pzas. 11 y 21



Fig. 9: Eliminación de collarín gingival *(con raspadores jacquette anteriores)*



Fig. 10: Incisión supracrestal a espesor parcial



Fig. 11: Gingivectomía a bisel interno pza. 14



Fig. 12: Colgajo a espesor parcial *(más allá de la línea mucogingival)*



Fig. 13: Incisión lineal a espesor parcial en paladar para retirar injerto gingival mixto

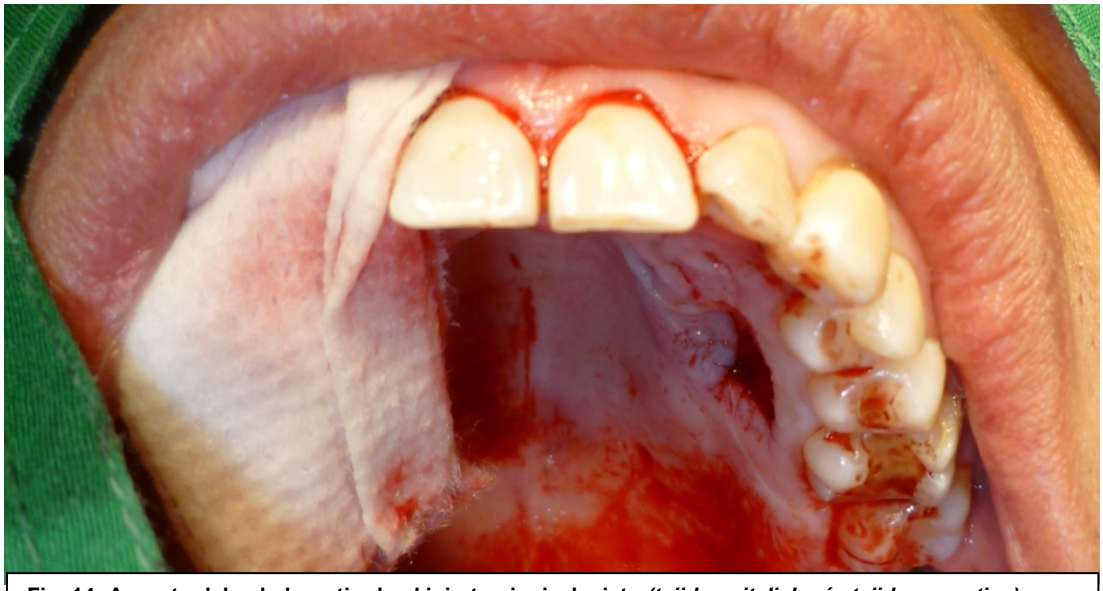

Fig. 14: Aspecto del paladar retirado el injerto gingival mixto *(tejido epitelial más tejido conectivo)*

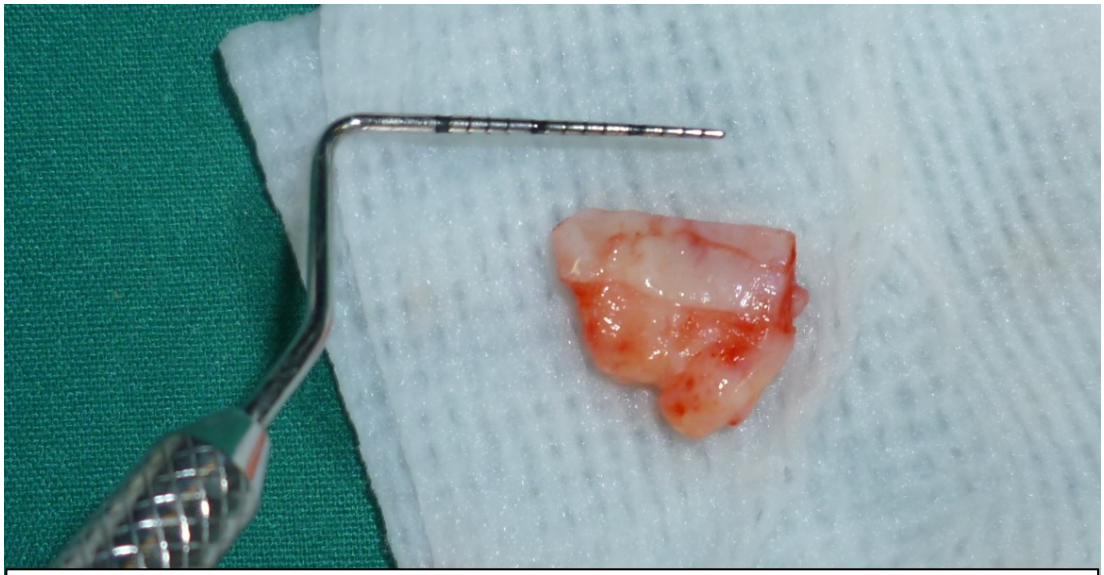

Fig. 15: Injerto gingival mixto obtenido desde paladar *(tejido epitelial más tejido conectivo)*



Fig. 16: Estabilización del injerto zona receptora *(sutura colchonero horizontal a nivel apical)*

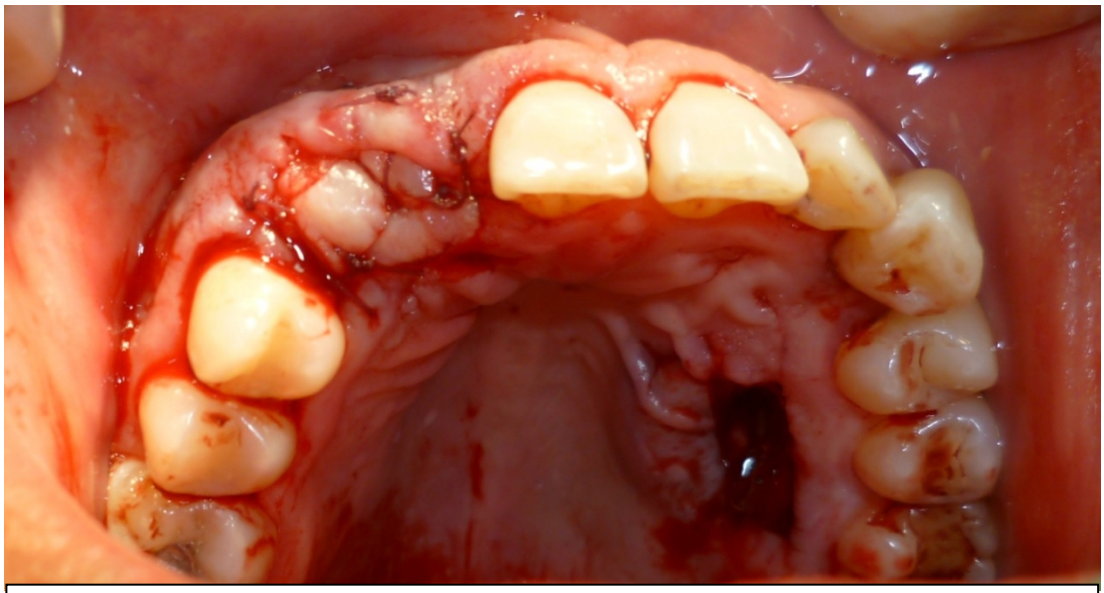

Fig. 17: Aspecto postoperatorio de reborde y paladar *(injerto mixto en posición con suturas simples)*

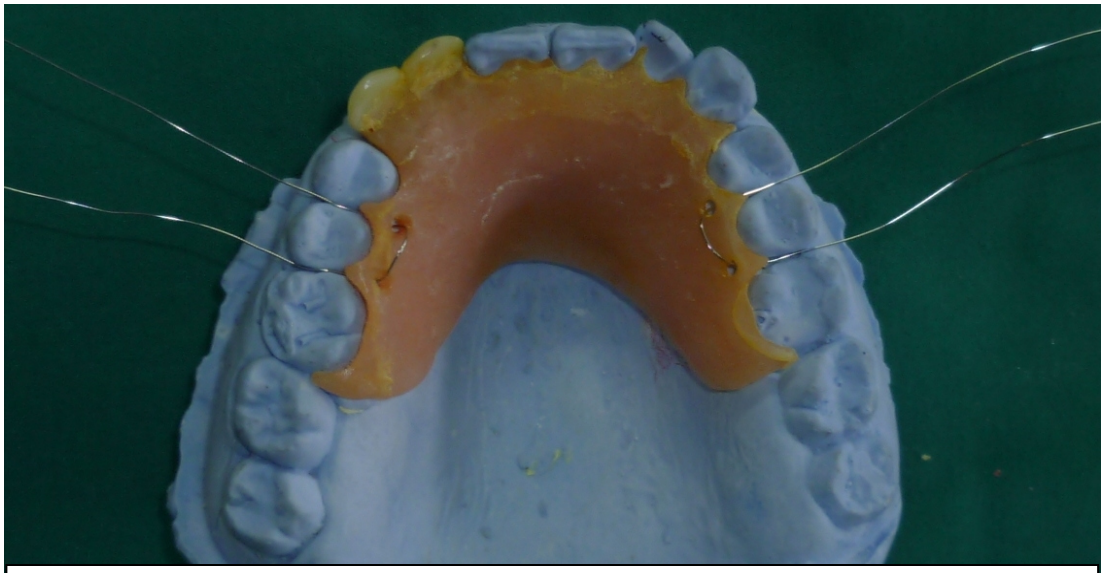

Fig. 18: Adaptación de la PPR como férula palatina *(retención con alambres de amarre)*

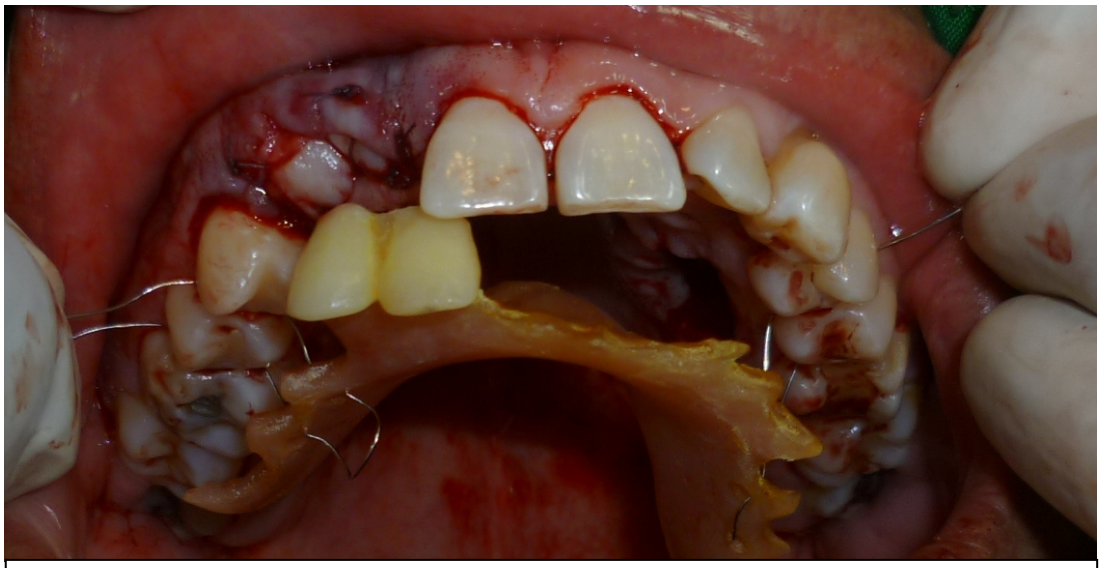

Fig. 19: Instalación de la férula palatina ***(nótese el alivio en zona de injerto)***

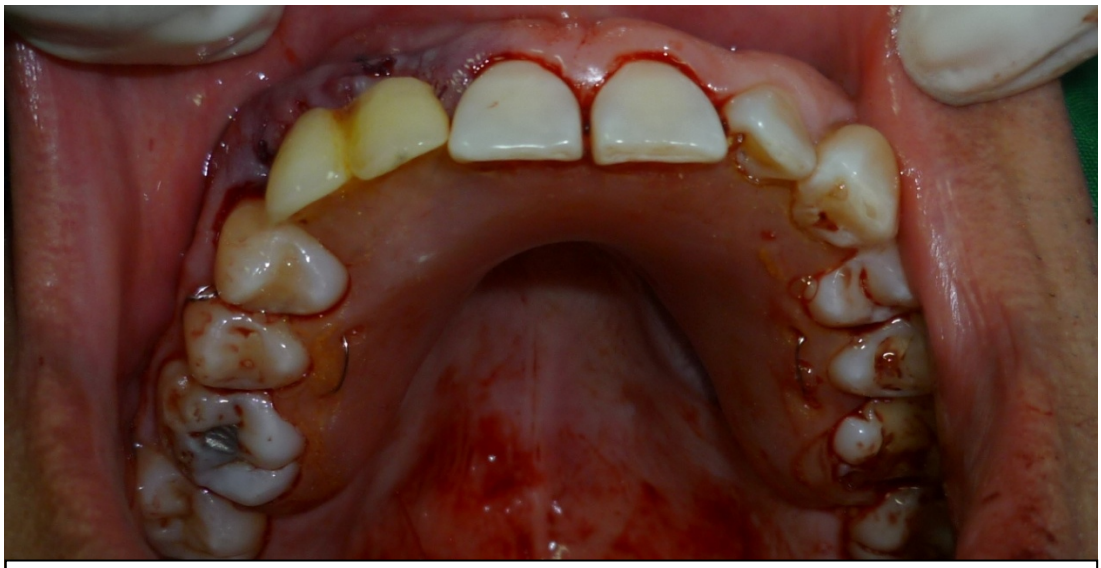

Fig. 20: Aspecto postoperatorio ***(placa palatina como provisional y cubriendo la herida palatina)***



Fig. 21: Aspecto postoperatorio de reborde ***(PPR con recorte de pónticos adaptada como provisional)***



Fig. 22: Aspecto postoperatorio a 1 semana ***(nótese nivelación márgenes gingivales)***



Fig. 23: Aspecto postoperatorio a 1 semana ***(nótese ganancia de espesor de reborde)***



Fig. 24: Aspecto postoperatorio a 1 semana ***(retirado la férula, el injerto en cicatrización)***



Fig. 25: Aspecto postoperatorio a 1 semana *(nótese epitelización de la herida del paladar)*



Fig. 26: Aspecto postoperatorio a 2 semanas *(nótese ganancia de espesor de reborde)*



Fig. 27: Aspecto postoperatorio a 4 semanas *(nótese ganancia de espesor de reborde)*



Fig. 23: Aspecto preoperatorio *(deficiencia de reborde tipo III de seibert)*



Fig. 23: Aspecto postoperatorio a 2 meses *(nótese ganancia de altura de reborde)*



Fig. 24: Aspecto postoperatorio a 2 meses *(nótese ganancia de espesor de reborde)*

Resultados y observaciones:

- Medicación postoperatoria: Ibuprofeno (Doloral®) 400mg / 8hr / condicionado a dolor; gluconato de clorhexidina (PerioAid tratamiento®) 0.12% / 15ml / 2 veces al día pasado las 24hr.
- Primer control a la semana, retiro de la férula palatina (PPR), lavado con cloruro de sodio al 9 °/₀₀ y rebasado de la PPR *(Fig. 22, 23, 24, 25)*
- Segundo control a dos semanas, retiro de puntos en la zona receptora *(Fig. 26, 27)*, lavado con cloruro de sodio al 9 °/₀₀. Rebasado de provisionales con resina fotocurable.
- Control quincenal para rebasado de provisionales y conformación de póntico ovalado.
- Control a dos meses postquirúrgico *(Fig. 29, 30)* donde se observa ganancia en altura y grosor del reborde de edéntulo respecto al caso inicial *(Fig. 28)*
- Se recomienda fase de mantenimiento periodontal cada 6 meses.

3.6. Injerto mixto en paciente con labio y paladar hendido

Historia Clínica

I. Anamnesis

1. Filiación

Nombre del paciente: NCI
Edad: Masculino
Sexo: 38 años
Grado de instrucción: Secundaria completa

2. Estado actual

"Quiero cambiar mi prótesis"

3. Antecedentes

Antecedentes personales: Labio y paladar hendido unilateral izquierdo.
Antecedentes dentales: Exodoncias, operatoria dental y prótesis fija anterior con falsa encía

II. Examen clínico

1. Examen extraoral

Cabeza y cuello: braquicéfalo, asimetrico
ATM: ruidos articulares
Labios: cicatriz labial superior izquierda

2. Examen intraoral

Labios y Carrillos: continuidad de cicatriz en cara interna de labio superior izquierdo
Paladar: elíptico, poco profundo, con depresión a nivel de sutura anterior izquierda
Orofaringe: Sin alteración evidente
Lengua: Saburral, móvil
Piso de boca: Salida de glándulas salivales permeables

Encías: Inflamación marginal a nivel de pilares de prótesis fija, deficiencia de reborde en altura y espesor a nivel de reborde gingival antero superior izquierdo. *(Fig. 1)*

Dientes: Prótesis fija de 12 – 24 – 26 y de 14 – 17, corona veener en pza. 13.

Oclusión: Relación dentaria no registrable.

III. Diagnóstico estomatológico

- Cicatriz de labio y paladar hendido unilateral izquierdo
- Edéntulo parcial superior e inferior clase III de Kennedy
- Gingivitis asociado a placa dental con factores locales contribuyentes
- Deficiencia de reborde tipo III (Seibert) a nivel antero superior izquierdo. *(Fig. 1)*

IV. Plan de tratamiento periodontal

- Interconsulta con servicio de rehabilitación oral
- Fase I: Motivación, fisioterapia, control de IHO, raspaje supra gingival, profilaxis y pulido de dientes
- Fase II: Injerto libre de tejido mixto gingival para reborde a nivel antero superior izquierdo.
- Fase III: Control a 1, 2 semanas, Remitir al paciente a rehabilitación oral para rebasado de provisionales semanal por 3 meses con póntico ovoides. Confección de prótesis fija definitivas. Mantenimiento periodontal cada 3 meses.

V. Pronóstico

Favorable

Procedimiento quirúrgico:

Asepsia y antisepsia: intraoral, 15ml de clorhexidina 0.12%/ 30seg; extraoral, alcohol yodado.

Anestesia: Lidocaína 2% con epinefrina 1:80.000, infiltrativa en fondo de surco vestibular anterosuperior izquierdo *(Fig.2)* y en hemipaladar derecho. *(Fig.8)*

Zona receptora: Técnica en sobre (Ratzke). Se verifica la ubicación de periostio debajo del reborde gingival anterior *(Fig. 3).* Incisión supracrestal de reborde edéntulo con incisiones sulculares a bisel interno de pzas. 12 y 24 con hoja de bisturí No 15 *(Fig.4).* Se decola a espesor parcial creando un bolsillo en sentido apical más allá de la línea mucogingival. *(Fig. 5, 6).* Se mide la longitud y profundidad de la zona receptora para ser trasladado al paladar. *(Fig. 7)*

Zona dadora: Técnica con dos incisiones horizontales: Previa anestesia infiltrativa *(Fig.8), s*e mide el grosor gingival del paladar *(Fig. 9)*, se realiza una primera incisión horizontal desde distal de canino a distal de primera molar de espesor toral, a 5mm hacia la línea media se hace una segunda incisión paralela a la primera *(Fig. 10, 11).* Luego se decola el epitelio desde la segunda incisión y a través de ella se diseca el tejido conectivo *(Fig. 12, 13)*. Ayudados por un periostótomo desde la primera incisión se retira el injerto mixto (injerto conectivo con una banda de tejido epitelial) *(Fig.14)*. Al final de la cirugía se adapta la férula palatina con desgaste de los pónticos.

Sutura del Injerto: El injerto se fija con un punto colchonero horizontal a nivel apical del colgajo *(Fig.15, 16)*. Se complementa la sutura con puntos simples para cerrar el colgajo con hilo seda negra 4-0 *(Fig. 17, 18)* y colocación de prótesis removible adaptado al reborde con el injerto



Fig. 1: Aspecto preoperatorio *(nótese la deficiencia de reborde tipo III de seibert)*



Fig. 2: Anestesia infiltrativa



Fig. 3: Inspección de soporte óseo de fisura palatina

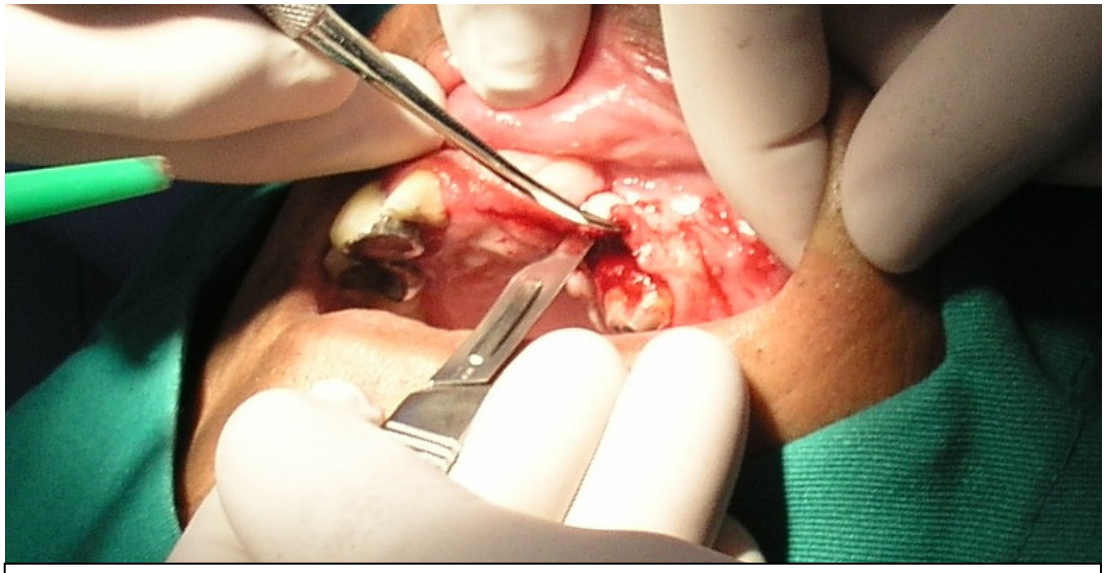

Fig. 4: Incisión sulcular desde pza. 23 hasta 12 a espesor parcial



Fig. 5: Incisión supracrestal a espesor parcial

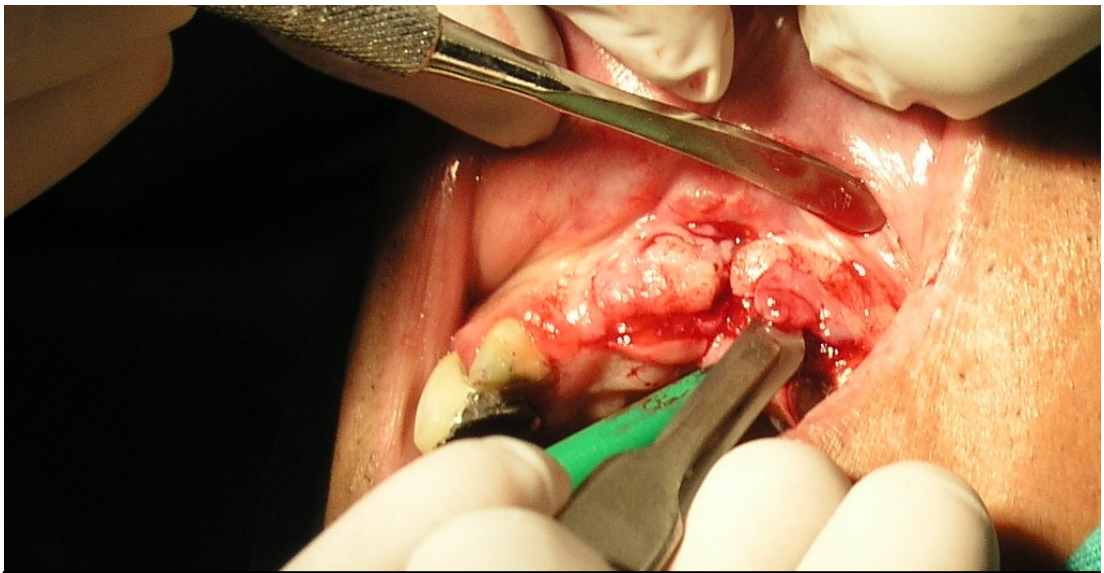

Fig. 6: Colgajo a espesor parcial *(más allá de la línea mucogingival)*

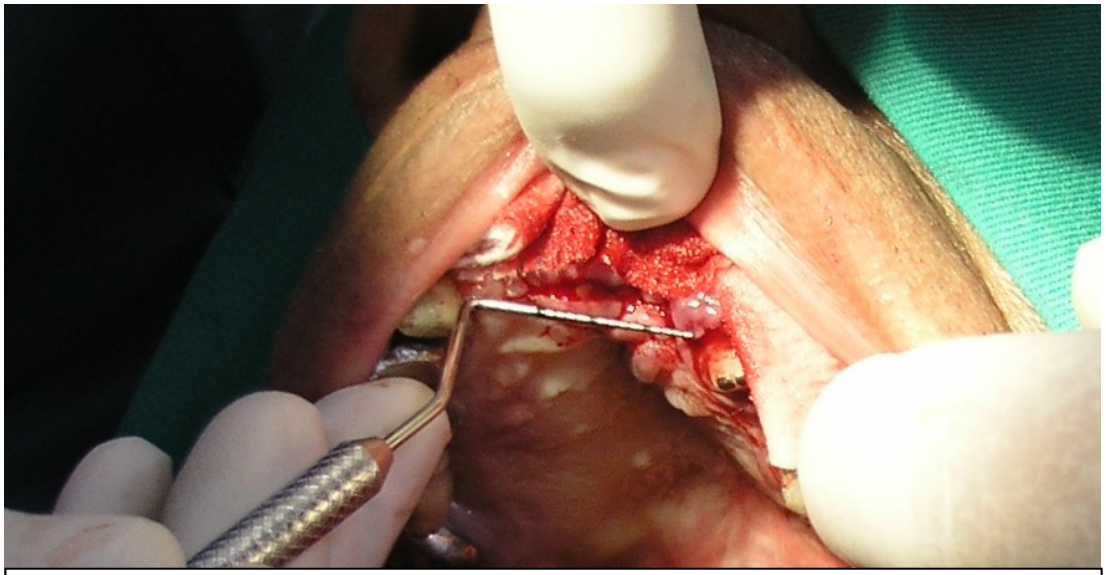

Fig. 7: Medición de la longitud de la zona receptora



Fig. 8: Anestesia infiltrativa en hemipaladar duro derecho *(defecto de paladar hendido es izquierdo)*

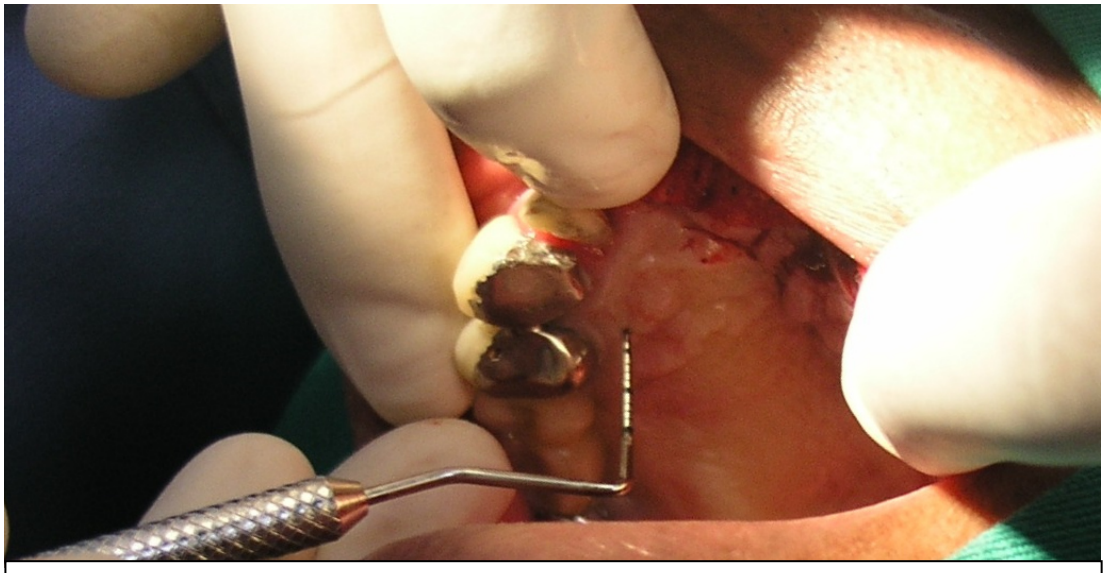

Fig. 9: Medición de biotipo gingival en paladar

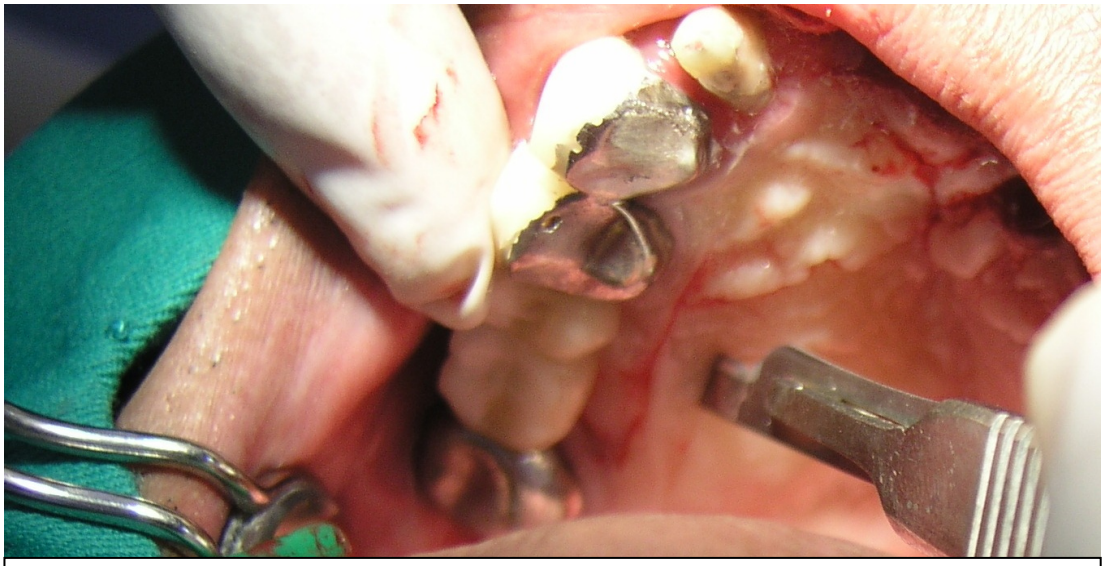

Fig. 10: Incisión en paladar para obtención de injerto gingival mixto *(Técnica de 4 horizontales)*

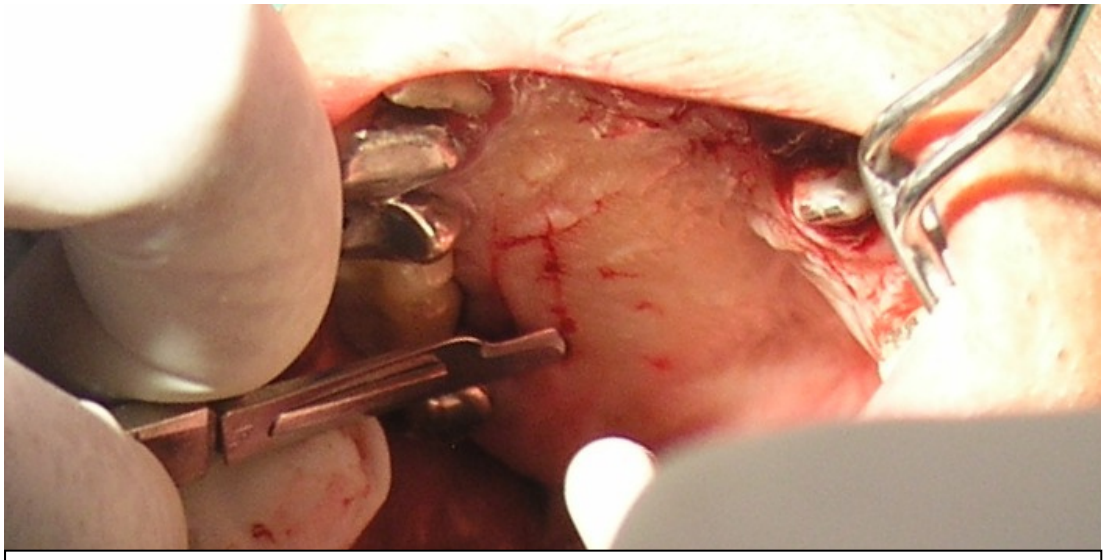

Fig. 11: Segunda incisión horizontal a espesor parcial para obtención de injerto gingival mixto



Fig. 12: Decolado a espesor parcial desde la segunda incisión horizontal



Fig. 13: Obtención del injerto gingival mixto (con ayuda de legras y pinzas)

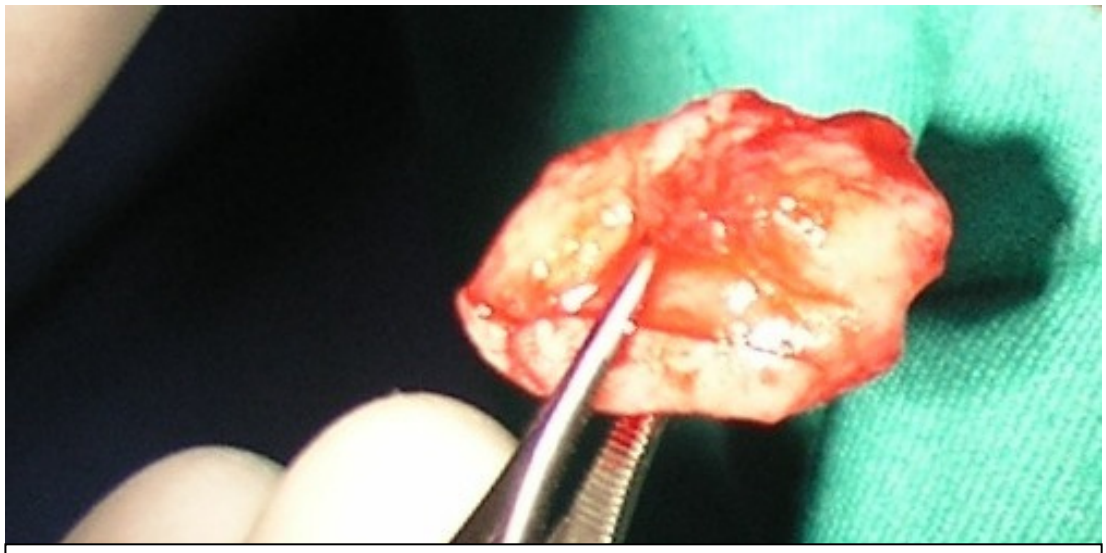

Fig. 14: Injerto gingival mixto obtenido desde paladar *(tejido epitelial más tejido conectivo)*

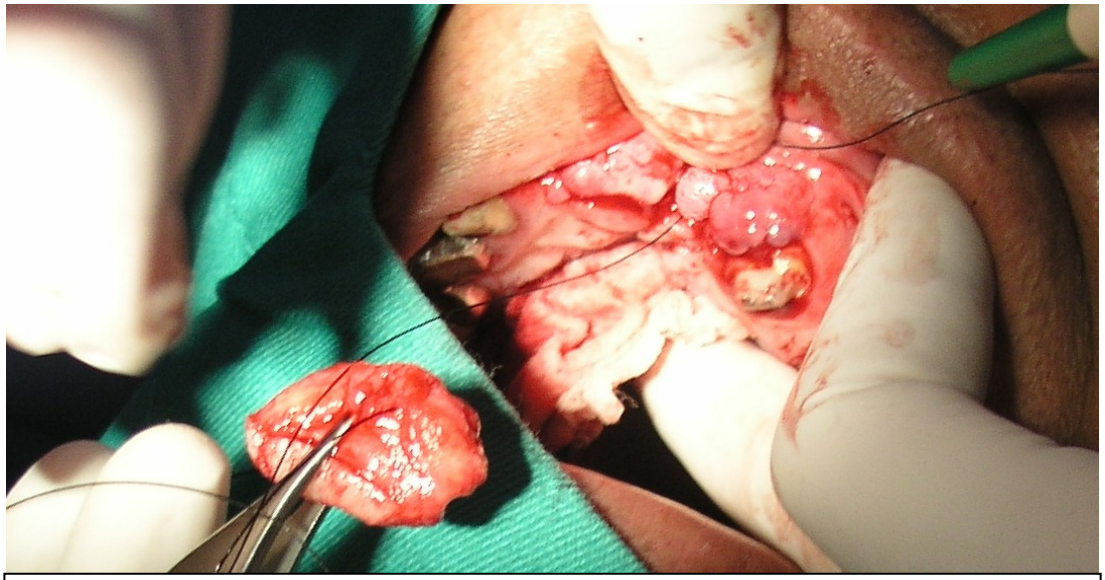

Fig. 15: Sutura apical del colgajo y colchonero horizontal del borde apical del injerto gingival mixto

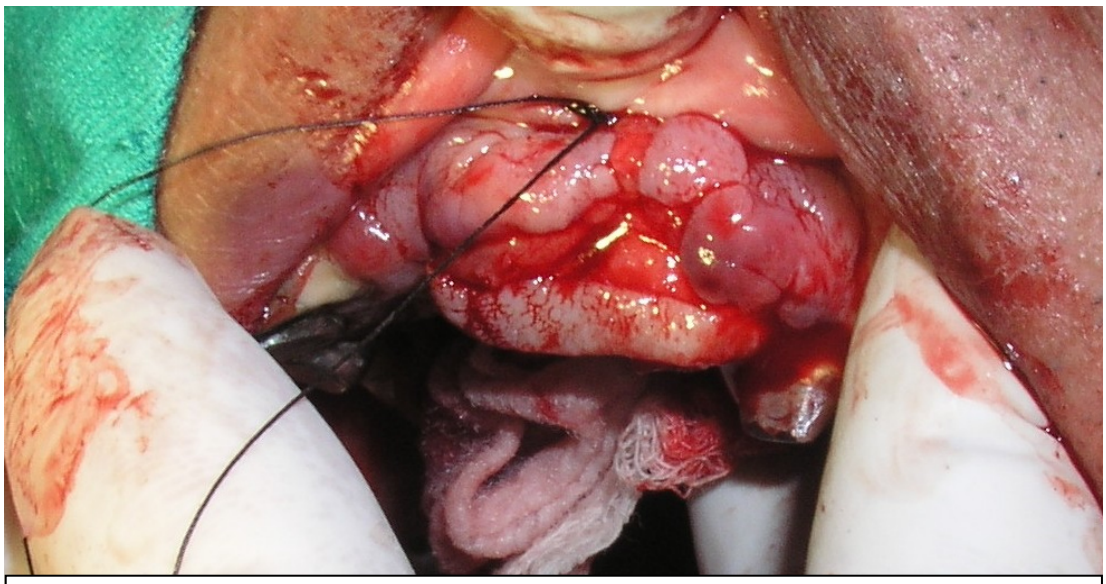

Fig. 16: Fijación apical del injerto gingival mixto

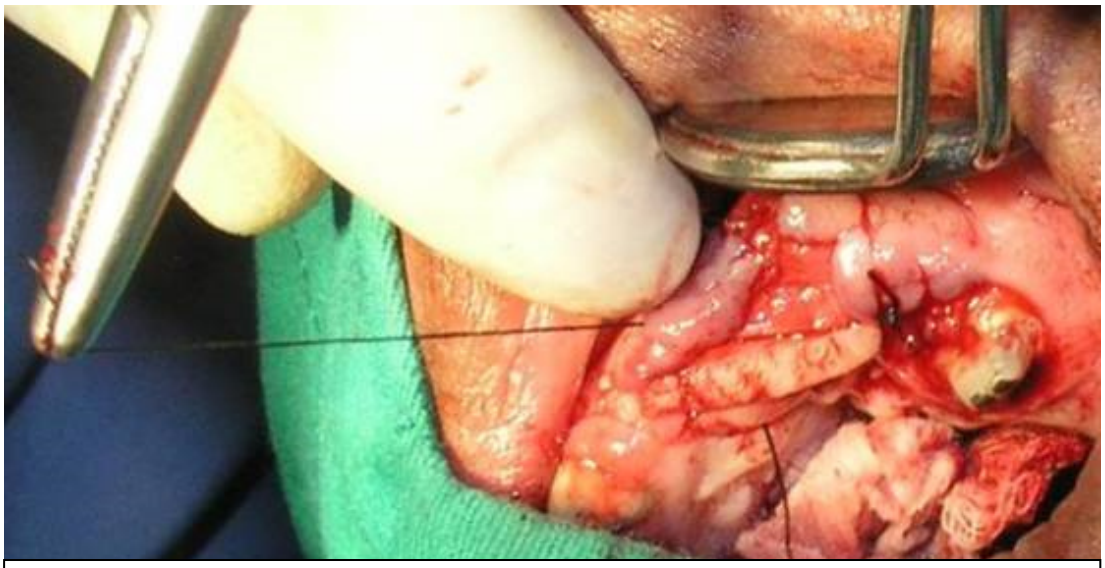

Fig. 17: Sutura simple del colgajo por encima del injerto gingival mixto *(sutura contensora)*

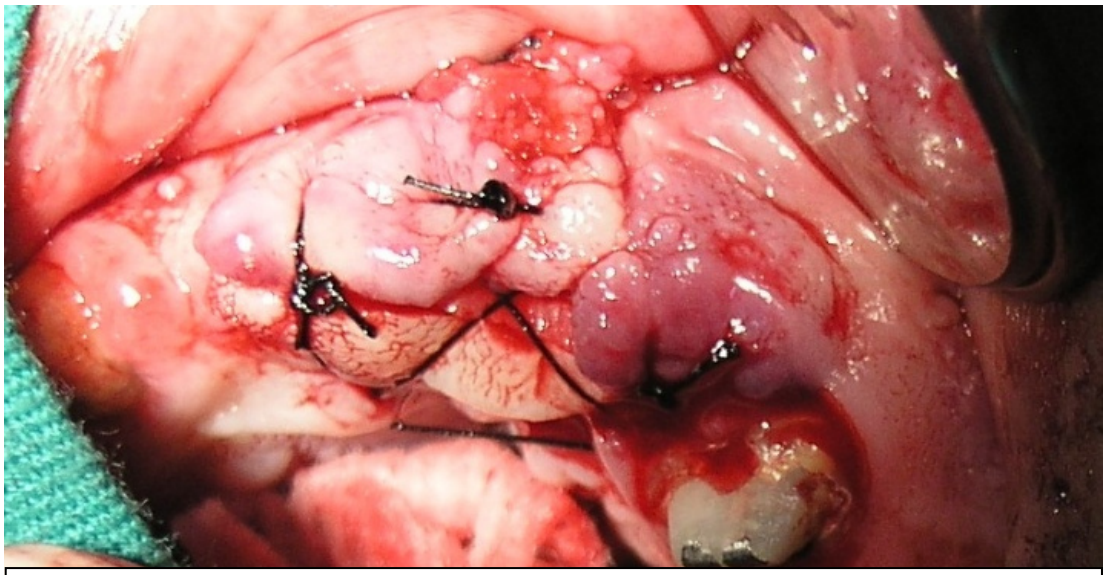

Fig. 18: Aspecto final postoperatorio inmediato de colocación de injerto gingival mixto



Fig. 19: Aspecto postoperatorio del reborde a 1 semana *(injerto gingival mixto en cicatrización)*

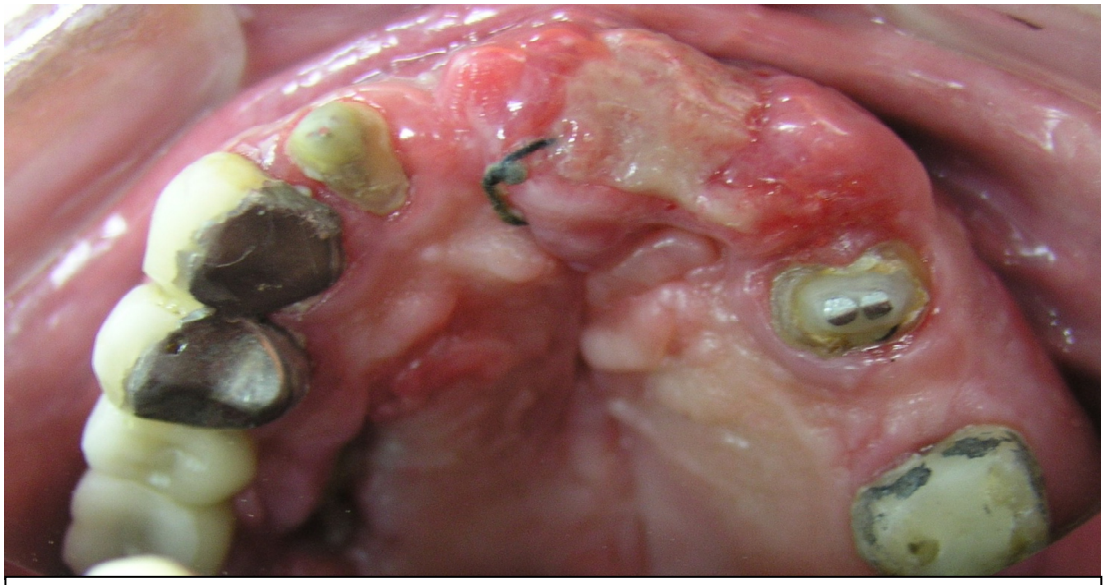

Fig. 20: Aspecto postoperatorio del reborde a 1 semana *(injerto gingival mixto en cicatrización)*

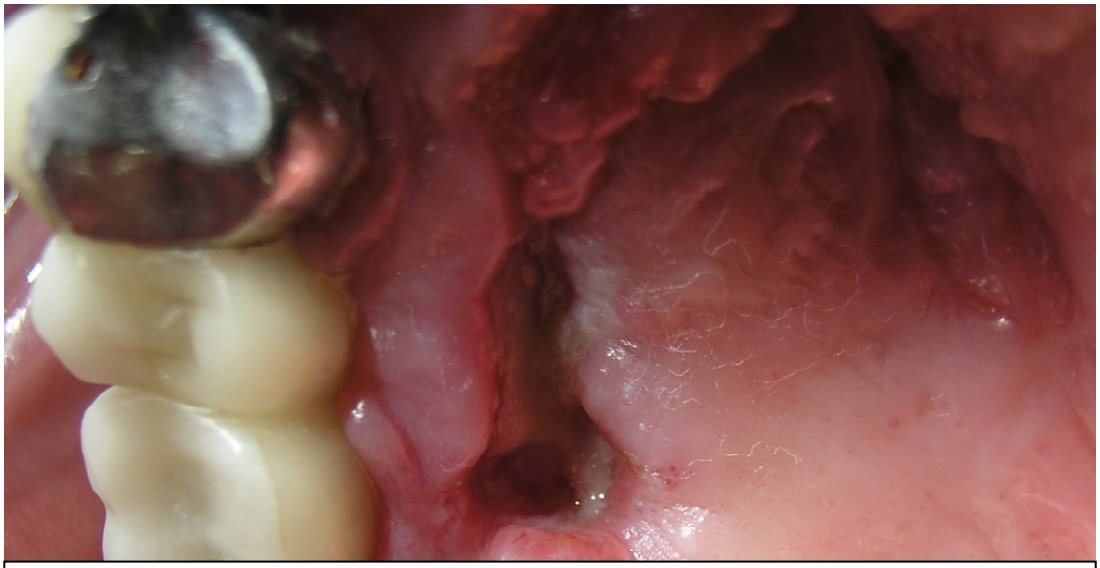

Fig. 21: Aspecto postoperatorio del paladar a 1 semana *(nótese granulación de la herida)*



Fig. 22: Adaptación de la prótesis del paciente a 1 semana *(injerto gingival mixto en cicatrización)*



Fig. 23: Aspecto postoperatorio del reborde a 2 semanas *(injerto gingival mixto en cicatrización)*

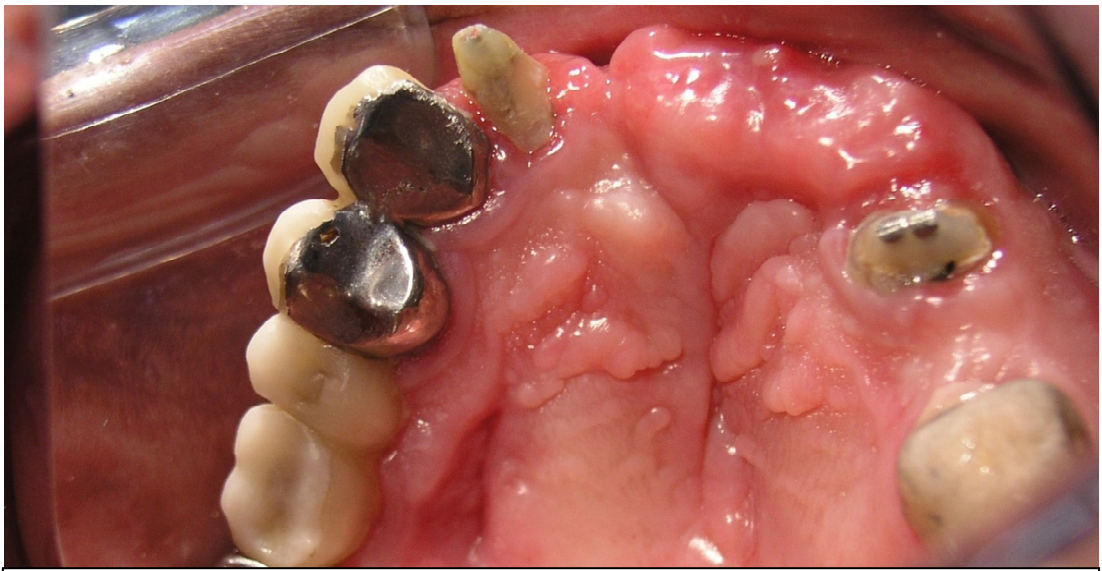

Fig. 24: Aspecto postoperatorio del paladar a 2 semanas *(injerto gingival mixto en cicatrización)*



Fig. 25: Aspecto posoperatorio a 1 mes del injerto gingival mixto *(nótese aumento de altura)*



Fig. 26: Aspecto posoperatorio a 1 mes del injerto gingival mixto *(nótese aumento de espesor)*

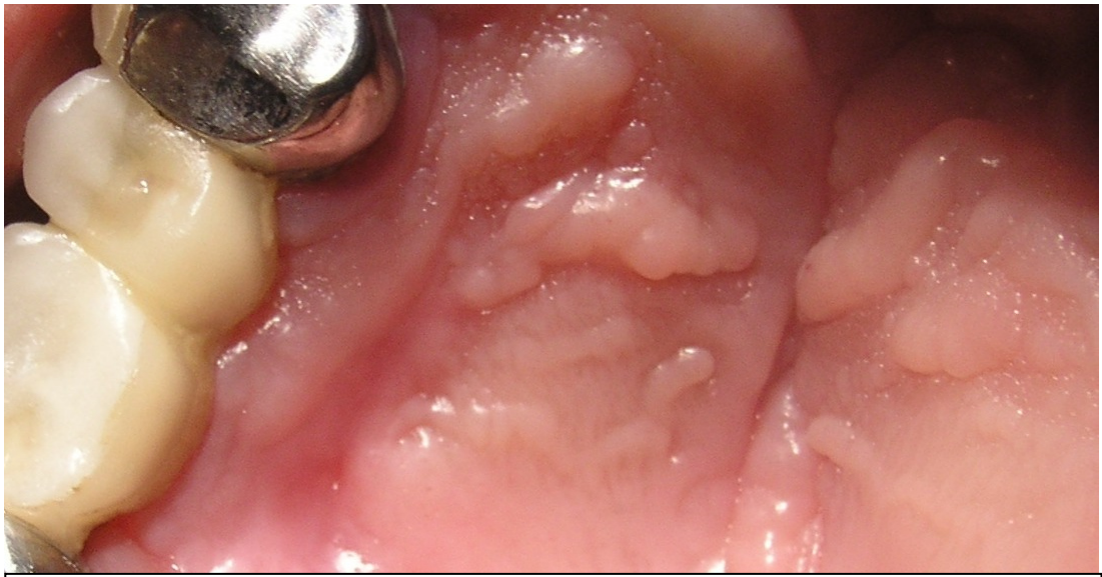

Fig. 27: Aspecto postoperatorio del paladar a 1 mes



Fig. 28: Aspecto posoperatorio del reborde a 2 meses del injerto gingival mixto



Fig. 29: Adaptación de nuevas provisionales a 2 meses del injerto gingival mixto



Fig. 30: Aspecto postoperatorio del paladar a 2 meses pos operatorio



Fig. 31: Aspecto posoperatorio del reborde a 6 meses del injerto gingival mixto



Fig. 32: Aspecto posoperatorio del paladar y reborde a 6 meses del injerto gingival mixto



Fig. 33: Aspecto final con coronas definitivas a 1 año pos injerto gingival mixto



Fig. 34: Aspecto preoperatorio del reborde de paciente con labio y paladar hendido unilateral



Fig. 35: Aspecto final a 1 año de injerto gingival mixto ***(nótese aumento de altura de reborde)***



Fig. 36: Aspecto final a 1 año de injerto gingival mixto ***(nótese aumento de espesor de reborde)***

Resultados y observaciones:

- Medicación postoperatoria: Ketorolaco (Hanalgese®) 60mg / IM / 24hr / 2 días, Ibuprofeno (Doloral®) 400mg / 8hr / condicionado a dolor; gluconato de clorhexidina (PerioAid tratamiento®) 0.12% / 15ml / 2 veces al día pasado las 24hr.
- Primer control a la semana, retiro de la férula palatina, lavado con ClNa al 9°/₀₀ y adaptación de la prótesis del paciente *(Fig. 19, 20, 21,22)*
- Segundo control a dos semanas, retiro de puntos en la zona receptora *(Fig. 23, 24)*, lavado con cloruro de sodio al 9°/₀₀. Rebasado de provisionales con resina fotocurable.
- Tercer control a cuatro semanas *(Fig. 25, 26, 27)*, lavado con cloruro de sodio al 9 °/₀₀. Rebasado de provisionales con resina fotocurable.
- Control a dos meses postquirúrgico *(Fig. 28, 29, 30)* y adaptación de una nueva prótesis provisional.
- Confección de prótesis metal cerámica definitiva al cabo de seis meses y un año postquirúrgico *(Fig. 31, 32, 33)*donde se observa ganancia en altura y grosor del reborde de edéntulo, no es necesario la falsa encía como en el caso inicial *(Fig. 34, 35, 36)*
- Se recomienda fase de mantenimiento periodontal cada 3 meses.

4. DISCUSIÓN

Desde 1968 Sullivan [33] y Atkins describen la técnica periodontal quirúrgica del injerto epitelial libre y logran incrementar la calidad y cantidad de encía queratinizada.

En 1976, Bruce Dordick[6] y col., evalúan la utilidad clínica de 30 injertos epiteliales colocados sobre lechos de periostio vs 30 colocados sobre el hueso, mostrando que en ambos grupos fueron predecibles, igual utilidad encontraron del injerto epitelial para el cubrimiento de recesiones gingivales.

En 1988, Matter[21,22] y col., muestran que a largo plazo el injerto de tejido epitelial se conserva y hay un crecimiento celular en sentido coronal a partir del injerto con las mismas características del injerto de la mucosa palatina.

El 2008, Jeffrey R. Wessel [37] compara el postoperatorio en los pacientes de los injertos epitelial vs de tejido conectivo, concluyendo que existe mayor dolor en el paladar después de un injerto epitelial, en este estudio no usaron ningún tipo de medicación o férula palatina

En el 2008 Giancarlo Agudio [1] y col., hacen una revisión retrospectiva de injertos gingivales epiteliales de 10 a 25 años, concluyendo que estos injertos tienen eficacia a muy largo plazo en el incremento de encía queratinizada y cubrimiento de recesiones gingivales.

Silva [31] y col en el 2010, compara la cicatrización de los injertos gingivales en fumadores y no fumadores, encontrando en el primer grupo demora en la epitelización de la zona dadora, aunque menor sangrado al momento de retirar el injerto comparado con los no fumadores.

En nuestra experiencia, el injerto de tejido epitelial gingival logra aumentar el ancho de encía queratinizada y cambiar el biotipo gingival fino en biotipo gingival grueso alrededor de dientes e implantes.

En el 2006, Alkan [2] y col., reporta el uso de injertos de tejido conectivo de manera predecible sobre una superficie restaurada con ionómero de vidrio.

En el 2007, Joly [16] y col., comprobaron en un estudio piloto que el injerto de tejido conectivo más reposición coronal obtuvo mejores resultados clínicos que el uso de una matriz dérmica acelular

En el 2008, Ribeiro[29], reporta los resultados a largo plazo de su caso clínico en la que usando la técnica de túnel coloca un injerto de tejido conectivo para cubrir varias recesiones y propone una maniobra para alargar el injerto, obteniendo una estabilidad en el tiempo.

En el año 2008, Souza [32] compara los injertos de tejido conectivo en 15 fumadores y 15 no fumadores concluyendo que no existe diferencia en la cicatrización de ambos grupos.

En el 2009, Bittencourt, [4] controló a largo plazo un injerto conectivo vs más reposición coronal en recesiones clase I Miller, obteniendo buenos resultados de estabilidad con ambas técnicas, sin embargo, los pacientes opinaron mejor estética con los injertos de tejido conectivo

En el 2009, Campbell y col.[8], usaron el injerto conectivo para eliminar tatuajes de amalgama obteniendo un resultado estético y clínico muy aceptable.

En el 2010, Chambrone y col.,[9] hacen una revisión sistemática sobre diversos procedimientos empleados para realizar el cubrimiento de recesiones gingivales, destacando los injertos de tejido conectivo como un tratamiento predecible para recesiones localizadas y generalizadas.

En nuestro estudio y experiencia los injertos de tejido conectivo gingival usados en cualquiera de sus técnicas, como la de túnel que se presenta en los casos mostrados, cubren recesiones gingivales, manteniéndose estable

en el tiempo. Además su utilidad estética permite junto al uso de coronas provisionales sobre implantes dentales formar papilas de forma estética.

En 1979, Meltzer, [20] describe la utilidad del injerto de tejido mixto gingival (tejido conectivo mas tejido epitelial) para corregir estéticamente un defecto de un reborde edéntulo.

En 1996, Orth[26] usa un injerto de tejido conectivo para el tratamiento de defectos de reborde alveolar tipo II y II de Seibert, resultando en un procedimiento predecible y estético en el tiempo.

En el año 2009, Ho-Young Byun [15] compara injerto de tejido conectivo vs injerto mixto gingival (conectivo von una banda epitelial) para cubrir recesiones gingivales, no encontrando diferencia entre los grupos de estudio.

En nuestro estudio y experiencia el uso del injerto de tejido mixto gingival (tejido conectivo con una banda de tejido epitelial) logran aumentar el ancho y altura del reborde edéntulo logrando cubrir y mejorar estéticamente los defectos tipo I, II y III de Seibert., además resultaría muy útil cubrir y aumentar el ancho y altura del defecto causado por el paladar hendido, permaneciendo estable estéticamente en el tiempo. Sin embargo se recomienda ampliar la casuística en estos pacientes para establecer su eficacia en el tiempo

5. CONCLUSIONES

Terminado el informe de casos clínicos desarrollados en la formación de la segunda especialidad de Periodoncia de la Universidad Nacional Mayor de San Marcos, respecto a la aplicación de la cirugía plástica periodontal en la odontología de la práctica diaria podemos concluir que:

El injerto de tejido epitelial gingival logra aumentar el ancho de encía queratinizada y cambiar el biotipo gingival fino en biotipo gingival grueso previo al tratamiento de ortodoncia.

El injerto de tejido epitelial gingival logra aumentar el ancho de encía queratinizada alrededor de implantes dentales desde 0 a 8mm de altura corono apical.

El injerto de tejido conectivo gingival mediante la técnica de túnel es predecible para cubrir recesiones gingivales de dos dientes adyacentes, manteniéndose estable en el tiempo.

El injerto de tejido conectivo gingival junto al uso de coronas provisionales sobre implantes dentales sirven para simular la forma de papilas de forma estética.

Realizar el injerto de tejido mixto gingival (tejido conectivo con una banda de tejido epitelial) logran aumentar el ancho y altura del reborde edéntulo logrando cubrir y mejorar estéticamente los defectos tipo III de Seibert.

El injerto de tejido mixto gingival (tejido conectivo con una banda de tejido epitelial) sirve para cubrir y aumentar el ancho y altura del defecto causado por el paladar hendido, permaneciendo estable estéticamente en el tiempo.

6. REFERENCIAS BIBLIOGRÁFICAS

1. Agudio G y col., Free Gingival Grafts to Increase Keratinized Tissue: A Retrospective Long-Term Evaluation (10 to 25 years) of Outcomes. J Periodontol 2008;79:587-594.
2. Alkan A y col., Connective Tissue Grafting on Resin Ionomer in Localized Gingival Recession. J Periodontol 2006;77:1446-1451
3. Allen A. Use of the Supraperiosteal Envelope in Soft Tissue Grafting for Root Coverage. I. Rationale and Technique. Int J Periodontol Rest Dent. 1994; 14:217-27.
4. Bittencourt S y col., Semilunar Coronally Positioned Flap or Subepithelial Connective Tissue Graft for the Treatment of Gingival Recession: A 30-Month Follow-Up Study. J Periodontol 2009;80:1076-1082.
5. Bjorn H. Free transplantation of gingival propria, *Swed Dent J,* v.22, p.684, 1963
6. Bruce Dordick et al. Clinical Evaluation of Free Autogenous Gingival Grafts Placed on Alveolar Bone Part I. Clinical Predictability. J. Periodontol. October, 1976: 47 (10) 559-567
7. Camargo P.M, Lagos RA, Lekovic V,Wolinsky L.E. Soft tissue root coverage as treatment for cervical abrasion and caries. General Dentistry. 2001 May-Jun;49(3):299-304.
8. Campbell C y col., Removal of an Amalgam Tattoo Using a Subepithelial Connective Tissue Graft and Laser Deepithelialization. J Periodontol 2009;80:860-864.
9. Chambrone y col., Root-Coverage Procedures for the Treatment of Localized Recession-Type Defects: A Cochrane Systematic Review. J Periodontol 2010;81:452-478.
10. Cohen DW, Ross SE. The double papillae repositioned flap in periodontal therapy. J Periodontol 1968;39: 65-70.
11. Friedman N. Mucogingival surgery. Texas Dent J 75:358;1957
12. Grupe HE. Modified technique for the sliding flap operation. J Periodontol 1966;37:491-495.

13. Harvey PM. Management of advanced periodontitis. I. Preliminary report of a method of surgical reconstruction. N Z Dent J 1965;61:180-187.
14. Horning GM,Vernino A,Towle HJ 3rd, Baccaglini L. Gingival grafting in periodontal practice: results of 103 consecutive surgeries in 82 patients. International Journal of Periodontics and Restorative Dentistry. 2008 Aug;28(4):327-35.
15. Ho-Young Byun y col., Significance of the Epithelial Collar on the Subepithelial Connective Tissue Graft. J Periodontol 2009;80:924-932.
16. Joly J y col., Root Coverage in Isolated Gingival Recessions Using Autograft vs Allograft: A Pilot Study. J Periodontol 2007;78:1017-1022.
17. Langer B, Langer L. Subepithelial connective tissue graft technique for root coverage. J Periodontol 1985; 56:715-720.
18. Langer B, Langer L. Subepithelial connective tissue graft technique for root coverage. J Periodontol. 1985; 56:715-20.
19. Meltzer JA. Edentulous area tissue graft correction of an esthetic defect. A case report. *J Periodontol,*v.50, p.320-22, 1979.
20. Matter JA y col., Preservation of structural specifity in free gingival graft. Long term histological observation in man. J Biol Buccale 1984; 12: 133-143
21. Matter J, Cimasoni G. Creeping attachment after free gingival grafts. Journal of Periodontology. 1976; 47(10):574-9.
22. Matter J. Creeping attachment of free gingival grafts. A Five-year follow-up study. Journal of Periodontology 1980; 51(12):681-5.
23. Miller, P.D. A classification of marginal tissue recession. Internacional Journal of Periodontics and Restorative Dentistry. 1985ª; 5(2): 9-13.
24. Miller, P.D. Root coverage grafting for regeneration and aesthetics. Periodontology 2000. 1993: 1: 118-127.
25. Nabers, C.L. Free gingival grafts. Periodontics. 1966; 4: 243-245.
26. Orth, CF. A Modification of the connective tissue graft procedure for the treatrnent of type II and type III ridge deforrnities. *Int J Periodont Res Dent,* v.16, p.267-77, 1996.
27. Pini Prato G, Tinti C, Vincenzi G, Magnani C, Cortellini P, Clauser C. Guided tissue regeneration versus mucogingival surgery in the treatment of human buccal gingival recession. J Periodontol 1992;63:919-928.

28. Raetzke PB. Covering localizated areas of root exposure employing the envelope technique. J Periodontol. 1985;56:397-402.
29. Ribeiro F y col., Tunnel Technique With a Surgical Maneuver to Increase the Graft Extension: Case Report With a 3-Year Follow-Up. J Periodontol 2008;79:753-758
30. Roccuzzo M, Bunino M, Needleman I, Sanz M. Periodontal plastic surgery for treatment of localized gingival recessions: a systematic review. Journal of Clinical Periodontology. 2002;29 Suppl 3:178-94; 195-6.
31. Silva C y col., Free Gingival Grafts: Graft Shrinkage and Donor-Site Healing in Smokers and Non-Smokers. J Periodontol 2010;81:692-701.
32. Souza S y col., Subepithelial Connective Tissue Graft for Root Coverage in Smokers and Non-Smokers: A Clinical and Histologic Controlled Study in Humans. J Periodontol 2008;79: 1014-1021
33. Sullivan HC, Atkins JH. Free autogenous gingival grafts. I. Principles of successful grafting. Periodontics 1968;6:121-129.
34. Tarnow DP. Semilunar coronally repositioned flap. J Clin Periodontol 1986;13:182-185.
35. Weeks DB. Surgical coverage of exposed root surfaces: a review of available techniques and applications. Compendium. 1993 Sep;14(9):1098, 1100, 1102, 1114.
36. Wenstrom JL. Mucogingival therapy. *Ann Periodontol,* v.1, p.671-706, 1996.
37. Wessel J y col., Patient Outcomes Following Subepithelial Connective Tissue Graft and Free Gingival Graft Procedures. J Periodontol 2008;79:425-430.

.

7. ANEXOS

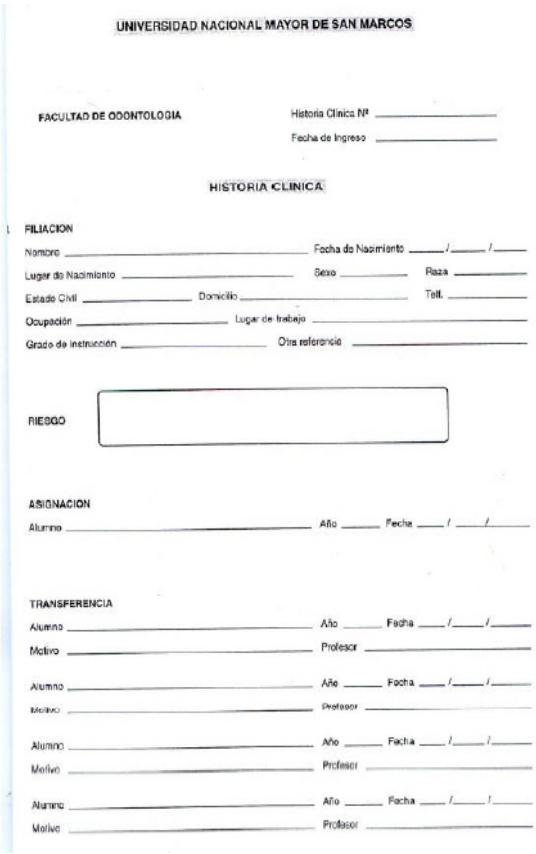

UNIVERSIDAD NACIONAL MAYOR DE SAN MARCOS

FACULTAD DE ODONTOLOGIA

Historia Clínica Nº _____

Fecha de Ingreso _____

HISTORIA CLINICA

I. FILIACION

Nombre _____ Fecha de Nacimiento ____/____/____

Lugar de Nacimiento _____ Sexo _____ Raza _____

Estado Civil _____ Domicilio _____ Telf. _____

Ocupación _____ Lugar de trabajo _____

Grado de instrucción _____ Otra referencia _____

RIESGO

ASIGNACION

Alumno _____ Año _____ Fecha ____/____/____

TRANSFERENCIA

Alumno _____ Año _____ Fecha ____/____/____

Motivo _____ Profesor _____

Alumno _____ Año _____ Fecha ____/____/____

Motivo _____ Profesor _____

Alumno _____ Año _____ Fecha ____/____/____

Motivo _____ Profesor _____

Alumno _____ Año _____ Fecha ____/____/____

Motivo _____ Profesor _____

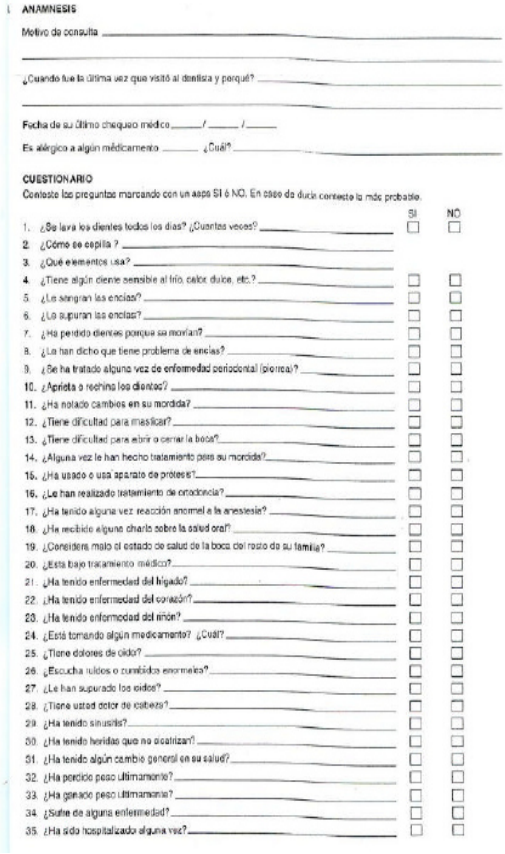

II. ANAMNESIS

Motivo de consulta _____

¿Cuando fue la última vez que visitó al dentista y porqué? _____

Fecha de su último chequeo médico ____/____/____

Es alérgico a algún medicamento _____ ¿Cuál? _____

CUESTIONARIO

Conteste las preguntas marcando con un aspa SI ó NO. En caso de duda conteste lo más probable.

	SI	NO
1. ¿Se lava los dientes todos los días? ¿Cuantas veces?	☐	☐
2. ¿Cómo se cepilla ?		
3. ¿Qué elementos usa?		
4. ¿Tiene algún diente sensible al frío, calor, dulce, etc.?	☐	☐
5. ¿Le sangran las encías?	☐	☐
6. ¿Le supuran las encías?	☐	☐
7. ¿Ha perdido dientes porque se movían?	☐	☐
8. ¿Le han dicho que tiene problema de encías?	☐	☐
9. ¿Se ha tratado alguna vez de enfermedad periodontal (piorrea)?	☐	☐
10. ¿Aprieta o rechina los dientes?	☐	☐
11. ¿Ha notado cambios en su mordida?	☐	☐
12. ¿Tiene dificultad para masticar?	☐	☐
13. ¿Tiene dificultad para abrir o cerrar la boca?	☐	☐
14. ¿Alguna vez le han hecho tratamiento para su mordida?	☐	☐
15. ¿Ha usado o usa aparato de prótesis?	☐	☐
16. ¿Le han realizado tratamiento de ortodoncia?	☐	☐
17. ¿Ha tenido alguna vez reacción anormal a la anestesia?	☐	☐
18. ¿Ha recibido alguna charla sobre la salud oral?	☐	☐
19. ¿Considera malo el estado de salud de la boca del resto de su familia?	☐	☐
20. ¿Esta bajo tratamiento médico?	☐	☐
21. ¿Ha tenido enfermedad del hígado?	☐	☐
22. ¿Ha tenido enfermedad del corazón?	☐	☐
23. ¿Ha tenido enfermedad del riñón?	☐	☐
24. ¿Está tomando algún medicamento? ¿Cuál?	☐	☐
25. ¿Tiene dolores de oído?	☐	☐
26. ¿Escucha ruidos o zumbidos anormales?	☐	☐
27. ¿Le han supurado los oídos?	☐	☐
28. ¿Tiene usted dolor de cabeza?	☐	☐
29. ¿Ha tenido sinusitis?	☐	☐
30. ¿Ha tenido heridas que no cicatrizan?	☐	☐
31. ¿Ha tenido algún cambio general en su salud?	☐	☐
32. ¿Ha perdido peso últimamente?	☐	☐
33. ¿Ha ganado peso últimamente?	☐	☐
34. ¿Sufre de alguna enfermedad?	☐	☐
35. ¿Ha sido hospitalizado alguna vez?	☐	☐

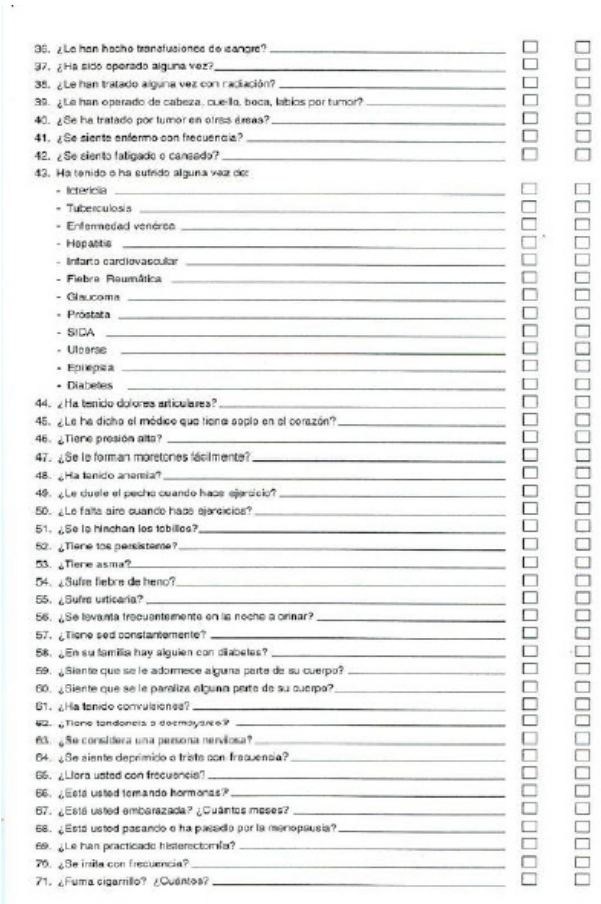

36. ¿Le han hecho transfusiones de sangre?	☐	☐
37. ¿Ha sido operado alguna vez?	☐	☐
38. ¿Le han tratado alguna vez con radiación?	☐	☐
39. ¿Le han operado de cabeza, cuello, boca, labios por tumor?	☐	☐
40. ¿Se ha tratado por tumor en otras áreas?	☐	☐
41. ¿Se siente enfermo con frecuencia?	☐	☐
42. ¿Se siente fatigado o cansado?	☐	☐
43. Ha tenido o ha sufrido alguna vez de:		
- Ictericia	☐	☐
- Tuberculosis	☐	☐
- Enfermedad venérea	☐	☐
- Hepatitis	☐	☐
- Infarto cardiovascular	☐	☐
- Fiebre Reumática	☐	☐
- Glaucoma	☐	☐
- Próstata	☐	☐
- SIDA	☐	☐
- Ulceras	☐	☐
- Epilepsia	☐	☐
- Diabetes	☐	☐
44. ¿Ha tenido dolores articulares?	☐	☐
45. ¿Le ha dicho el médico que tiene soplo en el corazón?	☐	☐
46. ¿Tiene presión alta?	☐	☐
47. ¿Se le forman moretones fácilmente?	☐	☐
48. ¿Ha tenido anemia?	☐	☐
49. ¿Le duele el pecho cuando hace ejercicio?	☐	☐
50. ¿Le falta aire cuando hace ejercicios?	☐	☐
51. ¿Se le hinchan los tobillos?	☐	☐
52. ¿Tiene tos persistente?	☐	☐
53. ¿Tiene asma?	☐	☐
54. ¿Sufre fiebre de heno?	☐	☐
55. ¿Sufre urticaria?	☐	☐
56. ¿Se levanta frecuentemente en la noche a orinar?	☐	☐
57. ¿Tiene sed constantemente?	☐	☐
58. ¿En su familia hay alguien con diabetes?	☐	☐
59. ¿Siente que se le adormece alguna parte de su cuerpo?	☐	☐
60. ¿Siente que se le paraliza alguna parte de su cuerpo?	☐	☐
61. ¿Ha tenido convulsiones?	☐	☐
62. ¿Tiene tendencia a desmayarse?	☐	☐
63. ¿Se considera una persona nerviosa?	☐	☐
64. ¿Se siente deprimido o triste con frecuencia?	☐	☐
65. ¿Llora usted con frecuencia?	☐	☐
66. ¿Está usted tomando hormonas?	☐	☐
67. ¿Está usted embarazada? ¿Cuántos meses?	☐	☐
68. ¿Está usted pasando o ha pasado por la menopausia?	☐	☐
69. ¿Le han practicado histerectomía?	☐	☐
70. ¿Se irrita con frecuencia?	☐	☐
71. ¿Fuma cigarrillo? ¿Cuántos?	☐	☐

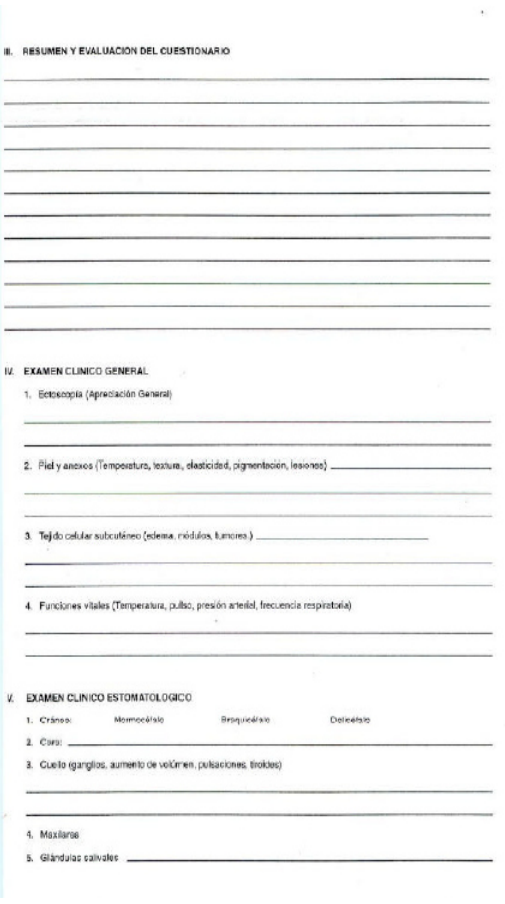

III. RESUMEN Y EVALUACION DEL CUESTIONARIO

_____

IV. EXAMEN CLINICO GENERAL

1. Ectoscopia (Apreciación General)

_____

2. Piel y anexos (Temperatura, textura, elasticidad, pigmentación, lesiones) _____

3. Tejido celular subcutáneo (edema, nódulos, tumores.) _____

4. Funciones vitales (Temperatura, pulso, presión arterial, frecuencia respiratoria)

_____

V. EXAMEN CLINICO ESTOMATOLOGICO

1. Cráneo: Normocéfalo Braquicéfalo Dolicocéfalo

2. Cara: _____

3. Cuello (ganglios, aumento de volúmen, pulsaciones, tiroides)

_____

4. Maxilares

5. Glándulas salivales _____

6. A.T.M. _____

7. Labios _____

8. Vestíbulo (Conducto de Stenon, surco, vestibular, frenillos)

_____

9. Paladar duro y blando _____

10. Orofaringe _____

11. Lengua _____

12. Piso de boca _____

13. Indice Gingival (Silness & Loe)

Fecha ___/___/___ Pre tratamiento I.G. .....

Fecha ___/___/___ Tratamiento I.G. .....

Fecha ___/___/___ Post tratamiento I.G. .....

14. Encía *(Color, Forma, Tamaño, Textura, Consistencia, Sangrado, Supuración)*

Marginal _____

_____

_____

Papilar _____

_____

_____

Adherida _____

_____

_____

15. **Unión Mucogingival** (Inserción de frenillos, alteraciones en el fondo) _____

_____

16. **Dientes**

Cambio de color _____ Forma alterada _____

Número _____ Estructura alterada _____

Erosión _____ Abrasión _____ Fracturas _____

_____ Caries _____ Dolor a la percusión _____

_____ Exposición pulpar _____

Movilidad _____ Diastemas _____

Empaquetamiento _____ Obturaciones defectuosas _____

_____ Prótesis adaptadas _____

17. Oclusión Conservada ☐ Alterada ☐

Dimensión Vertical Conservada ☐ Aumentada ☐ Disminuida ☐

Contactos prematuros Céntrica ☐ _____ Protrusiva ☐ _____

Interferencias Laterales Trabajo D ☐ _____ No Trabajo D ☐ _____

Trabajo I ☐ _____ No Trabajo I ☐ _____

18. **Indice de Higiene Oral** (Green & Vermillon)

Fecha ___/___/___ I.P. ..... Pre tratamiento

Fecha ___/___/___ I.P. ..... Tratamiento

Fecha ___/___/___ I.P. ..... Post tratamiento

Fecha ___/___/___ I.C. ..... Pre tratamiento

Fecha ___/___/___ I.C. ..... Tratamiento

Fecha ___/___/___ I.C. ..... Post tratamiento

19. **Reflejos Nauseosos:**

Normal ☐ Aumentado ☐ Disminuido ☐

20. **Pacientes Parcialmente Edéntulos** (Clasificación de Kennedy)

☐ Clase I ..... Edéntulo bilateral posterior

☐ Clase II ..... Edéntulo posterior unilateral

☐ Clase III ..... Espacio entre dientes

☐ Clase IV ..... Espacio entre dientes, atravezando la línea media

☐ División A ..... Abundante altura longitud y ancho
(Raiz - tornillo o forma de hoja)
ancho > 4,5 mm. altura > 8 mm. longitud > 5

☐ División B ..... Adecuada altura y longitud, ancho delgado
(Forma en hoja)
ancho > 2,5mm. altura o Longitud > 10 mm.

☐ División C ..... Altura, ancho y longitud inadecuada
(Superoseo, aumento etc.)

☐ División D ..... Totalmente atrofiado
(Aumento, etc.)

Pacientes Totalmente Edentulos (Misch - Judy)

☐ Clase I ..... Similar nivel oseo en la región anterior y posterior

☐ Clase II ..... Nivel oseo posterior diferente del anterior

☐ Clase III ..... Todos los niveles diferentes

Marque según sea necesario

☐ División A ..... (1) Primero la región posterior derecha si el nivel oseo existente es diferente

(2) Segundo se describe la región anterior

(3) Por último la región posterior izquierda

☐ División B

☐ División C

☐ División D

SITIOS DE IMPLANTES

1. **SITIOS DE IMPLANTES - CARACTERISTICA**

☐ Favorable — Trabeculación normal

☐ Marginal — Extracción reciente, etc.

☐ Desfavorable — Patología no tratada

Notas

2. **SITIO DE IMPLANTES - TRAYECTORIA DE HUESO**

☐ Favorable — Vertical

☐ Adecuado — Fina

☐ Desfavorable — Gruesa

Notas

3. **SITIO DE IMPLANTES - ENCIA ADHERIDA**

☐ Favorable ..... > 3 mm

☐ Adecuado ..... 1 - 2 mm

☐ Desfavorable ..... Ninguno

Notas

4. **SITIO DE IMPLANTES - ADHERENCIA MUSCULAR**

☐ Ninguna

☐ Moderada

☐ Severa

Notas

VI. **PLAN DE TRABAJO PARA EL DIAGNOSTICO**

- Fotografía ☐
- Modelos de estudio ☐
- Radiografías seriadas ☐
- Tomografía lineal ☐
- Montaje en articulador ☐
- Periapicales ☐
- Panorámica ☐
- Exámenes Auxiliares de Laboratorio ☐

EXAMEN RADIOGRAFICO

INTERPRETACION Y DIAGNOSTICO RADIOGRAFICO

_____

_____

_____

_____

_____

_____

_____

_____

_____

_____

_____

_____

_____

_____

_____

_____

_____

_____

_____

_____

_____

OBSERVACIONES:

_____

_____

_____

_____

_____

_____

_____

_____

_____

_____

_____

_____

_____

NOMBRE ALUMNO: ..... Nº HISTORIA .....

NOMBRE PACIENTE : ..... EDAD: ..... SEXO: .....

SECCION: .....

FECHA DE EXAMEN: .....

PRE - TRATAMIENTO RE - EVALUACION POST - TRATAMIENTO

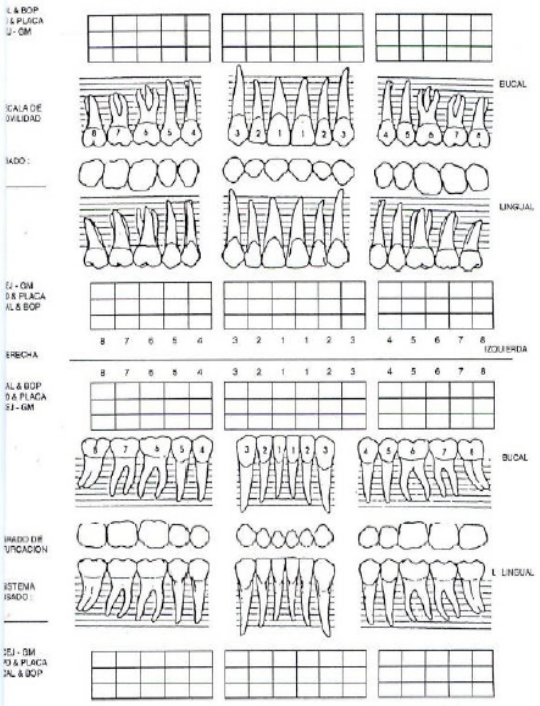

PRESUNCION DE DIAGNOSTICO GENERAL

Interconsulta a: .....

DIAGNOSTICO ESTOMATOLOGICO

PLAN DE TRATAMIENTO

PRONOSTICO B: BUENO R: REGULAR P: POBRE M: MALO

8	7	6	5	4	3	2	1	1	2	3	4	5	6	7	8
8	7	6	5	4	3	2	1	1	2	3	4	5	6	7	8

PROGRAMACION

PRESENTACION DEL CASO

Fecha ____ / ____ / ____

Profesor _____ Firma _____

AUTORIZACION DEL PACIENTE

_____ Fecha ____ / ____ / ____

Yo entiendo y acepto este plan de tratamiento. También comprendo que soy responsable económicamente de los honorarios por el tratamiento expuesto.

EVOLUCION

FECHA	Nº PIEZA	DESCRIPCION DEL TRABAJO REALIZADO	



Segunda especialidad de Periodoncia Promoción 2007 – 2008 *(de izq. a der.)* Roque Lachos, Erick Morales, Luis Higa, Norka Aviles, Leslie Valencia, *CD Esp. Sixto García Linares (coordinador de la especialidad)*, Edi Cuadrado, Maritza Montoya, Andrew Alejandro y Donald Ramos



Segunda especialidad de Periodoncia 2007 – 2008

Junto a mi compañera y amiga CD. Edi Cuadrado



Segunda especialidad de Periodoncia 2007 – 2008

Periodoncia, un modo de vivir la Odontología