UNIVERSIDAD NACIONAL MAYOR DE SAN MARCOS

FACULTAD DE MEDICINA VETERINARIA

UNIDAD DE POSGRADO

Identificación y descripción anatomohistopatológica de lesiones encontradas en trucha arco iris (*Oncorhynchus mykiss*) fase juvenil en piscigranjas de la provincia de Jauja, Junín

TESIS

Para optar el Grado Académico de Magíster en Salud Animal

AUTOR

Cielo Aydelí Llerena Zavala

ASESOR

Nieves Sandoval Chaupe

Lima – Perú

2007

UNIVERSIDAD NACIONAL MAYOR DE SAN MARCOS
Universidad del Perú, DECANA DE AMERICA
Facultad de Medicina Veterinaria
UNIDAD DE POSTGRADO

ACTA DE SUSTENTACIÓN DE TESIS PARA OPTAR EL GRADO ACADÉMICO DE MAGÍSTER EN SALUD ANIMAL

En el Auditorio de la Facultad de Medicina Veterinaria de la Universidad Nacional Mayor de San Marcos, siendo las 12:00 horas del día Jueves 20 de Diciembre del 2007, el Jurado Examinador de Tesis de Grado de Magíster, presidido por el MSc. Alberto Sato Sato y constituido por los siguientes miembros: MSc. Nieves Sandoval Chaupe (Asesora), MPH. Cesar Gavidia Chucán, MSc. Alfonso Chavera Castillo y MSc. Leoncio Ruiz Ríos, se dio inicio a la sustentación oral y pública de la Tesis intitulada:

"IDENTIFICACIÓN Y DESCRIPCIÓN ANATOMOHISTOPATOLÓGICA DE LESIONES ENCONTRADAS EN TRUCHA ARCO IRIS (*Oncorhynchus mykiss*) FASE JUVENIL EN PISCIGRANJAS DE LA PROVINCIA DE JAUJA, JUNÍN", presentada por la Bachiller en Medicina Veterinaria:

CIELO AYDELÍ LLERENA ZAVALA

Quien sustentó la tesis para obtener el Grado Académico de Magíster en Salud Animal y absolvió satisfactoriamente las preguntas y objeciones formuladas por el Jurado y, practicada la votación obtuvo la calificación: **APROBADO POR UNANIMIDAD**_____

A continuación, el Presidente del Jurado recomendó que la Facultad proponga el otorgamiento del Grado Académico de Magíster en Salud Animal a la Bachiller en Medicina Veterinaria **Srta. CIELO AYDELÍ LLERENA ZAVALA.**

Siendo las 14:10 horas del día jueves 20 de Diciembre del 2007, se dio por concluido el acto académico, suscribiéndose la presente Acta.

.....
MSc. Alberto Sato Sato (PP.,Cesante)
Presidente

.....
MSc. Nieves Sandoval Chaupe (PA.DE)
Miembro

.....
MPH. Cesar Gavidia Chucán (PA.DE)
Miembro

.....
MSc. Alfonso Chavera Castillo (PA.DE.)
Miembro

.....
MSc. Leoncio Ruiz Ríos (P.I.)
Miembro

.....
Ph.D. Raúl Rosadio Alcántara (PP.,T.C.)
Director de la Unidad de Postgrado

Av. Circunvalación Cdra. 28 s/n, San Borja. Lima 41, PERU. Apartado 03-5137
Telf. 435-3354 (219) / 619-7000 (5007) Fax 436-1027. E-mail postvet@unmsm.edu.pe

AGRADECIMIENTOS

A Dios, por la vida.

A mis padres, Francisco y Noemí, por todo su apoyo en mi formación profesional.

A mis hermanos Jaime y Ronald, por animarme a desarrollar este trabajo.

A mi cuñada Amparo por su gentileza en ayudarme.

A Juan, por apoyarme en todo momento.

A mi asesora Dra. Nieves Sandoval, por la guía en esta investigación.

A la SAIS Túpac Amaru, por la oportunidad de permitirme analizar sus ejemplares.

A aquellos, que directa o indirectamente, me ayudaron en la realización de esta tesis.

INDICE

RESUMEN v

ABSTRACT vi

LISTA DE CUADROS vii

LISTA DE FIGURAS viii

LISTA DE APENDICES x

I INTRODUCCIÓN 1

II REVISIÓN BIBLIOGRAFICA 3

1 Peces de cultivo 3

1.1 La truchicultura en el Perú 3

1.2 Trucha Arco Iris 4

1.3 Características generales 5

1.4 Fases del proceso del cultivo 5

2 Factores involucrados en el cultivo de truchas 6

2.1 Agua 6

2.2 Oxígeno 6

2.3 Amoníaco 7

2.4 Potencial de Hidrógeno 7

2.5 Temperatura 7

2.6 Dióxido de carbono 7

2.7 Alcalinidad 7

2.8 Nitratos 7

2.9 Nitritos 8

2.10 Dureza total 8

3 Principales enfermedades tipo infecciosas que afectan a truchas juveniles 8

3.1 Enfermedades virales 8

3.2 Enfermedades bacterianas 11

3.3 Enfermedades micóticas 19

3.4 Enfermedades Parasitarias 23

3.5 Otros agentes 28
4 Principales enfermedades tipo no infecciosas que afectan a truchas juveniles 31
4.1 Nutricionales 31
III MATERIALES Y METODOS 35
1 Materiales 35
1.1 Características de la muestra 35
1.2 Tamaño muestreal 35
1.3 Lugar de acopio y características de la zona de cultivo 36
1.4 Equipo 36
2 Métodos 37
2.1 Del muestreo de los especímenes 37
2.2 Fijación, conservación y tratamiento de las muestras obtenidas 38
2.3 Procedimiento histopatológico de las muestras 38
2.4 Clasificación de lesiones histopatológicas 39
2.5 Utilización del Ensayo de Inmunofluorescencia indirecta para *Renibacterium salmoninarum* 39
IV RESULTADOS 42
1 Lesiones encontradas en los diferentes órganos 42
1.1 Piel 42
1.2 Aletas 49
1.3 Ojos 51
1.4 Branquias 55
1.5 Hígado 65
1.6 Estómago 72
1.7 Ciegos pilóricos 75
1.8 Intestinos 77
1.9 Riñón 79
1.10 Bazo 84
1.11 Páncreas 87
1.12 Corazón 89
1.13 Vejiga natatoria 90
V DISCUSIÓN 92
VI CONCLUSIONES 108

VII RECOMENDACIONES 109
VIII BIBLIOGRAFÍA 110
IX APÉNDICE 119

RESUMEN

En la actualidad el cultivo de truchas en el país se está desarrollando cada vez más y esto produce que la densidad poblacional de los peces aumente, permitiendo la presentación de enfermedades. Sin embargo, no se conoce el orígen y tipo de estas lesiones, por este motivo, se evaluaron un total de 165 truchas juveniles Arco Iris (*Oncorhynchus mykiss*), procedentes del centro de cultivo de Pachacayo de la SAIS Tupac Amaru, ubicado en Jauja-Junín y que presentaban al menos un signo de enfermedad como melanización, cambios en la natación, exoftalmia, entre otros; con el objetivo de reconocer y describir las lesiones anatomohistopatológicas halladas en los diferentes órganos de las truchas para asociarlas con posibles enfermedades. Los resultados fueron lesiones macroscópicas como: melanización de la piel en 81.0%±3.1%(147/165), cataratas en 50.3%±3.9%(83/165) y cambios degenerativos del hígado en 57.6%±3.8%(95/165); mientras que las lesiones microscópicas fueron: alteraciones en epitelio branquial en 69.7%± 3.6%(115/165), degeneración grasa del hígado en 97.0%±1.3%(160/165), degeneración de túbulos renales en 62.4%±3.8%(103/165), y lesiones compatibles con peroxidación lipídica en el epitelio de los órganos del tracto digestivo en 52.1%±3.9%(86/165). Se determina el origen multicausal de las lesiones estableciéndose de tipo no infeccioso como nutricional y mala calidad de agua y de tipo infeccioso determinado por la presencia de las bacterias *Flavobacterium branchyophilum* en las branquias por histopatología y *Renibacterium salmoniarum* en riñón mediante la prueba de inmunofluorescencia indirecta. También se reporta la presencia del hongo sistémico *Ichthyophonus sp*. y formas parasitarias de *Microsporidium sp*.

Palabras claves: lesiones patológicas, trucha Arco Iris, *Oncorhynchus mykiss*

ABSTRACT

Nowadays, trout's farms is developing more and more in this country, and it produces to increase of population density and presentation of diseases. However, types and origin injuries do not know, for this reason, 165 juvenile Rainbow trout (*Oncorhynchus mykiss*) from Pachacayo farm of SAIS Tupac Amaru situated in Jauja-Junin, and which had at least a disease sign as: melanization, swimming change, exophtalmia, and others. They were evaluated by recognize and describe the anatomy histopathological injuries found in the different organ's trout to associate them with possible diseases. Macroscopically was found: melanization skin in 81.0% (147/165), cataracts in 50.3%±3.9%(83/165), degenerative changes in liver in 57.6% (95/165), whereas to microscopy: alterations of gills in 69.7%±3.6%(115/165), fat degenerative of the liver in 97.0%(160/165), epithelial degeneration of renal tubules in 62.04%(103/165) and, injuries compatible with lipid peroxidation in digestive epithelio in 52.1% (86/165). It is determined multiple causes which origin injuries establishing noninfectious type as nutritional and bad water's quality, and, infectious type, because there were *Flavobacterium branchyophilum* in gills by histopathology, and *Renibacterium salmoninarum* in kidney for inmunofluoresce indirect. Also, it reports that there are system fungi called *Ichthyophonus sp*, and parasite called *Microsporidium sp*.

Key words: histopathological injuries, Rainbown trout, *Oncorhynchus mykiss*

LISTA DE CUADROS

Cuadro 1	Frecuencia de lesiones macroscópicas halladas en piel	42
Cuadro 2	Frecuencia de lesiones microscópicas halladas en piel	48
Cuadro 3	Frecuencia de lesiones macroscópicas halladas en aletas	49
Cuadro 4	Frecuencia de lesiones microscópicas halladas en aletas	51
Cuadro 5	Frecuencia de lesiones macroscópicas halladas en ojos	52
Cuadro 6	Frecuencia de lesiones microscópicas halladas en ojos	55
Cuadro 7	Frecuencia de lesiones macroscópicas halladas en branquias	56
Cuadro 8	Frecuencia de lesiones microscópicas halladas en branquias	64
Cuadro 9	Frecuencia de lesiones macroscópicas halladas en hígado	66
Cuadro 10	Frecuencia de lesiones microscópicas halladas en hígado	71
Cuadro 11	Frecuencia de lesiones macroscópicas halladas en estómago	72
Cuadro 12	Frecuencia de lesiones microscópicas halladas en estómago	75
Cuadro 13	Frecuencias de lesiones macroscópicas halladas en ciegos pilóricos	75
Cuadro 14	Frecuencia de lesiones microscópicas halladas en ciegos pilóricos	77
Cuadro 15	Frecuencia de lesiones macroscópicas halladas en intestinos	77
Cuadro 16	Frecuencia de lesiones microscópicas halladas en intestinos	79
Cuadro 17	Frecuencia de lesiones macroscópicas halladas en riñón	80
Cuadro 18	Frecuencia de lesiones microscópicas halladas en riñón	84
Cuadro 19	Frecuencia de lesiones macroscópicas halladas en bazo	85
Cuadro 20	Frecuencia de lesiones microscópicas halladas en bazo	87
Cuadro 21	Frecuencia de lesiones macroscópicas halladas en páncreas	88
Cuadro 22	Frecuencia de lesiones microscópicas halladas en páncreas	88
Cuadro 23	Frecuencia de lesiones macroscópicas halladas en corazón	89
Cuadro 24	Frecuencia de lesiones microscópicas halladas en corazón	90
Cuadro 25	Frecuencia de lesiones macroscópicas halladas en vejiga natatoria	90
Cuadro 26	Frecuencia de lesiones microscópicas halladas en vejiga natatoria	91

LISTA DE FIGURAS

Figura 1	Melanización parcial en trucha Arco iris.	43
Figura 2	Melanización completa en trucha Arco iris.	43
Figura 3	Severa acumulación de pigmentos en dermis. HE. 10X	45
Figura 4	Acúmulos de pigmentos melánicos en dermis. HE. 10X	45
Figura 5	Hiperplasia células mucosas de epidermis. PAS. 5X	46
Figura 6	Degeneración vacuolar de células epiteliales. HE. 10X.	46
Figura 7	Degeneración de células basales el epitelio HE 10X.	47
Figura 8	Ulcera en piel. HE. 10X	47
Figura 9	Presencia de bacterias Gram (-) en epidermis.100X.Gram	48
Figura 10	Atrofia de aleta pectoral	49
Figura 11	Ulcera en aleta. HE. 10X	50
Figura 12	Exoftalmia	51
Figura 13	Telangiectasia en vasos sanguineos del coroides. HE. 40X	53
Figura 14	Ulcera en la córnea. HE. 10X	53
Figura 15	Espora compatible con *Ichthyophonus sp*. HE. 10X	54
Figura 16	Esporas de *Ichthyophonus sp* en zona coroidea. HE. 40X	54
Figura 17	Branquias congestionadas	56
Figura 18	Hiperplasia interlamelar. HE. 40X	59
Figura 19	Atrofia de lamelas secundarias. HE. 40X	59
Figura 20	Fusión de lamelas secundarias. HE. 40X	60
Figura 21	Atrofia de lamelas primarias.HE.4X	60
Figura 22	Formación de pseudomembrana en lamelas secundarias.HE.10X	61
Figura 23	Fusión de lamela primaria. HE. 10X	61
Figura 24	Bacterias adosadas al epitelio de lamelas secundarias. HE. 40X	62
Figura 25	Presencia de bacterias *Flavobacterium branchiophilum* Azul de Toluidina. 100X.	62
Figura 26	Telangiectasia en lamelas secundarias. HE.40X	63
Figura 27	Hifas en branquias. Coloración de Grocott.10X	63
Figura 28	Esporas de microsporidios. HE. 10X	64
Figura 29	Congestión hepática.	66
Figura 30	Degeneración grasa del higado.HE.40X	68
Figura 31	Congestión hepática.HE.10X	68

Figura 32	Acúmulos de melanocitos y macrófagos en el parénquima. HE. 40X	69
Figura 33	Fibrosis de conductos biliares. HE. 10X	69
Figura 34	Fibrosis de conductos biliares. Tricrómica de Masson. 10X	70
Figura 35	Esporas del hongo *Ichthyophonus sp*.HE.10X	70
Figura 36	Xenoma de *Microsporidiio sp*. en el interior de una arteria hepática. HE. 10X	71
Figura 37	Lesiones compatibles con peroxidación lipídica. HE. 40X	74
Figura 38	Esporas de *Ichthyophonus sp* en estómago. HE. 10X	74
Figura 39	Lesiones compatibles con peroxidación lipidica en ciegos pilóricos. HE. 10X	76
Figura 40	Edema en lámina propia del intestino. HE. 10X	78
Figura 41	Esporas de *Ichthyophonus sp* en intestino. HE. 10X	79
Figura 42	Aumento de centros melanomacrofagos en riñón. HE. 10X	81
Figura 43	Degeneración de túbulos renales. HE. 40X	82
Figura 44	Túbulos renales con necrosis coagulativa. HE. 10X	82
Figura 45	Presencia de sustancia acidófila en tejido renal. HE 40X	83
Figura 46	Presencia de *Ichthyophonus sp* en tejido renal. PAS 10X	83
Figura 47	Presencia de bacterias en tejido renal. IFI. 10X	84
Figura 48	Congestión en bazo. HE. 40X	86
Figura 49	Acumulo de pigmentos en estroma del bazo. HE. 10X	86
Figura 50	Presencia de *Microsporidio sp* en bazo. HE. 10X	87
Figura 51	Degeneración de células acinares pancreáticas.HE.40X	88
Figura 52	Esporas de *Ichthyophonus sp* en miocardio. HE 10X	89
Figura 53	Congestión en lámina propia de vejiga natatoria.HE. 10X	91

LISTA DE APENDICES

Apéndice 1	Protocolo de necropsia en peces	120
Apéndice 2	Procesamiento histológico de las muestras	124
Apéndice 3	Protocolo de coloración de Hematoxilina Eosina	125
Apéndice 4	Protocolo de coloración Tricrómica de Masson	127
Apéndice 5	Protocolo de Impregnación de Nitrato de plata – Metenamine de Gomori o Coloración de Grocott	129
Apéndice 6	Protocolo de cloración de Brown y Brenn o coloración de Gram	131
Apéndice 7	Protocolo de coloración de Ziehl-Neelsen para microorganismos ácido-alcohol resistentes	133
Apéndice 8	Protocolo de coloración de reacción del ácido peryódico de Schiff o método de PAS	134
Apéndice 9	Protocolo de coloración de Giemsa	136

I INTRODUCCION

Los peces constituyen una rica fuente proteica necesaria en la alimentación humana, lo cual es conocido por el poblador peruano y, debido a esto y al evidente crecimiento de la población, el consumo de pescado va en aumento junto con la demanda generada por la diversidad de gustos del poblador hacia el consumo de diferentes especies de pescado sean de origen marino o de agua dulce.

Las condiciones climáticas y geográficas de toda la zona andina de nuestro país favorecen el cultivo de especies dulceacuícolas como la trucha Arco iris (*Oncorhynchus mykiss)*, motivo por el cual esta actividad se está desarrollando cada vez más, manejándose grandes cantidades de truchas bajo la forma intensiva; sin embargo, esta situación aumenta la susceptibilidad de las truchas a diversos patógenos y a la presencia de enfermedades que en la actualidad se mantenían ocultas, desconocidas o de alguna forma controladas. Además, es evidente la falta de información acerca de la presencia de enfermedades que causen mortalidad y morbilidad en truchas Arco iris, ocasionando mermas en la producción y pérdidas económicas en las piscigranjas. Por ello, es importante realizar estudios anatómicos, histológicos e histopatológicos de las lesiones que nos sugieran la presencia de enfermedades y posteriormente con la ayuda de métodos más sofisticados lograr identificar los agentes causantes de enfermedad. Esto nos permitirá entender, controlar y prevenir futuras infecciones, asimismo, mejorar y mantener la alta productividad de un cultivo.

Para el presente estudio se colectaron truchas Arco iris (*Oncorhynchus mykiss)* en fase juvenil, con signos de enfermedad, provenientes de un cultivo en la zona del departamento de

Junín, durante los meses de mayo y junio de 2004 para examinarlos en búsqueda de lesiones que nos permitan presumir la presencia de determinadas enfermedades.

El objetivo principal de este trabajo fue reconocer y describir las lesiones anatomohistopatológicas halladas en los diferentes órganos de la trucha Arco iris para asociarlas con posibles enfermedades orientándonos hacia un diagnóstico situacional de presencia de enfermedades de estos peces en nuestro país.

II REVISION BIBLIOGRAFICA

La piscicultura en el Perú es una actividad que actualmente está tomando más importancia no sólo porque se presenta como una alternativa de abastecimiento de una rica fuente proteica para los pobladores de una región, sino también porque se consolida como una alternativa de desarrollo para el poblador debido a que le permite realizar una actividad comercial que le genere ingresos.

Sin embargo, el cultivo intensivo de peces permite que las enfermedades normalmente presentes en poblaciones naturales se hagan más evidentes debido a la mayor densidad por confinamiento (Kabata, 1970).

1 PECES DE CULTIVO

1.1 LA TRUCHICULTURA EN EL PERU

En el cultivo de truchas, la trucha Arco iris (O*ncorhynchus mykiss*) es la especie más difundida en Sudamérica y el resto del mundo.

Si bien la trucha Arco Iris (*Oncorhynchus mykiss*) es originaria de la costa oeste de América del Norte, en la actualidad, se halla ampliamente difundida en varios países de sudamérica como Colombia y Argentina desde 1904; Chile desde 1905; Venezuela desde 1937 y en el Perú desde 1926 (Bastardo, 1994; Rodríguez, 1998). La introducción de truchas en nuestro país se debió a la importación de 200,000 ovas fértiles de truchas desde los EEUU, por gestión de la Cerro de Pasco Corporation; así, estas ovas fueron depositadas en 50 estanques rústicos construidos en los alrededores de la zona, llegando a eclosionar sólo 700 alevinos. Posteriormente, el gobierno importó otras 200,000 ovas para un criadero tipo cooperativo creado en el Departamento de Junín. En esta oportunidad, por problemas en el transporte, sobrevivieron y llegaron a eclosionar sólo 50,000 alevines, cifra menor de lo esperado; lo que motivó que en 1940,

importaran 234,000 ovas desde EEUU, pero para ser sembradas en el Lago Titicaca (departamento de Puno), decisión que tuvo resultado exitoso en cuanto a su producción. Al parecer dicho éxito estuvo dado por las condiciones ambientales (ecosistema) y calidad de agua presentes en el lago Titicaca. Po ello, la Cerro de Pasco Corporation decide mejorar y ampliar las áreas de estanques de recría, producción y de reproducción y de esta manera darle un nuevo impulso a dicha crianza (Ochoa, 1998).

En cuanto a producción de truchas en el Perú, mientras que en 1994 la cosecha anual producto del cultivo de truchas fue de 1094 TM, exportándose 443 toneladas (entre frescos, congelados y otras presentaciones) haciendo un total de 904,413 dólares; para el año 2000 la cosecha obtenida fue de 1857 TM exportándose 105 toneladas haciendo un total de 468,912 dólares (MinPes, 2002). La información reportada para la cosecha anual de truchas del año 2006, es de 5794 TM (Ministerio de la Producción, 2006)

Ríos (1997) determinó que entre las principales problemas que afectan la rentabilidad de la crianza de truchas en la Piscifactoría Los Andes en el departamento de Junín, están aquellos relacionados con el manejo y presentación de problemas sanitarios, los cuales generan mermas en la producción y baja calidad de los peces para la venta, además de incrementar los costos variables por el uso de aditivos en el alimento y empleo de medicinas. En general, otros autores mencionan que la rentabilidad en el cultivo de truchas, se ve afectada por la alta mortalidad de huevos y de peces (jóvenes y adultos) relacionado con factores de alimentación, características genéticas de reproductores, agentes patógenos y condiciones de calidad y manejo del agua (Bastardo, 1994; Rodríguez, 1998).

1.2 TRUCHA ARCO IRIS: La ubicación taxonómica de la Trucha Arco Iris es la siguiente:

Reino	:	Animmalia
Phyllum	:	Chordata
Sub phylum	:	Vertebrata
Super Clase	:	Pisces
Clase	:	Osteichthyes
Sub clase	:	Actinopterygii
Orden	:	Salmoniformes
Sub orden	:	Salmonoidei
Familia	:	Salmonidae
Género	:	Oncorhynchus
Especie	:	*O. mykiss*

Nombre común: Trucha, Trucha Arco Iris.

Nombre inglés: Rainbow Trout.

Nombre en francés : Truite arc en ciel.

1.3 CARACTERÍSTICAS GENERALES:

La trucha Arco Iris *(Oncorhynchus mykiss)* se caracteriza por presentar un cuerpo fusiforme (forma de huso), ser de color plateado con la parte ventral de color crema, presentar manchas y lunares negros y marrones en el dorso y los flancos. La línea lateral a lo largo de los flancos tiene un color rojizo iridiscente, por ello se debe el nombre de "arco iris" (Mantilla Mendoza, 2004)

La trucha se desarrolla en aguas frías, limpias, transparentes y bien oxigenadas. El rango porcentual en el que la trucha crece y se reproduce satisfactoriamente, está entre los 8° y 17°C. También crecen en temperatura menor a los 9°, pero su desarrollo es más lento. Las temperaturas mayores a los 19 °C, por ser de bajo contenido de oxígeno disuelto, no son apropiadas para la trucha (Mantilla Mendoza, 2004)

1.4 FASES DEL PROCESO DE CULTIVO:

Las fases en el cultivo de truchas son las siguientes:

1.4.1 Ovas y larvas:

Llamadas también "semillas", las ovas constituyen la primera fase de la producción, y las cuales deben mantenerse en bandejas dentro de la planta de incubación. Allí, el suministro de agua ingresa por el extremo superior y sale por el extremo inferior. Ellos deben estar en una sala oscura protegida de la luz debido a que se estimula el desarrollo del embrión dentro del huevo. Además se debe velar de la proliferación de los hongos (especialmente *Saprolegnia sp*) debido que son muy susceptibles a morir. Luego de 20 o 35 días, las larvas recién eclosionadas caen a la artesa por los agujeros presentes en las bandejas de incubación donde permanecen alimentándose del plancton que presenta el agua hasta que se transformen en alevinos y estén completamente adaptados a consumir alimento balanceado (Brown, 2000; Ministerio de la Producción, 2004)

1.4.2 Alevines:

Esta fase de cultivo empieza con el traslado de las larvas a los tanques y/o pozas de alevinaje, donde serán alimentados artificialmente y permanecerán allí hasta que alcancen la talla de 10 cm y sean trasladados a las pozas de juveniles (Brown, 2000)

1.4.3 Juveniles:

Son trasladados a instalaciones de cultivo de juveniles, permaneciendo por aproximadamente 4 o 5 meses, donde serán seleccionados cada 15 días para ser trasladados a pozas según su densidad poblacional, es decir, a más tamaño, menor densidad en pozas (Brown, 2000)

1.4.4 Engorde :

En esta fase se seleccionan a los peces para administrarle un tipo de alimento especial previo a la saca, con lo cual se obtendrá el grado de coloración para la carne y el peso adecuado de venta. En esta fase se clasifican a los peces en pre-comercial y comercial para la posterior venta (Brown, 2000).

1.4.5 Adultos:

En esta fase los peces son seleccionados para confirmar el plantel de reproductores de la piscigranja para posteriormente obtener ovas y realizar la fertilización artificial. Los peces seleccionados son trasladados a pozas de mayor dimensión donde alcanzarán su tamaño adecuado, asimismo, reciben una alimentación especial para reproductores (Brown, 2000; Ministerio de la Producción, 2004)

2 FACTORES INVOLUCRADOS EN EL CULTIVO DE TRUCHAS:

2.1 AGUA

El medio acuático es el medio de vida de los peces y le brinda cierta ventaja tal como no necesitar gastar su energía en soportar su propio peso; pero también tienen sus desventajas, como por ejemplo, el agua como disolvente universal hace mucho más difícil la prevención y control de la contaminación física y química de la misma en comparación con superficies equivalentes de tierra. La comida que consumen está suspendida en el agua, pero también sus productos de desecho como las heces son vertidos al agua. Todas estas materias orgánicas están en contacto íntimo con las superficies corporales del pez y tienen que ser "respiradas" e "ingeridas" (Brown, 2000; Mantilla Mendoza, 2004)

Debido a ello, la calidad del agua en la que los peces habitan es muy importante para su subsistencia. Cada especie tiene un perfil idóneo de parámetros de calidad de agua, de manera que cuando los niveles estén fuera del rango tolerable sufrirán estrés, y probablemente serán incapaces de sobrevivir (Brown, 2000)

Los parámetros medio ambientales adversos pueden afectar al pez directamente como dañar los tejidos por la alteración en la calidad del agua; o indirectamente induciendo a niveles altos de stress que a su vez conduce a una reducción en la resistencia a enfermedades (Brown, 2000)

2.2 OXÍGENO:

Es el gas disuelto más importante en el agua, se considera un nivel mínimo de 6 mg/l - 9.0 mg/l para el caso de la trucha (Ministerio de la Producción, 2004), sin embargo puede llegar a tolerar hasta 2mg/l por solo unos momentos y si se trata de aguas de abundante caudal (Brown, 2000)

2.3 AMONIACO:

Es el principal producto nitrogenado de desecho del metabolismo de los peces, pero también se forma por la descomposición de la materia fecal. El amoniaco sin ionizar (la forma tóxica) puede causar lesión en el epitelio branquial con la consiguiente hiperplasia y reducción de la capacidad de captar oxígeno. Asimismo puede lesionar hígado, riñón y cerebro con reducción de la actividad y del crecimiento. Niveles bajos de amoniaco puede producir estrés crónico (Brown, 2000)

2.4 POTENCIAL DE HIDRÓGENO (pH):

Es la medida de nivel de iones de Hidrógeno (H+) presentes en el agua, está relacionado con la dureza y la capacidad tamponante del agua. El rango óptimo para el caso de las truchas es de 6.5 - 8.5, es decir, ligeramente alcalino. Fuera de este rango pueden producirse efectos tóxicos directos y los niveles de estrés serán altos, ocasionando principalmente lesiones en las branquias (Brown, 2000; Ministerio de la Producción, 2004).

2.5 TEMPERATURA:

Idealmente la temperatura del agua debería mantenerse constante porque los cambios rápidos de temperatura pueden producir shock térmico con el consiguiente stress. El rango óptimo para el cultivo de truchas está establecido entre 10 y 16 °C (Ministerio de la Producción, 2004)

2.6 DIÓXIDO DE CARBONO:

Este gas se origina en la difusión de la atmósfera, la incorporación de aguas subterráneas, la descomposición de la materia orgánica y como producto residual del proceso respiratorio de los peces y otros organismos y su utilización en la fotosíntesis (Brown, 2000)

2.7 ALCALINIDAD:

Es la medida de la concentración de los iones carbonatos y bicarbonatos en el agua, y refleja la capacidad tamponante, es decir, la resistencia al cambio de pH. Es recomendable un rango aceptable de 50 y 200 ppm (Ministerio de la Producción, 2004; Mantilla Mendoza, 2004)

2.8 NITRATOS:

Estimulan la flora acuática en presencia de otros elementos indispensables, aumentando la productividad del agua, sin embargo, cuando esta flora está en exceso se vuelve perjudicial. Los rangos establecidos para el cultivo de truchas indican que no sea mayor a 100 mg/l o 0.1 g/l (Ministerio de la Producción, 2004; Mantilla Mendoza, 2004)

2.9 NITRITOS:

Son productos intermedios de la degradación biológica de sustancias que contienen nitrógeno orgánico, son solubles en el agua y resultan de la oxidación del amoniaco. Los nitritos pueden inducir la producción de metahemoglobina con la consiguiente hipoxia y cianosis. Los niveles inferiores de la acción tóxica son los menores a 0.055 mg/l (Brown, 2000; Ministerio de la Producción, 2004; Mantilla Mendoza, 2004)

2.10 DUREZA TOTAL:

Está referida a la presencia de ciertas sales compuestas, a partir de carbonatos y bicarbonatos que se asocian con elementos alcalinos como calcio, magnesio, sodio y otros. Su medición se expresa en mg/ litro de carbonato cálcico. Se recomienda la utilización de aguas con dureza total comprendida entre 80 y 250 ppm para el cultivo de salmónidos y truchas (Mantilla Mendoza, 2004)

III PRINCIPALES ENFERMEDADES TIPO INFECCIOSAS QUE AFECTAN A TRUCHAS JUVENILES

El cultivo de truchas Arco iris (*Oncorhynchus mykiss*), es muy desarrollado en diferentes países, sin embargo, en nuestro país no se tiene un reporte de las enfermedades que afectan a esta especie en mención, a pesar de ello, a continuación se describirá brevemente las principales enfermedades reportadas y que afectan la fase juvenil, en países de sudamerica como Chile, Colombia y Venezuela, además de mencionar otras enfermedades que causan estragos a nivel mundial.

3.1 ENFERMEDADES VIRALES

3.1.1 **Necrosis Pancreática Infecciosa (IPN)**

3.1.1.1 Agente etiológico

Causado por un birnavirus, del que se reconocen 5 serotipos: VR299 (americano), sp (Europa), Ab (Europa), He (Europa) y Jasper (Canadá); afecta a los peces salmónidos, en especial a la trucha Arco Iris (*Oncorhynchus mykiss*) en estadíos jóvenes como alevines y juveniles, y de forma inaparente en adultos (Zarzuelo, 1981; Noga, 2000; Fernández y De Blas, 2004)

3.1.1.2 Epidemiología

Es una de las enfermedades que causa mayor mortalidad en el cultivo de salmónidos; cursa con una elevada tasa de morbilidad y mortalidad en individuos de todas las clases y edades,

y que se caracteriza por un cuadro de tipo septicémico. En el caso de alevines recién iniciados en la alimentación, el nivel de mortalidad puede ser superior al 90%, pero disminuye si se presenta en caso de peces de mayor edad. Es una enfermedad originaria de Canadá, pero debido a su diseminación su rango geográfico incluye EEUU, Chile, Japón, Taiwán, Korea y Europa, por esta razón, actualmente se encuentra incluida en la lista A de las enfermedades de declaración obligatoria de la Unión Europea. Los brotes de la enfermedad pueden estar asociados con la mala calidad del agua, alta densidad de población y elevación de la temperatura por encima de los 14°C (Zarzuelo, 1981; Brown, 2000; Noga ,2000).

3.1.1.3 Formas de transmisión:

El virus es altamente contagioso y se transmite tanto verticalmente a través de fluidos reproductivos de los peces infectados, como horizontalmente, por vía de las heces, orina, agua, equipos contaminados, pájaros ictiófagos, parásitos hematófagos como el piojo del salmón o las sanguijuelas y por peces portadores (Bruno *et al*, 1997 ; Noga, 2000)

3.1.1.4 Patogenia

El virus ingresa al pez por vía respiratoria a través de las branquias o, por vía digestiva a través del epitelio intestinal. Luego, penetra a los endotelios vasculares de la zona donde se lleva a cabo la primera replicación, para después diseminarse por las células epiteliales de la zona. Luego de replicarse por segunda vez, se dirige a los órganos blancos vía sanguínea. Los principales órganos afectados son el páncreas, gónadas, bazo, riñón anterior e hígado (Noga, 2000; Fernández y De Blas, 2004)

3.1.1.5 Signos clínicos

Muertes súbitas, que se incrementa con el paso de los días, y afectan, principalmente a los individuos jóvenes de crecimiento más rápido. En la forma aguda, se observa inapetencia, melanización total, exoftalmia, ascitis, movimientos natatorios aberrantes en espiral y comportamiento letárgico. Rápidamente se presentan animales que expulsan hebras de mucus blanquecino por el ano, lo que se denomina "falsas heces" y se debe al debridamiento del epitelio intestinal. Las branquias suelen aparecer blanquecinas debido a las hemorragias internas que producen anemia, lo que produce la muerte del pez (Bruno *et al*, 1997; Brown, 2000; Noga, 2000; Fernández y De Blas, 2004).

3.1.1.6 Lesiones

A la necropsia se observa líquido ascítico, palidez del bazo, hígado y riñones, la vesícula biliar se encuentra distendida, el intestino suele tener la mucosa con exudado blanquecino, así

como hemorragias petequiales en vísceras, ciegos, corazón; asimismo el páncreas se encuentra necrosado. A la observación microscópica, el páncreas exocrino muestra señales de una necrosis aguda con restos celulares, células inflamatorias y glóbulos rojos. La mucosa intestinal se observa con desprendimiento de células y/o necrosada; el tejido adiposo adyacente, los túbulos renales, tejido hematopoyético y el hígado puede presentar necrosis en casos terminales (Conroy y Vásquez, 1975; Zarzuelo, 1981; Blanco, 1987; Bowser, 1999; Brown, 2000; Noga, 2000).

3.1.2 **Septicemia Hemorrágica viral (SHV**) o Enfermedad de Egtved

3.1.2.1 Agente etiológico

Ocasionada por un rhabdovirus, produce una alta mortalidad en truchas de cultivo, especialmente en trucha Arco iris (Roberts & Shepherd, 1986; Fernández y De Blas, 2004).

3.1.2.2 Epidemiología

Es una enfermedad que va de aguda a crónica y se presenta en Europa, produce muerte súbita asociada a la presencia de hemorragias en piel. Produce alta mortalidad en truchas de cultivo, siendo la trucha Arco iris (*Oncorhynchus mykiss*) la más susceptible, mientras que la trucha común, al parecer es más resistente. En los juveniles alcanza una letalidad del 100% y se menciona que la temperatura por encima de los 15°C favorece la presentación de la enfermedad conjuntamente con el estrés producido por las actividades del manejo (Roberts & Shepherd, 1986; Fernández y De Blas, 2004)

3.1.2.3 Formas de transmisión

Se transmite vía horizontal directamente por contacto a través de las branquias de los animales susceptibles y sin embargo, la vía oral representa también una importante vía de acceso. La transmisión vertical vía huevos embrionados está siendo cuestionada en la actualidad. También se sostiene que puede transmitirse vía fomites tales como material de trabajo, carcales, redes, mallas, usado para el manejo de la piscigranja; y mediante aves ictiófagas que se alimentan de peces y otras especies ícticas que habitan en el río y que se comportan como reservorios naturales (Noga, 2000; Fernández y De Blas, 2004).

3.1.2.4 Patogenia

El virus ingresa por contacto o por vía oral, alcanza el torrente circulatorio y se transporta al hígado, tejido hematopoyético renal y esplénico, originando una septicemia produciendo inflamación linfocítica a nivel de todos los tejidos, especialmente los más vascularizados.

Ocasionalmente se encuentra hemorragias en el músculo esquelético (Conroy y Vásquez, 1975; Noga, 2000)

3.1.2.5 Signos clínicos

La enfermedad se manifiesta clínicamente porque al inicio el pez pierde el apetito, se presenta letárgico, luego, se observa progresivamente la aparición de edemas y hemorragias en órganos y tejido muscular, y alta mortalidad. Los animales afectados presentan natación anormal, melanización parcial, exoftalmia, branquias pálidas y hemorragias en la base de las aletas. Cuando la enfermedad toma un curso crónico la mortalidad disminuye y los peces se pueden observar con melanización total y con evidente exoftalmia. (Roberts & Shepherd, 1986; Brown, 2000; Fernández y De Blas, 2004)

3.1.2.6 Lesiones

Se observan petequias especialmente en vejiga natatoria y peritoneo, mientras que ocasionalmente se pueden encontrar también en el hígado, riñón, tejido adiposo y musculatura de la cavidad abdominal. Las branquias y el hígado se observan pálidos pero con presencia de petequias, asimismo, el bazo presenta congestión y esplenomegalia. El riñón se presenta adelgazado y de color brillante, mientras que se puede apreciar hemorragias alrededor del globo ocular.

A nivel microscópico, se observa presencia de vacuolas y degeneración en el citoplasma de los hepatocitos, así como picnosis y cariolisis evidenciando necrosis de los hepatocitos. Así también, se observan cambios necróticos y separación del epitelio de los túbulos renales, en la forma aguda de la enfermedad, mientras que en la crónica hay una marcada proliferación de células linfoides mononucleares e hiperplasia de los tejidos hematopoyéticos renales y esplénicos. Además se reporta la observación microscópica del músculo esquelético con extravasación de fluidos y células sanguíneas en los vasos con notoria presencia de células sanguíneas por debajo del tejido epitelial (Conroy y Vásquez, 1975; Roberts & Shepherd, 1986; Bowser, 1999; Brown, 2000; Fernández y De Blas, 2004).

3.2 ENFERMEDADES BACTERIANAS

3.2.1 **Furunculosis**

3.2.1.1 Agente etiológico

Esta enfermedad en causada por la bacteria Gram negativa, *Aeromona salmonicida.* Es considerado un patógeno obligado en los peces (Roberts & Shepherd, 1986; Roberts, 1989; Brown, 2000).

3.2.1.2 Epidemiología

Está distribuida a nivel mundial y produce elevada mortalidad y cursa con una morbilidad de 40 y 80% , afectando de modo hiperagudo o agudo a peces jóvenes (alevines y juveniles) y como infección subaguda y crónica a los adultos (Zarzuelo, 1981; Roberts, 1989; Brown, 2000; De Blas y Muzquiz, 2004).

Se ha reportado que todos los salmónidos son susceptibles de padecer esta enfermedad, sin embargo se registra que la especie más susceptible es el salmón del Atlántico (*Salmo salar),* mientras que la especie más resistente es la trucha Arco Iris (Roberts y Shepherd, 1986, Brown 2000)

3.2.1.3 Formas de transmisión

La enfermedad se transmite de forma horizontal, por contacto de pez enfermo a pez sano. Las inadecuadas condiciones medio ambientales, como la contaminación del agua con heces del pez enfermo, la elevada temperatura del agua, la baja concentración de oxígeno disuelto, la alta densidad de carga, son factores contribuyentes para la propagación de los gérmenes del patógeno. También se considera que los peces silvestres pueden actuar como fuente de infección (Brown, 2000; Mantilla Mendoza, 2004; De Blas y Muzquiz, 2004)

3.2.1.4 Patogenia

El agente penetra en el pez a través de las branquias, boca, ano, conductos nasales, o cualquier superficie de discontinuidad de la piel. Las lesiones de la piel varían, la despigmentación de erosiones de diversos tamaños ocurre principalmente en los bordes cercanos a las branquias. Los individuos que superan la enfermedad se convierten en portadores asintomáticos y en una fuente permanente de infección. (Rehulka, 2002; De Blas y Muzquiz, 2004).

3.2.1.5 Signos clínicos

Los signos que presentan los peces enfermos en cuadros agudos y/o hiperagudos son melanización (oscurecimiento) de la piel, letargia y anorexia, debido a la septicemia que luego de 2-3 días les produce la muerte. Sin embargo, las infecciones subagudas o crónicas son asintomáticas o suelen presentar exoftalmia, secreciones sanguinolentas en el ano y conductos nasales y la mortalidad es menor (Brown, 2000; De Blas y Muzquiz, 2004).

3.2.1.6 Lesiones

Los individuos afectados presentan furúnculos de abscesos múltiples, úlceras y cicatrices en la superficie corporal y la masa muscular, así como hemorragias en la base de las aletas. A la necropsia, se presentan abscesos con exudado purulento, esplenomegalia, inflamación intestinal, vejiga natatoria hiperémica, hígado con hemorragias y ocasionalmente peritonitis (Zarzuelo, 1981; De Blas y Muzquiz, 2004)

Histológicamente, las lesiones de la piel incluyen una inflamación granulocítica necrotizante con bordes irregulares y abundante componente exudativo; además de la desintegración de fibras musculares con marcado edema inflamatorio intersticial. El riñón muestra signos de distrofia y formación de gotas hialinas en el epitelio de los túbulos proximales. La vejiga natatoria se encuentra congestionada con infiltrado edematoso y material necrótico; se encuentran células sanguíneas, bacterias y tejido necrótico en el interior de los forúnculos. Los casos agudos pueden mostrar tan sólo necrosis limitada en los tejidos, mientras que en los casos subagudos y crónicos aparecen normalmente acumulaciones de bacterias en muchos tejidos acompañadas de necrosis pero con escasa respuesta inflamatoria (Zarzuelo, 1981, Rehulka, 2002; Brown, 2000)

3.2.2 **Columnaris**

3.2.2.1 Agente etiológico

Esta enfermedad causada por la bacteria *Flexibacter columnaris* antes llamada *Cytophaga columnaris* (Brown, 2000; De Blas y Muzquiz, 2004)

3.2.2.2 Epidemiología

Esta enfermedad es de distribución mundial, afectando a todos los peces de agua dulce. La bacteria forma parte de la flora acuática natural, sin embargo, ante factores predisponentes como elevación de la temperatura por encima de los 14°C (en el caso de truchas), alta densidad o hacinamiento, elevada presencia de materia orgánica, aguas duras y alcalinas, o deficiencia nutricionales (principalmente en ácidos grasos) se presenta la enfermedad debido a la multiplicación bacteriana. La infección puede causar cuadros agudos o hiperagudos y crónicos (Roberts, 1989; Brown, 2000; De Blas y Muzquiz, 2004).

3.2.2.3 Formas de transmisión

Normalmente esta bacteria se encuentra en el agua, pero también se ha encontrado asociado a la piel y a la mucosidad branquial en peces sin manifestaciones clínicas (Brown, 2000)

3.2.2.4 Patogenia

La bacteria ingresa a los peces por las zona erosionadas o con pequeñas descamaciones a las cuales rápidamente coloniza, formando unas placas blanquecinas prominentes con zonas rojizas de hiperemia en su periferie que, posteriormente evolucionan a úlceras; éstas se localizan generalmente a nivel de piel, en la base de la aleta dorsal, alrededor de la boca, en tejidos de la cabeza y branquias (Brown, 2000, Mantilla Mendoza, 2004).

3.2.2.5 Signos clínicos

Los peces presentan depresión, cambios en su comportamiento como natación errática, principalmente debido a erosiones en la piel y afección de las aletas. Sin embargo, en salmónidos juveniles es posible no observar signos externos, sobre todo cuando la infección se debe a una cepa altamente patógena (Conroy y Vásquez, 1971; Mantilla Mendoza, 2004)

3.2.2.6 Lesiones

Las lesiones se observan inicialmente como manchas o placas pequeñas de color blanco amarillento, y que algunos suelen confundir con colonia de hongos, sin embargo no presenta la apariencia algodonosa. Algunas veces, las lesiones se extienden por toda la superficie corporal como zonas necróticas, con apariencia de una silla de montar. Se puede llegar a producir una septicemia causando la muerte del pez (Brown, 2000; Mantilla Mendoza, 2004).

Histológicamente se observa espongiosis epidermal, necrosis que llega hasta la dermis, ulceración e hiperemia y hemorragia periférica. En las branquias, las lesiones frecuentemente son necróticas y producen la muerte rápidamente (Roberts y Shepherd, 1986; Brown, 2000).

3.2.3 **Enfermedad del pedúnculo**

3.2.3.1 Agente etiológico

Esta enfermedad, también llamada "*Tail roit"* es producida por la bacteria *Flavobacterium psychrophilum (=Flexibacter psycrophila o Cytophaga psycrophila*) y afecta las zonas previamente lesionadas, generalmente en el borde de la aleta caudal de los peces (Brown, 2000; De Blas y Muzquiz, 2004)

3.2.3.2 Epidemiología

La infección se presenta tanto en peces de agua fría como en peces anádromos, sin embargo es común en salmónidos de agua dulce, causando gran daño en incubadoras y juveniles. Los salmones coho (*Oncorhynchus kisutch)* son altamente susceptibles en América, mientras que en Europa esta enfermedad causa mucho daño en cultivo de trucha Arco iris (*Oncorhynchus mykiss*). La infección puede ser hiperaguda, aguda o crónica (Brown, 2000, Iregui *et al*, 2004; Mantilla Mendoza, 2004; Bruno *et al*, 1997).

Los factores de mayor significancia son la temperatura del agua entre 4.4 y 10°C, pero cepas altamente virulentas pueden afectar a los peces a temperatura inferiores (Brown, 2000)

3.2.3.3 Formas de transmisión

Se encuentra asociado con la presencia de peces enfermos, puede ser posible la transmisión vertical y se menciona también la participación de portadores asintomáticos (Schachte, 1993).

3.2.3.4 Patogenia

Esta enfermedad causa erosiones y úlceras en la piel. Inicialmente la bacteria afecta una aleta en todo el largo marginal observándose como una línea blanquesina; los rayos de la aleta pueden empezar a separarse y la enfermedad progresa hacia la base de la adherencia de la aleta al cuerpo. Si la infección continúa avanzando, afecta la totalidad de la aleta o cola e ingresa al pedúnculo caudal y comúnmente se hace sistémica. Cuando afecta a peces jóvenes frecuentemente desarrollan deformidades de la columna vertebral como lordosis, escoliosis, compresión verticalmente los 3 a 4 meses de edad (Roberts,1989; Brown, 2000; Noga, 2000; Iregui *et al*, 2004; Bruno *et al,* 1997).

3.2.3.6 Signos Clínicos

Se manifiesta inicialmente como una mancha gris o decolorada en un área del pedúnculo caudal. En peces infectados, el pedúnculo se melaniza y conforme avanza la enfermedad, la aleta caudal se erosiona y deshilacha (Schachte, 1993)

En la forma aguda, los peces pueden melanizarse y morir sin ninguna lesión superficial o presentar lesiones como deformidades en la zona del pedúnculo u otras partes del cuerpo como el tronco y la cabeza en el arco ocular o mandíbula, al parecer por compromiso de los cartílagos (Brown, 2000).

3.2.3.7 Lesiones

Se pueden presentar bordes amarillentos alrededor de las aletas erosionadas y los tejidos subyacentes pueden ser también muy afectados y erosionados, pudiendo llegar a perderse la aleta caudal internamente se encuentra esplenomegalia. Algunos peces que superan pueden desarrollar enfermedad con signos nerviosos, probablemente por la localización de la bacteria en el cráneo. La melanización total también sugiere daño del tejido nervioso (Roberts y Shepherd, 1986; Brown, 2000, Iregui *et al* 2004).

3.2.4 **Enfermedad Bacteriana de las Agallas (BGD)**

3.2.4.1 Agente etiológico

Causado por *Flavobacterium branchiophilum*, la cual es una bacteria Gram negativa no esporulada y filamentosa que posee una coloración amarillenta (Austin & Austin, 1987; Bullock, 1990; Speare *et al* 1995)

3.2.4.2 Epidemiología

Es una enfermedad que principalmente afecta a cultivos de salmónidos, principalmente la fase juvenil y causa una respuesta proliferativa y crónica en branquias. Esta enfermedad causada probablemente por disturbios en la osmorregulación y la respiración por alteración del normal funcionamiento del epitelio branquial (Speare *et al,* 1995; Noga, 2000; Padrós y Furones, 2002).

Se considera que la causa de esta enfermedad es la combinación de varios factores de riesgo como son niveles bajos de oxígeno, alta turbidez, alto amonio, y alta densidad; sin embargo la temperatura del agua, aparentemente no parece afectar la patogenicidad (Bullock,1990; Bowser, 1999; Noga,2000).

3.2.4.3 Formas de transmisión

La transmisión es vía acuática sin embargo la proliferación de la bacteria se realiza en las branquias causando la enfermedad en el pez (Noga, 2000; Padrós y Furones, 2002)

3.2.4.4 Patogenia:

La bacteria inicialmente coloniza las puntas de las laminillas secundarias y luego se disemina hacia el interior induciendo a una branquitis proliferativa que causa hiperplasia epitelial, hiperproducción de mucus, inflamación branquial y progresiva necrosis de las branquias lo que induce a los peces a sufrir una insuficiencia respiratoria. Puede ocurrir fusión distal de laminillas secundarias formando un espacio parcialmente cerrado con la bacteria, células epiteliales descamadas y mucus. Asimismo, la hiperplasia puede causar obliteración de todo el espacio interlamelar y en casos severos, puede causar fusión de lamelas primarias adyacentes; en algunos estadios iniciales las branquias pueden estar hiperémicas con inflamación de la lamela primaria (Bullock, 1990; Speare *et al*, 1995; Noga, 2000; Padrós y Furones, 2002).

3.2.4.5 Signos clínicos

Letargia, algunos peces se sitúan a los bordes de los estanques de cultivo, alteraciones en la respiración, disnea, los peces se observan con opérculo acampanado y/o acortado dejando en exposición parte de las branquias. Se pueden apreciar hebras de mucosidad que salen de las branquias debido al aumento de la cantidad de mucus y esto suele atrapar desechos y materia orgánica que también pueden ser observadas (Bowser, 1999; Noga,2000).

3.2.4.6 Lesiones

Como ya se mencionó, se puede apreciar una hiperplasia epitelial y fusión distal de las laminillas secundarias, inflamación proliferativa branquial con progresiva necrosis; fusión de lamelas primarias adyacentes, presencia de bacterias, células epiteliales descamadas y mucus atrapados en la fusión de laminillas secundarias (Noga, 2000)

3.2.5 **Enfermedad Bacteriana del Riñón (BKD)**

3.2.5.1 Agente etiológico

Causada por *Renibacterium salmoninarum,* bacteria que produce una infección sistémica que conlleva a la muerte de los peces (Roberts, 1989; Brown, 2000)

3.2.5.2 Epidemiología

Todos los salmónidos son considerados susceptibles, pero se menciona que la fuente de infección es el salmón coho (*Oncorhynchus kisutch).* La trucha Arco iris (*Oncorhynchus mykiss*), Trucha marrón (*Salmo fa*rio), y el Salmón de Danubio *(Hucho hucho*) son marcadamente susceptibles (Bruno *et al*, 1997)

Esta enfermedad es conocida en Japón, Norteamérica, Europa y Sudamérica. Es de curso muy lento, crónico, sistémico y a menudo fatal, que causa un severo debilitamiento de la condición del pez y afecta tanto a peces juveniles como a adultos (Bruno *et al*, 1997; Bowser, 1999; Brown, 2000; Mantilla Mendoza, 2004; De Blas y Muzquiz, 2004)

Algunos factores de riesgo para la presentación de la enfermedad son la temperatura, salinidad, dureza del agua, así como la dieta que se brinda a los peces. Las epidemias ocurren cuando la temperatura del agua disminuye y las muertes de peces suceden poco a poco. Sin embargo, cuando las temperaturas aumenten (8-18°C) la mortalidad se produce de forma masiva. (De Blas y Muzquiz, 2004)

3.2.5.3 Formas de Transmisión

La transmisión puede ser tanto horizontal como vertical. Horizontalmente, por contacto con peces infectados, a través de las heces o por ingestión de vísceras que contengan el agente; y verticalmente, de padres a la progenie, vía huevos. Esta enfermedad es una de las pocas que puede ser transmitida verticalmente (Bruno *et al*, 1997; De Blas y Muzquiz, 2004)

3.2.5.4 Patogenia

Esta enfermedad es de curso largo, una vez que los peces (cualquiera sea su etapa de desarrollo) están infectados, suele pasar muchos meses para que se presenten los primeros signos

clínicos de la enfermedad ocasionando infección al riñón, septicemia y muerte del pez afectado (Zarzuelo, 1981, Bruno *et al*, 1997)

3.2.5.5 Signos clínicos

Esta enfermedad presenta signos externos compatibles con una anemia como, exoftalmia, córnea nublada, distensión abdominal, melanización de la piel, hemorragias y/o pequeñas vesículas en piel y/o a lo largo de la línea lateral con fluidos de claro a turbio y úlceras superficiales en la base de las aletas (Zarzuelo, 1981; Bowser, 1999; Brown, 2000; Jansson, 2002).

3.2.5.6 Lesiones

Las lesiones a la necropsia son riñones incrementados de tamaño compatibles con renomegalia y desorganizados, con abscesos blancos grisáceos. Asimismo, se observan abscesos en hígado y bazo; presencia de líquido ascítico en la cavidad abdominal y vesículas hemorrágicas con pus a nivel de la piel. Algunas veces se puede encontrar lesiones focales de color blanquecino en el corazón (Bruno *et al*, 1997; Brown, 2000; Jansson, 2002; De Blas y Muzquiz, 2004)

Histopatológicamente, se presenta hemorragias y lesiones granulomatosas en bazo, hígado, músculos esquelético, cardíaco y riñón; en este último se hallan incrementados los melanomacrófagos además de melanina dispersada. Los granulomas presentan un centro caseoso e infiltración de células epitelioides y de linfocitos; también se pueden apreciar bacterias con la coloración especial de Brown & Brenn para poder visualizarlas en el corte histológico (Zarzuelo, 1981; Bullock & Herman, 1988; Inglis *et al*, 1993; Bowser, 1999; Jansson, 2002).

3.2.6 **Yersiniosis**

3.2.6.1 Agente etiológico

Esta enfermedad, llamada también "Enfermedad de la boca roja", es causada por la bacteria *Yersinia ruckeri* que afecta a los salmónidos de agua dulce y a carpas, caracterizándose por un enrojecimiento a nivel de la boca y faringe. Se conocen 2 biotipos, I, la cepa más patógena, y II, la que comprende hasta 5 serotipos diferentes (Brown, 2000; De Blas y Muzquiz, 2004)

3.2.6.2 Epidemiología

Fue descrito por primera vez en USA en 1996 y en Australia y Europa a finales de la década de los 70. Es una enfermedad de importancia, que produce una mortalidad media del 30 a 35% ocasionando grandes pérdidas económicas y afecta a todos los salmónidos tanto de agua dulce como de agua salada. La enfermedad se presenta mayoritariamente entre los 10 y 18°C y los niveles altos de amoniaco suelen agravarlo (Bowser, 1999; Brown, 2000; Noga, 2000; De Blas y Muzquiz, 2004).

3.2.6.3 Formas de transmisión

Se transmite de forma horizontal y por vía digestiva, pero suele persistir en el medio por la presencia de peces portadores, que sólo bajo condiciones de estrés eliminan el agente al medio acuático. Algunos invertebrados acuáticos, aves ictiófagas y mamíferos terrestres han sido mencionados como reservorios. La bacteria puede ser expulsada regularmente del intestino y conllevar a infecciones recurrentes, debido a que *Y. ruckeri* posee una baja capacidad de inducir la producción de anticuerpos en el hospedero. También los equipos contaminados, pueden albergar la bacteria (Bruno *et al*, 1997; De Blas y Muzquiz, 2004)

3.2.6.4 Patogenia

La enfermedad se puede presentar en diversos grados de severidad, desde hiperaguda hasta crónica dando lugar a una inflamación de mandíbulas y paladar, con el característico enrojecimiento de la boca. Además, suele cursar con una septicemia hemorrágica bacteriana (Bruno *et al*, 1997; De Blas y Muzquiz, 2004).

3.2.6.5 Signos clínicos

Melanización, anorexia, letargia, exoftalmia uni o bilateral, abdomen distendido, ano prolapsado con salida de líquido sanguinolento (Alvarez *et al*, 1991; Bruno *et al*, 1997).

3.2.6.6 Lesiones

Hemorragias intra y peri oculares, abundantes petequias alrededor y dentro de la cavidad bucal, en la superficie de la lengua y en la base de los arcos branquiales; asimismo, a lo largo de todo el tracto gastrointestinal, tejido adiposo y musculatura abdominal. La cavidad celómica conteniendo un líquido marrón claro. El hígado se observa de un color rojo oscuro pero de tamaño normal; el estómago y el intestino contienen un exudado mucopurulento con hemorragias internas. Se observa esplenomegalia y gónadas con hemorragias (Alvarez *et al*, 1991; Bruno *et al*, 1997; Brown, 2000)

Histológicamente se pueden observar colonias de bacterias y células inflamatorias en la pared vascular de los diferentes tejidos causando hemorragia y/o telangiectasia de branquias, hígado, riñón, corazón, bazo y músculos. También se observa necrosis en el tejido hematopoyético y de la mucosa del tracto gastrointestinal (Bowser, 1999; Noga, 2000)

3.3 ENFERMEDADES MICOTICAS

3.3.1 **Saprolegniosis**

3.3.1.1 Agente etiológico

Causada por el hongo *Saprolegnia parasitica* es una enfermedad que afecta a peces salmónidos de cultivo y silvestres (Brown, 2000; Dieguez y Royo, 2004).

3.3.1.2 Epidemiología

Saprolegnia parasitica es la especie que más ataca a los salmónidos. Los salmónidos machos son los más susceptibles a esta infección debido a cambios fisiológicos que incluyen un marcado incremento en las tasas de hormonas esteroideas (cortisol y esteroides sexuales) las cuales inducen a cambios en la estructura de la piel provocando una disminución de la resistencia a enfermedades. Por otro lado, la predisposición de las hembras a presentar lesiones en el pedúnculo y aleta caudal como consecuencia de la preparación de la zona de puesta hace que dichas zonas sean un lugar de frecuente localización de la infección fúngica (Schlotfeldt & Alderman, 1995; Dieguez y Royo, 2004)

La presentación de la enfermedad va a depender de algunos factores como son la virulencia de la cepa, la condición inmunológica del pez, la presencia de lesiones en su superficie epitelial, los cambios fisiológicos, pérdidas de escamas, estrés por las actividades del manejo, además de factores externos como por ejemplo la temperatura (disminución a 4°C) que, cuando baja induce en el pez una inmunosupresión, o el pH o cualquier parámetro de calidad de agua que pueda alterarse y cause estrés en el pez (Noga, 2000; Dieguez y Royo, 2004)

El hongo invade la epidermis desde la cabeza o aletas y puede diseminarse sobre toda la superficie corporal, las lesiones se observan como placas algodonosas. Muchas veces ocasiona la enfermedad como agente secundario pero también es reportado como agente primario donde suele producir mayores efectos destructivos. Las lesiones que se producen son pequeñas placas grisáceas de aspecto algodonoso que sobresalen al exterior. Algunas veces pueden contaminarse con bacterias secundarias causando mayor gravedad en el pez afectado (Schlotfeldt & Alderman, 1995; Bruno & Wood, 1999; Brown, 2000).

3.3.1.3 Formas de transmisión

Por contacto directo y principalmente por vía agua, el hongo ingresa favorecido por la existencia de lesiones en la superficie epitelial, puesto que la pérdida de superficie (solución de continuidad) abre el camino a la infección por evitar mecanismos defensivos como el mucus (Schlotfeldt & Alderman, 1995; Brown, 2000).

Asimismo, puede ser de pez a pez, por ejemplo, cuando las hembras adquieren la infección debido a lesiones en el pedúnculo y aleta caudal como consecuencia de la preparación de la zona de puesta y situaciones de manejo que producen estrés y favorecen la infección (Schlotfeldt & Alderman, 1995; Diguez y Royo, 2004).

Adicionalmente, existe la transmisión por equipo contaminado y también mediante ovas cuya superficie se contamine con agentes infectadas principalmente en incubadoras (Schlotfeldt & Alderman, 1995).

3.3.1.4 Ciclo vital

El micelio vegetativo produce esporas asexuales en esporangios característicos que son inducidos ante la carencia de nutrientes. La reproducción asexual se caracteriza por la producción de zoosporas biflageladas y quistes y aunque estas esporas tienen una supervivencia limitada, aseguran una rápida y masiva dispersión del hongo en el medio. La reproducción sexual tiene lugar cuando las condiciones del medio son desfavorables para el hongo tales como la pérdida de humedad y/o la presencia de sustancias tóxicas. Sin embargo, este tipo de reproducción no se observa con frecuencia, motivo por el cual la reproducción asexual es de mayor importancia en la transmisión de la enfermedad y las zoosporas biflageladas son la principal unidad infectiva para dispersión y supervivencia del hongo (Schlotfeldt & Alderman, 1995; Dieguez y Royo, 2004).

3.3.1.5 Signos clínicos

Los peces afectados muestran al inicio de la infección una zona de protrusión anormal de las escamas, que posteriormente serán visibles como unas masa blanquecinas de aspecto algodonoso (Carretero, 2002; Diequez y Royo , 2004).

3.3.1.6 Lesiones

Manchas cutáneas focales de color gris blanco muy frecuentes en la cabeza y región dorsal, pero también aparecen en las aletas, ojos, boca y branquias. Las lesiones son circulares y se extienden radialmente pudiendo llegar a ser marrones, debido al barro acumulado. También se incluye una necrosis dérmica superficial y edema con hinchazón epidérmica como resultado de desequilibrio de los fluidos y del shock circulatorio (Brown, 2000; Dieguez y Royo, 2004).

3.3.2 Ichthiofoniasis

3.3.2.1 Agente etiológico

Es causada por el hongo *Ichthyphonus hoferi*; un parásito interno, obligatorio y poco específico (Mateo, 1996; Bruno *et al*, 1997; Franco-Sierra y Alvarez-Pellitero, 1999).

3.3.2.2 Epidemiología

Es una enfermedad que afecta a muchas especies de peces tanto de origen marino como dulceacuícolas. Estos últimos debido a la utilización de peces marinos como insumo para su alimentación o elaboración de alimento concentrado. Esta enfermedad produce una infección

sistémica caracterizada por una severa reacción inflamatoria crónica de tipo granulomatosa en los diversos órganos y tejidos que invade los cuales son ricos en suministro de sangre como riñón, corazón, bazo e hígado (Mateo Carranza, 1996; Bruno *et al*, 1997; Brown, 2000).

3.3.2.3 Formas de transmisión:

La transmisión de la enfermedad en piscigranjas de truchas, es principalmente a través del alimento a base de peces marinos, algunos de los cuales podrían estar infectados con estadíos de hongos que se hallan en gran cantidad en las heces de los peces (Mateo, 1996; Bruno *et al*, 1997; Brown, 2000).

3.3.2.4 Patogenia

La infección toma lugar cuando un pez ingiere los quistes que pueden hallarse en el agua proveniente de la piel y/o branquias de algún pez infectado. En el estómago el quiste produce un número de plasmodios que días después penetran la mucosa el estómago, luego ingresan a la sangre y son transportados a diferentes órganos internos. Aproximadamente 10 días después de la infección, los quistes pueden ser encontrados en el corazón, hígado y otros órganos internos. Los parásitos se reproducen en los órganos del hospedero en condiciones favorables de temperatura, y en un tiempo promedio de dos semanas los órganos pueden ser totalmente invadidos por estos quistes que limitan o en algunos casos, impiden la función normal de dichos órganos ocasionando la muerte del hospedero en un breve tiempo (Van Duijn, 1973; Roberts, 1989; Mateo Carranza, 1996).

La forma aguda, la cual toma algunas semanas para desarrollar, incluye invasión del hongo a los tejidos con una respuesta inflamatoria leve; mientras que en la forma crónica hay una fuerte respuesta inflamatoria a la invasión de tipo granulomatosa predominantemente (Mateo Carranza, 1996; Noga, 2000).

3.3.2.5 Signos clínicos

Algunos de los peces pueden presentar exoftalmia, ceguera, erizamiento de escamas, deterioro de las aletas, pápulas, úlceras superficiales, escoliosis, lordosis, palidez de la piel, melanización total de la piel o sólo a lo largo de la línea lateral, tumefacción abdominal y escaso desarrollo; sin embargo, muchos casos no manifiestan ningún signo clínico de enfermedad (Mateo Carranza, 1996).

3.3.2.6 Lesiones

Casi todos los investigadores coinciden que el músculo cardiaco es el más afectado, sobre todo en el periodo que corresponde a la infección inicial, siempre se observa más infectado que el riñón y el hígado. Las lesiones internas que pueden ser observadas son la presencia de nódulos

blanquecinos de diversos tamaños en el corazón, riñón, hígado y en algunos casos, diseminados a todos los órganos (Mateo Carranza, 1996).

A nivel microscópico, los tejidos correspondientes a los órganos afectados presentan un granuloma producido como reacción adversa al hongo. Los granulomas contienen cuerpos redondos del hongo encapsulado por el tejido conectivo del pez. Dependiendo de la duración de la infección, del tipo de tejido y de la especie del huésped, la respuesta inflamatoria consiste en forma variable, de linfocitos, macrófagos, células epitelioides, células gigantes, tejido conectivo, fibrocitos, colágeno y células granulo-eosinofílicas que producen la formación de una cápsula de tejido conectivo y posterior fibrosis alrededor del hongo. Asimismo, pueden observarse varios estadíos del hongo; la fase que se observa con más frecuencia es la llamada "espora en reposo" o "cuerpo esférico multinucleado", el cual tiene una forma esférica u oval y un diámetro de 10 a 250 μm. Estas esporas poseen una pared doble que resulta positiva a la reacción histoquímica del PAS y a la coloración especial de plata; además su citoplasma es multinucleado y tiñe tenuemente basófilo con H-E. En cerebro y estómago, también pueden observarse otras fases del hongo como esporas en germinación y cuerpos hifales (Conroy y Vásquez, 1975; Roberts, 1989; Mateo, 1996; Noga, 2000).

3.4 ENFERMEDADES PARASITARIAS

3.4.1 **Ictioftiriosis**

3.4.1.1 Agente etiológico

Enfermedad del punto blanco o "Ich" causada por el ectoparásito protozoo microsporidio *Ichthyophthirius* multifiliis (Roberts & Shepherd, 1986, Brown, 2000)

3.4.1.2 Epidemiología

Produce grandes pérdidas en condiciones de temperatura elevada del agua y baja renovación de agua. Esta enfermedad se reporta en peces de cultivo y ornamentales en todas las especies y edades (Schlotfeldt & Alderman, 1995; Roberts & Shepherd, 1986; Brown, 2000).

3.4.1.3 Ciclo vital

El ciclo es directo, pero parte del mismo se realiza independientemente del hospedador. El trofozoíto se encuentra en la epidermis del hospedador donde se nutre de material celular y se observa macroscópicamente como un punto blanco. El parásito maduro abandona el pez, esporula y se divide hasta producir una multitud de tomitos que son capaces de localizar al hospedador. Los tomitos penetran en la piel y las branquias del pez para completar su ciclo vital. Los trofozoítos maduros irritan al pez y le producen lesiones cuando digieren los tejidos cutáneos para salir al exterior, que además quedan expuestas a infecciones secundarias. Si hay muchos parásitos

se producirán grandes lesiones cutáneas que conllevarán a alteraciones en la osmorregulación. En las branquias se produce una hiperplasia epitelial y una alteración de la función branquial; los peces afectados están inquietos e inapetentes y muestran signos de irritación. A veces hay un edema cutáneo con aletas deshilachadas y puntos blancos evidentes. Los tratamientos químicos sólo son efectivos contra las formas libres del parásito. El ciclo de vida depende mucho de la temperatura para el desarrollo de este parásito y varia de 3 a 28°C (Schlotfeldt & Alderman, 1995; De Blas *et al*, 2004).

3.4.1.4 Signos clínicos

Los peces afectados están inquietos, inapetentes y se frotan en las paredes de la poza; presentan generalmente pequeños puntos blancos en la piel. En un raspado de piel se observa el estadío infectivo y el adulto con su característico núcleo en herradura (Roberts & Shepherd, 1986; Schlotfeldt & Alderman, 1995; Mantilla Mendoza, 2004)

3.4.1.5 Lesiones

El *Ichthyophthirius* puede afectar la piel, las branquias, los ojos y las aletas, pero en ocasiones se le ha visto en lugares ectópicos como en la córnea y en la cavidad visceral observándose en ellos pequeños puntos blancos, que son los quistes inducidos por el sistema inmune del pez ante el ataque de este parásito. Así, muchas células epiteliales enquistan los parásitos en diferentes estadíos de evolución, con la intención de detener el avance de la infección. Esta infección, llamada "hiperplasia epitelial" produce los puntos blancos de diversos diámetros característicos de la infección (Kudo, 1966; Mateo & Mateo, 1997; Roberts, 1989)

Microscópicamente, se observan quistes de diferentes tamaños y fases de evolución del parásito que son caracterizados por una delgada membrana adherida firmemente y rodeada por escasas células mononucleares; internamente se observan células inflamatorias y epiteliales en fase de degeneración, necrosis y eritrocitos (Roberts, 1989, Bowser, 1999).

En las branquias se produce congestión moderada difusa, hiperplasia moderada a severa multifocal de células caliciformes, fragmentación y fusión de lamelas secundarias con infiltración mononuclear moderada (Roberts, 1989; Brown, 2000; De Blas *et al*, 2004).

3.4.2 **Enfermedad del Torneo**

3.4.2.1 Agente etiológico

Es causada por esporas del parásito protozoo mixosporidio *Myxobolus cerebralis,* que tienden a localizarse en los cartílagos en formación de las truchas jóvenes, causando una deformación ósea. Si bien el parásito causa una alta mortalidad de peces, los animales que sobreviven suelen presentar deformaciones óseas en dorso y cola, y una oscura coloración (Van Duijn, 1973; Roberts 1989; De Blas, 2004).

3.4.2.2 Epidemiología

Es una enfermedad típica en peces jóvenes cultivados en estanques de tierra, por la participación de un tubífido del lodo en el ciclo de vida de parásito. Este parásito posee un trofismo por el cartílago y los tejidos óseos del pez, por ello, es un problema en las truchas durante los tres primeros meses de vida antes de su completa osificación. Si el pez juvenil logra superar la infección, quedará con secuelas de deformaciones esqueléticas (Van Duijn, 1973; Bowser, 1999; Brown, 2000; De Blas, 2004).

3.4.2.3 Formas de transmisión

Vía oral por ingestión de esporas maduradas en el sedimento del fondo o en tubificidos del lodo o las liberadas por peces muertos o asintomáticos; asimismo se menciona que las esporas pueden ser diseminadas en las heces de aves piscívoras (Van Duijn, 1973; Brown, 2000; Noga, 2000)

3.4.2.4 Ciclo vital

La espora es ingerida por el pez, la cual se fija en la pared intestinal y migra a los órganos diana como son los cartílagos de la cabeza en peces jóvenes, ocasionando deformaciones y problemas de equilibrio y pigmentación. Si el pez no logra superar la infección, muere y las esporas son liberadas para madurar en el fondo del estanque o en el interior de tubificidos *(Tubifex tubifex*), los cuales son absorbidos por los peces sanos cerrándose el ciclo nuevamente (Brown, 2000; De Blas *et al*, 2004)

3.4.2.5 Signos clínicos

Los peces presentan natación en círculos o espiral, (debido a que el agente afecta los cartílagos, especialmente el auditivo lo que causa una alteración del equilibrio con reacciones nerviosas anormales), muestran oscurecimiento o melanización en la cola y algunas deformaciones vertebrales. Estos signos ocurren separadamente o pueden presentarse en combinación (Schlotfeldt & Alderman, 1995; Brown, 2000; Noga, 2000; De Blas *et al*, 2004).

3.4.2.6 Lesiones

En peces jóvenes se produce una distrofia principalmente del cartílago de la cabeza, también de los arcos branquiales y de la columna vertebral, además de oscurecimiento de la cola, debido a la inestabilidad vertebral y el daño resultante de los nervios simpáticos cercanos a la espina cordal, los cuales controlan la pigmentación de la melanina. Histológicamente, se puede observar en los cartílagos una reacción proliferativa de condrocitos y algunas veces una respuesta inflamatoria crónica (Bowser, 1999; Brown, 2000; Noga, 2000).

3.4.3 **Enfermedad microsporidial de las branquias:**

3.4.3.1 Agente etiológico:

Causado por el microsporidio *Loma salmonae*, un parásito obligatorio que en su fase de xenoma es un patógeno branquial de salmónidos (Noga, 2000; Shaw *et al*, 2000; Sánchez *et al*, 2001; Kent and Speare, 2005)

3.4.3.2 Epidemiología:

Este microsporidio afecta a salmónidos especialmente del género *Oncorhynchus* como salmón coho (*O. kisutch*) y salmón Chinook (*O. tshawytscha*) causando significativas pérdidas en Inglaterra, Japón, EEUU y Canadá. Sin embargo, también se menciona que la trucha de arroyo (*Salvelinus fontinalis*), es altamente sensible mientras que la trucha arco iris (*O. mykiss*), al parecer, presenta cierta resistencia. Las infecciones pueden ocurrir tanto en agua dulce como salada y provocan masiva infección y presencia de xenomas en las branquias que muchas veces se rompen y conlleva a la muerte de los peces afectados. La temperatura óptima para el desarrollo de esta infección es de 15-17°C, pese a ello, el parásito sobrevive a temperatura entre 11 y 20°C (Shaw *et al*, 2000; Sánchez *et al*, 2001; Kent and Speare, 2005)

3.4.3.3 Formas de transmisión:

La infección se adquiere por ingesta de esporas del parásito desde tejidos infectados o por contacto directo con peces enfermos. También se menciona una autoinfección a través de los xenomas que han sufrido ruptura y han liberado esporas, las cuales pueden ser transportadas a otros tejidos del mismo hospedero para desarrollar a su vez, nuevos xenomas (Sánchez et al , 2001; Kent and Speare, 2005).

3.4.3.4 Ciclo vital:

Los peces ingieren la espora microsporidea, y es el intestino el sitio inicial de la infección, allí, la espora es estimulada para sacar un filamento polar que perfora la célula epitelial infectándola al inyectar el esporoplasma infectivo. Este esporoplasma realiza la fase merogónica, luego sale al parecer atraviesa la lámina propia e ingresa a vasos sanguíneos para infectar una célula endotelial o leucocitos y producir una nueva fase merogónica, que llegan al corazón desde donde se disemina a los diferentes tejidos, teniendo predilección por las branquias donde desarrolla los xenomas (para desarrollar la fase esporogónica) en las células del endotelio, o en células subyacentes o en las células de pilar. Las esporas se localizan dentro de los xenomas y son encontrados en muchos órganos como corazón, bazo, riñón y pseudobranquia. Cuando los xenomas liberan las esporas maduras se completa el ciclo; en muchos casos, estos xenomas se

rompen causando grave daño en los tejidos de los peces que les produce la muerte (Cordero del Campillo y Rojo-Vásquez, 1999; Shaw *et al*, 2000; Kent and Speare, 2005).

3.4.3.5 Signos clínicos:

Se reporta letargia, opérculos abiertos, melanización total o sólo de la cola, palidez de branquias en peces moribundos, ascitis, hemorragia de ciegos pilóricos, hemorragias petequiales en las branquias, piel y aletas (Shaw *et al*, 2000)

3.4.3.6 Lesiones:

Microscópicamente, se observa hipertrofia de la célula hospedera en la cual la espora está siendo formada. Este complejo parásito-célula del hospedero es llamado "xenoma" o "complejo xenoparasitario" y se encuentra predominantemente en las branquias, pero también en otros tejidos vascularizados del hospedero como corazón, bazo, riñón y pseudobranquia. También puede estar ocluyendo los vasos sanguíneos, y en otros casos, puede producirse una ruptura de alguno de estos xenomas y provocar una severa respuesta inflamatoria produciendo una perivasculitis crónica, focal y severa en las cuales numerosas esporas son liberadas pudiendo observarse macrófagos. Estos xenomas se observan como estructuras esféricas o ligeramente esféricas con una delgada membrana que los bordea y en cuyo interior se encuentra lleno de esporas (Cordero del Campillo y Rojo-Vásquez, 1999; Shaw *et al*, 2000; Sánchez *et al*, 2001)

3.4.4 **Diplostomiasis**

3.4.4.1 Agente etiológico:

Es una parasitosis producida por la metacercaria estrigoidea del verme digeneo *Diplostomun spathaceum*, y se localiza en la retina, humor vítreo y cristalino del ojo (Roberts & Shepherd, 1986; Brown, 2000) .

3.4.4.2 Formas de transmisión:

La transmisión es a través del agua, las formas infectantes de cercarias salen del molusco y penetran la piel del pez para posteriormente situarse en los órganos blanco como son los ojos (Noga,2000; De Blas, 2004).

3.4.4.3 Epidemiología

Es una enfermedad dominante en peces dulceacuícolas de climas templados; la capacidad de diseminación de los huevos del tremátode por los hospederos definitivos, las aves y la poca especificidad del parásito en los sucesivos hospederos serían la causas del cosmopolitismo de esta ictioparasitosis. Esta enfermedad afecta tanto a peces silvestres como a cultivados en distintas

regiones del mundo, provocando mortalidades masivas en sistemas de cría, especialmente bajo condiciones intensivas, pero no en ambientes naturales. Para presentarse la enfermedad se requiere de la presencia de los hospederos intermediarios donde el parásito completará su ciclo de vida (Semenas, 1998; Noga, 2000).

3.4.4.4 Ciclo vital

Los digeneos adultos colocan huevos operculados que salen a través de las heces del hospedero definitivo (ave piscívora) hacia el agua donde eclosionan a miracidio e infectan al hospedero intermediario (molusco) para desarrollar a cercaria y posteriormente penetrar en un pez (segundo hospedero intermediario) a través de la piel y dirigirse al órgano blanco (cristalino) y enquistarse diferenciándose en metacercaria (fase infectiva). Es este estadio el que produce ceguera , cataratas y daños severos con pérdida de la función del órgano ocular en los peces. Además los peces presentan melanización y reducción en su tasa de crecimiento. Así, cuando el pez es consumido por el hospedero definitivo, la metacercaria se diferencia a adulto cerrándose el ciclo del parásito (Roberts & Shepherd, 1986; Noga, 2000; De Blas *et al*, 2004).

3.4.4.5 Signos clínicos

Ceguera parcial o total, crecimiento reducido, melanización de los peces afectados (Brown, 2000; Dörücü & Ïspir**,** 2001).

3.4.4.6 Lesiones

Exoftalmia, hemorragias locales, cataratas, ceguera. Cuando las cercarias infectantes ingresan a través de la piel pueden producir una inflamación o hemorragias e incluso la muerte si son en un número muy elevado. El aspecto macroscópico de los quistes en el globo ocular es el de manchas blanquecinas y opacas, llegando a aparecer totalmente blanca la cámara anterior del ojo en el caso de infecciones fuertes. Asimismo el aumento de la presión ocular puede producir licuefacción generalizada de la córnea derivando en ceguera (Cordero Del Campillo y Rojo-Vásquez, 1999; Brown, 2000; Dörücü & Ïspir**,** 2001).

3.5 OTROS AGENTES

3.5.1 **Piscirickettsiosis**

3.5.1.1 Etiología

El agente que se registra como causante de esta enfermedad es la *Piscirickettsia salmonis;* un parásito intracelular obligatorio Gram (-), pleomórfico, cocoide de 0.5 - 1.5 µm de diámetro

que posee efecto citopático (Larenas *et al*, 1995; Kuzyk *et al*, 1996; Smith *et al*, 1996; Bruno *et al*, 1997; Couch & Fournie,1998; Ojeda *et al*, 1998; House *et al*, 1999).

3.5.1.2 Epidemiología

Esta enfermedad es también conocida como síndrome rickettsial salmonídeo, y produce una alta tasa de mortalidad en peces cultivados. Ha sido descrita principalmente en agua de mar y estuarina y muy ocasionalmente en agua dulce. Afecta a salmones cultivados en el mar de Canadá, Noruega, Irlanda y Escocia. En Latinoamérica, la enfermedad se encuentra ampliamente diseminada en salmones, reportándose elevadas tasas de mortalidad en crianzas de Chile, convirtiéndose, desde 1989, en el principal problema sanitario de ese país, por las altas pérdidas económicas que produce. Causa una infección sistémica que afecta el riñón, hígado, bazo, corazón, cerebro, intestino, ovario y branquias de salmónidos (Kuzyk *et al*, 1996; Bruno *et al*, 1997; Larenas *et al* , 1998; Ojeda *et al,* 1998; Larenas *et al* , 2000).

La coloración Gram, Giemsa, Naranja Acridina, azul de toluidina son las coloraciones de rutina para la identificación de este agente, y de mayor sensibilidad la prueba de inmunofluorescencia indirecta (Larenas *et al* , 2005)

3.5.1.3 Formas de transmisión:

La transmisión horizontal vía acuática se ve favorecida por el contacto entre los peces y la alta densidad poblacional. El agente es eliminado mediante las heces, orina y bilis de peces infectados y es capaz de infectar peces vía branquial y/o por piel intacta; también se postula una posible vía de ingreso a través de vectores como artrópodos ectoparásitos en los cuales se ha determinado el agente (Larenas *et al*, 1998, Ojeda *et al*, 1998).

La transmisión vertical ha sido demostrado debido al hallazgo del agente en fluido seminal y ovárico, así como en el interior de espermios y ovas no fertilizadas; mientras que experimentalmente se ha demostrado que el agente penetra las ovas de trucha arco iris) y los alevines producto de padres infectados eliminarían el agente vía heces, actuando como portadores asintomáticos. Otras investigaciones han demostrado que el agente puede penetrar a las ovas de Trucha Arco iris durante el periodo de fertilización en un medio contaminado con *Piscirickettsia salmonis* uniéndose inicialmente a ellos mediante estructuras que han sido denominadas "complejo de adhesión piscericketsial" o CAP (Larenas *et al*, 1998; Larenas *et al*, 2002; Larenas *et al*, 2003; Larenas *et al*, 2005).

3.5.1.4 Patogenia

La patogénesis de esta enfermedad no ha sido totalmente caracterizada. La vía de ingreso presumiblemente es por las branquias laceradas y/o intactas o vía digestiva. Se ha encontrado

Piscirickettsia salmonis en células del intestino del Salmón Coho, sugiriendo que la bacteria puede ser eliminada por heces para reinfectar a otros peces. Asimismo, se ha encontrado el agente en células hepáticas, donde se presume realiza un "ciclo hepático". También se encuentra en células renales, presumiblemente por el trofismo del agente a células endoteliales (Larenas *et al*, 1998; Almendras *et al*, 2000)

3.5.1.5 Signos clínicos

Los peces afectados están letárgicos y melanizados, nadan en la superficie, erráticamente y a veces en tirabuzón; frecuentemente exhiben lesiones cutáneas prominentes y ulcerosas (Larenas *et al,* 1998; Jones *et al*, 1998; House *et al*, 1999; Brown, 2000).

3.5.1.6 Lesiones

Descamación, palidez branquial, hemorragias equimóticas y petequiales en la base de las aletas, nódulos y úlceras en la piel. Lesiones de focos necróticos en diferentes órganos, en especial el hígado. También se aprecia anemia grave, hemorragias internas y peritonitis (Larenas *et al*, 1998; House *et al*, 1999; Brown, 2000).

La necropsia muestra lesiones típicas de una infección por rickettsias, hepatomegalia, renomegalia y esplenomegalia; hemorragias en las serosas de estómago, ciegos pilóricos, intestinos, vejiga natatoria y hemorragias petequiales en la grasa visceral y musculatura abdominal; con presencia de mucosidad amarillenta en estómago; algunas veces el estómago está lleno de un líquido transparente seromucoso que da la impresión de que el pez ha tragado agua (dilatado); ascitis serosanguinolenta, ocasionalmente nodulaciones subcapsulares de color cremoso a amarillento en el hígado, presencia de una pseudomembrana en el corazón (Alvarado *et al*, 1990; Larenas *et al*, 1995; Smith *et al*, 1996; Couch & Fournie, 1998; Larenas *et al*, 1998; House *et al*, 1999).

Histopatológicamente se observa necrosis y proliferación de tejido conectivo en diversos órganos y tejidos como riñón, hígado, bazo e intestino. Asimismo, se observan lesiones vasculares semejantes a las descritas para rickettsia en mamíferos, tales como necrosis endotelial por formación de trombos, coagulación intravascular, inflamación perivascular, pericarditis, endocarditis, lesión inflamatoria crónica y/o necrosis en la lámina propia del intestino, incremento del número de células granulares del estrato granuloso intestinal e hiperplasia, fusión laminillar, pérdida de los espacios intralamelares de las branquias y respuesta granulomatosa en la base de los arcos branquiales. El riñón presenta necrosis del tejido inmunohematopoyético y focos de necrosis glomerulotubular y hemorragia glomerular. En encéfalo se observa necrosis vascular en meninges con meningitis linfocitaria leve. También se observan macrófagos conteniendo organismos dentro del citoplasma (Larenas *et al,* 1995; Larenas *et al*, 1998; House *et al,* 1999; Mauel *et al*, 2003).

IV PRINCIPALES ENFERMEDADES TIPO NO INFECCIOSAS QUE AFECTAN A TRUCHAS JUVENILES

4.1 NUTRICIONALES

4.1.1 **Relacionados con las Proteínas**:

4.1.1.1 Deficiencias dietéticas de aminoácidos esenciales:

Algunas deficiencias de aminoácidos generan disminución en el crecimiento del pez, así como la presentación de lesiones, tal es el caso de deficiencias de: lisina que produce erosión de aletas dorsal y caudal aumentando la mortalidad; metionina que produce cataratas; triptofano que produce escoliosis, lordosis, cataratas, erosión de aleta caudal, disminución de contenido lipídico y desorden en el metabolismo de los minerales, disminuyendo niveles de neurotransmisores como la serotonina en el cerebro del pez y produciendo calcinosis renal por depósitos de calcio, sodio y potasio (Roberts & Shepherd, 1986; Committee on Animal Nutrition, Board on Agriculture and National Research Council, 1993; Tacon, 1995).

4.1.1.2 Toxicidad de aminoácidos:

Algunas veces se producen efectos negativos en el crecimiento de los peces y en la eficiencia de la alimentación, tal es el caso de leucina, que en excesivas cantidades produce escoliosis, deformación de opérculos, deformación de escamas, pérdida de escamas y espongiosis de las células de la epidermis. Asimismo, truchas alimentadas con harina de pescado entera tratada térmicamente y con dosis elevadas de histidina e histamina produjeron una disminución en el espesor de la pared del estómago, picnosis y necrosis de las células glandulares gástricas (Tacon, 1995)

4.1.2 **Relacionados con los Lípidos**:

4.1.2.1 Deficiencias dietéticas de ácidos grasos esenciales:

Los peces alimentados con dietas experimentales deficientes en ácidos grasos esenciales, han presentado una disminución del crecimiento y una escasa eficiencia de la alimentación. En trucha arco iris se ha descrito que deficiencias en este tipo de ácidos produce aumento de la mortalidad, elevado contenido de agua en el músculo, mayor vulnerabilidad a la erosión de la aleta caudal por *Flavobacterium sp.*, esteatosis hepática, hepatomegalia con palidez hepática y disminución de la eficiencia de desove (Tacon, 1995)

4.1.2.2 Toxicidad de ácidos grasos:

Algunos compuestos tóxicos derivados de los ácidos grasos esenciales presentes en la fracción lipídica de algunos insumos, entre los que se pueden mencionar a la semilla de algodón, causa una disminución de la tasa de crecimiento del pez, además de actuar como sinérgico para la carcinogenicidad de las aflatoxinas; también se mencionan otros trastornos en truchas como daño hepático que se presenta de color pálido con aumento de glucógeno y disminución de proteínas y enzimas importantes (Roberts, 1989; Tacon, 1995).

4.1.2.3 Oxidación de lípidos en el alimento:

Los alimentos presentan ácidos grasos poliinsaturados, que son muy propensos a la autooxidación en contacto con el oxígeno atmosférico, y por lo mismo deben ser protegidos mediante algún agente antioxidante como es el caso de la vitamina E y otros compuestos comerciales. Durante el proceso de autooxidación lipídica se forman productos de degradación química, como los radicales libres, peróxidos, hidroperóxidos, aldehídos y cetonas los cuales reaccionan a su vez con otros ingredientes de la dieta como vitaminas, proteínas y otros lípidos, provocando una disminución del valor y la disponibilidad biológica de los ácidos grasos durante la digestión. Además, producen daños en diversas estructuras celulares como son los epitelios de los órganos como estómago, ciegos pilóricos, intestino y riñones entre otros. También al destruirse la vitamina E se presenta cardiomegalia y distrofia de los músculos esqueléticos, esteatosis, daño al músculo de los órganos digestivos y anemia. Si se afecta el ácido pantoténico por los peróxidos, se manifiestan cambios en las branquias como hiperplasia y fusión de filamentos y lamelas (Roberts & Sheperd, 1980; Roberts, 1989; Tacon, 1995; Iregui *et al* , 2004)

4.1.3 **Relacionados con los minerales**:

4.1.3.1 Deficiencias de minerales esenciales:

Algunas veces la cantidad de premezcla de minerales en el alimento de los peces no es la adecuada, otras veces, se produce la disminución de la disponibilidad de estos minerales a causa de los desequilibrios alimentarios, lo que conlleva a la presentación de lesiones en diferentes órganos. Se ha reportado que la deficiencia de fósforo en truchas produce crecimiento reducido y desmineralización de los huesos; mientras que por otro lado, la deficiencia de calcio produce anorexia, crecimiento reducido y escasa eficiencia del alimento. Asimismo, deficiencias en magnesio produce anorexia, crecimiento reducido, cataratas, calcinosis renal, degeneración de fibras musculares y células epiteliales de los ciegos pilóricos y de los filamentos branquiales. Otras deficiencias como zinc y manganeso producen cataratas, disminución del crecimiento y

erosión de aletas (Committee on Animal Nutrition, Board on Agriculture and National Research Council, 1993; Tacon, 1995).

4.1.3.1 Toxicidad de minerales:

Se reporta que el mayor peligro de toxicidad por minerales en la dieta es la presencia de metales pesados contaminantes, incluidos los elementos bioacumulables como son cobre, plomo, cadmio, mercurio, arsénico, flúor, selenio, molibdeno y vanadio. Algunas lesiones observadas en estudios experimentales en trucha arco iris, alimentadas con dietas con exceso de zinc, cobre, cromo y selenio, presentaron crecimiento reducido. Mientras que excesos de cadmio y plomo en el alimento, originaron escoliosis, lordosis, melanización de la cola, degeneración de la aleta caudal, anemia y disminución de contenido de calcio en los huesos de los peces sometidos a ese experimento (Tacon, 1995)

4.1.4 **Relacionado con las vitaminas**:

4.1.4.1 Deficiencias de vitaminas:

Las vitaminas A, D, E y K son esenciales para el desarrollo normal de los peces, sin embargo, en los salmónidos su deficiencia produce cuadros de anemia y deficiente crecimiento. Los principales signos que se pueden observar son ceguera, malformaciones de los huesos y alteraciones en la coagulación sanguínea (Roberts and Sheperd, 1986)

Si es una hipovitaminosis A, los peces presentan crecimiento reducido, queratomalacia, ceguera y hemorragia en la base de las aletas. (Roberts, 1989)

En el caso de deficiencia de vitamina D (calciferol), las lesiones que se observan en salmónidos son la presencia de hígado graso y elevado contenido lipídico en músculo (Tacon, 1995).

En casos de deficiencia de vitamina E o tocoferol, la acción antioxidante en los alimentos puede verse perjudicada y presentarse la rancidez de las grasas, provocando miopatías y esteatosis, entre otras lesiones (Roberts & Sheperd, 1986).

En casos de deficiencia de vitamina K, resulta en hemorragias a nivel de músculos, ojos y vísceras provocando cuadros de anemia en los peces afectados (Roberts, 1989; Tacon, 1995).

4.1.4.2 Toxicidad de vitaminas:

Se reporta que en casos de toxicidad de vitamina A los salmónidos presentan una disminución del crecimiento, además de necrosis grave o erosión de las aletas pectorales, pélvica, caudal y anal, escoliosis, lordosis, hígado amarillento y pálido. Mientras que en casos de toxicidad debido a vitamina D se observa letargo, melanización y disminución del crecimiento. Asimismo, si se presenta la toxicidad en vitamina E se produce una disminución de la concentración de eritrocitos en la sangre (Tacon, 1995).

III MATERIALES Y METODOS

1 MATERIALES:

1.1 Característica de la muestra:

Para realizar la caracterización anatomo-histopatológica del presente estudio se recolectaron un total de 165 truchas Arco iris (*Oncorhynchus mykiss*) en fase juvenil cultivadas en estanques de tierra. Estas procedieron de ovas de reproductores nacionales y la talla de las truchas de la muestra estuvo en el rango de 10 a 18 cm.

Todos los peces muestreados presentaron uno o más signos de aparente enfermedad, tales como: letargia, poca movilidad, oscurecimiento de piel, presencia de opérculos acortados o excesivamente abiertos, cambios de comportamiento, nado errático u orillados, ceguera evidente, exoftalmia, mala condición corporal entre otros, a los cuales se les sacrificó para obtener muestras y analizar mediante la histopatología las lesiones que sugirieran la presencia de agentes infecciosos o no infecciosos en el centro de cultivo del estudio.

1.2 Tamaño muestreal:

En concordancia con el Teorema del Límite central de la Teoría avanzada de Probabilidades, la cual afirma que la precisión de la muestra mejora al crecer N (tamaño muestreal) que en el caso, de valores grandes, viene a ser mayor o igual a 30 (Spiegel,1991), considerándose así 30 la cantidad mínima significativa, siendo el tamaño total de la muestra 165 truchas.

1.3 Lugar de acopio y características de la zona de cultivo:

Las muestras fueron recolectadas del centro de cultivo de truchas Arco Iris (*Oncorhyncus mykiss*) de la SAIS Tupac Amaru, ubicado en el Distrito de Canchayllo, Provincia de Jauja, Departamento de Junín , a una altitud de 3600 msnm , durante los meses de Mayo a Junio de 2004, correspondiente a la época de ausencia de lluvias y temperaturas mas bajas del año, con temperaturas ambientales promedio de 10 ° C y temperatura de agua de cultivo de 6°C. La cantidad de oxigeno disuelto en el agua de cultivo según análisis registrado fue de 7.5 mg/l. Asimismo, la fuente de agua de cultivo está constituida por un afluente del río Pachacayo y la producción total de cultivo asciende a 90 TM por año.

1.4 Equipo:

1.4.1 Para colectar los especímenes:

- Malla colectora o carcal
- Recipiente donde colocar las truchas moribundas

1.4.2 Para sacrificar los especímenes:

- Estilete
- Aguja de 21x ½”
- Tijeras

1.4.3 Para realizar la necropsia:

- Pinzas
- Tijeras
- Bisturí

1.4.4 Para colectar las muestras:

- Hoja de Bisturí
- Tijeras
- Frascos de vidrio con tapa hermética
- Formol al 10%
- Alcohol

1.4.5 Para la observación de láminas:

- Microscopio óptico con objetivos de 10X, 40X e inmersión
- Cámara digital para microfotografias

2 METODOS:

2.1 Del muestreo de especímenes:

Todos los días, en las primeras horas de la mañana, se identificaron las pozas de truchas juveniles donde se podían reconocer peces con signos de enfermedad o moribundos y luego se procedió a colectarlos. La inspección, colección y conservación de las muestras se realizaron el mismo día y se sacrificaron mediante un corte a través de la médula espinal inmediatamente por detrás del cráneo.

2.1.1 Colección de muestras:

2.1.1.1 Examen Externo y del estado de las branquias:

Una vez obtenido el espécimen se procedió a realizar el examen de toda la superficie corporal, observando el estado de aletas y la homogeneidad de la piel. Asimismo, se procedió a realizar un corte de los opérculos desde la base hasta su origen, con la finalidad de exponer las branquias y realizar el examen *in situ*. Todas las alteraciones halladas fueron debidamente registradas en el protocolo de necropsia elaborado para este estudio (Apéndice 1).

2.1.1.2 Apertura de la cavidad abdominal:

Para la inspección de los órganos de la cavidad abdominal, se colocó a la trucha sobre su lado derecho y se realizó un corte con tijera por delante del ano (la introducción de la punta en el propio ano da lugar a la destrucción del recto y a la diseminación de líquidos entéricos en la cavidad), entre ambas aletas abdominales, siguiendo por la línea media hacia craneal hasta alcanzar la zona cuyo nivel se encuentra el corazón, luego se dirigió el corte en arco bordeando el opérculo hacia arriba hasta llegar a la aorta dorsal, cuidando de no lastimar algún órgano. Asimismo, se continuó bordeando todo el área ventral paralelo a la aorta dorsal y se concluyó en el recto. Luego, se retiró la masa muscular que conformaba la pared abdominal izquierda del pez para un mejor manipuleo de los órganos abdominales de la cavidad.

2.1.1.3 Obtención de muestras para histopatología:

Una vez expuestas las branquias y la cavidad celómica, se procedió a la inspección "*in situ*" de las mismas. Para el caso de las branquias, se procedió a extraerlas cuidadosamente para examinarlas y tomar muestras para histopatología. Seguidamente, los órganos de la cavidad celómica fueron inspeccionados en su superficie para determinar alguna anormalidad o lesión y registrarla en el protocolo de necropsia. Los órganos fueron colocados en un recipiente de plástico separados uno del otro y examinados rápida y exhaustivamente tomando las muestras necesarias para el estudio histopatológico.

2.2. Fijación, Conservación y tratamiento de las muestras obtenidas:

Las muestras obtenidas se colocaron en pequeños frascos de vidrio conteniendo formol bufferado al 10%, renovándose éste en las horas de la tarde. Al día siguiente, las muestras fueron reducidas y renovadas de formol para remitirlas al laboratorio y continuar con el procedimiento histopatológico.

2.3 Procedimiento histopatológico de las muestras:

Las muestras fijadas y reducidas fueron procesadas en el Laboratorio de Procedimientos Histológicos del Departamento de Patología del Hospital "Maria Auxiliadora". Allí, fueron sometidas a deshidratación por diversos grados de alcohol en concentraciones ascendentes (70°, 90° y 100°); aclaración en xilol; e inclusión en parafina, para posteriormente obtener los cortes y colorearlos según el protocolo de trabajo (Apéndice 2)

Se utilizó la coloración de rutina Hematoxilina-Eosina (Apéndice 3), y en los casos que lo ameritaba el diagnóstico se realizaron reacciones histoquímicas y coloraciones especiales como:

- Tricrómica de Masson: Coloración especial para resaltar y poner de manifiesto las fibras colágenas.(Apéndice 4)
- Grocott : Coloración especial para reconocimiento de hongos (Apéndice 5)
- Gram o Brown and Brenn: Coloración especial para reconocimiento de bacterias (Apéndice 6)
- Ziell Nielsen Modificado: Coloración especial para organismos ácido resistentes. (Apéndice 7)
- Periodic Acid- Schiff (PAS): Coloración especial para reconocimiento de mucopolisacáridos (Apéndice 8)
- Giemsa: Coloración especial para reconocimiento de parásitos (Apéndice 9)

Las láminas obtenidas fueron observadas con un microscopio óptico de luz con aumentos de 5X, 10X, 40X y 100X (inmersión) e interpretadas en el Laboratorio de Histología, Embriología y Patología Veterinaria de la Facultad de Medicina Veterinaria de la Universidad Nacional Mayor de San Marcos.

2.4 Clasificación de lesiones histopatológicas

Las lesiones encontradas a la microscopía fueron determinadas basadas en la siguiente clasificación:

Grado	Extensión
I	Escasa presencia de la lesión, multifocal, hasta 25% aproximadamente de toda la muestra.
II	Leve presencia de la lesión, multifocal, por encima de 25% hasta 50% aproximadamente de toda la muestra
III	Moderada presencia de la lesión, difuso, por encima del 50% hasta 75% aproximadamente de toda la muestra.
IV	Severa presencia de la lesión, difuso, por encima de 75% hasta aproximadamente el 100% de la muestra.

Cabe señalar que, sólo para el caso de la lesión conocida como "degeneración grasa del hígado" se valoró tomando en cuenta la siguiente tabla:

Grado	Severidad	Extensión
I	Escasa presencia de microvacuolas predominantemente de borde definido (se mantiene la arquitectura del hepatocito).	Multifocal, hasta 25% aproximadamente de toda la muestra.
II	Leve presencia de micro y/o macrovacuolas de borde definido con mayor compromiso de las células hepáticas.	Multifocal, por encima de25% hasta 50% aproximadamente de toda la muestra
III	Moderada presencia de macro y microvacuolas de borde definido, núcleo ligeramente desplazado con ligera distorsión de la arquitectura del hepatocito.	Difuso, por encima del 50% hasta 75% aproximadamente de toda la muestra.
IV	Severa presencia de macrovacuolas dentro del citoplasma del hepatocito, núcleo ovalado y ligeramente aplanado y pérdida e la citoarquitectura de los hepatocitos y se encuentran muy unidos entre sí.	Difuso, por encima de 75% hasta aproximadamente el 100% de la muestra.

2.5 Utilización del Ensayo de Inmunofluorescencia indirecta para *Renibacterium salmoninarum*

2.5.1 BKD- Fluoro Test Indirecto:

En el presente estudio se utilizó el Test de inmunofluorescencia indirecta para la detección de *Renibacterium salmoninarum* en muestras de tejido de riñón embebidos en parafina.

Este test utiliza una mezcla de anticuerpos monoclonales específicos para *Renibacterium salmoninarum*. Al agregar este reactivo a preparaciones de tejidos que contienen el patógeno, los anticuerpos reaccionan con diferentes antígenos específicos de la bacteria. Después de una etapa de lavado para remover el anticuerpo libre, la presencia de *R. salmoninarum* se detecta con un anticuerpo Anti-G conjugado con FITC (fluorescein isothiocyanate) para su posterior observación en un microscopio de fluorescencia. Las bacterias se observan como bacilos de intensa

fluorescencia verde, algunas veces pleomórficos o como “letras chinas”, agrupadas en dos o más bacterias.

2.5.2 Reactivos utilizados en el procedimiento:

- Oligoclonal BKD: Por recomendación del fabricante, diluído a 1:100 con la solución de dilución del kit.
- Conjugado -FITC: Diluido 1:100 con la solución de dilución del test.
- Solución de lavado: Solución amortiguadora-salina a pH 7.5 del test, diluida a 1:25
- Solución de dilución: solución proteica opalescente para la dilución de anticuerpos, incluido en el kit.
- Medio de montaje para lectura de inmunofluorescencia.
- Aceite de inmersión para inmunofluorescencia.

2.5.3 Procedimiento de la muestra:

1) Las muestras parafinadas fueron cortadas por el micrótomo a un grosor de 3µ y recogidas en láminas portaobjeto previamente untadas con poli-L-lisina e inmediatamente colocadas a una estufa a 80°C por 10 minutos.

2) Luego se procedió a realizar la recuperación antigénica de cada muestra, según el protocolo establecido (Apéndice 10)

3) Posteriormente, las láminas de las muestras lavadas con agua destilada y se le agregó de 5-10 µl del anticuerpo oligoclonal del kit, esperando que cubra toda la superficie de la muestra y colocándolo en una cámara húmeda en una estufa a 37°C por 30 minutos.

4) Cumplido el tiempo, se retiró las láminas de la cámara húmeda y se trasladaron a un recipiente conteniendo la solución de lavado dejándolos reposar por 5 minutos. Se repitió este procedimiento dos veces.

5) Una vez eliminado el exceso de solución de lavado con ayuda de papel absorbente, se adicionó 5-10 µl de anti-Ig G conjugado con FITC sobre la muestra y una vez más se colocó en una cámara húmeda a 37°C durante 30 minutos.

6) Pasado los 30 minutos se procedió a realizar los lavados como en el caso del oligoclonal.

7) Finalmente se retiró el exceso de la solución de lavado y se adicionó 10 µl de solución de montaje y se cubrió la muestra con un cubreobjeto evitando la formación de burbujas, para ser examinadas en un microscopio de inmunofluorescencia con un aumento de 100X para realizar el diagnóstico.

2.5.4 Criterios de lectura de los resultados:

Se consideró POSITIVO (+) cuando se observó la presencia de bacterias fluorescentes y con características compatibles con *Renibacterium salmoninarum* por lo menos en 5 campos de observación.

Se consideró NEGATIVO (-) la muestra en la cual no se observó fluorescencia.

IV RESULTADOS

1 LESIONES ENCONTRADAS EN LOS DIFERENTES ORGANOS

1.1 PIEL:

1.1.1 Lesiones Macroscópicas:

En este estudio se encontró 40.0%±3.8% (66/165) de truchas con **melanización parcial,** lo que consiste en la presentación de la piel oscurecida en un porcentaje menor al 50 % de su cuerpo (Figura 1); y 43.0%±3.9% (71/165) de **melanización completa,** cuando el oscurecimiento de la piel fue total o en un porcentaje mayor al 50% (Figura 2). Asimismo, se observó que la melanización empezaba a aparecer desde el dorso hacia el vientre del pez. También se pudo encontrar un escaso porcentaje de 1.8%±1.0%(3/165) correspondiente a las **úlceras,** las cuales se observaron como lesiones circunscritas con solución de continuidad y pérdida del epitelio, algunas veces con evidencia de la musculatura y con bordes que presentaban material contaminante de tonalidad amarillenta.

1.1.2 Frecuencia de lesiones macroscópicas

Cuadro No.1 Frecuencia de lesiones macroscópicas halladas a la necropsia de truchas juveniles *Oncorhynchus mykiss.*

Lesiones	N	%
Melanización completa	71/165	43.0±3.9
Melanización parcial	66/165	40.0±3.8
Úlceras	3/165	1.8±1.0



Figura 1 . Melanización parcial en trucha Arco iris (*Oncorhynhus mykiss*)



Figura 2. Melanización completa en trucha Arco iris (*Oncorhynchus mykiss*)

1.1.3 Lesiones microscópicas:

A nivel microscópico, se pudo encontrar 31.0%±3.6% (51/165) de **severa acumulación de pigmentos en dermis,** que se evidenció como melanocitos distribuidos heterogéneamente en la zona esponjosa de la dermis, algunas veces formando acúmulos (Figura 3 y 4). Asimismo, se encontró 20.0%±3.2% (33/165) de **hiperplasia de células mucosas de la epidermis,** determinadas por un aumento notorio de las células mucosas o células Goblet de la capa epitelial con irregularidad en la distribución de las capas evidenciando desuniformidad (Figura 5). También se observó 15.8%±2.8% (26/165) de **degeneración hidrópica de las células epiteliales,** evidenciada por cambios degenerativos en el citoplasma de las células epiteliales, como son tumefacción y presencia de vacuolas de borde irregular, sin alteración del núcleo (Figura 6).

En menores porcentajes se pudo apreciar desarreglo y **degeneración de células basales** que alcanzaron un porcentaje del 11.5%±2.5% (19/165), esta lesión se observó como desorden y la presencia de vacuolas en el citoplasma de las células epiteliales del estrato basal y algunas células se encontraron aumentadas de tamaño y con picnosis del núcleo (Figura 7). Asimismo, se reporta 10.3%±2.4% (17/165) de **hiperplasia de células epiteliales de la epidermis** donde se observa aumento del número de capas de células epiteliales.

Adicionalmente, algunos hallazgos fueron: 5.5%±1.8% (9/165) de **presencia de mononucleares en la epidermis,** en donde se observan linfocitos entre las células epiteliales de las diferentes capas de la epidermis. La presencia de 1.8%±1.0% (3/165) de **úlceras**, donde se observa pérdida de la capa epitelial de la piel, con exposición de la dermis e infiltración de polimorfonucleares y/o mononucleares entre los paquetes musculares (Figura 8). La **presencia de bacterias en epidermis** en 1.2%±0.8% (2/165), en donde se observan cocos, determinados morfológicamente por H-E y confirmadas por la coloración especial de Gram, con la cual dichas bacterias tiñeron de color rojo granate siendo compatibles con bacterias Gram negativas (Figura 9). Finalmente, 1.2%±0.8% (2/165) de **polimorfonucleares**, observados con distribución esporádica entre las capas de células epiteliales de la epidermis.



Figura 3. Severa acumulación de pigmentos melánicos en dermis (flechas) A=Epidermis. B= Dermis. Hematoxilina Eosina (H&E) 10X

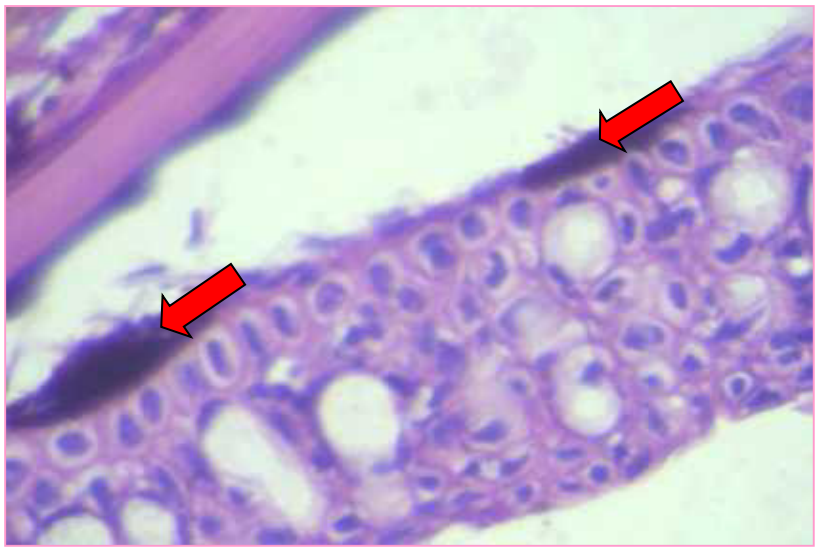

Figura 4. Acúmulos de pigmentos melánicos en dermis. H&E. 10X

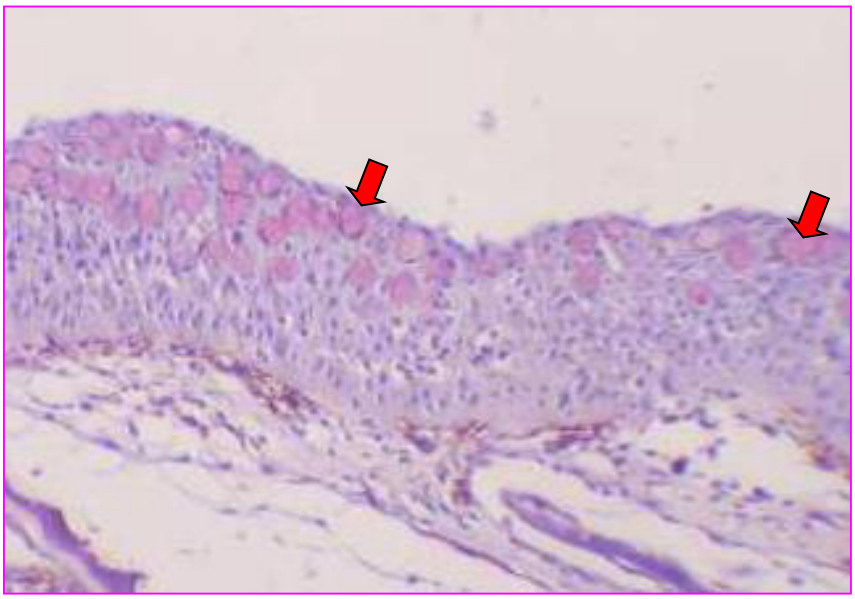

Figura 5. Hiperplasia células mucosas en la epidermis 5X. PAS

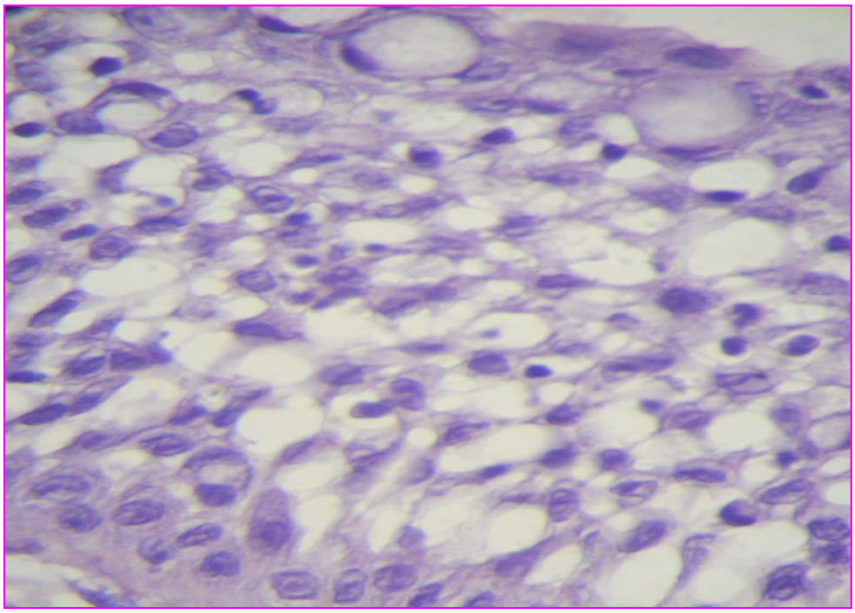

Figura 6. Degeneración vacuolar de células epiteliales. 10X. H&E

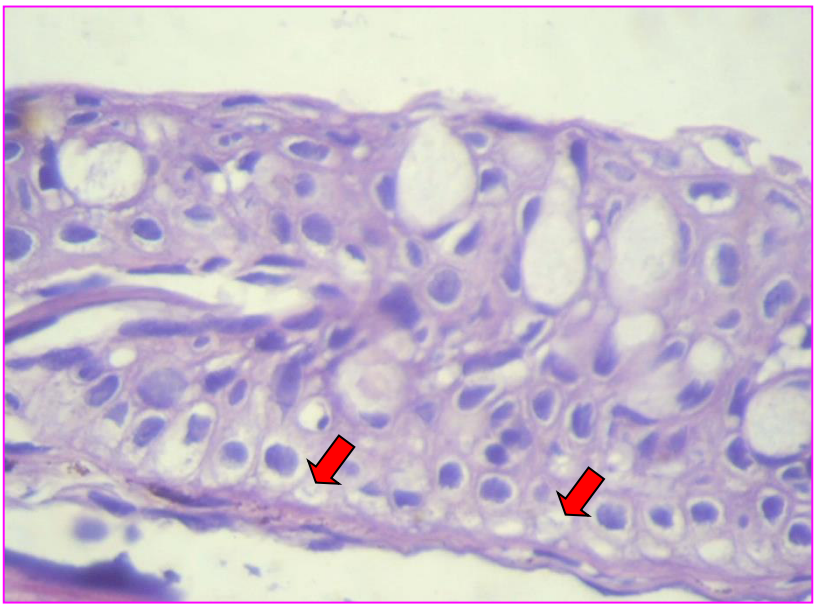

Figura 7. Degeneración de células basales del epitelio. 10X. H&E

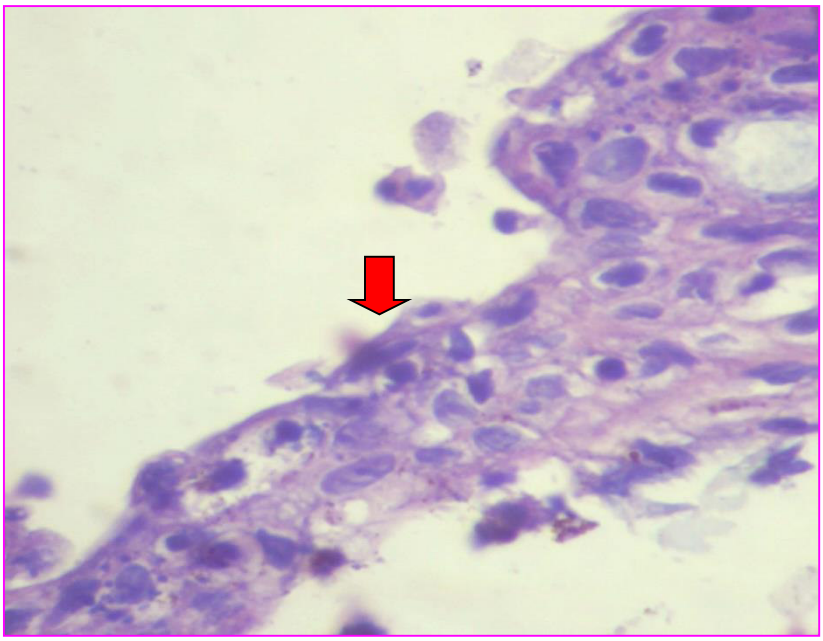

Figura 8. Ulcera en piel. 10X. H&E

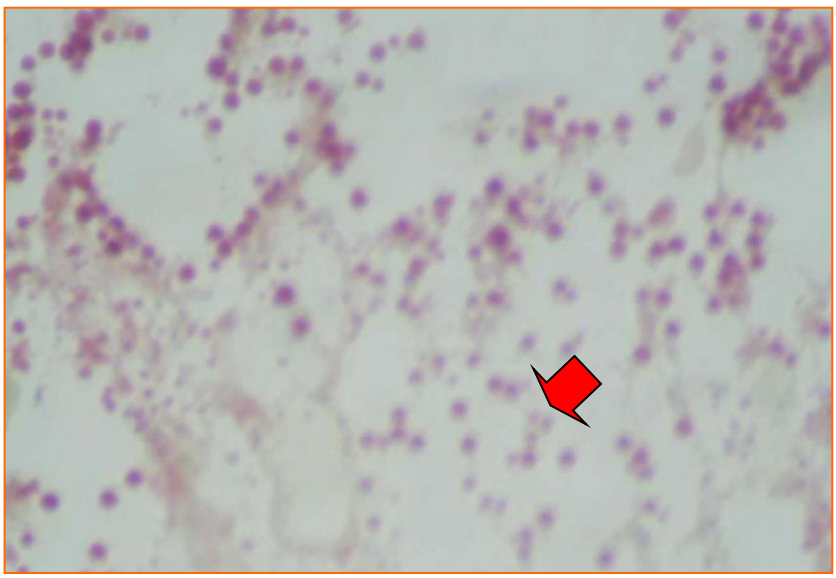

Figura 9. Presencia de bacterias Gram (-) tipo cocos en epidermis. 100X. Coloración Gram.

1.1.4 Frecuencia de lesiones microscópicas

Cuadro No.2 Frecuencias de lesiones microscópicas halladas en piel.

LESION	GRADO				N	%
	I	II	III	IV		
Acumulación de pigmentos en dermis	07	29	11	04	51/165	31.0± 3.6
Hiperplasia de células mucosas de la epidermis	15	12	04	02	33/165	20.0± 3.1
Degeneración hidrópica de las células epiteliales	21	05	--	--	26/165	15.8±2.8
Degeneración de células basales	07	10	02	--	19/165	11.5±2.5
Hiperplasia de células epiteliales de la epidermis	08	05	--	04	17/165	10.3±2.4
Presencia de linfocitos en epidermis	05	--	--	04	9/165	5.5±1.8
Ulceras	01	01	01	--	3/165	1.8±1.0
Presencia de bacterias en epidermis	02	--	--	--	2/165	1.2±0.8
Presencia de PMN	--	--	02	--	2/165	1.2±0.8

1.2 ALETAS

1.2.1 Lesiones Macroscópicas:

En este estudio encontramos bajos porcentajes de diversos grados de **atrofia** en las aletas, 11.5%±2.5% (19/165) en aleta dorsal; 10.9%±2.4% (18/165) en aletas laterales y 2.4%±1.2% (4/165) en aleta caudal, en todos los casos la atrofia se observó como un acortamiento de manera desuniforme de la aleta, y en algunos casos, deshilachamiento (Figura 10).

Así también, se encontró escasos porcentajes de **erosión de aletas,** de 1.2%±0.8% (2/165) en la aleta caudal; y 0.6%±0.5% (1/165) tanto en aleta dorsal como en aletas pectorales. La erosión se observó como acortamiento y presencia de restos de tejido acompañado algunas veces de una secreción amarillenta.



Figura 10. Atrofia de aleta pectoral

1.2.2 Frecuencia de lesiones macroscópicas

Cuadro 9. Frecuencia de lesiones macroscópicas encontradas en aletas

Lesiones	N	%
Aleta dorsal atrofiada	19/165	11.5±2.5
aletas pectorales con atrofia	18/165	10.9±2.4
aleta caudal atrofiada	4/165	2.4±1.2
aleta caudal con erosión	2/165	1.2±0.8
aleta dorsal con erosión	1/165	0.6±0.5
aletas laterales con erosión	1/165	0.6±0.5

1.2.3 Lesiones microscópicas

A nivel microscópico, sólo se encontraron pequeños porcentajes de lesiones, tales como: 6.1%±1.9% (10/165) de **degeneración vacuolar en células del epitelio,** donde se observó que el citoplasma de las células del epitelio contenían vacuolas de diversos tamaños y bordes poco definidos, así como escasa presencia de células necrosadas. También se encontró 5.5%±1.8% (9/165) de **infiltración de linfocitos en dermis** de las aletas, entremezclados entre los demás componentes propios del tejido.

La presencia de **detritus** y/o material orgánico, fue encontrado en 4.2%±1.6% (7/165) entre las capas celulares de la epidermis.

La presencia de **úlceras** se encontró en 3.6%±1.4% (6/165), y se observó zonas de solución de continuidad, en las cuales no se observaron células epiteliales sino detritus y/o material orgánico. En algunos casos son presencia de polimorfos nucleares (ver Figura 11).

También se pudo encontrar porcentajes de 2.4%±1.2% (4/165) tanto para el caso de la **hiperplasia de células mucosas** como para la **hiperplasia de células epiteliales propiamente dichas,** que fueron identificadas por el evidente aumento del número de células mucosas y epiteliales, respectivamente.

Finalmente, se encontró 1.2%±0.8% (2/165) de **infiltración de polimorfonucleares en dermis,** con escasa presencia de células con características de núcleos bilobulados.

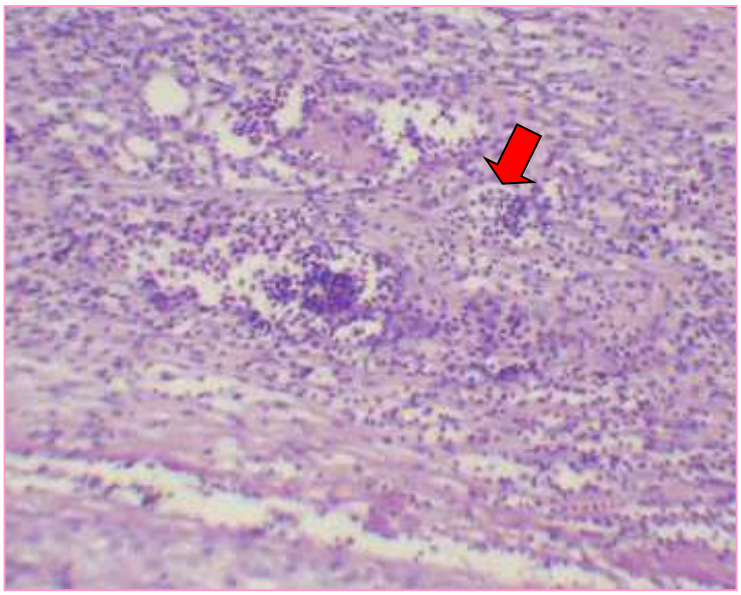

Figura 11. Ulcera en aleta: Se observa pérdida de epitelio y presencia de polimorfos nucleares. 10x H&E

1.2.3 Frecuencia de lesiones microscópicas

Cuadro 10 Frecuencia de lesiones microscópicas encontradas en aletas

LESION	GRADO I	II	III	IV	N	%
Degeneración vacuolar en epitelio	10	--	--	--	10/165	6.1±1.9
Infiltración de linfocitos en dermis	07	--	--	02	9/165	5.5± 1.8
Presencia de detritus	07	--	--	--	7/165	4.2± 1.6
Ulceras	06	--	--	--	6/165	3.6± 1.4
Hiperplasia de células epiteliales	04	--	--	--	4/165	2.4± 1.2
Hiperplasia de células mucosas	04	--	--	--	4/165	2.4± 1.2
Infiltración de PMN en dermis	--	--	--	02	2/165	1.2± 0.8

1.3 OJOS

1.3.1 Lesiones Macroscópicas:

En el presente estudio se pudo encontrar un alto porcentaje de **catarata bilateral** con 41.8%±3.8% (69/165), sin embargo, la **catarata unilateral** sólo se observó en 8.5%±2.1% (14/165); en esta lesión el cristalino se muestra de color blanquecino debiendo presentarse totalmente transparente.

Inferiores porcentajes fueron encontrados para otras lesiones, tales como: **exoftalmia unilateral** 9.1%±2.2% (15/165) y **bilateral** 3.0%±1.3% (5/165), entendiéndose esta lesión como la protrusión del globo ocular (Figura 12). También, **hemorragia intraocular unilateral** en 6.1%±1.9% (10/165) y **bilateral** en 3.0%±1.3% (5/165), que corresponde a la extravasación de glóbulos rojos en la cámara anterior (hifema) y/o posterior del ojo. Las **úlceras** fueron encontradas en 3.6%±1.4% (6/165) e identificadas cuando la córnea estaba lesionada y algunas veces con material blanquecino.



Figura 12. Exoftalmia

1.3.2 Frecuencia de lesiones macroscópicas

Cuadro 5. Frecuencia de lesiones macroscópicas encontradas en ojos

Lesiones	N	%
Catarata bilateral	69/165	41.8± 3.8
Exoftalmia unilateral	15/165	9.1± 2.2
Catarata unilateral	14/165	8.5± 2.1
Hemorragia intraocular unilateral	10/165	6.1± 1.9
Úlcera ocular	6/165	3.6± 1.4
Exoftalmia bilateral	5/165	3.0± 1.3
Hemorragia intraocular bilateral	5/165	3.0± 1.3

1.3.3 Lesiones microscópicas

A nivel microscópico se pudo encontrar, 34.5%±3.7% (57/165) de **telangiectasia del coroides,** donde se observa que los vasos sanguíneos que conforman el coroides se hallan distendidos y repletos de sangre; algunas veces duplicando o triplicando su tamaño (Figura 13). También se pudo encontrar 15.8%±2.8% (26/165) de **necrosis del cristalino,** que se observa como zonas de degeneración parcial de fibras que conforman el cristalino y que presentan detritus fuertemente acidófilos.

Otras lesiones encontradas en menores porcentajes fueron: **úlcera corneal** 9.1%±2.2% (15/165), en la cual se observa varias zonas de pérdida de continuidad del epitelio que conforma la córnea, algunas veces con la presencia de polimorfonucleares (Figura 14). La **hiperplasia de córnea** con 5.5%±1.7% (9/165), se identificó por la proliferación del número de las células que conforma el epitelio de la córnea, algunas veces en capas.

Además, algunos hallazgos encontrados fueron: 4.2%±1.6% (7/165) de **hemorragias en cámara anterior,** lesión que se observó como la extravasación de glóbulos rojos en toda la cámara anterior; 2.4%±1.2% (4/165) de **edema en la cámara anterior**, observado como una sustancia acidófila homogénea que se localiza en todo o parte de la cámara anterior. La **presencia de polimorfonucleares en córnea** se apreció en 1.8%±1.0% (3/165), donde se observó células polimorfonucleares conjuntamente con descamación de células de la córnea. Y finalmente, **esporas de hongos** fueron encontradas en 1.2%±.0.8% (2/165), observado como múltiples estructuras redondeadas y cubiertas de una membrana gruesa, claramente notoria con coloración tricrómica de Masson, ubicadas en el interior de la cámara posterior del globo ocular *(*Figura 15); algunos de ellos formando una reacción granulomatosa severa con presencia de fibras de colágeno y macrófagos, y otros sin presentar reacción inflamatoria aparente (Figura 16). Estas estructuras presentan reacción PAS (+) y son características compatibles con esporas de *Ichthyophonus sp.*



Figura 13. Telangiectasia en vasos sanguíneos del coroides que han distendido muchas veces su diámetro normal. 40X H&E

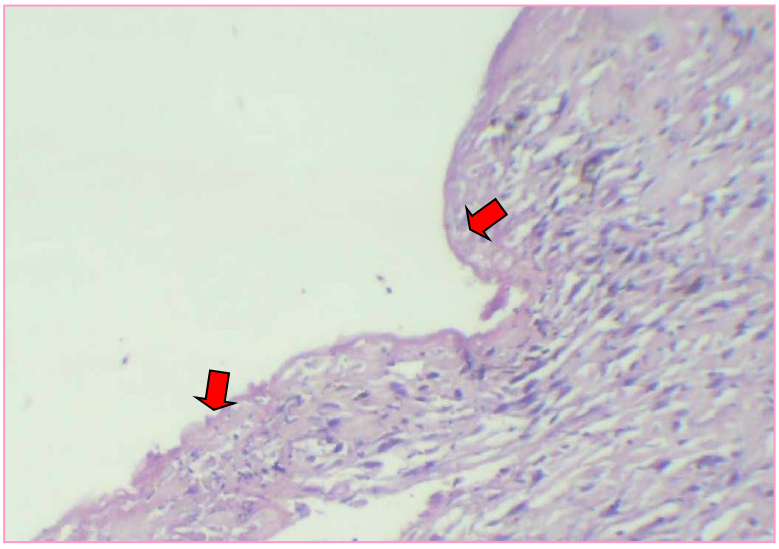

Figura 14. Úlcera en la córnea. Las flechas indican la pérdida del epitelio. 10x H&E



Figura 15. Espora compatible con *Ichthyophonus sp*. en cámara posterior del ojo y sin reacción granulomatosa. 10x H&E

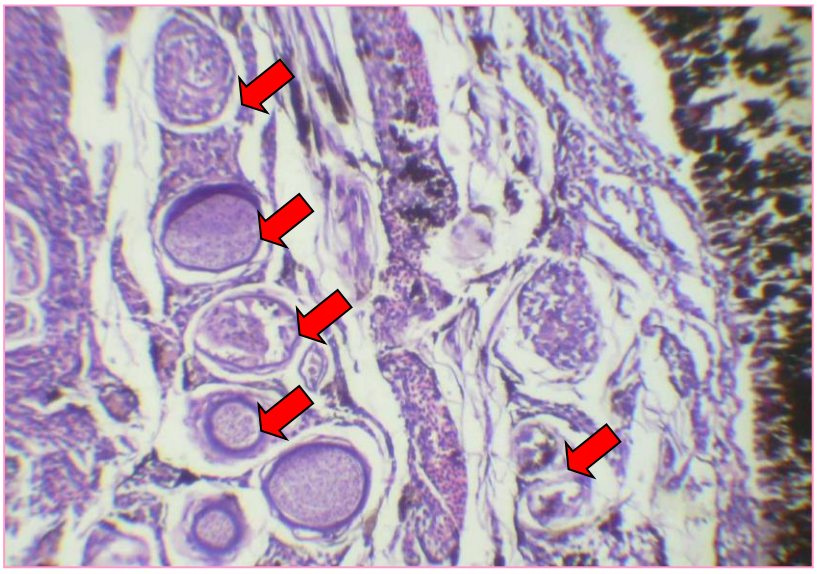

Figura 16. Esporas compatibles con *Ichthyophonus sp*. en zona coroidea. Se observan algunas esporas con escasa reacción inflamatoria. 40x H&E

1.3. 4 Frecuencia de lesiones microscópicas

Cuadro 6. Frecuencia de lesiones microscópicas encontradas en ojos

LESION	GRADO I	II	III	IV	N	%
Telangiectasia del coroides	16	10	15	16	57/165	34.5±3.7
Necrosis del cristalino	16	10	--	--	26/165	15.8±2.8
Úlcera de córnea	11	--	04	--	15/165	9.1±2.2
Hiperplasia de córnea	09	--	--	--	9/165	5.5±1.7
Hemorragia cámara anterior	04	03	--	--	7/165	4.2±1.6
Edema en cámara anterior	04	--	--	--	4/165	2.4±1.2
Presencia de PMN en córnea	03	--	--	--	3/165	1.8±1.0
Espora de hongo	--	--	02	--	2/165	1.2±0.8

1.4 BRANQUIAS

1.4.1 Lesiones Macroscópicas:

En el presente estudio, se encontró 20.6%±3.1% (34/165) de **presencia de materia orgánica** compuesta por restos de alimento, material vegetal, animal y arcilla entre los filamentos branquiales. Asimismo, 19.4%±3.1% (32/165) de **fusión de filamentos,** apreciado por la unión entre los filamentos de los arcos branquiales, algunas veces con presencia de mucosidad.

También se encontraron lesiones en menores porcentajes, como 9.7%±2.3% (16/165) de **palidez branquial**, donde el color de las branquias era más claro que el color rojo sangre característico de las branquias en buen estado; 8.5%±2.2% (14/165) de **congestión,** donde se observó a las branquias de un color rojo vinoso (Figura 17); 7.3%±2.0% (12/165) de **atrofia,** donde los filamentos branquiales se observaron de diversos tamaños y menores al tamaño normal, lo que se apreciaba como un desorden de los filamentos branquiales.

Los hallazgos encontrados en este órgano fueron: 3.0%±1.3% (5/165) de **branquias con abundante mucosidad** evidenciado por aumento de la producción mucosa entre los filamentos branquiales. Y, 1.2%±0.8% (2/165) de **presencia de hifas,** notorias formas fúngicas de aspecto algodonoso, entre los filamentos de las branquias.



Figura 17. Branquias congestionadas.

1.4.2 Frecuencia de lesiones macroscópicas

Cuadro 7. Frecuencia de lesiones macroscópicas encontradas en branquias

Lesiones	N	%
Presencia de materia orgánica	34/165	20.6±3.1
Fusión de filamentos	32/165	19.4±3.0
Palidez de branquias	16/165	9.7±2.3
Congestión	14/165	8.5±2.2
Atrofia (diversos grados)	12/165	7.3±2.0
Branquias con abundante moco	5/165	3.0±1.3
Presencia de hifas	2/165	1.2±0.8

1.4.3 Lesiones microscópicas

A escala microscópica se encontró 69.7%±3.6%% (115/165) de **hiperplasia interlamelar,** observado como la proliferación de células que tapizan las lamelas secundarias, de tal modo que cubren el espacio interlamelar, además de ocasionar que las lamelas se fusionen entre sí (Figura 18). También se encontró 64.2%±3.7%% (106/165) de **atrofia de lamelas secundarias** con una longitud menor a la normal desde el inicio del filamento y sólo se observa un epitelio que tapiza la lamela primaria (Figura 19).

Asimismo, se encontró 53.9%±3.8% (89/165) de **fusión de lamelas secundarias** con pérdida del epitelio que las recubre y se han fusionado entre sí (Figura 20). El **edema de lamelas**

secundarias se encontró en 52.1%±3.9% (86/165), observándose que las células que las tapizan están aumentadas en volumen, con tumefacción y algunas veces degeneración vacuolar.

La **atrofia de lamelas primarias** se encontró en 38.2%±3.8% (63/165) y se observa como una disminución en la longitud del filamento que ha perdido totalmente sus lamelas secundarias. En algunos casos se observa reducido en su tercera parte, como la del tejido conjuntivo que lo compone y una proliferación de células mucosas que recubren el extremo distal del filamento, evidenciado al reaccionar positivamente a la coloración histoquímica PAS y tomando el color rojo magenta (Figura 21). La **necrosis de lamelas secundarias** se encontró en 35.2%±3.7% (58/165), en la que se puede observar cambios degenerativos (como citoplasma con coloración tenue, picnosis del núcleo, cariorexis y cariolisis) de las células que conforman las lamelas.

En 33.3%±3.7% (55/165) de la muestra se encontró la **formación de una pseudomembrana en lamelas primarias,** la cual se observa en el extremo distal de las lamelas secundarias fusionadas por la hiperplasia interlaminar; ésta estructura es evidenciada con la coloración tricrómica pues se observa como base una delgada capa de tejido conjuntivo compuesta por fibras de colágeno, sobre la cual prolifera un tejido de tipo epidermal, muy similar a la del epitelio que conforma la piel (Figura 22).

Asimismo, se encontró 32.7%±3.6% (54/165) de **presencia de mononucleares entre lamelas secundarias,** los que se observaron en el espacio interlaminillar y atrapados en la mucosidad. En igual porcentaje del 32.7%±3.6% (54/165), fue encontrada la lesión de **fusión de lamelas primarias,** observada como la unión de filamentos en donde se han atrofiado las lamelas secundarias, lo cual permite que las células que conforman el epitelio proliferen cubriendo de dos a tres filamentos (Figura 23).

La **presencia de PMN entre lamelas secundarias,** fue encontrada en 24.8%±3.3% (41/165), donde se observó formas celulares compatibles con polimorfonucleares, denominado como "células granulares eosinofílicas", fuertemente coloreados por la eosina y ubicados entre las lamelas secundarias.

Adicionalmente, encontramos 23.0%±3.2% (38/165) de **congestión en lamelas secundarias,** donde se observa que los vasos sanguíneos de estas lamelas se encuentran distendidos y repletos de glóbulos rojos.

Cabe resaltar que en 19.4%±3.1% (32/165) se pudo observar, con objetivo de inmersión, la **presencia de bacterias** de forma alargadas a manera de filamentos y adosadas al epitelio de las lamelas secundarias sin presencia de reacción inflamatoria. Con la coloración Hematoxilina-Eosina, se observan pálidamente basófilas (Figura 24), y con la coloración de Azul de toluidina se observan claramente azules con las características antes descritas (Figura 25).

En un 18.2%±3.0% (30/165) se observó **pérdida de arquitectura del órgano,** donde era evidente un desorden de los componentes que conforman el tejido branquial. Este mismo porcentaje, 18.2%±3.0% (30/165), fue encontrado para la **congestión en lamelas primarias,** reconocida por la presencia de vasos sanguíneos del filamento dilatados y repletos de sangre.

En 16.4%±2.9% (27/165) fue encontrada la lesión conocida como **telangiectasia de lamelas secundarias,** observada en el extremo distal de dichas lamelas, donde los capilares se observaban dilatados anormalmente reteniendo glóbulos rojos y formando pequeñas masas (Figura 26).

Asimismo, fue encontrado 10.9%±2.4% (18/165) de **infiltración de mononucleares en lamelas primarias,** donde se observa la presencia de linfocitos en la lámina propia del filamento. Y, también un 10.9%±2.4% (18/165) de **presencia de materia orgánica entre lamelas secundarias**, la cual se observaba como material orgánico en descomposición y con algunas células epiteliales descamadas muertas.

En menores porcentajes fueron encontradas otras lesiones como: **hipertrofia de lamelas secundarias** en 8.5%±2.2% (14/165), donde se observa que las células que tapizan las lamelas secundarias a lo largo de toda la superficie del órgano están aumentadas de tamaño, tanto en su citoplasma como en su núcleo. La **infiltración de PMN en láminas primarias,** fue encontrada en 7.3%±2.0% (12/165) y se observó como acúmulos de células granulares eosinofílicas en la lámina propia de los filamentos. En igual porcentaje, 7.3%±2.0% (12/165) se encontró la **presencia de materia orgánica entre lamelas primarias,** observado como material orgánico en descomposición atrapado en la mucosidad.

El 6.7%±1.9% (11/165) de las lesiones corresponden a la **presencia de hifas,** evidenciadas por formas hifales entre los filamentos branquiales, entremezclados con la materia orgánica apreciados con la coloración de Grocott (Figura 27). La **necrosis de lamelas primarias** fue encontrada en 4.2%±1.6% (7/165) observado como células y tejido propio del filamento en proceso de degeneración y muerte celular con pérdida de la arquitectura celular y tisular del órgano.

El hallazgo de **esporas parasitarias** fue encontrado en 1.8%±1.0% (3/165) y se observan como estructuras redondeadas acidófilas en la lamela secundaria, algunas veces dentro de capilares sanguíneos y con aspecto compatible a *Microsporidio sp*.(Figura 28). Finalmente, se encontró 1.2%±0.8% (2/165) correspondiente a la presencia de **esporas de hongos,** observadas como estructuras correspondiente a la presencia de **esporas de hongos,** observadas como estructuras con apariencia quística de diversos tamaños, con pared gruesa y múltiples núcleos en su interior y algunas veces rodeado de células epitelioides, generalmente ubicados en el filamento de las branquias. Estas características son compatibles con esporas de *Ichthyophonus sp.*

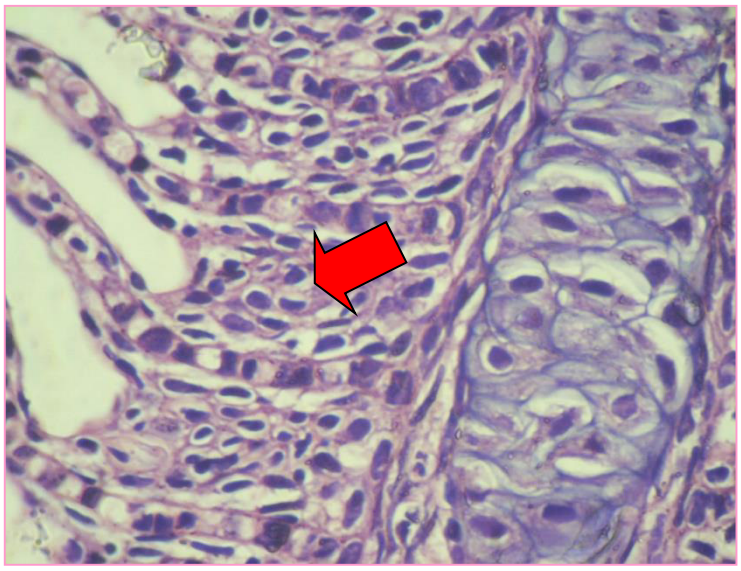

Figura 18. Hiperplasia interlamelar . 40X H&E

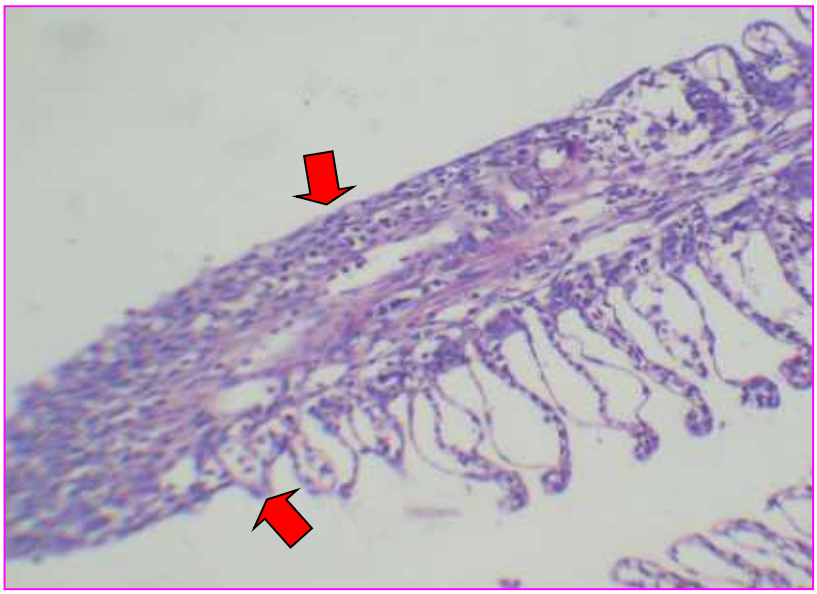

Figura 19. Atrofia de lamelas secundarias. 40X H&E

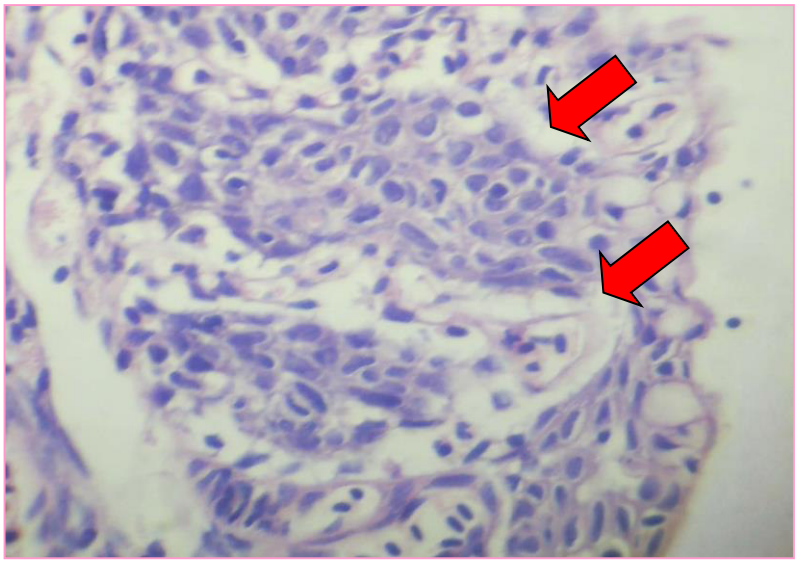

Figura 20. Fusión de lamelas secundarias. 40X H&E

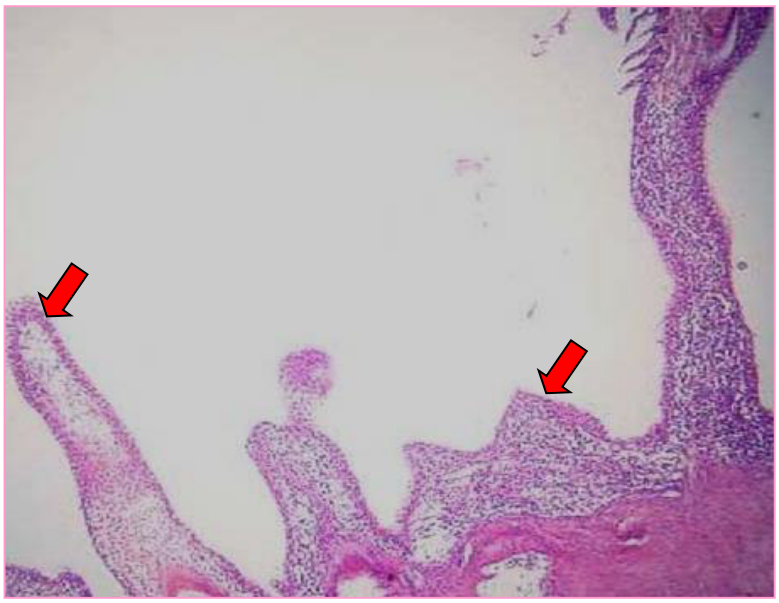

Figura 21. Atrofia de lamelas primarias. 4X. H&E

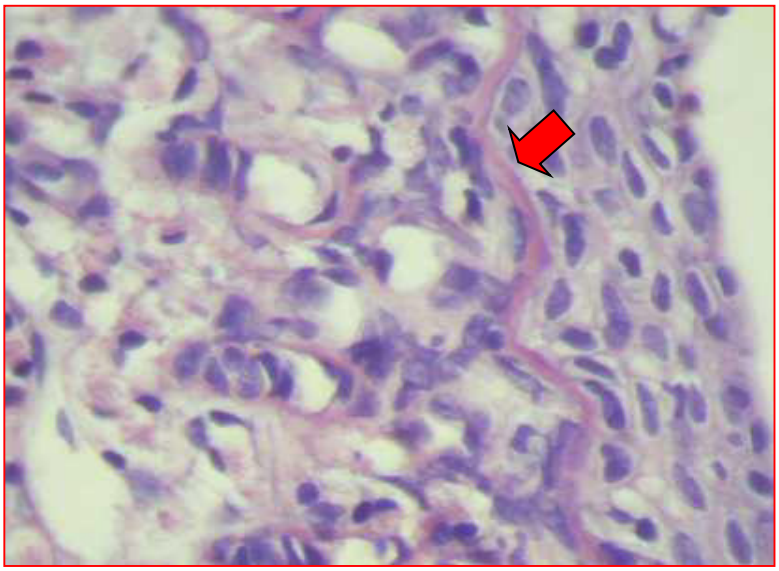

Figura 22. Formación de pseudomembrana en lamelas primarias. 40X H&E

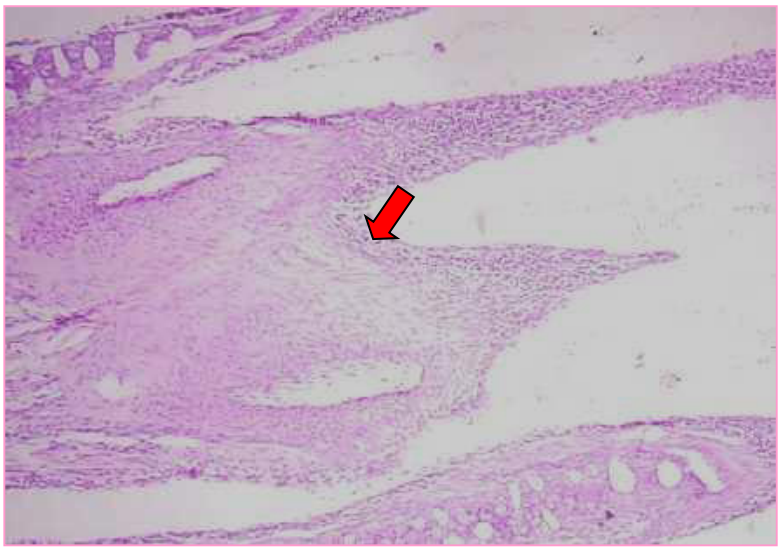

Figura 23. Fusión de lamela primaria. 10X.H&E

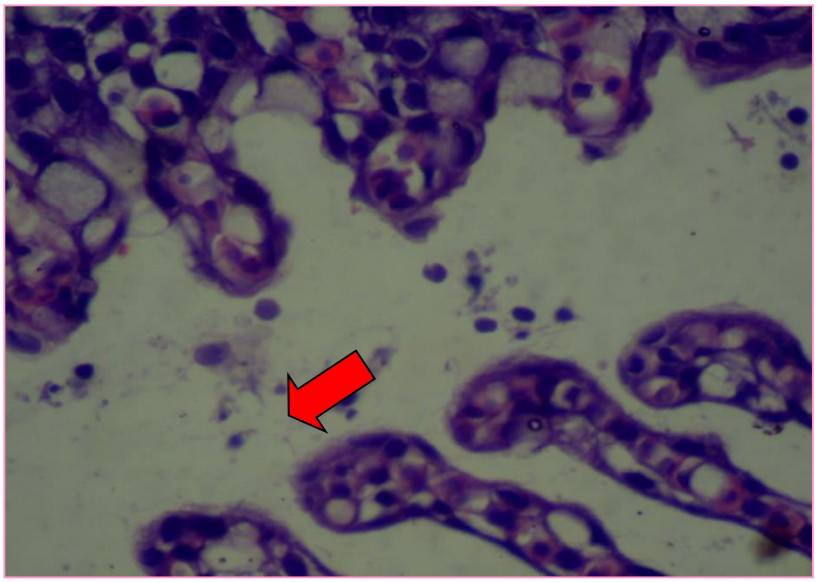

Figura 24. Presencia de bacterias adosadas al epitelio de las lamelas secundarias. 40X H&E

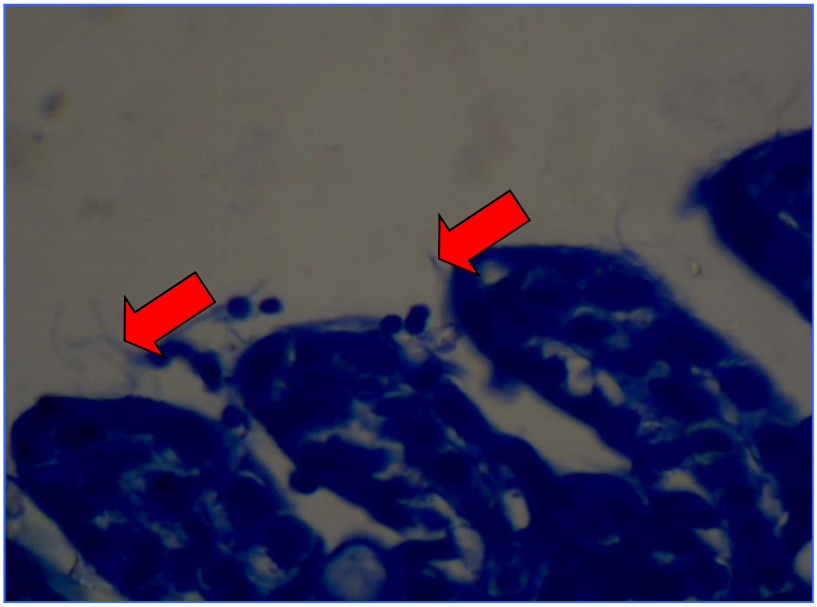

Figura 25. Presencia de bacterias *Flavobacterium branchiophilum*. 100X Azul de Toluidina

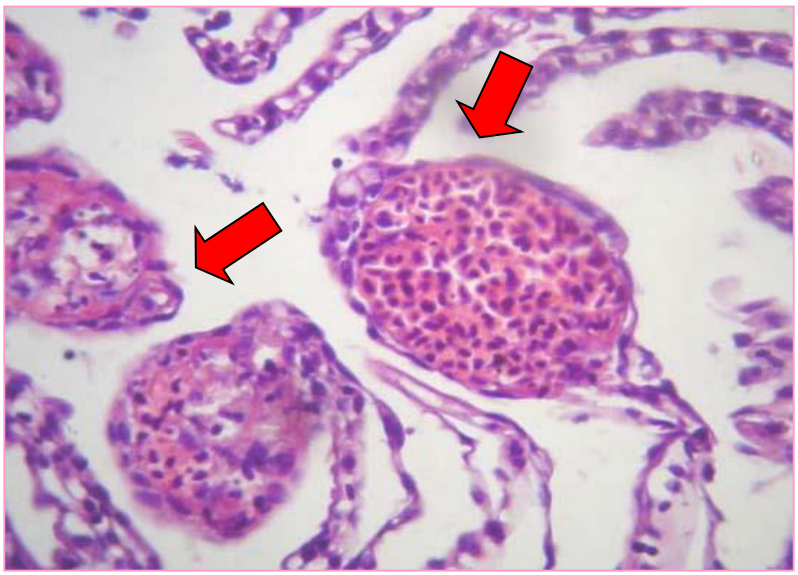

Figura 26. Telangiectasia en lamelas secundarias . 40X H&E



Figura 27. Hifas en branquias. 40X.Coloración de Grocott

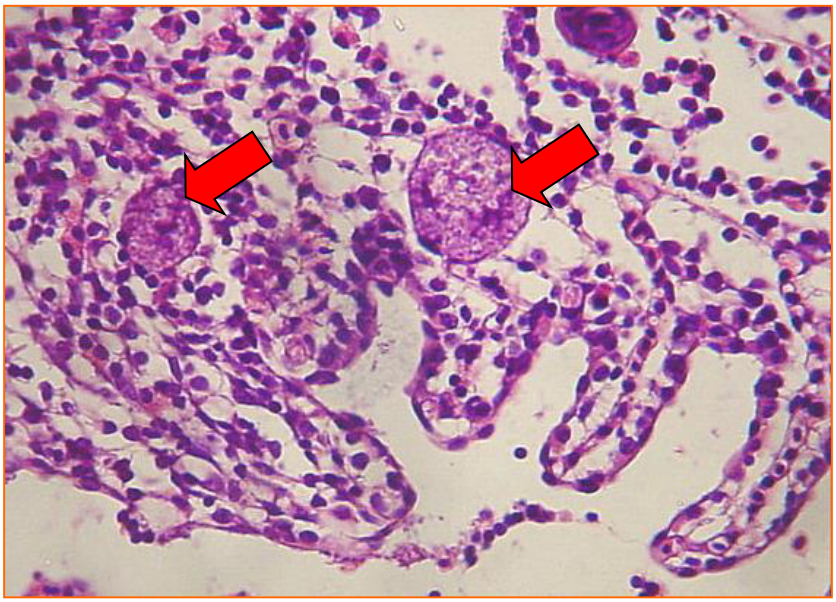

Figura 28. Esporas de microsporidios . 10X H&E

1.4.4 Frecuencia de lesiones microscópicas

Cuadro 8. Frecuencia de lesiones microscópicas encontradas en branquias

	GRADO					
LESION	**I**	**II**	**III**	**IV**	**N**	**%**
Hiperplasia interlaminar	30	53	20	12	115/165	69.7±3.6
Atrofia lamelas secundarias	36	46	14	10	106/165	64.2±3.7
Fusión lamelas secundarias	28	36	14	11	89/165	53.9±3.8
Edema lamelas secundarias	28	32	20	06	86/165	52.1±3.9
Atrofia lamelas primarias	33	19	08	03	63/165	38.2±3.8
Necrosis lamelas secundarias	28	21	09	--	58/165	35.2±3.7
Formación pseudomembrana	19	25	07	04	55/165	33.3±3.7
Mononucleares entre lamelas secundarias	23	24	07	--	54/165	32.7±3.6
Fusión lamelas primaria	19	25	07	03	54/165	32.7±3.6
PMN entre lamelas secundarias	13	20	04	04	41/165	24.8±3.3
Congestión lamelas secundarias	16	22	--	--	38/165	23.0±3.2
Presencia de bacterias	20	10	02	--	32/165	19.4±3.1
Pérdida arquitectura del órgano	16	07	04	03	30/165	18.2±3.0
Congestión en lamelas primaria	14	16	--	--	30/165	18.2±3.0
Telangiectasia de lamelas secundarias	11	16	--	--	27/165	16.4±2.9
Mononucleares en lamelas primarias	09	06	03	--	18/165	10.9±2.4

Materia orgánica en lamelas secundaria	06	12	--	--	18/165	10.9±2.4
Hipertrofia lamelas secundarias	07	--	04	03	14/165	8.5±2.2
PMN en lamelas primaria	12	--	--	--	12/165	7.3±2.0
Materia orgánica en lamelas primarias	06	06	03	--	12/165	7.3±2.0
Presencia de hifas	11	--	--	--	11/165	6.7±1.9
Necrosis lamelas primaria	03	04	--	--	7/165	4.2±1.6
Espora parasitaria	03	--	--	--	3/165	1.8±1.0
Espora de hongo	02	--	--	--	2/165	1.2±0.8

1.5 HIGADO:

1.5.1 Lesiones Macroscópicas:

1.5.1.1 **Cambios degenerativos**:

En el presente estudio se encontró 57.6%±3.9% de lesiones compatibles con cambios degenerativos en hígado, dentro de las cuales se puede mencionar 31.55%±3.6% (52/165) de **palidez hepática,** que al corte evidenció el parénquima con color más claro al promedio; 21.8%±3.2% (36/165) de **hígado amarillento,** que se observaba de un color ligeramente amarillo que contrastaba con el color normal, sin embargo, sus bordes eran agudos y su consistencia aparentemente normal. Y un escaso porcentaje, 4.2%±1.6% (7/165), presentaba **consistencia friable,** donde la consistencia del órgano fue débil y se desmenuzaba fácilmente a la palpación.

1.5.1.2 **Trastornos circulatorios:**

Se encontró 20.0%±3.1% (33/165) de trastornos circulatorios, dentro de los cuales se puede mencionar: 14.5%±2.7% (24/165) de hemorragias difusas, las que se observan como zonas hemorrágicas no circunscritas en la superficie del parénquima del órgano, sin aparente alteración al corte del mismo. Y un escaso porcentaje 4.8%±1.7% (8/165) de congestión, observando al hígado con bordes romos, aumentado de tamaño, de color rojo vinoso y que al corte fluía gran cantidad de sangre (Figura 29).

1.5.1.3 **Trastorno de adaptación**

En este estudio se encontró 21.2%±3.1% (35/165) de trastornos de adaptación, como la **hepatomegalia,** que se observó como el aumento del tamaño del hígado en toda su proporción.

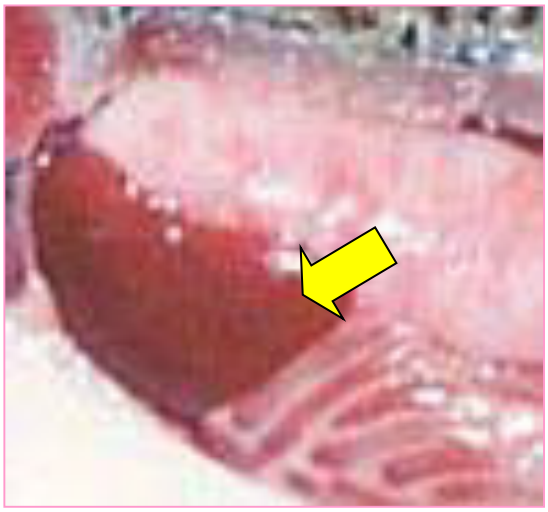

Figura 29. Congestión hepática

1.5.2 Frecuencia de lesiones macroscópicas

Cuadro 9. Frecuencia de lesiones macroscópicas encontradas en hígado

Lesiones	N	%
Cambios degenerativos	**95/165**	**57.6**± 3.9
Hígado pálido	52/165	31.5± 3.6
Hígado amarillento	36/165	21.8± 3.2
Hígado de consistencia friable	7/165	4.2± 1.5
Trastornos circulatorios	**33/165**	**20.0**± 3.1
Hígado con hemorragias difusas	24/165	14.5± 2.7
Hígado congestionado	8/165	4.8± 1.7
Trastorno de adaptación	**35/165**	**21.2**± 3.1
Hepatomegalia	35/165	21.2±3.1

1.5.3 Lesiones microscópicas:

A nivel microscópico se encontró el alto porcentaje de 97.0%±1.3 (160/165) correspondiente a **degeneración grasa** (la cual a su vez se presentó en grado escaso, leve, moderado y severo), en donde el citoplasma de los hepatocitos se observa con imágenes negativas de la grasa en forma de vacuolas, micro o macro vacuolar y con borde definido.

Algunas veces, las vacuolas han obligado al núcleo a desplazarse hacia un lado del citoplasma y a adquirir una forma ligeramente ovalada (Figura 30). También se encontró 92.1%±2.1% (152/165) de **congestión,** donde la vena centro lobulillar del parénquima hepático se observa dilatada en su calibre, a veces con presencia de glóbulos rojos en su interior, además de algunos sinusoides distendidos (Figura 31). La **presencia de centros melanomacrófagos** se determinó en 48.5%±3.9 (80/165) y se observó como acúmulos de melanocitos y macrófagos en las triadas hepáticas, adventicia de los vasos sanguíneos y conductos biliares (Figura 32).

También se encontró 34.0%±3.7% (56/165) de **edema de los conductos biliares,** lesión que se observa como zonas vacías entre el epitelio de los conductos y el tejido conjuntivo que reviste estos conductos, sugiriendo la presencia de líquido que se ha perdido por el procedimiento histológico. La **fibrosis de los conductos biliares** encontrada en 32.1%±3.6% (53/165) se evidenció por la proliferación de fibras colágeno alrededor de los conductos biliares, limitando el calibre del conducto y se observó también la proliferación de pequeños conductos biliares (Figura 33). Esto es claramente visible con la coloración de tricrómica de Masson (Figura 34), que evidencia las fibras de colágeno de un color verde, mientras que con H-E sólo se observa intensamente acidófila. Otra lesión encontrada en 17.6%±2.9% (29/165) fué la presencia de **acúmulos de mononucleares,** en la que se observa acúmulos de linfocitos en diferentes zonas del parénquima hepático, sin aparente causa inflamatoria. Asimismo, se pudo hallar 10.1%±2.3% (17/165) de **necrosis** en diversos grados, que se observa como múltiples zonas del parénquima hepático donde los hepatocitos están degenerados y/o con cambios de la citoarquitectura, citoplasma marcadamente basófilo y evidentes cambios a nivel nuclear como picnosis, cariorexis, cariolisis y muerte celular.

Finalmente, también se encontraron hallazgos como **esporas de hongos** en 1.2%±0.8% (2/165), las cuales se observan como estructuras redondeadas rodeada de una intensa reacción inflamatoria granulomatosa con mononucleares, macrófagos y algunas veces células gigantes; dichas estructuras son compatibles con esporas del hongo sistémico *Ichthyophonus sp*. En algunos casos la reacción fue tan severa que parte del tejido normal del órgano fue reemplazado por tejido conectivo, principalmente fibras colágeno evidenciada por las tinciones tricrómicas. La espora del hongo es PAS(+) y se reconoce por el color rojo margenta (Figura 35). Y, un 0.6%±0.5 (1/165) correspondió a **presencia de parásito,** reconocido por la observación de una estructura redondeada de contenido homogéneo y acidófilo ubicada en el interior de una arteria hepática, compatible con una espora de *Microsporidium sp.* (Figura 36).

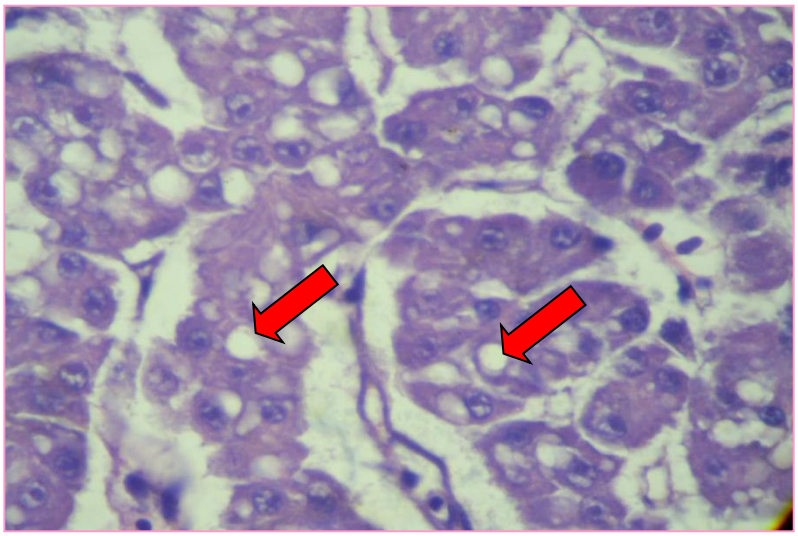

Figura 30. Degeneración grasa del hígado. 40X H&E

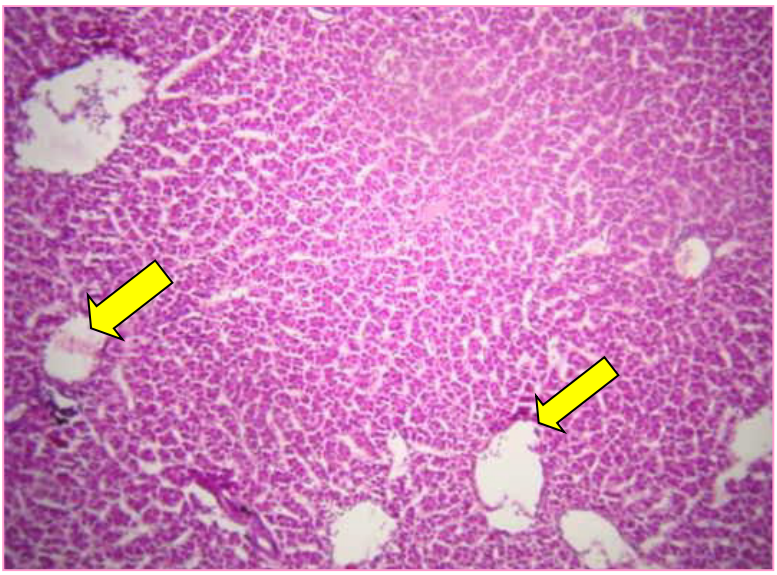

Figura 31. Congestión hepática. 10X H&E

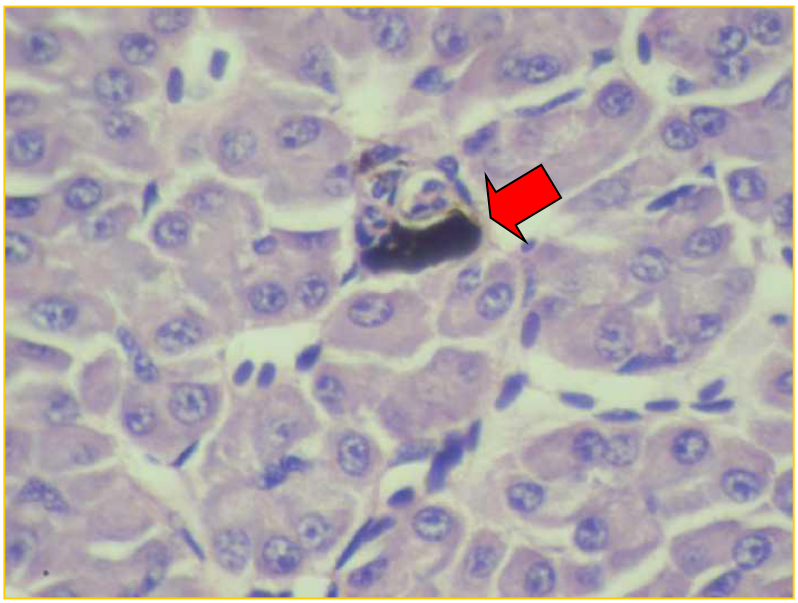

Figura 32. Acúmulo de melanocitos y macrófagos en el parénquima hepático. 40X.H&E

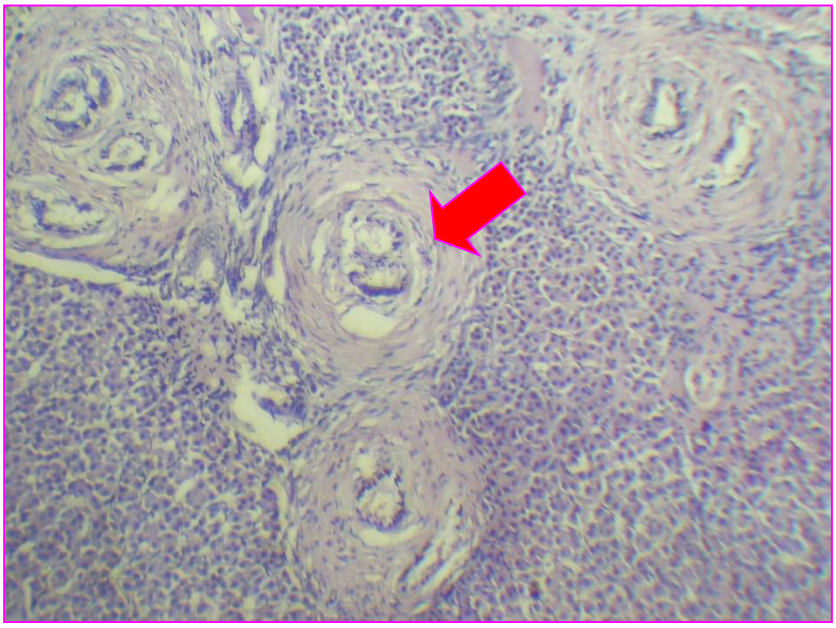

Figura 33. Fibrosis de conductos biliares. 10X H&E

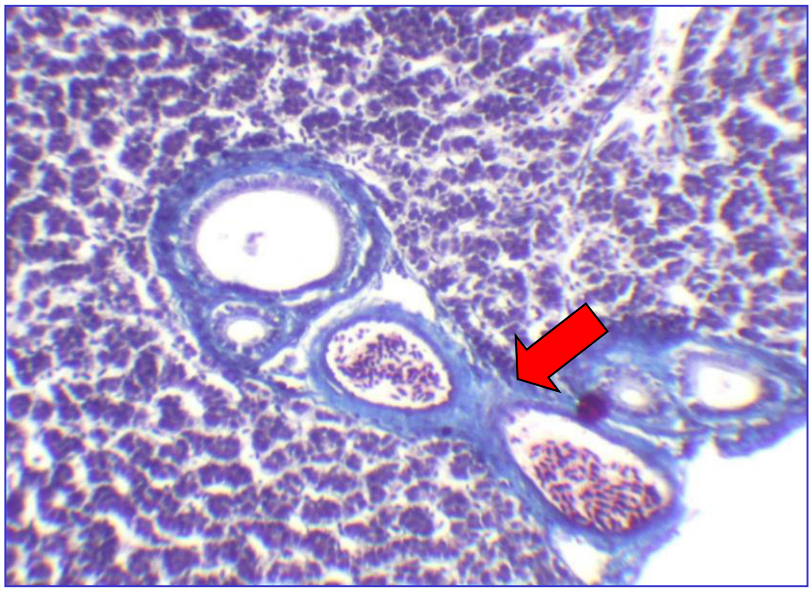

Figura 34. Fibrosis de conductos biliares. 10X . Tricromica de Masson.

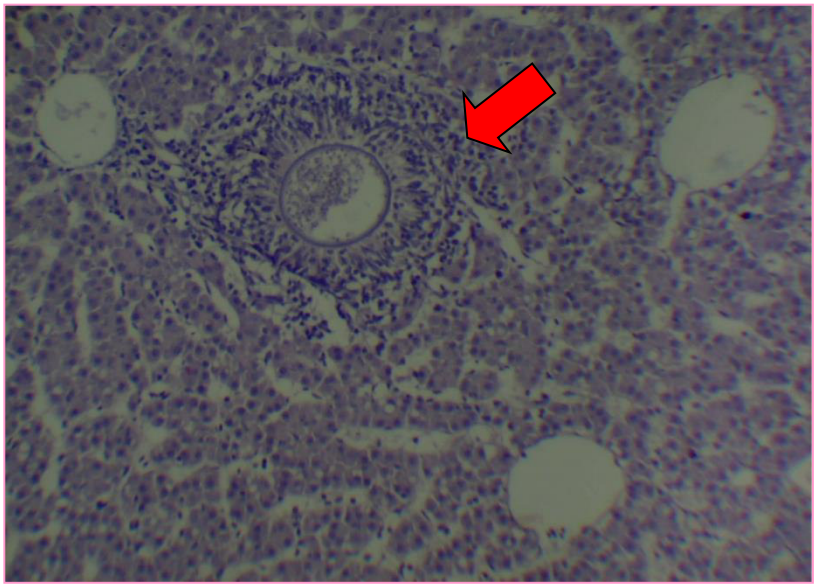

Figura 35. Esporas del hongo *Ichthyopnonus* sp. 10X H&E

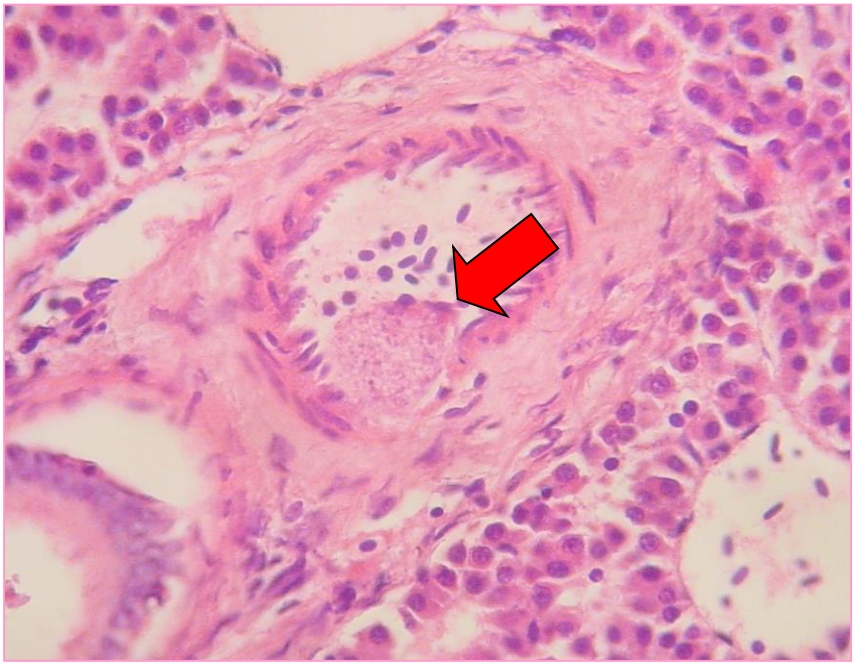

Figura 36. Xenoma de *Microsporidio sp*. en el interior de una arteria hepática. 10X. H&E

1.5.4 Frecuencia de lesiones microscópicas

Cuadro 10. Frecuencia de lesiones microscópicas encontradas en hígado

	GRADO					
LESION	**I**	**II**	**III**	**IV**	**N**	**%**
Degeneración grasa	18	46	60	36	160/165	97.0± 1.3
Congestión	10	06	16	120	152/165	92.1± 2.1
Presencia de CMM en triadas y conductos	28	40	12	--	80/165	48.5± 3.9
Edema conductos biliares	38	10	08	--	56/165	34.0± 3.7
Fibrosis de conductos biliares	25	20	04	04	53/165	32.1± 3.6
Acúmulos mononucleares	25	04	--	--	29/165	17.6± 2.9
Necrosis	09	06	02	--	17/165	10.1± 2.3
Espora de hongo	--	--	--	02	2/165	1.2± 0.8
Espora de parásito	01	--	--	--	1/165	0.6± 0.5

1.6 ESTOMAGO

1.6.1 Lesiones Macroscópicas

Las lesiones macroscópicas encontradas en este estudio fueron: 8.5%±2.2% (14/165) de **estómago con abundante mucosidad** de color crema**,** observado al aperturar el órgano que se encontraba sin contenido estomacal.

Asimismo, se encontraron algunas lesiones consideradas como hallazgos por el mínimo porcentaje en que se presentaron, y entre ellas están: 3.0%±1.3% (5/165) correspondiente a **presencia de concreciones,** observadas como masas compactas que a la palpación eran duras y de bordes lisos encontradas al aperturar el órgano. 2.4%±1.2% (4/165) de estómago con **serosa congestionada,** donde la superficie de la serosa se observaba de un color rojizo con visible dilatación de los pequeños vasos sanguíneos. 1.8%±1.0% (3/165) con **mucosa estomacal hemorrágica,** en la que se observó la mucosa con presencia de aparente hemorragia de tipo sufusión, en la parte central del órgano. En 1.2%±0.8% (2/165) se encontró la **mucosa estomacal congestionada,** que se observaba de coloración rojiza en toda la superficie del órgano. Finalmente, 0.6%±0.5%(1/165) de las muestras presentaron **mucosa estomacal necrosada,** mostrada como una perforación no sólo de la mucosa sino de todas las capas, y que al aperturar el órgano se observó una zona en la que no se pudo reconocer las estructuras propias del estómago, sino que presentaba un color crema-grisáceo con material blanquesino y destrucción de parte del órgano.

1.6.2 Frecuencia de lesiones macroscópicas

Cuadro 11 Frecuencia de lesiones macroscópicas encontradas en estómago

Lesión	**N**	**%**
Estómago con abundante mucosidad	14/165	8.5±2.2
Presencia con concreciones	5/165	3.0±1.3
Serosa congestionada	4/165	2.4±1.2
mucosa estomacal hemorrágica	3/165	1.8±1.0
mucosa estomacal congestionada	2/165	1.2±0.8
mucosa estomacal necrosada	1/165	0.6±0.5

1.6.3 Lesiones microscópicas

A nivel microscópico se pudo encontrar 17.1%±2.9% de presencia de **mononucleares en mucosa,** observados entremezclados con las células que conforman el epitelio de la mucosa. Además se observó 16.4%±2.8% de **congestión de submucosa,** donde los vasos sanguíneos que se localizan en esa capa se observan dilatados y repletos de glóbulos rojos.

También se encontró 14.0%±2.7% (23/165) de **lesiones compatibles con peroxidación lipídica,** en la cual se observan diversos cambios a nivel celular, caracterizadas por cambios degenerativos en el citoplasma, con cariorexis y cariolisis en el núcleo y muerte celular con presencia de restos acidófilos en las células que conforman el epitelio de la mucosa estomacal (Figura 37).

Además se encontró 12.1%±2.5% (20/165) de **degeneración de fibras musculares,** en la cual se observan algunas zonas débilmente teñidas con H-E, las mismas que a mayor aumento se observan con cambios degenerativos en el citoplasma de los miocitos, algunas veces sin alteración del núcleo, sin embargo, otras veces se observan contiguas a fibras musculares hipertrofiadas y otras veces sólo restos celulares y adipocitos.

También fueron encontradas otras lesiones en menores porcentajes como **hiperplasia de células caliciformes,** en 4.8%±1.7%, donde se aumentadas en número, evidenciadas específicamente por la coloración PAS, en la cual, las células mucosas se tiñen de rojo margenta, por el contenido de mucus del interior de su citoplasma. **Edema en submucosa,** encontrado en 3.0%±1.3% y se observa como abundante tejido conjuntivo laxo en la capa submucosa. **Infiltración de PMN en la capa muscular,** encontrado en 1.8%±1.0% (3/165) que observa como leve presencia de células de núcleo bilobulado, intensamente acidófilas, conocidas como células granulares eosinófilas, que se hallan entre las fibras musculares de la capa muscular del órgano. **Necrosis,** encontrado en 1.8%±1.0% (3/165) se observó como restos celulares entremezclados en la mucosa y la capa muscular, algunas veces con infiltración de PMNs. **Espora de hongo** encontrada en 1.2%±0.8% (2/165) donde se observa la presencia de la fase de espora que se encuentra en todas las capas del órgano, algunas veces acompañado de una intensa reacción granulomatosa, con presencia de células epitelioides, aislando el agente de las demás estructuras que lo rodean, en otros casos, se observa atrofia de las glándulas adyacentes. Así, por las características microscópicas encontradas, esta estructura es compatible con una espora del hongo *Ichthyophonus sp* (Figura 38)



Figura 37. Lesiones compatible con peroxidación lipidica. 40X. H&E

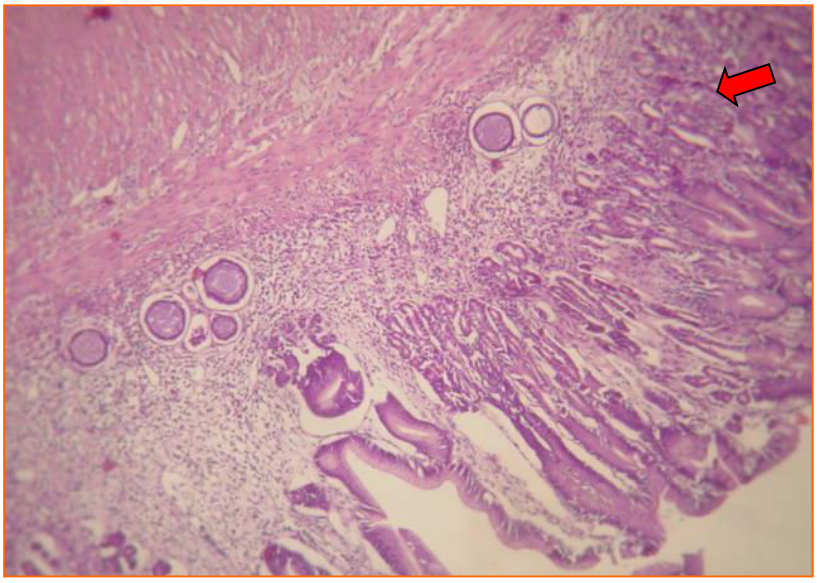

Figura 38. Esporas de *Ichthyophonus sp* en estómago. 10X. H&E

1.6.4 Frecuencia de lesiones microscópicas:

Cuadro 12 Frecuencia de lesiones microscópicas encontradas en estómago

	GRADO					
LESIONES	**I**	**II**	**III**	**IV**	**N**	**%**
Mononucleares en mucosa	23	05	--	--	28/165	17.1±2.9
Congestión en submucosa	12	15	--	--	27/165	16.4±2.8
Lesiones de peroxidación lipídica	15	08	--	--	23/165	14.0±2.7
Degeneración de fibras musculares	13	07	--	--	20/165	12.1±2.5
Hiperplasia de células caliciformes	08	--	--	--	8/165	4.8±1.7
Edema submucosa	05	--	--	--	5/165	3.0±1.3
PMN en capa muscular	03	--	--	--	3/165	1.8±1.0
Necrosis	03	--	--	--	3/165	1.8±1.0
Espora de hongo	--	01	01	--	2/165	1.2±0.8

1.7 CIEGOS PILORICOS

1.7.1 Lesiones Macroscópicas

En el presente estudio se pudo encontrar 16.4%±2.9 (27/165) de truchas que presentaban los ciegos pilóricos con **contenido amarillento,** que fue visualizado al realizar un corte de estos órganos. También se pudo encontrar 1.8%±1.0% (3/165) que presentaban **congestión,** así, los ciegos pilóricos se encontraron con una coloración rojiza, en toda su superficie externa.

Finalmente, 1.8%±1.0% (3/165) de los ciegos pilóricos muestreados, estuvieron **llenos de mucosidad** y sin presencia de contenido alimenticio y fueron observados al ser aperturados.

1.7.2 Frecuencia de lesiones macroscópicas

Cuadro 13. Frecuencia de lesiones macroscópicas encontradas en ciegos pilóricos

Lesiones	**N**	**%**
Con contenido amarillento	27/165	16.4±2.9
Congestión	3/165	1.8±1.0
Llenos de mucus	3/165	1.8±1.0

1.7.3 Lesiones Microscópicas

A nivel microscópico se puedo encontrar 52.1%±3.9% (86/165) de **lesiones compatibles con peroxidación lipídica,** en donde las células de la mucosa de los ciegos pilóricos presentan cambios a nivel del citoplasma, como material acidófilo (Figura 39). Asimismo, se encontró 12.1%±2.5% (20/165) de **infiltración de células mononucleares en mucosa,** en la que se observan linfocitos entre las células de la mucosa. La **congestión** fue encontrada en 7.9%±2.1% (13/165) y observada en los vasos sanguíneos repletos de sangre y dilatados.

También se encontró 6.7%±1.9% (11/165) de **hiperplasia de células caliciformes,** evidenciadas por aumento del número de células mucosas en la capa mucosa. Asimismo, se encontró 3.0%±1.3% (5/165) de **degeneración vacuolar de células epiteliales,** evidenciado por la presencia de vacuolas en su citoplasma .

De la misma manera, se encontró 1.8%±1.0% de **presencia de mononucleares en lámina propia,** distribuidos muy esporádicamente en la submucosa.

Finalmente, se encontró 1.2%±0.8% (2/165) de **macrófagos con pigmentos en lámina propia,** de color marrón en su interior citoplasmático.

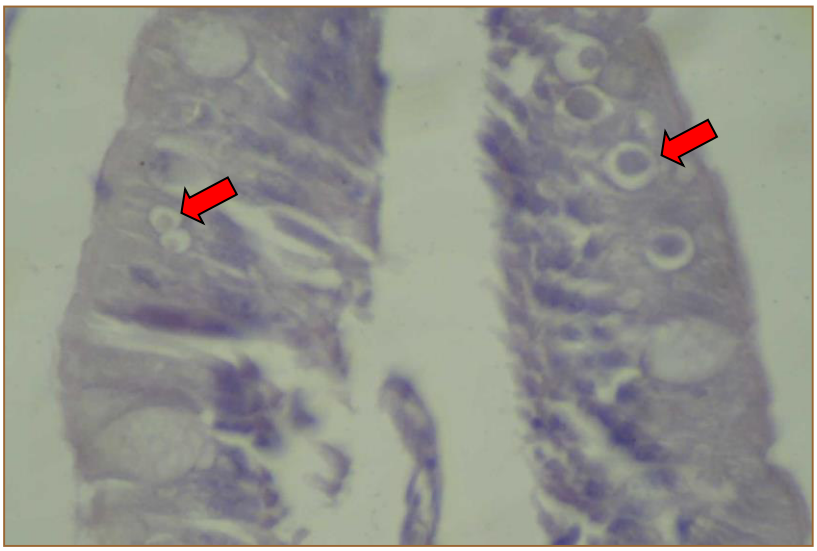

Figura 39 . Lesiones compatibles con peroxidación lipídica en ciegos pilóricos.

1.7.4 Frecuencia de lesiones microscópicas

Cuadro 14. Frecuencia de lesiones microscópicas encontradas en ciegos pilóricos

LESIONES	GRADO I	II	III	IV	N	%
Lesiones de peroxidación lipídica	47	28	07	04	86/165	52.1±3.9
Infiltración de linfocitos en mucosa	20	--	--	--	20/165	12.1±2.5
Congestión	10	--	--	03	13/165	7.9±2.1
Hiperplasia células caliciformes	03	08	--	--	11/165	6.7±1.9
Degeneración de células del epitelio	02	03	--	--	5/165	3.0±1.3
Infiltración de mononucleares en lámina propia	03	--	--	--	3/165	1.8±1.0
Macrófagos con pigmentos en lámina propia	02	--	--	--	2/165	1.2±0.8

1.8 INTESTINOS

1.8.1 Lesiones macroscópicas

A nivel macroscópico se pudo encontrar 12.1%±2.5% (20/165) de truchas que presentaban **contenido amarillento** en sus intestinos, el cual era de consistencia mucoso. Asimismo, se encontró 10.9%±2.4% (18/165) de **congestión,** donde los intestinos se observaron con una superficie de color rojiza.

También se encontró 4.2%±1.6% (7/165) de truchas con el intestino **lleno de mucus,** observado a su apertura un contenido mucoso de color crema-blanquecino.

De la misma manera, se hallaron 1.8%±1.0% (3/165) de intestinos con la presencia de **semillas de trébol** casi incrustadas en la mucosa, algunas veces parecían mostrar oclusión intestinal. Y, 0.6%±0.5% (1/165) de intestinos en cuyo interior se encontraron **concreciones,** a manera de cuerpos extraños con característica pétrea, duro al tacto y de un color marrón oscuro.

1.8.2 Frecuencias de lesiones macroscópicas

Cuadro 15. Frecuencia de lesiones macroscópicas encontradas en intestinos

Lesiones	N	%
Contenido amarillento	20/165	12.1± 2.5
Congestión	18/165	10.9± 2.4
Lleno de mucus	7/165	4.2±1.6
Con semillas de trébol	3/165	1.8±1.0
Con concreciones	1/165	0.6±0.5

1.8.3 Lesiones microscópicas

A nivel microscópico se encontró 32.1%±3.7% (53/165) de **edema en la lámina propia de las vellosidades,** observado como el aumento del tejido conjuntivo laxo en el estrato compacto de la lámina propia del órgano, aparentando un aumento del tamaño de la vellosidad (Figura 40).

Asimismo, se encontró 26.1%±3.4% (43/165) de **lesiones compatibles con peroxidación lipídica,** donde se observa muerte celular de las células del epitelio, reconociéndose porque las células apoptóticas forman esferas eosinofilicas y el núcleo se muestra picnótico. La **congestión en lámina propia,** se reportó en 21.8%±3.2% (36/165) y se evidenció cuando los vasos sanguíneos de la lámina propia estaban dilatados, pletóricos y llenos de sangre.

Otras lesiones encontradas en menor porcentaje fueron **hiperplasia de células caliciformes** en 10.3%±2.4% (17/165), evidenciado por su aumento en el epitelio del órgano, muy notorio con la coloración PAS. La **infiltración de mononucleares en la lámina propia,** fue encontrado en 7.3%±2.0% (12/165) donde estas células descansan entre el tejido laxo de la lámina propia.

Finalmente, también se pudo encontrar 1.2%±0.8% (2/165) de **esporas de hongos,** en las capas: mucosa, muscular y serosa del órgano, rodeadas de una membrana delgada visible con la coloración de Tricrómica y presentando en algunos casos una reacción granulomatosa. Las características de la espora son compatibles con *Ichthyophonus sp* (Figura 41)



Figura 40. Edema en lámina propia del intestino. 10X H&E.

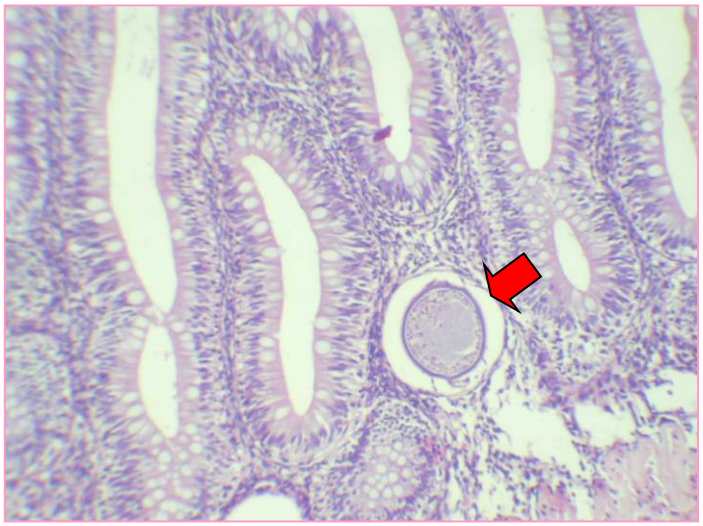

Figura 41. Esporas de *Ichthyophonus sp* en intestino. 10X H&E.

1.8.4 Frecuencia de lesiones microscópicas

Cuadro 16. Frecuencia de lesiones microscópicas encontradas en intestinos

LESIONES	GRADO				N	%
	I	II	III	IV		
Edema en lámina propia de vellosidades	32	10	05	06	53/165	32.1±3.7
Lesiones de peroxidación lipídica	35	08	--	--	43/165	26.1±3.4
Congestión en lámina propia	19	10	--	07	36/165	21.8±3.2
Hiperplasia células caliciformes	04	10	--	03	17/165	10.3±2.4
Infiltración de linfocitos en lámina propia	--	12	--	--	12/165	7.3±2.0
Esporas de hongos	--	--	02	--	2/165	1.2±0.8

1.9 RIÑON

1.9.1 Lesiones Macroscópicas

En este estudio se encontró 6.1%±1.9% (10/165) de truchas con riñón de aspecto **parcialmente pulposo,** y, sólo un 0.6%±0.5% (1/165) **totalmente pulposo,** donde el riñón estaba dilatado, de color rojo oscuro, congestionada y sobresaliente hacia la cavidad celómica.

En 1.8%±1.0% (3/165) se encontró el riñón con **consistencia deleznable,** es decir, la consistencia del órgano era suave y fácilmente desmenuzable a la palpación.

También, en 1.8%±1.0% (3/165) de la muestra, se observó riñón **con puntos blancos y negros** en la superficie del órgano. Y en 1.2%±0.8% (2/165) de la muestra se encontró el riñón con **congestión,** que se observaba de un color rojo vinoso en toda la extensión del órgano.

1.9.2 Frecuencia de lesiones macroscópicas

Cuadro 17. Frecuencia de lesiones macroscópicas encontradas en riñón

Lesiones	N	%
Parcialmente pulposo	10/165	6.1±1.9
Consistencia deleznable	3/165	1.8±1.0
Con puntos blancos y negros	3/165	1.8±1.0
Congestionado	2/165	1.2±0.8
Totalmente pulposo	1/165	0.6±0.5

1.9.3 Lesiones Microscópicas

A nivel microscópico se pudo encontrar 81.2%±3.0% (134/165) de truchas que presentaron un evidente **aumento de centros melano macrófagos (CMM),** normalmente, estos CMM están presente en el riñón, sin embargo, en el presente trabajo, se encontró los macrófagos aumentados en número, muchas veces en grandes grupos, dando la apariencia de ejercer presión sobre las demás estructuras del órgano como los túbulos, los cuales algunas veces presentaban lesiones de tipo degenerativo; encontrándose en 62.4%±3.8% (103/165) de las muestras, **degeneración de túbulos,** observándose la presencia de vacuolas en el interior de las células epiteliales que los tapizan, y otras, con presencia de detritus, sin aparente cambio en el núcleo (Figura 42 y Figura 43).

Asimismo, se encontró 43.0%±3.9% (71/165) de **necrosis coagulativa de los túbulos,** que se observaron fuertemente acidófilos, con estructuras a manera de gotas hialinas de diferentes tamaños en el citoplasma de las células que los tapizan; algunas veces con cambios en el núcleo como cariorexis y cariolisis (Figura 44).

De la misma manera se encontró, 37.0%±3.8% (61/165) de **edema glomerular,** el que es observado como una dilatación de la cápsula de Bowman en algunos glomérulos. Mediante la coloración tricrómica, se pudo observar un leve aumento de fibras colágenos alrededor de la cápsula.

También se pudo encontrar 28.5%±3.5% (47/165) de la presencia de una **sustancia acidófila en interior de túbulos,** observado como un contenido acidófilo en el interior de los túbulos coloreados con H-E (Figura 45).

En menor porcentaje, 16.4%±2.9% (27/165) se encontró **congestión,** observado cuando los capilares y vasos sanguíneos venosos del tejido se presentaban pletóricos y llenos de glóbulos rojos.

Un hallazgo encontrado en éste órgano fue la presencia severa de **esporas de hongos** en 1.2%±0.8% (2/165), lo que se observó con la coloración HE como múltiples estructuras ligeramente acidófilas, esféricas y con una fina membrana que la separa de la intensa reacción granulomatosa (nítidamente observado con la tricrómica de Masson).Mientras que con la coloración de Ziehl Nielsen apenas se pudo observar el interior de la espora tenuemente acidófila, la reacción del PAS resultó positiva para esta estructura, y por las características antes descritas compatible con una espora del hongo sistémico *Ichthyophonus sp* (Figura 46).

Adicionalmente, registramos la **presencia de bacterias** de forma bacilar o cocobacilar en el interior de los túbulos renales, resultados obtenidos por inmuno fluorescencia indirecta (IFI), de un total de 30 muestras de tejido renal embebidas en parafina y que fueron analizadas por este ensayo se obtuvo inmunoreacción con fluorescencia a *Renibacterium salmoninarum* en 10 de las muestras; mientras que en 20 muestras no se observó inmunoreacción (Figura 47).

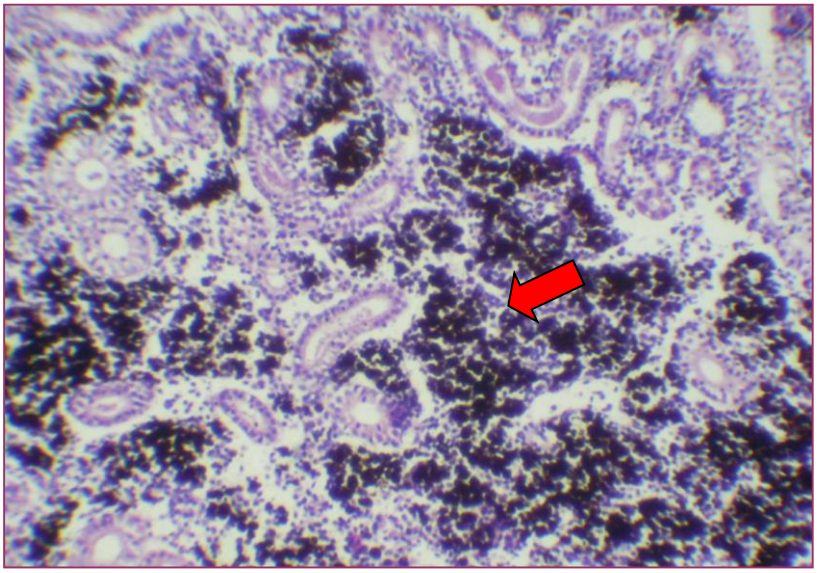

Figura 42. Aumento de centro melano macrófagos en el parénquima renal.

10X H&E

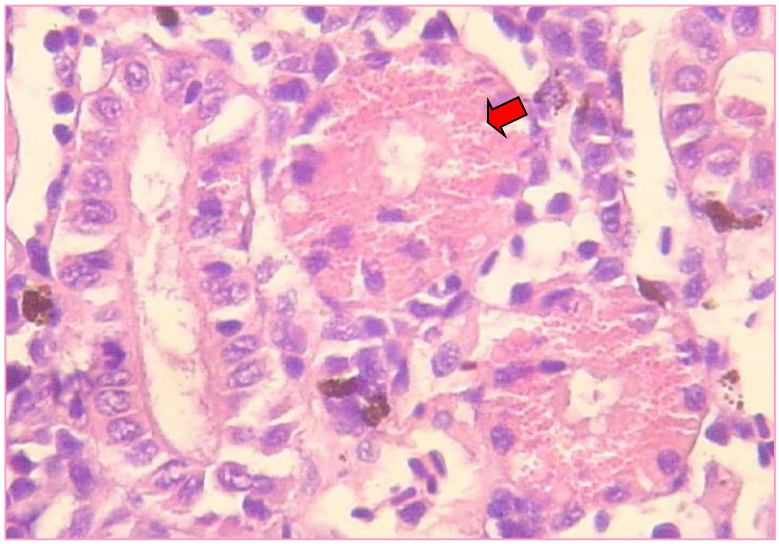

Figura 43. Degeneración del epitelio de los túbulos renales. 40X.H&E

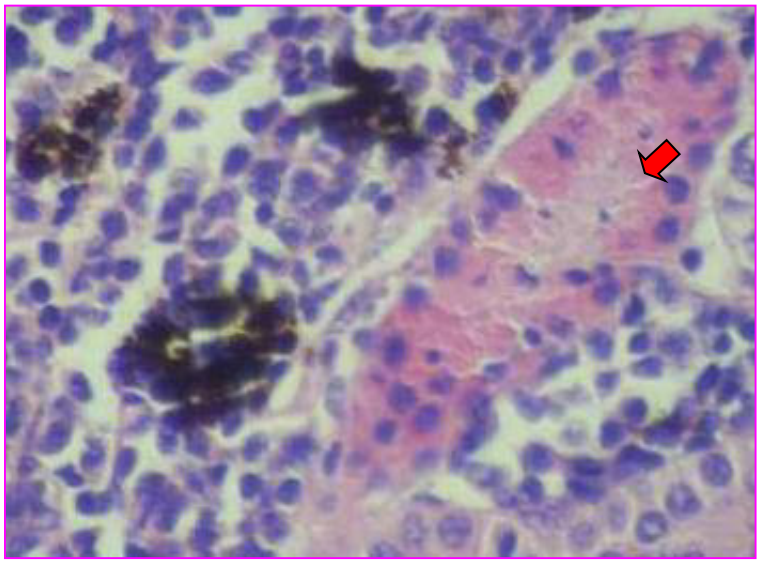

Figura 44. Túbulos renales corticales con necrosis coagulativa.

40X H&E.

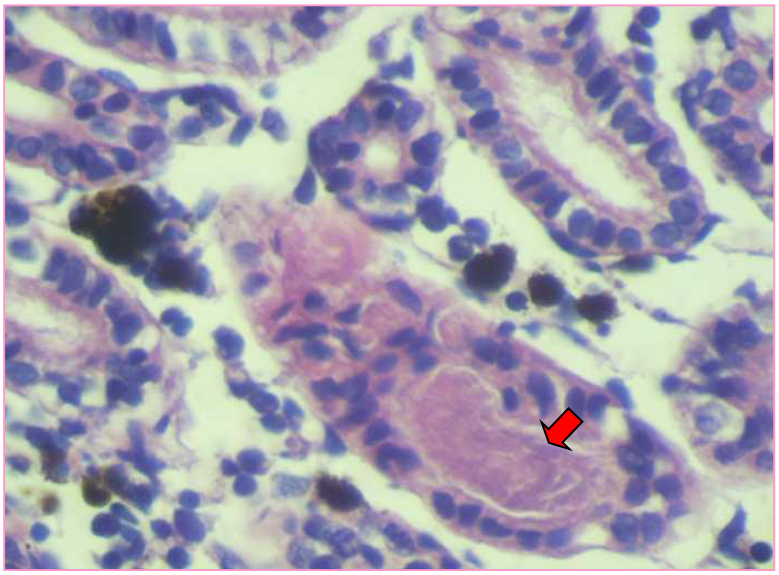

Figura 45. Presencia de sustancia acidófila en interior de túbulos. 40X.H&E

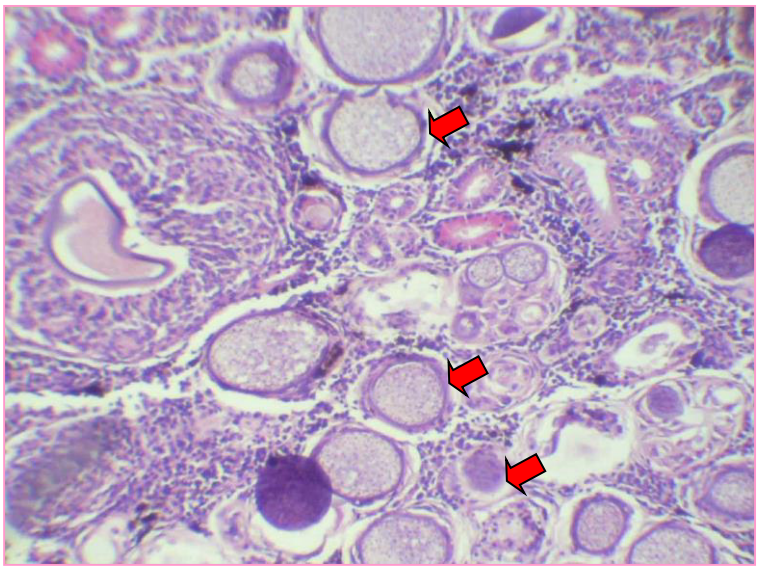

Figura 46. Presencia de *Ichthyophonus sp* en tejido renal. 10X PAS

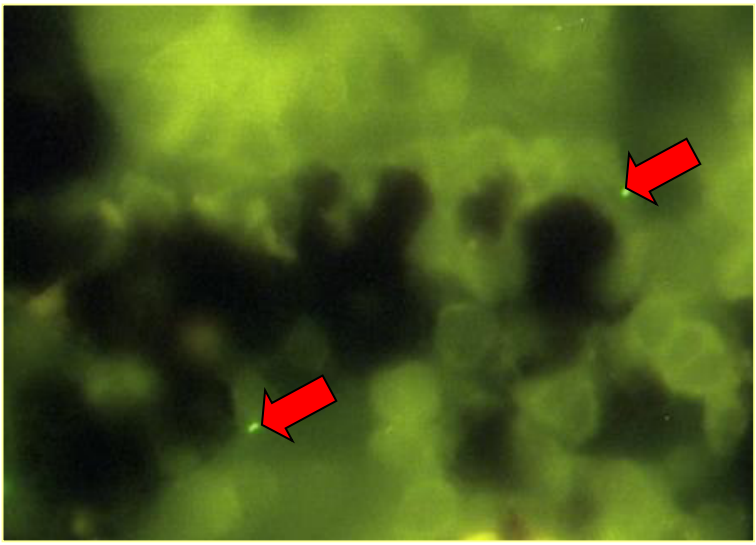

Figura 47. Presencia de bacteria *Renibacterium salmoninarum* en tejido renal. 10X. IFI.

1.9.4 Frecuencia de lesiones microscópicas

Cuadro 18. Frecuencia de lesiones microscópicas encontradas en riñón

LESION	GRADO I	II	III	IV	N	%
Aumento de CMM	18	28	24	64	134/165	81.2± 3.0
Degeneración de túbulos	50	38	15	--	103/165	62.4± 3.8
Necrosis coagulativa de túbulos	33	28	10	--	71/165	43.0± 3.9
Edema glomerular	63	20	11	04	61/165	37.0± 3.8
Sustancia acidófilo en interior de túbulos	13	10	18	06	47/165	28.5± 3.5
Congestión	09	16	02	--	27/165	16.4± 2.9
Espora de hongo	--	--	--	02	2/165	1.2± 0.8

1.10 BAZO

1.10.1 Lesiones Macroscópicas

Se encontró 27.3%±3.5% (45/165) de **congestión,** donde se observó al bazo de color rojo vinoso muy oscuro y al corte fluyò gran cantidad de sangre.

También se pudo encontrar 23.6%±3.3%(39/165) de **esplenomegalia**, reconocida por el aumento de tamaño del órgano, así como la presencia de bordes romos y aspecto brillante.

Finalmente, el 5.5%±1.8% (9/165) de las truchas muestreadas presentaron el bazo con **superficie rugosa,** es decir, superficie irregular, además de observarse una coloración ligeramente blanquesina de la cápsula.

1.10.2 Frecuencia de lesiones macroscópicas

Cuadro 19. Frecuencia de lesiones macroscópicas encontradas en bazo

Lesiones en bazo	**N**	**%**
Congestión	45/165	27.3±3.5
Esplenomegalia	39/165	23.6±3.3
Superficie rugosa	9/165	5.5±1.8

1.10.3 Lesiones microscópicas

Se encontró 76.4%±3.3% (126/165) de **congestión,** observándose que los vasos sanguíneos del bazo se encuentran dilatados y llenos de glóbulos rojos (Figura 48). Mientras que se encontró 66.1%±3.7% (109/165) de **acúmulo de pigmentos,** observándose que los macrófagos contenían pigmentos marrón en su citoplasma, y se hallaban distribuidos en todo el estroma del órgano y en la periferie de los capilares (Figura 49).

En menores porcentajes se encontró la **depleción medular,** 6.1%±1.9% (10/165), observada como el predominio de glóbulos rojos y la disminución de centros o folículos linfoides.

Los hallazgos encontrados en este órgano fueron las **esporas de hongos** en 1.2%±0.9% (2/165), observado como una estructura de forma circular con una densa membrana que lo bordea la cual es de color verde intenso con la coloración tricrómica, asi, por estas características, esta estructura es compatible con esporas de *Ichthyophonus sp.* Algunas veces rodeada de una masiva reacción granulomatosa con presencia de células epitelioides,

Finalmente, el hallazgo de 0.6%±0.5% (1/165) de una **espora parasitaria,** vista como una estructura circular, coloreada acidófilamente por la eosina, y ubicada en el estroma del órgano, es compatible con la fase de espora del parásito *Microsporidio sp* (Figura 50).

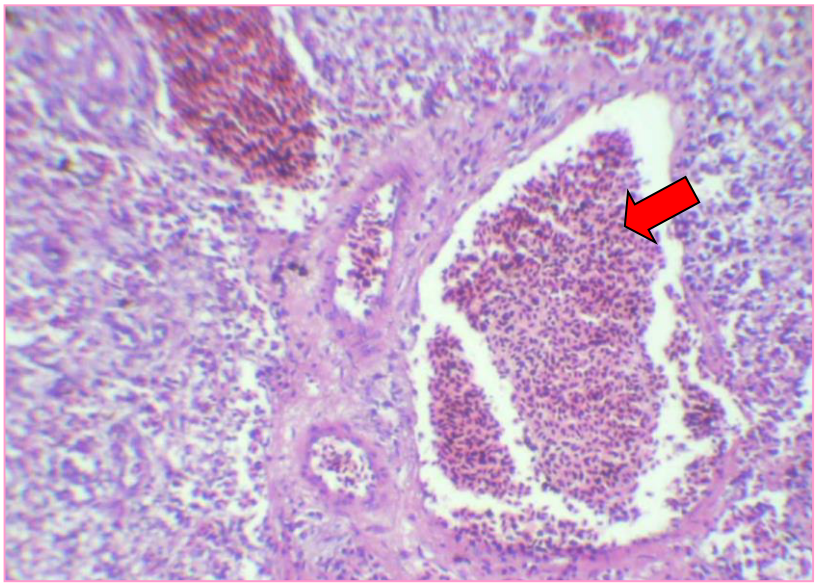

Figura 48. Congestión en bazo, dilatación de vasos venosos con presencia de sangre en su interior. 40X. H&E.

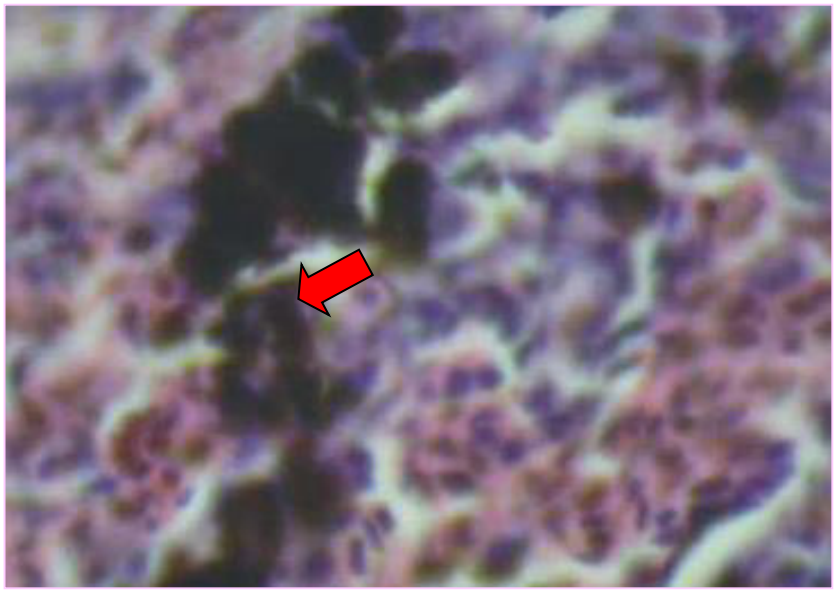

Figura 49. Acúmulo de pigmentos en macrófagos del estroma del bazo 40X. H&E

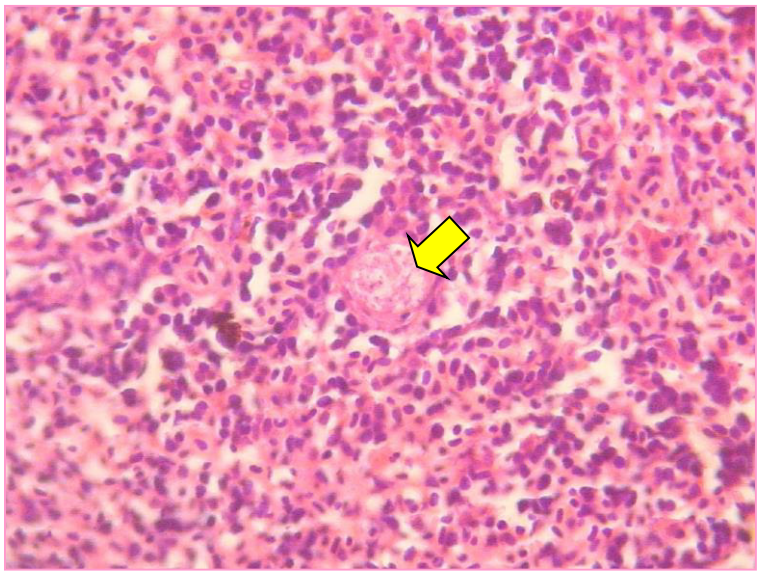

Figura 50. Espora de *Microsporidio sp* en estroma del bazo 40X. H&E

1.10.4 Frecuencia de lesiones microscópicas

Cuadro 20. Frecuencia de lesiones microscópicas encontradas en bazo

	GRADO					
LESIONES	**I**	**II**	**III**	**IV**	**N**	**%**
Congestión	53	18	17	38	126/165	76.4±3.3
Acúmulo de pigmentos	50	16	21	22	109/165	66.1±3.7
Depleción de medula	10	--	--	--	10/165	6.1±1.9
Espora de hongo	--	02	--	--	2/165	1.2±0.9
Espora parasitaria	01	--	--	--	1/165	0.6±0.5

1.11 PÁNCREAS

1.11.1 Lesiones macroscópicas:

A nivel macroscópico se pudo encontrar 0.6%±0.5% (1/165) correspondiente a **congestión** del páncreas, que presentaba una superficie de color rojizo homogéneo y estaba ubicado entre los ciegos pilóricos. También se pudo encontrar 0.6%±0.5% (1/165) en los que se observó la **presencia de petequias,** vistos como pequeños puntos rojos, correspondientes a hemorragias puntiformes.

1.11.2 Frecuencia de lesiones macroscópicas

Cuadro 21 Frecuencia de lesiones macroscópicas encontradas en páncreas

Lesiones	N	%
Congestión	1/165	0.6± 0.5
Petequias	1/165	0.6± 0.5

1.11.3 Lesiones microscópicas:

A nivel microscópico, se encontró 41.2%± 3.9% (68/165) de **congestión** donde se observó los vasos sanguíneos del tejido pancreático dilatados y llenos de sangre. Un porcentaje del 19.4%±3.1% (32/165) se registró para **degeneración de células acinares** del páncreas y que se observan como cambios degenerativos a nivel del citoplasma con presencia de vacuolas de borde irregular, de diferentes tamaños y pobremente teñidos por la hematoxilina (Figura 51).

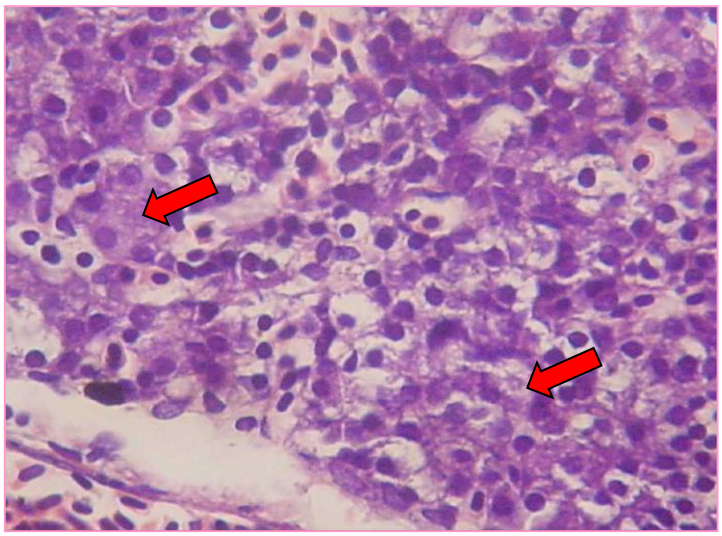

Figura 51. Degeneración de células acinares pancreáticas, evidenciada por la presencia de vacuolas en el interior de su citoplasma. 40X. H&E

1.11.4 Frecuencia de lesiones microscópicas

Cuadro 22 Frecuencia de lesiones microscópicas encontradas en páncreas

	GRADO					
LESIONES	I	II	III	IV	N	%
Congestión	36	10	14	08	68/165	41.2± 3.9
Degeneración de células acinares	26	03	03	--	32/165	19.4± 3.1

1.11 CORAZON

1.12.1 Lesiones macroscópicas

A nivel macroscópico se encontró 4.8%±1.7% (8/165) de miocardio con **congestión,** observándose una coloración rojiza en toda su superficie.

1.12.2 Frecuencia de lesiones macroscópicas

Cuadro 23 Frecuencia de lesiones macroscópicas encontradas en corazón

Lesiones	N	%
Congestión	8/165	4.8± 1.7

1.12.3 Lesiones microscópicas

A nivel microscópico, se encontró 24.2%±3.3% (40/165) de **congestión del pericardio,** observándose que los capilares y pequeños vasos sanguíneos del pericardio se encontraban dilatados y llenos de glóbulos rojos. También se pudo encontrar 3.0%±1.3% (5/165) de **hipertrofia del miocardio,** donde las fibras musculares de la capa compacta del miocardio se encontraban aumentadas de tamaños por sectores, evidenciándose por el gran tamaño de su núcleo y su coloración pálida.

Como hallazgo se reporta la presencia de **esporas de hongos** en 1.2%±0.8% (2/165) donde se observa una intensa reacción inflamatoria de tipo crónico y granulomatoso envolviendo a cada estructura redondeada localizada en el miocardio, estas estructuras son compatibles con esporas del hongo *Ichthyophonus sp* (Figura 52).



Figura 52. Esporas de *Ichthyophonus sp* en miocardio. 40X H&E.

1.12.4 Frecuencia de lesiones microscópicas

Cuadro 24. Frecuencia de lesiones microscópicas encontradas en el corazón

LESIONES	GRADO I	II	III	IV	N	%
Congestión del pericardio	40	--	--	--	40/165	24.2± 3.3
Hipertrofia del miocardio	05	--	--	--	5/165	3.0± 1.3
Esporas de hongos	--	--	--	02	2/165	1.2± 0.8

1.13 VEJIGA NATATORIA

1.13.1 Lesiones Macroscópicas

Las lesiones macroscópicas encontradas en vejiga natatoria no fueron muy elevadas, siendo así 4.8%±1.7% (78/165) de **congestión**, en la que se observó el órgano con una coloración rojiza, debiendo ser blanco-nacarado o blanco-transparente.

También se encontró la escasa **presencia de un líquido sanguinolento** en el interior de vejiga natatoria, en un solo caso, 0.6%±0.5% (1/165).

1.13.2 Frecuencia de lesiones macroscópicas

Cuadro 25 Frecuencia de lesiones macroscópicas encontradas en vejiga natatoria

Lesiones	N	%
Congestión	8/165	4.8± 1.7
Presencia de líquido sanguinolento	1/165	0.6± 0.5

1.13.3 Lesiones microscópicas

A nivel microscópico, se pudo encontrar 22.4%±3.2% (37/165) de **congestión en la lámina propia** del órgano, observándose que los vasos sanguíneos de esa capa se encontraban dilatados y repletos de sangre (Figura 53).

Asimismo, se encontró 11.5%±2.5% (19/165) de **infiltración de mononucleares en adventicia,** al encontrarse la presencia esporádica de linfocitos entre el tejido conjuntivo laxo que conforma la capa adventicia.

Finalmente, se encontró 5.5%±1.8% (9/165) de **hipertrofia de la capa muscular,** en la que se observa algunas fibras musculares que se hayan aumentadas de tamaño.

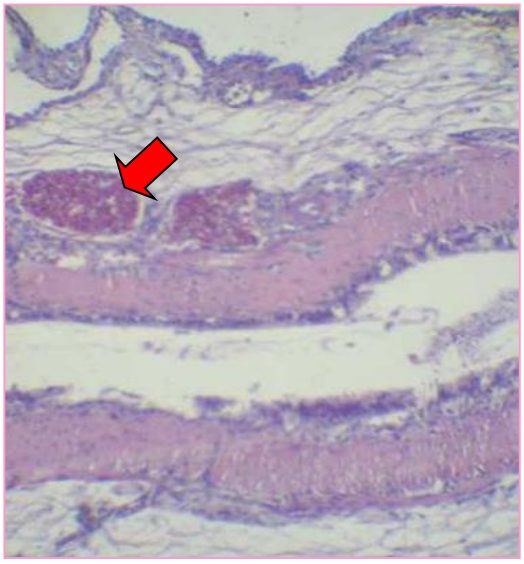

Figura 53. Congestión en lámina propia de vejiga natatoria. 10X. H&E

1.13.4 Frecuencia de lesiones microscópicas

Cuadro 26. Frecuencia de lesiones microscópicas encontradas en vejiga natatoria

	GRADO					
LESIONES	**I**	**II**	**III**	**IV**	**N**	**%**
Congestión en lámina propia	31	02	01	03	37/165	22.4± 3.2
Infiltración de mononucleares en adventicia	19	--	--	--	19/165	11.5± 2.5
Hipertrofia de capa muscular	09	--	--	--	9/165	5.5± 1.8

V DISCUSION

En cuanto a piel, las lesiones macroscópicas encontradas en el presente estudio fueron melanización completa en 43.0%±3.9% (71/165) y parcial en 40.0%±3.8% (66/165), siendo corroboradas a la microscopía con acumulación severa de pigmentos a nivel de la dermis en 31.0%±3.6% (51/165), observándose como alteraciones en la distribución de la melanina en esa capa. Al respecto, Brown (2000), Flores (2002) y Zuasti (2002) coinciden en mencionar que la respuesta de los peces ante situaciones de estrés, generaría que el hipotálamo libere mayor cantidad de hormona liberadora de corticotrofina (CRF o CRH) la que alcanzaría la hipófisis por contacto neural directo, y que a su vez, estimularía la liberación de la hormona adrenocorticotropa (ACTH), endorfinas y la hormona estimulante de los melanocitos (MSH). Esta última, produciría una alteración en la agregación o dispersión de los gránulos de melanina dentro de las células pigmentarias dendríticas, llamadas melanocitos o melanóforos, causando cuadros de melanización o despigmentación en algunas zonas de la piel, lo que es visible macroscópicamente. Por otro lado, Conroy y Vásquez (1971), Brown (2000) y Noga (2000) reportan que la presencia de melanización se observa en muchas enfermedades y entre las principales citan a la necrosis pancreática infecciosa (IPN), septicemia hemorrágica viral (SHV), forunculosis, enfermedad bacteriana del riñón (BKD), yersiniosis, enfermedad del torneo, diplostomiasis, ictiofoniasis y piscirickettsiosis. Estas enfermedades se presentan acompañadas de otros signos además de la melanización. Asimismo, se menciona la presentación de melanización en casos de problemas nutricionales tales como deficiencias de riboflavina, niacina, cianocobalamina y acido ascórbico (Committee on Animal Nutrition, Board on Agriculture and National Research Council, 1993; Tacon,1995). En el presente estudio no se ha podido asociar este tipo de lesión a algún agente patógeno por la ausencia de estos ante las coloraciones, Gram, Giemsa y Grocott. Sin embargo, se recomienda realizar otras pruebas de diagnóstico de mayor sensibilidad para el descarte de

distintos patógenos. Por otro lado, se debe recordar que las truchas muestreadas fueron peces con algún signo de enfermedad y que en muchos casos presentaban debilidad, por lo cual no eran capaces de capturar el alimento oportunamente, lo que conllevaría a deficiencias de algún tipo de nutriente. Por todo lo antes mencionado, éste estudio corrobora que la lesión conocida como "melanización" (sea completa o parcial) resulta ser un indicativo de la alteración de la condición de salud en los peces, independientemente de cuál sea la causa que lo origine, en concordancia con los autores citados en párrafos anteriores.

Otras lesiones encontradas macroscópicamente son las úlceras en 1.8%±1.0% (3/165), las mismas que fueron corroboradas a la microscopía con el mismo porcentaje. La escasa presencia de esta lesión, nos sugiere que su origen no se debería a causas infecciosas, sino a traumatismos, quizás relacionados al manejo o actividades de selección propias de todo cultivo, como lo menciona Hibiya (1982). Asimismo, Brown (2000), Noga (2000) y De Blas y Muzquiz (2004) afirman que éstas úlceras se convertirían en una vía de ingreso para la colonización de diversos patógenos presentes en el agua, como bacterias u hongos. Entre estas bacterias citan a *Flavobacterium columnaris (*agente de la enfermedad Columnaris)*, Flavobacterium psycrophilum* (agente de la Enfermedad del pedúnculo) *y Aeromona salmonicida* (agente de la Furunculosis), y entre los hongos, a *Saprolegnia,* (agente de la saprolegniosis). Además, otras lesiones encontradas en el presente trabajo a nivel de la epidermis fueron la presencia de linfocitos en 5.5%±1.8% (9/165), de polimorfos nucleares en 1.2%±0.8% (2/165), las que sugieren una respuesta ante agentes agresores, como puede ser la presencia de bacterias en epidermis encontradas en 1.2%±0.8% (2/165) en este estudio. Al respecto, Noga (2000) menciona que estas lesiones generalmente acompañan a los cuadros de úlceras ocasionados por diversos agentes etiológicos.

Por lo anteriormente citado, se menciona que el escaso porcentaje de úlceras encontradas en este estudio, nos sugiere que, antes de ser asociadas a enfermedades infecciosas que producen alta mortalidad (como Columnaris, Enfermedad del Pedúnculo, Furunculosis), sean asociadas a contaminación secundaria a partir de una zona de piel lacerada, como pudo ser evidenciado a la microscopía mediante la observación de bacterias del tipo Gram (-) de forma cocoide y teñidas de color rojo con la coloración especial de Gram .

En cuanto a los hallazgos de la hiperplasia de células mucosas encontrada en 20.0%±3.2% (33/165) y células epiteliales de la epidermis encontrada en 10.3%±2.4% (17/165) en el presente estudio, podemos citar a Reichenbach-Klinke (1977) y Roberts (1989) quienes mencionan que a pesar de que los peces carecen de estrato córneo en la piel, ellos pueden protegerse de las influencias adversas del medio acuático debido al revestimiento mucoso superficial segregado por las células caliciformes que se encuentran en su epitelio. Asimismo, infecciones de tipo parasitario como Ichtioftiriosis, generan un incremento en la capa de células epiteliales y

sobretodo en las células mucosas como respuesta ante la agresión externa, así como condiciones de mala calidad de agua. Sin embargo, en el presente estudio no se observó la presencia de *Ichthioftirius multifilis* a nivel de piel, descartando esta posible causa, lo cual permite sugerir que la presentación de la hiperplasia se asocia a mala calidad de agua evidenciada a la presencia de materia orgánica, tanto macroscópica como microscópica.

Adicionalmente, la degeneración hidrópica o vacuolar de las células epiteliales, encontrada en 15.8%±2.8% (26/165), así como degeneración de células basales encontrada en 11.5%±2.5% (19/165) en este estudio, nos sugiere problemas de deficiencia de vitamina A como lo cita Hibiya (1982) y Brown (2000) quienes mencionan que son lesiones clásicas en peces que padecen ese tipo de avitaminosis. Sin embargo, pese a que Tacon (1995) no registra esta característica dentro de la avitaminosis en salmónidos, sí refiere cambios de despigmentación en piel y otros epitelios especializados como córnea y retina.

En cuanto a las lesiones macroscópicas encontradas en aletas, estas fueron asociadas a atrofia de aleta dorsal reportadas en 11.5%±2.5% (19/165), pectorales en 10.9%(18/165) y caudal en 2.4%±1.2% (4/165) además de erosión de aleta caudal en 1.2%± (2/165), dorsal y lateral, ambas en 0.6% (1/165). Al respecto, Noga (2000) y Mantilla Mendoza (2004) mencionan que estas estructuras son las más expuestas al medio acuático, siendo afectadas por agentes agresivos durante el manejo, mala calidad de agua, hábitos de canibalismo por ayuno prolongado o comportamiento territorial (en el caso de los salmónidos) y densidades altas que conllevan a la presentación de laceraciones. También Hibiya (1982), Tacon (1995), Brown (2000) y Martínez (2002) coinciden en mencionar que una dieta deficiente en ácidos grasos esenciales o en aminoácidos esenciales (lisina, triptofano) o minerales (zinc), o vitaminas (riboflavina, inositol, niacina, vitamina C) puede provocar en algunas especies de peces, como truchas y carpas, infecciones que erosionen las aletas. En nuestro estudio no se observaron hábitos de canibalismo ni comportamiento territorial, pero sí condiciones de ayuno prolongado, y algunas veces densidades altas días previos a la selección además de traumatismos en el momento de dicha actividad. También pudo observarse problemas con turbidez de agua en algunos días, debido al vaciamiento de aguas de una laguna cercana, lo cual propiciaba una mala calidad de agua. Asimismo se anota que los peces con problemas en aletas presentaban dificultad al nadar y problemas al momento de capturar el alimento, agravando su condición de salud y siendo rezagados por otros de mejor condición.

Microscópicamente en este estudio se pudo encontrar en aletas, degeneración vacuolar de las células epiteliales en 6.1%±1.9% (10/165), presencia de detritus en 4.2%±1.6% (7/165), pérdida de epitelio en 3.6%± 1.4%(6/165), linfocitos en 5.5%±1.8% (9/165), y PMN en 1.2%± 0.8%(2/165). En relación a estas lesiones, Hibiya (1982) y Brown (2000) mencionan cambios degenerativos por escoriaciones o injurias por rasgamientos con la red, lo cual produce una

exfoliación de las células, con la presentación de soluciones de continuidad. Asimismo, Noga (2000) afirma que esto atrae la presencia de células PMN y linfocitos hacia el área, donde finalmente se puede observar necrosis, en la que se encuentran restos celulares y detritus. Por su parte, Tacon (1995) cita que la aleta caudal es la más vulnerable a infecciones principalmente producidas por bacterias del género *Flavobacterium.* Ante lo expuesto, y por los bajos porcentajes de lesiones encontradas (menor al 10%) en el este estudio, como es el caso de presencia de células inflamatorias y la ausencia de bacterias, se sugiere que la probable causa de la degeneración vacuolar encontrada en aletas sea de tipo nutricional, sin embargo no se puede descartar algún otro microorganismo como agente contaminante secundario.

Asimismo, en el presente estudio se reportó hiperplasia, tanto de células epiteliales en 2.4%± 1.2%(4/165) como de células mucosas en 2.4%± 1.2%(4/165) de las aletas. Estos cambios, son reportados por Hibiya (1982), Ferguson (1989) y Noga (2000) como respuesta del aumento de la protección ante procesos infecciosos de tipo parasitario o micóticos. Sin embargo, anteriormente fueron discutidos por Reinchenbach-Klinke (1977) como fases de la patología denominada Necrosis Dérmica Ulcerativa (NDU) de los salmónidos. En la presente investigación, se descarta que la causa de la hiperplasia sea por parásitos y hongos al no ser encontrados ni parásitos ni hifas que conlleven a establecer dicho diagnóstico. Sin embargo, por otro lado, la presencia de detritus registrada en 4.2%±1.6% (7/165) sugeriría la existencia de una respuesta al medio acuático adverso.

En relación a las lesiones halladas en los ojos, la catarata bilateral fue encontrada en 41.8%±3.8%(69/165), mientras que un 8.5%±2.1%(14/165) correspondió a catarata unilateral. Al respecto, el Committee on Animal Nutrition, Board on Agriculture and National Research Council, (1993), Tacon (1995) y Brown (2000), afirman que muchos factores han sido descritos para cataratas primarias (aquellas que el daño se produce en los ojos y no como efecto o consecuencia de otra enfermedad) así tenemos, un desbalance nutricional (deficiencia de aminoácidos como metionina, triptofano; vitaminas como riboflavina, vitamina A; minerales como zinc, magnesio, manganeso, cobre y/o selenio), rápido crecimiento, variación de la temperatura del agua, sobreexposición a la luz ultravioleta, supersaturación de gas, cambios en la salinidad del agua, susceptibilidad genética, toxinas del medio acuático y/o ambiental, efecto de tóxicos, drogas o tratamientos hasta infestación de parásitos como metacercarias de *Diplostomun sp.* También, Ferguson (1989) afirma que las cataratas afectan en especial el crecimiento de los salmónidos, debido a que dicha especie depende casi exclusivamente de la visión para el consumo normal del alimento. Así también menciona que si el agente causal es removido, nuevas fibras corticales proliferan en la periferie de los lentes, pudiendo recuperar su capacidad funcional. Por su parte, Hibiya (1982) sugiere que la opacidad del cristalino puede deberse no sólo a enfermedades nutricionales sino también a cambios hiperplásicos del epitelio del lente. Sin

embargo, en las muestras obtenidas de este estudio no se reportan cambios hiperplásicos del epitelio del cristalino.

Por lo antes expuesto, la presencia de cataratas en las truchas del estudio, podría deberse a una causa de origen nutricional, debido a que se pudo descartar a los parásitos al no ser encontradas formas larvarias como metacercarias, ni sus hospederos intermediarios, siendo además confirmado por la microscopía la ausencia de bacterias y exudado inflamatorio, así como la presencia de hifas.

Asimismo, según lo encontrado en este estudio, la exoftalmia unilateral se presentó en 9.1%± 2.2%(15/165) y la exoftalmia bilateral en 3.0%± 1.3%(5/165). Con relación a ello, Ferguson (1989), Roberts (1989) y Brown (2000) mencionan que esta lesión es común para muchas enfermedades tales como furunculosis, enfermedad bacteriana del riñón, yersiniosis, necrosis pancreática infecciosa, septicemia hemorrágica viral, diplostomiasis, ictiofoniasis, entre otras. Asimismo, Noga (2000) agrega que los peces infectados con bacterias que provocan úlceras en epitelios, pueden sufrir infección sistémica ante situaciones persistentes de estrés y causar así altas mortalidades. En dichos peces, se encuentran lesiones de exoftalmia, esplenomegalia, renomegalia y hemorragias con necrosis en diversos órganos. Por otro lado, la presencia de exoftalmia también se halla relacionada a deficiencias nutricionales según lo cita el Committe of Animal Nutrition, Board on Agriculture and National Research Council, (1993) en el que menciona que dietas deficientes en vitamina A, colina, riboflavina, niacina, ácido fólico, ácido pantoténico, vitamina C y/o minerales como magnesio, zinc y magnaneso pueden originar la presentación de exoftalmia en los peces. Debido a todo lo antes expuesto, es muy difícil determinar la causa exacta de la presentación de la exoftalmia, sin embargo, en el presente estudio los porcentajes encontrados fueron menores al 10% y considerando que las enfermedades infecciosas anteriormente citadas ocasionan una alta mortalidad acompañada de otras lesiones, en este estudio se asocia la presentación de exoftalmia a procesos nutricionales, considerando asimismo que los animales afectados con esta lesión consumían menos alimento al agravarse su pérdida de visión, por la lesión anteriormente descrita.

En cuanto a las úlceras en la córnea, encontradas en este estudio, en 3.6%± 1.4%(6/165) macroscópicamente y en 9.1%±2.2% (15/165) a la microscopía; Ferguson (1989) y Brown (2000) mencionan que pueden ser producidas por daño mecánico y que por malas condiciones del medio acuático, derivar a una infección secundaria con bacterias u hongos oportunistas, ocasionando una panoftalmitis. Noga (2000) menciona también que, otras veces, la respuesta del pez es el aumento de las capas o hiperplasia del epitelio que conforma la córnea, acompañado de células inflamatorias. Similar condición fue encontrada en este estudio con reportes de 5.5%±1.7%(9/165) para hiperplasia epitelial de la córnea y 1.8%± 1.0%(3/165) para la presencia

de células inflamatorias. Debido a ello, este tipo de lesión en el estudio pudo haber sido causado por daño mecánico siendo contaminado por bacterias secundarias, que aunque, no se pudo demostrar la presencia de estos microorganismos por coloración de Gram, (específica para observar bacterias), se observó la reacción inflamatoria local en el área dañada. Además, se ha podido descartar la presencia de hongos, debido a que estos agentes son característicos de desarrollar hifas observadas a simple vista, y ser organismos grandes comparados con las bacterias también por ser determinado microscópicamente con la coloración de Grocott, la cual resultó negativa en el presente estudio. Sin embargo, se recomienda la utilización de otras pruebas de diagnóstico (como cultivos bacterianos o test específicos) para confirmar e identificar el agente causante.

En cuanto a hemorragias intraoculares se encontró 4.2%±1.6% (7/165), edema en 2.4%±1.2%(4/165) y telangiectasia en coroides en 34.5%±3.7%(57/165), que corresponden a microaneurismas, encontrados en nuestro estudio, se comparan con los reportados en salmónidos con deficiencia de vitamina A (Committe on Animal Nutrition, Board on Agriculture and National Research Council, 1993), y en carpas que presentan enfermedad de sekoke (Hibiya, 1982). Tacon (1995) menciona que la enfermedad del Sekoke corresponde a una condición final producida por la deficiencia de la vitamina E y que produce entre otros cambios, incremento de la permeabilidad capilar propiciando exudados en diversos órganos de los peces. En el presente estudio, la presentación de lesiones como hemorragia y telangiectasia, no se observó relacionada a la presencia de células inflamatorias ni bacterias ni formas hifales, descartadas por la coloración Gram y Grocott, respectivamente, presumiendo que la causa sea de origen nutricional antes que infeccioso.

En cuanto a branquias, en el presente reporte se pudo encontrar diversas lesiones macroscópicas asociadas a trastornos del crecimiento, como fusión de filamentos en 19.4%± 3.0%(32/165) y atrofia en 7.3%± 2.0%(12/165); mientras que las lesiones microscópicas de mayor frecuencia fueron: trastornos del crecimiento como hiperplasia interlamelar en 69.7%±3.6%(115/165), fusión de laminas secundarias en 53.9%±3.8%(89/165) y atrofia de lamelas secundarias en 64.2%±3.7%(106/165). Según Ferguson (1989), Noga (2000), Martínez (2002) e Iregui *et al* (2004), la presentación de estas lesiones es la respuesta ante condiciones adversas del medio acuático como pueden ser mala calidad del agua, excesivo acúmulo de materia orgánica y/o compuestos derivados de su descomposición (amonio, nitritos). Otros cambios observados en este estudio fueron edema en lamelas secundarias encontrados en 52.1%±3.9% (86/165) que probablemente estén asociados a infecciones mostradas ante la débil defensa del epitelio branquial continuamente expuesta a altos niveles de amonio por materia orgánica, como lo cita Hibiya (1982).

También, Iregui *et a*l (2004) menciona que algunas deficiencias nutricionales de biotina y/o ácido pantoténico, se manifiestan con cambios en las branquias como los filamentos "en bate", hiperplasia y fusión lamelar o "branquias clubbed" (obstrucción, branquia cubierta con mucosidad). Se menciona además que, posiblemente, como disturbios en el metabolismo celular de las proteínas, de los mismos lípidos y de otros nutrientes se produce muerte celular severa (apoptosis) y deficiente crecimiento que conlleva a desórdenes inmunitarios, cuadros de anemia y alta mortalidad en salmónidos afectados (Committee on Animal Nutrition, Board on Agriculture and National Research Council, 1993).

Sin embargo, según lo citado por Roberts & Sheperd (1986) y Bullock (1990), en la Enfermedad Bacteriana de las Branquias, ocasionada por *Flavobacterium branchiophylum*, también se puede observar lesiones de hiperplasia proliferativa e hipertrofia de las lamelas, algunas veces inclusive se puede observar que las células del epitelio que recubre la lamela se transforman de plano a cúbico o columnar y las células de cloro en células ovaladas. Asimismo, Hibiya (1982) cita que la degeneración y atrofia progresiva de las lamelas secundarias se produciría por respuesta ante la presencia de bacterias, una excesiva proliferación de células interlamelares en los espacios entre las láminas secundarias, de tal manera que sólo se observa un grupo de células. Además Ferguson (1989) y Noga (2000) coinciden en mencionar que debido a que la bacteria *Flavobacterium branchiophylum* inicialmente coloniza los extremos de las lamelas secundarias y luego se disemina al interior e induce a una hiperplasia epitelial causando una branquitis proliferativa, donde se produce la fusión distal de las lamelas secundarias ocasionando que las bacterias queden encerradas entre las células epiteliales y el mucus. También la hiperplasia puede causar obliteración en el espacio interlamelar y en casos severos causar fusión de la lamela primaria adyacente. En el presente estudio, se pudo encontrar 19.4%± 3.1%(32/165) de microcolonias bacterianas compuesta de bacterias largas y filamentosas, compatibles con *Flavobacterium branchiophylum,* las cuales se encontraban adheridas al epitelio lamelar, teñidas tenuamente con la coloración H-E pero siendo mejor observadas con la coloración de Azul de toluidina, además se encontró 10.9%±2.4%(18/165) de linfocitos y 7.3%±2.0%(12/165) de PMNs en lamelas primarias, así como linfocitos en 32.7%± 3.6%(54/165) y PMNs en 24.8%±3.3%(41/165) en lamelas secundarias, fusión de lamelas primarias en 32.7%± 3.6%(54/165), atrofia de lamelas primarias en 38.2%±3.8%(63/165) y formación de pseudomembrana en lamelas secundarias en 33.3%±3.7%(55/165), lesiones que acompañan en la presentación de este tipo de infección branquial. Además de lo anteriormente mencionado, se reportan presencia de materia orgánica macroscópicamente en 20.6%± 3.1%(34/165) y a la microscopía entre lamelas primarias en 7.3%±2.0%(12/165)y secundarias en 10.9%±2.4%(18/165), conllevando a sugerir que las lesiones encontradas en lamelas primarias y

secundarias se deben a múltiples causas, señalando que algunas de ellas sea la presencia de bacterias (*Flavobacterium branchiophylum);* de materia orgánica (propiciando a mala calidad de agua), además de problemas nutricionales.

Otras lesiones macroscópicas encontradas en este estudio en las branquias fueron congestión en 8.5%±2.2%(14/165) y palidez de los órganos en 9.7%± 2.3%(16/165), además de las lesiones microscópicas como telangiectasia en 16.4%± 2.9%(27/165), congestión de lamelas secundarias en 23.0%±3.2%(38/165) y de lamelas primarias en 18.2%±3.0%(30/165). Acerca de estas lesiones de tipo circulatorio, se puede mencionar que se haya asociadas a causas traumáticas de origen químico o físico y es común encontrarlo en peces de cultivo después de la selección o algunas veces, asociadas a parásitos o contaminación química como lo cita Brown (2000). Por otro lado, Noga (2000) y De Blas y Muzquiz (2004) también mencionan que se hallan asociados a enfermedades infecciosas como la yersiniosis, en la cual la colonización bacteriana abarca muchos órganos como branquias, tracto digestivo, riñón, hígado, bazo, corazón y músculos donde se produce estas telangiectasia y /o hemorragias produciendo necrosis del tejido hematopoyético y causando anemia. Histológicamente, en la telangiectasia se observa dilatación del capilar de la lamela y retención de sangre la cual se trombosa y eventualmente se fibrosa, fusionándose con la lamela adyacente o se reabsorbe. Muchas veces la insuficiencia de salida de sangre en la arteria branquial eferente ocasiona la congestión y la salida de exudado. Según lo señalado por Hibiya (1982), Roberts (1989), Bowser (1999), Noga (2000), y Ruiz (2004) si hay muchas lamelas telangectásicas la respiración puede ser deficiente o deteriorarse, especialmente a altas temperaturas cuando el nivel de oxigeno disuelto es bajo y la demanda de oxigeno metabólico es alta pero también si cada pez es además sometido a un esfuerzo físico brusco, puede sobrevenir una ruptura y una hemorragia fatal. Una vez más, este tipo de lesiones de tipo vascular podría originarse ante la mala calidad de agua y la presencia de la bacteria *Flavobacterium branchiophylum* que propicia una displasia del tejido al fusionarse las lamelas secundarias, y primarias e incluso producirse la hiperplasia interlamelar con la formación de una pseudomembrana que promueve la reorganización del tejido vascular, lo que generaría la congestión en otras zonas del tejido que no se hallan afectadas.

Otras lesiones encontradas a la microscopía en el presente estudio fueron necrosis en lamelas secundarias en 35.2%±3.7%(58/165), necrosis en lamelas primarias en 4.2%±1.6%(7/165), hipertrofia en lamelas secundarias en 8.5%±2.2%(14/165). Al respecto, los resultados encontrados en este trabajo son inferiores a los encontrados por Verjan *et al* (2001) quien hizo un estudio en branquias de cachamas (*Piaractus brachypomus*) clínicamente sanas, obteniendo porcentajes superiores al 50% de necrosis, hipertrofia e hiperplasia epitelial lamelar, asociados a contaminación de amonio en el agua y altos valores de nitrato en agua, la cual es dañina para las estructuras branquiales. Estos resultados sugieren que la calidad del agua del

presente estudio fue superior a la de ellos, pese a que causó modificaciones histológicas en las branquias.

Asimismo, en este estudio se pudo observar, en el hígado, lesiones macroscópicas como palidez en 31.5%±3.61%(52/165) y de color amarillento en 21.8%±3.2%(36/165), características macroscópicas que evidencian hígado graso, lo cual fue corroborado a la histopatología donde se observan vacuolas de borde regular que representan la imagen negativa de la grasa y el núcleo celular ovoide levemente comprimido y excéntrico, lo cual lo diferencia con los vertebrados superiores. Estos resultados son similares a los encontrados por Iregui *et al* (2004), quien realizó un estudio en diversas especies de cultivo (truchas, tilapia, cachama, bocachico, dorada y otros) en dos zonas diferentes de cultivo, obteniendo que el 40% y 56% de las muestras presentaban lesiones compatibles con exceso de grasa; mientras que en el presente trabajo se pudo encontrar 97%±1.3%(160/165) de la lesión compatible con degeneración grasa. Por otro lado, en salmónidos, Tacon (1995) y Brown (2000) asocian la degeneración grasa con la administración de dietas rancias con bajo contenido de vitamina E (normalmente dietas que contienen altos niveles de grasas insaturadas fácilmente oxidables) y que cuando carecen de una protección adecuada mediante algún agente antioxidante, los lípidos ricos en ácidos grasos poliinsaturados son muy propensos a la autoxidación en contacto con el oxígeno atmosférico. Cuando esto ocurre, el beneficio nutricional del alimento se convierte en perjudicial para la salud de los peces, según lo cita Iregui *et al* (2004). Asimismo, Tacon (1995) menciona que se ha demostrado que la adición de alfa tocoferol y vitamina C en dietas rancias previene el desarrollo de esta patología y la anemia microcítica. La descripción histopatológica citada por Roberts (1989) menciona que se observan hepatocitos con una gran distensión de su citoplasma debido a las vacuolas de grasa y donde hay invasión de macrófagos debido a los depósitos de pigmentos (ceroide o lipofuscina y melanina), como ha sido encontrado en este estudio, corroborando la lesión de degeneración grasa y acúmulo de pigmentos dentro de las células de los centros melanomacrófagos presentes en el parénquima hepático, tejido conectivo circundante a triadas y conductos biliares. Roberts (1989) y Jubb *et al* (1990) mencionan que en casos severos de degeneración grasa, ésta puede conllevar a cirrosis (en casos que la noxa persista), evidenciándose fibrosis, aumento de tejido conectivo alrededor de conductos biliares y aumento en el número de conductos biliares. También Martínez (2002) refiere que una dieta deficiente en ácidos grasos esenciales puede provocar en algunas especies infecciones que erosionan las aletas y/o mandíbula. Asimismo, Zarzuelo (1981) e Inglis *et al (*1993), mencionan que procesos infecciosos como la enfermedad bacteriana del riñón, compromete el tejido hepático con zonas de degeneración grasa y vacuolar relacionado a la presencia de granulomas. Además, un trabajo de recopilación de lesiones encontrados en salmónidos y truchas arco iris, realizado por Cubillos *et al* (2001) asocia cuadros de anemia y congestión sanguínea con degeneración grasa. En el presente estudio el alto porcentaje encontrado

de esta lesión, asociada a la fibrosis de conductos biliares, y la ausencia de granulomas en el parénquima hepático, hace presumir que su origen se deba a problemas nutricionales que estarían derivando en procesos crónicos, los cuales guardan relación con tiempos prolongados de ayuno, siendo que durante los fines de semana los peces eran deficientemente alimentados.

En cuanto a otras lesiones que se encuentran en este trabajo, en el hígado se reportan las lesiones macroscópicas de congestión en 4.8%±1.7%(8/165), mientras que a la microscopía se observó congestión en 92.1%±2.1%(152/165) y necrosis en 10.1%±2.3% (17/165). Al respecto, Hibiya (1982), Ferguson (1989), Committee on Animal Nutrition, Board on Agriculture and National Research Council (1993), Tacon (1995) y Cubillos *et al* (2001) las describen en casos de falla cardíaca o en cardiomiopatías nutricionales debido a dietas rancias o deficientes en vitamina E que originan necrosis de Zenker en la fibras musculares del miocardio, la cual va acompañada de esteatosis hepática o cirrosis en casos graves. También mencionan que la congestión hepática puede propiciar atrofia en células adyacentes al área de congestión, originando una zona de necrosis. Asimismo, diversos autores como Roberts (1989), Brown (2000) y Noga (2000) las reportan en diversas enfermedades infecciosas como furunculosis, BKD, yersiniosis, piscirickettsiosis e IPN en casos terminales, acompañando a otros tipos de lesiones presentadas en cada cuadro infeccioso.

En lo que respecta a la hepatomegalia encontrada en 21.2%± 3.1%(35/165) en este estudio, Jubb *et al* (1990) y Martínez (2004) citan que este tipo de lesión se presenta como consecuencia ante exposiciones prolongada a concentraciones bajas de toxinas o de amonio que producen índices de crecimiento reducido y agrandamiento moderado del hígado sin ningún signo hepático de importancia. Asimismo citan que esta lesión puede ser presentada en ciertas enfermedades infecciosas entre las que se menciona piscericketsiosis.

Con referencia al acúmulo de linfocitos, encontrado en este estudio en 17.6%± 2.9%(29/165), De Blas y Royo (2004) mencionan que en los peces la hematopoyesis se realiza principalmente en los órganos como bazo, timo y riñón, sin embargo, Ferguson (1989) y Cubillos *et al* (2001) citan que un pequeño porcentaje es realizado en el parénquima y la región periportal del hígado, así como en la submucosa intestinal, por lo tanto, la presencia de estos acúmulos de células mononucleares se considera de apariencia normal.

Acerca del edema y fibrosis de los conductos biliares reconocido por la proliferación de tejido conjuntivo alrededor de los conductos biliares, cabe anotar que por lo citado por Jubb *et a*l (1990) y Trigo (1998), estas lesiones se presentan como respuesta del paréquima hepático a la persistente irritación de la noxa, así, la primera respuesta del hígado es la presentación del edema, y si la noxa persiste se produce la proliferación de fibras conjuntivas, hiperplasia de conductos biliares y cambio graso.

En lo que respecta al tracto digestivo, que incluyendo el estómago, los ciegos pilóricos y el intestino, las principales lesiones encontradas fueron la congestión macroscópica en 2.4%± 1.2%(4/165) para estómago, 1.8%±1.0%(3/165) para ciegos pilóricos y 10.9%±2.4%(18/165) para intestino; mientras que a la microscopía fue de 16.4%±2.9%(27/165) para estómago; 7.9%±2.1%(13/165) para ciegos pilóricos, y 21.8%±3.5%(36/165) para intestinos. Asimismo se reporta la presencia de mucosidad en 8.5%±2.2%(14/165) en estómago; 1.8%±1.0%(3/165) en ciegos pilóricos y 4.2%± 1.6%(7/165) en intestino. Ante la ausencia de alimento, en otros casos, se encontraron cuerpos extraños como semillas de trébol en 1.8%±1.0%(3/165) en intestinos, lo cual, según Hibiya (1982) y Brown (2000), se comportaría como un irritante para la mucosa de estos órganos conllevando a la hiperplasia de células caliciformes como fue encontrado en la microscopía en 4.8%±1.7%(8/165) en estómago; 6.7%±1.9%(11/165) en ciegos pilóricos y 10.3%±2.4%(17/165) en intestinos; y evidenciado con la reacción histoquímica del PAS, observándose de color rojo magenta. Además de ello, se reporta en este estudio, degeneración del epitelio de la mucosa de ciegos pilóricos, encontrada en 3.0%±1.3%(5/165); degeneración de fibras musculares encontrada en 12.1%±2.5%(20/165) en estómago; lesiones compatibles con peroxidación lipídica, encontrado en 14.0%±2.7%(23/165) en estómago, 52.1%± 3.9%(52/165) en ciegos pilóricos, y 26.1%±3.4%(43/165) en intestinos; edema en submucosa en 3.0%±1.3%(5/165) en estómago y 32.1%± 3.7%(53/165) en intestinos; y necrosis en 1.8%±1.0%(3/165) en estómago. Respecto a las degeneraciones, Tacon (1995) e Iregui *et al (*2004), sugieren probables problemas nutricionales, sea por disminución en formulación de dietas o como consecuencia de la peroxidación de las grasas en el alimento, que conlleva a deficiencias, principalmente de ácido pantoténico y/o niacina y/o vitamina E, lo que provoca que a nivel de epitelios y músculos viscerales, se presente una degeneración que puede conllevar a muerte celular, repercutiendo en el pez como crecimiento deficiente por problemas de mala absorción, así como potenciales desórdenes inmunitarios. Asimismo, con respecto a la peroxidación lipídica, Tacon (1995) e Iregui *et al* (2004) mencionan que en esta lesión se observan células del epitelio de la mucosa, que contienen en su citoplasma material similar a esferas acidófilas, y algunas veces presentan cambios en el núcleo como picnosis, cariorexis y cariolisis. Estos cambios repercuten en el pez con un deficiente crecimiento, mala absorción y signos de deficiencias vitamínicas por efecto de la disminución de la disponibilidad biológica y del bajo valor de la dieta producida por los peróxidos. Se ha comprobado que cuando no existe una adecuada protección mediante agentes antioxidantes, la tasa de autooxidación lipídica en el alimento aumenta. En cuanto a los resultados del presente estudio se puede citar que Iregui *et al* (2004), encontró 40% (360/900) de lesiones compatibles con peroxidación lipídica en peces como truchas, tilapias y cachamas clínicamente sanas de diversos centros de cultivo de Colombia, mientras que los

presentes resultados son inferiores en estómago con 14.0%±2.7%(23/165) e intestinos con 26.1%±3.4%(43/165), pero no así en ciegos pilóricos que se registra 52.1%±3.9%(86/165), pero cabe anotar que el presente estudio se realizó en peces con algún signo de enfermedad, siendo así, estos resultados parecerían no ser tan graves y se recomendaría muestrear peces clínicamente sanos para obtener información si éstas lesiones tienen una presentación considerada como normal en las truchas. Con respecto al edema en submucosa y la necrosis, Hibiya (1982) y el Committee on Animal Nutrition, Board on Agriculture and National Research Council (1993) mencionan que deficiencias de vitamina E y grandes cantidades de peróxidos en las células contribuyen al desarrollo de las mismas. Así también estas condiciones favorecen el desencadenamiento de alguna enfermedad.

En cuanto a las lesiones encontradas en riñón; en este estudio se pudo encontrar macroscópicamente riñones con aspecto parcialmente pulposo en 6.1%± 1.9%(10/165) y congestión en 1.2%± 0.8%(2/165), además de un caso donde el riñón mostraba un aspecto totalmente pulposo reportando un 0.6%± 0.5%(1/165). La congestión a nivel microscópico fue encontrado en 16.4%±2.9%(27/165). Estas lesiones son reportadas por Larenas *et al*, (1995), Noga (2000) y Brown (2000) en enfermedades como BKD, yersiniosis, septicemia hemorrágica viral y piscirickettsiosis; sin embargo, en estas enfermedades los signos clínicos manifestados son similares a muchas otras enfermedades, lo cual hace más difícil el diagnóstico histopatológico y es necesario la utilización de otras pruebas de diagnóstico de mayor especificidad como son la inmunohistoquimica.

Por otro lado, también se evidenció macroscópicamente la presencia de puntos blancos y negros en 1.8%±1.0%(3/165), los que a la microscopía mostraron en diferentes campos aumento de centros melanomacrófagos (CMM) en 81.2%± 3.0%(134/165). Al respecto, Iregui *et al* (2004) mencionan que el incremento en el número de CMMs se ha descrito en el curso de varias infecciones (principalmente BKD) o inmunizaciones, las cuales provocarían aumento de la cantidad de desechos celulares que conllevarían a peroxidación lipídica y a renovación de glóbulos rojos, además de diversos tipos de degeneración, muerte y regeneración de células de los glomérulos y túbulos renales, cuadros compatibles con glomerulonefritis y mineralización. También menciona el aumento de CMM en mecanismos de defensa ante enfermedades parasitarias como mixosporidiosis, o en enfermedades bacterianas resistentes como tuberculosis o renibacteriosis. Asimismo, Fernández *et al* (2004) concluyen que los pigmentos como la melanina tendrían una acción bactericida directa, en asociación con la peroxidasa, y su aumento se debería a su participación en la respuesta inmune. De la misma manera, Aguis & Roberts (2003) afirman que los centros melano macrófagos se incrementan en número y volumen en peces con enfermedades caquéxicas, viejos o sometidos a condiciones de estrés, por lo que se sugiere

que estos CMM se comportarían como bioindicadores de la calidad del agua, además de actuar como depósitos focales de bacterias intracelulares resistentes desde donde las infecciones crónicas pueden desarrollarse.

Adicionalmente, macroscópicamente se encontró 1.8%±1.0%(3/165) de riñón con consistencia deleznable a la palpación, mientras que a la microscopía se pudo encontrar 62.4%±3.8%(103/165) de degeneración de túbulos, entre otras lesiones. Al respecto, Hibiya (1982) menciona que la degeneración hialina tubular se caracteriza por la presencia de gránulos hialinos acidófilos en el citoplasma de células epiteliales de los túbulos renales. Iregui *et al* (2004) agregaron que estos gránulos son densos y de variable tamaño, ocupando gran parte del citoplasma celular y corresponderían a proteína, como resultado de una alteración en el metabolismo de las células de los túbulos renales. Domitrovic (2000) en un estudio de lesiones renales en cíclidos cita que estos gránulos hialinos han sido asociados en ciertas ocasiones a tóxicos, con altos niveles de amoniaco y procesos infecciosos donde la excesiva acumulación de gránulos hialinos podría llevar a una necrosis final del epitelio, evidenciándose por la picnosis y la vacuolización del citoplasma. En nuestro estudio se pudo encontrar necrosis coagulativa de los túbulos renales en 43.0%±3.9% (71/165), edema glomerular en 37.0%±3.8%(61/165), además de la presencia de una sustancia acidófila contenida en los túbulos del riñón en 28.5%±3.5%(47/165), que según Ferguson (1989) correspondería a material proteico perdido por la mala filtración. Entre las principales infecciones en que se reporta lesiones a nivel de riñón tales como degeneración tubular y necrosis coagulativa se pueden encontrar en la Enfermedad bacteriana del riñón (BKD), furunculosis, yersiniosis, necrosis pancreática infecciosa (IPN) y piscirickettsiosis citados por Brown (2000) y Noga (2000). Asimismo, el factor nutricional también tiene efectos en la morfología renal como lo comprueba Montero *et al* (2004) al alimentar peces marinos como la dorada (*Sparus aurata*) con dietas deficientes en ácidos grasos esenciales y observar degeneración en túbulos renales y alteraciones en glomérulos.

En este trabajo, se tuvo en consideración los altos porcentajes de lesiones encontradas a nivel de túbulos renales, por lo cual, se procedió a realizarles la coloración Gram especial para bacterias, sin embargo no se evidenció presencia de estos microorganismos, por ello, se decidió utilizar una prueba de mayor sensibilidad como es la prueba de diagnóstico de inmuno fluorescencia indirecta (IFI) específica para determinación de bacterias *Renibacterium salmoninarum,* y cuyos resultados fueron la presencia de fluorescencia (que manifiesta la presencia de la bacteria) en 10/30 muestras en el tejido renal. Este resultado demuestra que este patógeno se halla presente en los tejidos de truchas de cultivo de este criadero, y sugiere que *Renibacterium salmoninarum* es un potencial patógeno de riesgo que junto con el aumento de la densidad poblacional y la disminución de inmunidad en los peces originaría la presentación de la

enfermedad de BKD, como lo registra Brown (2000), De Blas y Muzquiz (2004) y Mantilla Mendoza (2004). Por ello, es importante que este tipo de estudios de diagnóstico se sigan realizando a nivel de todas los centros de cultivo de peces, con la finalidad de tomar medidas preventivas y/o de control ante la manifestación de esta enfermedad.

En el bazo se encontró macroscópicamente esplenomegalia en 23.6%± 3.3%(39/165), congestión en 27.3%±3.5%(45/165) y superficie rugosa en 5.5%± 1.8%(9/165), mientras que a la microscopía se reporta congestión en 76.4%± 3.3%(1226/165) y deplección medular en 6.1%±1.9%(10/165). Estas lesiones son reportadas por Larenas *et al (*1998), Brown (2000), Noga (2000) y Mauel *et al (*2003), quienes sustentan que están presentes en diversos procesos infecciosos como furunculosis, BKD, yersiniosis, septicemia hemorrágica viral, piscirickettsiosis, entre otros y que son enfermedades que cursan además con anemia hemolítica. Sin embargo todas ellas cursan con otros signos además de la esplenomegalia y se necesita de pruebas específicas para realizar el diagnóstico del agente que lo causa.

Asimismo, se observó a la microscopía acúmulos de pigmentos de color marrón amarillento en el bazo en 66.1%±3.7%(109/165). Al respecto, Hibiya (1982) y Roberts (1989) mencionan que el bazo es un órgano donde normalmente se recupera la fracción del hierro derivado de la hemoglobina de los glóbulos rojos, pigmento conocido como hemosiderina, además de acumular otros pigmentos como la melanina. Sin embargo, se conoce a la excesiva acumulación de hemosiderina en los centros melanomacrófagos del bazo, como hemosiderosis, característica de enfermedades crónicas provocada por el incremento de la destrucción de glóbulos rojos en el bazo, lo que provoca la disminución del número de glóbulos rojos maduros en la sangre circulante y causa anemia hemolítica. También Iregui *et al* (2004), postula que la deposición de pigmentos es un mecanismo de defensa ante parásitos especialmente del tipo myxosporidios. Sin embargo este tipo de parásitos no fue determinado en el presente estudio.

Las lesiones macroscópicas encontradas en el presente estudio en páncreas, fueron congestión en 0.6%± 0.5%(1/165) y petequias 0.6%±0.5%(1/165). Según Brown (2000), estas lesiones además de otras, son encontradas en casos de septicemia hemorrágica viral, donde se observan petequias en todos los órganos. Sin embargo, la congestión pancreática también puede presentarse en otras enfermedades como consecuencia de problemas cardiacos crónicos, como fue observado en truchas mantenidas en condiciones de laboratorio, por Noga (2000).

Mientras que a la microscopía, se pudo encontrar degeneración en las células de los acinos pancreáticos en 19.4%±3.1%(32/165), donde se observaron cambios en el citoplasma de las células como la presencia de pequeñas vacuolas, sin infiltrado inflamatorio. Se conoce que en la enfermedad de necrosis pancreática infecciosa (IPN), se presenta una necrosis aguda de los acinos pancreáticos con presencia de restos celulares, células inflamatorias y glóbulos rojos, según lo

reportado por Roberts (1989). Sin embargo, en el presente estudio no se observó necrosis, ni restos celulares, sólo cambios degenerativos, por lo que se presume que este tipo de lesión se deba principalmente a alteraciones nutricionales como deficiencias en colina, piridoxina, que sin duda, repercuten en el crecimiento del pez, haciéndolo más lento conforme a lo citado por el Committee on Animal Nutrition, Board on Agriculture and National Research Council (1993).

En lo que respecta a las lesiones macroscópicas encontradas en el corazón, se reporta la congestión en 4.8%±1.7%(8/165). Mientras que a la microscopía se pudo encontrar 24.2%±3.3% (40/165) de congestión del pericardio y 3.0%±1.3% (5/165) de hipertrofia del miocardio. En relación a ello, Ferguson (1989), Brown (2000) y Noga (2000) mencionan que en algunas enfermedades como IPN, septicemia hemorrágica viral, BKD, yersiniosis, y piciriketsiosis se presentan este tipo de lesiones además de hemorragias.

Acerca de las lesiones encontradas en vejiga natatoria, macroscópicamente se encontró congestión en 4.8%±1.7%(8/165) y microscópicamente en 22.4%±3.2%(37/165). Al respecto, Roberts & Shepherd (1986) y Brown (2000) mencionan que la presencia de petequias son reportadas en ciertas enfermedades como furunculosis, septicemia hemorrágica viral y piscirickettsiosis; sin embargo en este estudio, los porcentajes encontrados para estas lesiones fueron mínimos sugiriendo que la causa pudo ser otra. Asimismo, se reportó el hallazgo de una trucha 0.6%±0.5%(1/165) cuya vejiga natatoria presentaba liquido sanguinolento en su interior.

Finalmente, en el presente trabajo, también pudimos encontrar 0.6%±0.5%(2/165) de severa infección de tipo sistémica del hongo *Ichthyophonus sp* , manifestada por el hallazgo de esporas en diversos tejidos tales como : tejido ocular, branquias, hígado, estómago, intestino, riñón, páncreas, bazo y corazón. Dichas esporas forman en muchos casos verdaderos granulomas con la presencia de células epitelioides bordeando toda la reacción como lo reportan Hibiya (1982) y Noga (2000). Al respecto, Mateo Carranza (1996) menciona que según el ciclo vital del hongo, éste ingresaría al torrente sanguíneo a nivel de tracto intestinal y luego se evidenciaría en los diversos tejidos corporales, siendo el miocardio el órgano más afectado. También anota que los peces que presentan una severa cantidad de esporas en los órganos afectados pueden o no manifestar la infección. Mateo Carranza (1996) realizó un estudio de prevalencia de ictiofonosis en varias piscigranjas del valle del Mantaro, entre ellas las del presente estudio, encontrando prevalencias del 10% (1/10); éstas truchas presentaban esporas del hongo en el hígado y en el corazón. Sin embargo, en este trabajo, del total de 165 truchas muestreadas sólo se encontraron dos truchas infectadas, pero cabe resaltar que ellas presentaban abundantes esporas de diferente tamaño y fases de desarrollo en los diferentes órganos, evidenciando la severa invasión de este hongo al hospedero, probablemente inmunodeprimidos o acaso portadores asintomáticos que ante alguna otra causa, produzcan la diseminación de la enfermedad. Quizás otro factor determinante

es la época del año en la que se realizó el muestreo, siendo época de helada, la baja temperatura (alrededor de 6°C en agua) se comportaría como un factor de riesgo negativo para la diseminación de esporas.

Asimismo, en la presente investigación, se ha reportado una estructura redondeada, en el interior de un vaso sanguíneo del hígado, así como en el estroma del bazo, y varios de ellos en el tejido intersticial y lamelas secundarias de las branquias. Estas estructuras son compatibles con el protozoo Microsporidio, por su característica morfológica: ligeramente acidófilas y redondeadas sin la presencia de la fina membrana de fibras de colágeno como el en caso de *Ichthyophonus sp.* Este protozoo estaría completando su fase de desarrollo localizándose en diversos tejidos del pez. Dichas esporas son más visibles con las coloración de Giemsa, la cual permite observar una delgada membrana perteneciente al parásito (no colágeno) y un pequeño núcleo redondeado. En reportes de Shaw *et al*, (2000) y Sánchez *et al (*2001) se menciona a *Loma salmonae* como uno de los principales microsporidios que afectan a salmónidos y la especie *Oncorhynchus*. También Kent *et al* (2005) manifiestan que este tipo de parásito tiene predilección por el tejido hematopoyético, pudiendo ser una de las causas por las que se encontraba en el bazo.

En resumen, debido a la alta frecuencia de lesiones encontradas en los diversos órganos muestreados, como son: melanización (completa y parcial), hiperplasia de células mucosas en epidermis; atrofia y degeneración vacuolar en aletas; cataratas y telangiectasia en ojos; hiperplasia interlamelar, fusión, atrofia y/o necrosis de lamelas primarias y/o secundarias, formación de pseudomembrana, presencia de materia orgánica, bacterias y células inflamatorias en branquias; degeneración grasa, congestión y fibrosis de conductos biliares en hígado; lesiones de peroxidación lipídica en estómago y ciegos pilóricos; aumento de CMM, degeneración de túbulos y necrosis coagulativa en riñón; esplenomegalia y congestión en bazo; evidenciarían que la presentación de las mismas son producidas por causas de tipo no infeccioso, principalmente nutricional y de mala calidad del agua. Así también, las lesiones de cambios degenerativos en diferentes epitelios, presentación de lesiones compatibles con peroxidación lipídica en epitelio digestivo y acumulación excesiva de pigmentos en los diferentes órganos, nos indican un aumento en el catabolismo.

Por otro lado, las lesiones encontradas en las branquias asociadas a *Flavobacterium branchiophylum,* identificadas según morfología y en los riñones asociadas a *Renibacterium salmoninarum*, evidenciada mediante prueba de inmunofluorescencia indirecta, así como la observación de las estructuras parasitarias como microsporidios, determinarían la causa de origen infeccioso en la piscigranja en estudio, esto nos indica un potencial patógeno de riesgo en truchas de cultivo, si las condiciones del medio acuático y de manejo y/o demás factores de riesgo se manifiestan favorables para la presentación y diseminación de estas enfermedades.

VI CONCLUSIONES

- Las lesiones macroscópicas de mayor frecuencia encontradas a la necropsia de las truchas arco iris (*Oncorhynchus mykiss*) de este estudio, son: melanización de la piel en 81.0%±3.1%(147/165), opacidad del cristalino en 50.3%±3.9% (83/165) y cambios degenerativos del hígado en 57.6%±3.8% (95/165).
- Se determina que las lesiones encontradas en las truchas de este estudio son de origen multicausal clasificadas de tipo infeccioso y no infeccioso como nutricional y de mala calidad de agua.
- Se determina microscópicamente la presencia de bacterias *Flavobacterium branchiophilum* caracterizados según su morfología en branquias y *Renibacterium salmoninarum* mediante inmunoflurorescencia indirecta en riñón.
- Se determina microscópicamente y de acuerdo a morfología, cuadros de branquitis compatibles con mala calidad de agua en las truchas evaluadas en este estudio.
- Se determina trastornos de tipo nutricional evidenciados por las lesiones microscópicas de alteraciones en epitelio branquial en 69.7%±3.6%(115/165), degeneración grasa del hígado en 97.0%±1.3%(160/165), degeneración de túbulos renales en 62.4%±3.8% (103/165), y lesiones compatibles con peroxidación lipídica en el epitelio de los órganos del tracto digestivo en 52.1%±3.9% (86/165).
- Se determina microscópicamente según morfología lesiones compatibles con peroxidación lipídica o de las grasa, evidenciando un problema con el alimento, tanto de origen intrínseco o de almacenamiento.

VII RECOMENDACIONES

- Realizar otros estudios de descripción de lesiones encontradas a nivel de las distintas piscigranjas ubicadas en el país.

- Realizar estudios y aislamiento de microorganismos patógenos para determinar cuáles son los agentes infecciosos existentes en el país.

- Elaborar un mapa epidemiológico de las principales enfermedades infecciosas que afectan los cultivos de truchas en el país.

- Elaborar programas de prevención y control de futuras infecciones a presentarse cuando las condiciones del medio sean favorables para la diseminación y presentación de casos de enfermedad.

VIII BIBLIOGRAFIA

Agius C & RJ Roberts. 2003. Melano-macrophage centres and their role in fish pathology. Journal of Fish Diseases. 26:499-509.

Almendras FE, C Fuentealba, R Frederick and DJ Speare. 2000. Patogenesis of liver lesions caused by experimental infection with *Psicirickettsia salmonis* in juvenile Atlantic salmon, *Salmo salar L.*. J Vet Diagn Invest. Canada. 12:552-557.

Alvarado V, W Schafer, R Enriquez, M Monrás, V Cubillos, C Farías y A Alberdi. 1990. Síndrome del salmón coho (SSC), nueva enfermedad de salmonídeos cultivados en fase de agua de mar en Chile. Situación actual. Patología Animal 4:10-13.

Alvarez J, J De Siger y D Conroy. 1991. Primer Aislamiento en Sudamérica del Agente Causal de la Boca Roja en Truchas de los Andes Venezolanos. FONAIAP -Centro Nacional de Investigaciones Agropecuarias Divulga N°37 Julio-Septiembre.

Austin B & DA Austin. 1987. Bacterial Fish pathogens: Disease in Farmed and Wild Fish. Ellis Horwood Limited. England. 364p.

Bastardo H. 1994. Sobrevivencia de la trucha arco iris *(Oncorhynchus mykiss)* en condiciones de cultivo, en Mérida, Venezuela. Zootecnia tropical Vol 12(1): 77-97.

Blanco M. 1987. La necrosis pancreática viral de las truchas de piscifactoría. Alimentos piscícolas CIPASA-Madrid. Vol (3):16-19.

Bowser P. 1999. Diseases of Fish. Aquatic Animal Program - College of Veterinary Medicine Cornell University . USA.

Brown L. 2000. Acuicultura para veterinarios: Producción y clínica de peces. Acribia. España. pp 110-112; 241-249.

Bruno DW & BP Wood. 1999. Saprolegnia and the other *Oomycetes*. In: Fish Diseases and Disorders , Vol 3, Viral, Bacterial and Fungal infections. International. United Kingdom pp 599-659.

Bruno W, J Alderman & J Schlotfeldt. 1997. ¿Qué debo hacer?:Un manual práctico para el maricultor. Asociación Europea de ictiopatólogos. pp 59

Bullock L. 1990. Bacterial Gill Disease of Freshwater Fishes. U.S. Fish and Wildlife Service, National Fisheries Research Center-Leetown. Virginia. USA.

Bullock L & L Herman. 1998. Bacterial Kidney Disease of Salmonid fishes caused by *Renibacterium salmoninarum.* Fish and Wildlife Service. Departament of the Interior. USA.

Carretero I. 2002. Técnico en Piscigranjas: Cultivo de peces. Edit Cultural S.A. Tomo I. España. pp 240-241

Committee on Animal Nutrition, Board on Agriculture and National Research Council. 1993. Nutrient requirements of fish. National Academy Press. U.S.A.

Conroy D y C Vásquez. 1971. Primer Congreso Nacional de Pesquería: Las principales enfermedades infecto-contagiosas de los salmónidos; una guía para el diagnóstico y control para el biólogo. INDERENA-FAO. Colombia. 157p.

Conroy D y C Vásquez. 1975. Las principales enfermedades infecto-contagiosas en los salmónidos: Proyecto para el Desarrollo de la Pesca Continental. INDERENA-FAO.PNUD. Colombia. pp53-100.

Cordero Del Campillo M y FA Rojo-Vásquez. 1999. Parasitología Veterinaria. Mc Graw-Hill. Interamericana. España.

Couch J & J Fournie. 1998. Pathobiology of marine and estuarine organisms. CRC Press Inc. U.S.A. pp 63-65.

Cubillos V, I López y A Alberdi. 2001. Aspectos lesionales microscópicos de salmonídeos, provenientes de centros de cultivo de la X[a] a XII[a] Región de Chile (1988-1998). Arch. Med. Vet. 33:2. Chile.

De Blas N y J Muzquiz. 2004. Curso Monográfico de Doctorado en Ictiopatología: Enfermedades bacterianas. Facultad de Veterinaria-Universidad de Zaragoza.

De Blas N, Ruiz I y A Silva. 2004. Curso Monográfico de Doctorado en Ictiopatología: Enfermedades parasitarias. Facultad de Veterinaria-Universidad de Zaragoza. España.

De Blas N y F Royo. 2004. Curso Monográfico de Doctorado en Ictiopatología: Anatomía y Fisiología de los peces. Facultad de Veterinaria-Universidad de Zaragoza. España.

Dieguez J y F Royo. 2004. Curso Monográfico de Doctorado en Ictiopatología: Enfermedades producidas por Saprolegniáceas. Facultad de Veterinaria- Universidad de Zaragoza. España.

Domitrovic, HA. 2000. Histología e Histopatología del riñón de *Cichlasoma dimerus* (pisces, Cichidae). Facultad de Ciencias Veterinarias. Universidad Nacional del Nord Este. Argentina.

Dörücü M & Ispir U. 2001. Seasonal Variation of *Diplostomum sp*. Infection in eyes of *Acanthobrama marmid* Heckel, 1843 in Keban Dam Lake, Elazig, Turkey.Journal of Fisheries & Aquatic Sciences. Vol 18, Sayi/Issue (3-4): 301-305. Turkey.

Franco-Sierra A and P Alvarez- Pellitero. 1999. The morphology of *Ichthyophonus sp.* in their mugilid hosts (pisces: Teleostei) and following cultivation in vitro. A light and electron microscopy study. Parasitol Res 85: 562-575. Spain.

Fernández AB y N De Blas. 2004. Curso Monográfico de Doctorado en Ictiopatología: Enfermedades víricas. Facultad de Veterinaria-Universidad de Zaragoza.

Fernández AB, I De Blas e I Ruiz. 2004. El sistema inmune de los teleósteos. Revista Aquatic 16. Facultad de Veterinaria-Universidad de Zaragoza.España.

Ferguson, **HW**. 1989. Systematic pathology of fish: A text and atlas of comparative tissue responses in diseases of teleosts. Iowa State University Press.

Flores QC. 2002. Respuestas neuroendócrinas al estrés en peces teleósteos. Instituto de Ictiologia del nordeste.Argentina. Rev. Ictiol 10 (1/2): 57-58.

Hibiya T. 1982. An Atlas of Fish Histology. Normal and Pathological Features. Kodansha Ltd. Tokyo-Japan. 147pp.

House M, J Bartholomew, J Winton and J Fryer. 1999. Relative virulence of three isolates of *Piscirickettsia salmonis* for coho salmon *Oncorhynchus kisutch*. Dis Aquat Org 35:107-113

Inglis V, R Roberts and N Bromage. 1993. Bacterial Diseases of fish. Blackwell Scientific Publications. England. pp 177-187.

Iregui C, E Hernández, A Jiménez, A Pulido, A Rey, J Comas, L Peña y M Rodríguez. 2004. Primer Mapa Epidemiológico de las lesiones y enfermedades de los peces en Colombia. Universidad Nacional de Colombia. Colombia.

Jansson E. 2002. Bacterial Kidney Disease in Salmonid fish. Development of methods to assess immune functions in salmonid fish during infection by *Renibacterium salmoninarum*. Doctoral thesis. Swedish University of agricultural Sciences. Sweden.

Jones S, R Frederick M, D Groman and R Cusack. 1998. Virulence and antigenic characteristics of a cultured Rickettsiales-like organism isolated from farmed Atlantic salmon *Salmo salar* in eastern Canada. Dis Aquat Org 33: 25-31.

Jones TC and RD Hunt. 1990. Patología Veterinaria. Hemisferio Sur. Quinta Edición. Tomo I y II. Argentina. 286p.

Jubb K, P Kennedy and N Palmer. 1990. Patología de los animales domésticos. Hemisferio Sur. Tomo I, II, III. Tercera Edición. Argentina. 660p.

Kabata Z. 1970. Crustacea as enemies of fishes.T.F.H. Publications. En: S.F. Snieszko, H.R. Axelrod (eds.). Diseases of Fishes, 171 pp.

Kent M and D Speare. 2005. Review of the sequental develoment of *Loma salmonae* (Microsporidia) based on experimental ifections of rainbow trout (*Oncorhynchus mykiss*) and Chinook salmon (*O. tshawytscha*). Folia Parasitologica 52:63-68. Canada.

Kudo R. 1966. Protozoología. Continental, México. pp 56-58

Kuzyk M, J Thorton and W Kay. 1996. Antigenic Characterization of the Salmonid Pathogen *Pscirickettsia salmonis.* Infection and Immunity. American Society for Microbiology. Vol 64 (12) Dec. p 5205-5210

Larenas J, L Hidalgo, H Garcés, J Fryer y P Smith. 1995. Piscirickettsiosis: lesiones en Salmón del Atlántico (*Salmo salar*) infectadas naturalmente con *Piscirickettsia salmonis.* Avances en Ciencias Veterinarias 10:53-58.

Larenas J, J Contreras y P Smith.1998. Estado actual de la Piscirickettsiosis en salmones. Facultad Ciencias Veterinarias y Pecuarias. Univ. Chile. Revista AquaTIC N°5. Noviembre.

Larenas J, O Troncoso, J Contreras, M Morales y P Smith. 2000. Detección de *Piscirickettsia salmonis* en alevines provenientes de reproductores de Trucha Arco Iris (*Oncorhynchus mykiss*) experimentalmente infectados y de la fertilización de ovas en un medio con el agente. XI Congreso Nacional de Medicina Veterinaria. Chile 25-26 Octubre.

Larenas J, O Troncoso, H Ledesma, S Fernández, N Sandoval, P Vera, J Contreras y P Smith. 2002. Transmisión vertical experimental de *Piscirickettsia salmonis* y estudio de la forma de penetración a ovas de Trucha Arco Iris (*Oncorhynchus mykiss*) mediante microscopía de barrido. I Congreso Iberoamericano Virtual de Acuicultura. CIVA 2002 (http://www.civa2002.org) 198- 206.

Larenas J, J Bartholomew, O Troncoso, H Ledesma, S Fernández, P Vera, J Contreras and P Smith. 2003. Experimental vertical transmission of *Piscirickettsia salmonis* and an *in vitro* study of the attachment and mode of entrance of the bacterium into the fish ovum. Dis Aquat Org; 56:25-30.

Larenas J, E Zamorano y P Smith. 2005. Detección de *Psicirickettsia salmonis* en heces de alevines de salmón coho (*Oncorhynchus kisutch*) infectados por transmisión vertical. Facultad Ciencias Veterinarias y Pecuarias. Univ. Chile.Mon. Electr. Patol. Vet. 2(1):59-67

Mantilla Mendoza B. 2004. Acuicultura: cultivo de truchas en jaulas flotantes. Editora Palomino. Perú. 34-37; 118,

Martínez López RE. 2002. Efecto de la dieta y otros factores sobre la excresión de amonio y el aprovechamiento del nitrógeno por la Dorada, *Sparus aurata*, y su incidencia en los cultivos de esta especie. Tesis para optar el título de Doctor en Ciencias del Mar. Universidad de Barcelona. España. 175p.

Mateo Carranza DR. 1996. La ictiofonosis y su prevalencia en las principales piscigranjas del valle del Mantaro. Tesis para optar el título de profesional de Ingeniero Pesquero Acuicultor. UNFV: Facultad de Oceanografía, Pesquería y Ciencias Alimentarias. Escuela de Profesional de Acuicultura. Perú. 145p.

Mateo E & D Mateo. 1997. Aspectos biológicos del parásito *Ichthyophthirius multifilis*. Wiñay Yachay 1(1): 15-22.

Mauel M, D Miller, K Frazier, A Liggett, L Styler, D Montgomery-Brock & J Brock. 2003. Characterization of a piscirickettsiosis-like disease in Hawaiian tilapia. Diseases of Aquatic Organisms. USA. Vol 53:249-255.

Ministerio de la Producción. 2004. Vice-Ministerio de la Pesquería: Piscicultura de la Trucha. Lima, Perú. pp 4, 5.

Ministerio de la Producción. 2006. Vice-Ministerio de la Pesquería: Dirección General de Acuicultura. Lima, Perú. pp 6, 7.

MinPes. 2002. Anuario Estadístico Pesquero. Ministerio de Pesquería. Perú. pp 31-34; 48-51.

Montero D, J Socorro, L Tort, MJ Caballero, LE Robaina, JM Vergara and MS Izquierdo. 2004. Glomerulonephritis and immunosuppression associated with dietary essential fatty acid deficiency in gilthead sea bream, *Sparus aurata* L. Juveniles. Journal of Fish Diseases 27:297-306.

Noga E J. 2000. Fish Diseases: Diagnosis and Treatment. Iowa States University Press. 367p.

Ochoa S, M. 1998. Cultivo de la trucha Arco Iris. Monografía para Título Profesional de Ingeniero Pesquero. UNFV- Fac. Oceanografía, Pesquería y Alimentarias. Lima, Perú. pp 4,5.

Ojeda P, J Larenas, J Contreras, A Guajardo, S Oyanedel, P Pizarro y P Smith. 1998. Evaluación de las branquias e inoculación subcutánea como vías de ingreso de *Piscirickettsia salmonis* en trucha Arco Irirs (*Oncorhynchus mykiss*) Resumen X congreso de Medicina Veterinaria. Archivos de Medicina Veterinaria. Vol XXX. N° Extraordinario. pp257-258

Padrós F y MD Furones. 2002. Patología bacteriana en piscicultura. Actualidad 34:13-21.

Rehulka, J. 2002. *Aeromonas* causes severe skin lesions in Rainbow Trout (*Oncorhynchus mykiss*):Clinical Pathology, Haematology and Biochemistry. Acta Veterinaria Br 71: 351-360.

Reichenbach-Klinke H. 1977. Trabajos sobre Histopatología de los peces. Editorial Acribia. España. pp. 9-23

Ríos B,O. 1997. Enfermedades de la trucha. Monografía para titulo profesional de Ingeniero Pesquero. UNFV- Fac. Oceanografia, Pesquería y Alimentarias. Lima, Perú. pp 1-12.

Roberts R & C Shepherd. 1986. Enfermedades de la trucha y el salmón. Acribia. Segunda Edición. España. pp106-115.

Roberts R. 1989. Fish Pathology. Second edition. Bailliere tindall. England. 366p.

Rodríguez F, A. 1998. Ultraestructura citohematológica de la trucha arco iris *Oncorhynchus mykiss* (Salmoniformes: salmonidae). Universidad de Bogotá Jorge Tadeo Lozano. Centro de investigaciones científicas. Santa Fé de Bogotá, Colombia

Ruíz I. 2004. Curso Monográfico de Doctorado en Ictiopatología: Anatomía y Fisiología de los peces. Facultad de Veterinaria - Universidad de Zaragoza.

Sánchez J. 1999. Aspectos histológicos de algunos especies comerciales del Perú. Instituto Tecnológico Pesquero del Perú - Laboratorio de Microbiología. pp 2-4.

Sánchez J, J Speare, R Markham, G Wright and F Kibenge. 2001. Localization of the initial Develoment Stages of *Loma salmonae* in Rainbow Trout (*Oncorhynchus mykiss*). Vet Pathol 38:540-546. Canada.

Schachte J. 1993.Coldwater disease. In A guide to integrated fish health management in the Great lakes basin. Special publications N° 83-2. USA.

Schlotfeldt J & J Alderman. 1995. What should I do? A Practical Guide for the fresh Water Fish Farmer. The European Association of fish Pathologists. pp 17-18

Semenas L. 1998. Primer registro de diplostomiasis ocular en trucha Arco Iris cultivada en Patagonia (Argentina). Arch. med. vet., vol.30, no.2, p.165-170. ISSN 0301-732X.

Shaw R, M Kent & M Adamson. 2000. Innate susceptibility differences in chinook salmon *Oncorhynchus tshawytscha* to *Loma salmonae* (Microsporidia). Dis Aquat Org 43: 49-53. Canada.

Spiegel, MR. 1991. Estadística. Mc Graw Hill . 2a ed. 186pp. EEUU

Smith P, R Contreras, H Garcés, J Larenas and S Oyannedel. 1996. Experimental Challenge of Coho Salmon and Rainbow Trout with *Piscirickettsia salmonis*. Journal of Aquatic Animal Health 8: 130-134

Speare D, J Markham, B Depres, K Whitman & N MacNair. 1995. Examination of gills from salmonids with bacterial gill disease using monoclonal antibody probes for *Flavobacterium branchiophilum* and *Cytophaga columnaris*. J Vet Diagn Invest 7:500-505.

Tacon A. 1995. Ictiopatología nutricional: Signos morfológicos de la carencia y toxicidad de los nutrientes en los peces cultivados. FAO. Documento Técnico de Pesca No. 330. Italia. 77p.

Trigo F. 1998. Patología Sistémica Veterinaria. Tercera Edición. McGrawn Hill Interamericana. México. 418p.

Van Duijn C. 1973.Diseases of fishes. Second Edition. Iliffe Books. England. 372pp

Verján N, C Iregui, A Rey y P. Donado. 2001. Sistematización y caracterización de las lesiones branquiales de la cachama blanca (*Piaractus brachypomus*) de cultivo clínicamente sana: algunas interacciones hospedador – patógeno – ambiente. Revista Aquatic Nro 15. Nov. 70p.

Zarzuelo P, E. 1981. Principales Enfermedades infecciosas de los peces. Aedos. España. pp 53-56, 87-96.

Zuasti, A. 2002. Melanization stimulating factor (MSF) and melanization inhibiting factor (MIF) in the integument of fish. Microscopy Research and Technique. Vol 58. No.6 University of Murcia. Spain. pp 588-495.

IX APENDICE

APENDICE 1

UNIVERSIDAD NACIONAL MAYOR DE SAN MARCOS
FACULTAD DE MEDICINA VETERINARIA
LABORATORIO DE HISTOLOGIA EMBRIOLOGIA Y PATOLOGIA VETERINARIA

PROTOCOLO DE NECROPSIA EN PECES

<table>
<tr><td colspan="3">Fecha de envío al Laboratorio:</td><td colspan="2">Número de registro</td></tr>
<tr><td colspan="2">Nombre y dirección:</td><td>Teléfono:</td><td colspan="2">Fecha de recepción:</td></tr>
<tr><td colspan="2">Nombre vulgar:</td><td colspan="3">Nombre científico:</td></tr>
<tr><td>Identificación de orígen del caso #</td><td colspan="2">Ident. Del estanque o jaula:</td><td>Edad</td><td>Sexo
□ H
□ M</td></tr>
<tr><td>Uso:
□ Alevín □ Juvenil
□ Engorde □ Reproducción
□ Cuarentena □ Investigación
□ Otro □.....</td><td colspan="2">Tipo de muestra:
□ Animal vivo
□ Tej. Preservado
□ Animal muerto
□ Tej. sin preserv
Fijador: .....</td><td colspan="2">Tipo de muerte:
□ Natural
□ Eutanasia (tipo):
.....</td></tr>
<tr><td colspan="5">Tejidos recibidos:
□ piel □ branquias □ boca □ intestino grueso □ riñón anterior
□ músculo □ ojo (s) □ esófago □ bazo □ riñón medio
□ hueso □ cerebro □ estómago □ hígado □ riñón posterior
□ cartílago □ tiroides □ ciegos pilóricos □ páncreas □ tiroides
□ aleta (s) □ línea lateral □ intestino delgado □ gónada □ vej natatoria
□ otro: ..... □ otro: .....</td></tr>
<tr><td colspan="5">HISTORIA CLINICA: Antecedentes
1). ¿Cuándo se detectó?
.....
.....
.....
2). Síntomas:
.....
.....
3). Tratamientos:
.....
.....
4). Calidad de agua.
.....
.....
5). Resultados. Biopsia
.....
.....
6). Análisis de apoyo (adjuntar resultados)
□ Parasitología □ Microbiología □ Hematología □ Virología □ Otro: .....</td></tr>
</table>

Fecha: **# Referencia:** **Sexo:**
Edad: **Longitud:** **Peso:**

EXAMEN GENERAL:

Condición física: □ ***buena*** □ ***regular*** □ ***mala*** ***Obsv.....***
Orificios: □ no ocluidos □ ocluidos □ otro .....
Superficie del cuerpo:
□ Aspecto normal □ Coloración blanco grisácea □ coloración blanco azulada
□ congestión □ ulceración □ zonas de necrosis
□ granulación □ lesiones con sangre y/o exudados □ pequeños puntos en la dermis
□ puntos negros □ puntos blancos o blanquecinos □ presencia de bultos o quistes
□ oscurecimiento parcial □ oscurecimiento total □ presencia de parásitos
□ copos blancos □ presencia de tumores □ otros.....
Aletas:
□ aspecto normal □ deshilachamiento parcial o total □ congestión □ necrosis
□ con puntos blancos □ con puntos negros □ hemorragias □ edematoso □ signos de micosis □ otras.....
Prep. a fresco □:
Piel:

Dibujar lesiones en general

SISTEMA NERVIOSO CENTRAL Y ORGANOS SENSORIALES:
OJOS
□ Aspecto normal □ Exoftalmia unilateral □ Exoftalmia bilateral
□ Opacidad □ Congestión □ Presencia de cataratas
□ Ceguera manifiesta □ Puntos blancos en la lente
□ Presencia de petequias intraoculares □ Presencia de petequias perioculares
□ Otras anormalidades.....
LINEA LATERAL**:**.....
CEREBRO
□ **Aspecto normal** □ **Edematoso** □ **Congestionado** □ **Con hemorragia**
MENINGES
Frotis: □

SISTEMA RESPIRATORIO:
OPERCULOS
□ Aspecto normal □ Muy cortos □ Muy abiertos □ Con signo de micosis
BRANQUIAS
□ Aspecto normal □ Coloración normal □ Presencia de abundante moco
□ branquias rojo oscuro □ branquias rosadas □ Branquias con aspecto anémico
□ branquias blanquesinas □ Congestión □ Petequias
□ Branquias con necrosis □ Signos de micosis □ Fusión de los filamentos branquiales
□ Granos de arena o arcilla en las branquias □ Restos de alimento sobre la superficie branquial
□ Presencia de parásitos en las branquias □ Otras anormalidades .....
Biopsia de Branquias □

SISTEMA GASTROINTESTINAL
CAVIDAD CELOMICA
□ Peritoneo.....□ mesenterios.....
□ Aspecto normal □ Presencia de un líquido incoloro □ Pcia de líquido sanguinolento
□ Presencia de hemorragias □ Congestión de pared abdominal □ Otras.....
Frotis □ Recuperación de líquido ascítico □

BOCA:

ESOFAGO
□ Aspecto normal □Mucosa engrosada □ mucosa con hemorragias □ otro.....

ESTOMAGO
□ Aspecto externo normal □ Aspecto interno normal □ sin contenido alimenticio
□ con restos de alimento □ con abundante mucosidad □ presencia de parásitos
□ presencia de concreciones □ mucosa congestionada □ mucosa con hemorragias
□ mucosa engrosada □ mucosa necrosada □ presencia de micosis
□ congestión de vasos externos □ otro .....

CIEGOS PILORICOS
□ Aspecto normal □ Congestión □ Signos de necrosis □ Presencia de parásitos
□ coloración anormal □ coloración pálida □ contenido amarillento
□ Impronta:

TRACTO INTESTINAL
□ Aspecto normal □ Intestino lleno de alimento □ Intestino vacío
□ Intestino lleno de moco □ Contenido intestinal amarillento □ Congestión □ Signos de necrosis □ Congestión y hemorragias en serosa □ Presencia de parásitos
□ Congestión y hemorragias a nivel del recto □ Otro .....
Raspado intestinal: □

SISTEMA CIRCULATORIO
CORAZON:
□ Aspecto normal □ Dilatado □ Con signos de atrofia
□ Congestión □ Presencia de hemorragias □ Presencia de quistes
□ Color pálido □ Presencia de granulomas □ Otro.....

GRANDES VASOS

Hematocrito(%)
Frotis: □

HIGADO
□ Aspecto normal □ Coloración rojiza □ Coloración pálida □ Coloración amarillenta
□ Hemorragias □ Presencia de quistes □ Presencia de parásitos □ Tumores
□ Aspecto grasoso □ Aspecto friable □ Consistencia dura al tacto
□ Presencia de granulomas □ Otras.....
Impronta: □

VESICULA BILIAR
□ Aspecto normal □ Aspecto perlado □ Dilatada
□ Bilis de color verdoso □ Bilis de color amarillento verdoso □ Bilis de aspecto acuoso
□ Bilis de color negruzco □ Otras anormalidades.....
Impronta □

BAZO
□ Aspecto normal □ Dilatado □ Congestionado □ Color rojo cereza
□ Color negruzco □ Petequias □ Quistes □ Granulomas
□ Otras.....

Impronta□:

PANCREAS
□ Aspecto normal □ Dilatado □ Congestionado
□ Color rojo cereza □ Color negruzco □ Presencia de petequias
□ Presencia de quistes □ Presencia de granulomas □ Otro ....
Impronta: □

RIÑON
□ Aspecto normal □ Aspecto pulposo parcial □ Aspecto pulposo total
□ Congestión □ Petequias □ Con signos de atrofia
□ Con signos de necrosis □ Presencia de puntos negros □ Consistencia cremosa
□ Consistencia dura al tacto □ Con signos de granulomas □ Presencia de parásitos
□ Puntos blancos □ Otros.....

URETERES □ **Aspecto normal** □ **otro.....**
Impronta □

SISTEMA REPRODUCTIVO

GONADAS
□ Aspecto normal □ Con signos de atrofia □ Congestión
□ Petequias □ Signos de retención de los huevos □ Presencia de parásitos
□ Otras.....
Impronta: □

VEJIGA NATATORIA
□ Aspecto normal □ Congestión □ Presencia de líquido □ Presencia de parásitos
□ Otras .....

SISTEMA MÚSCULO ESQUELÉTICO (huesos, músculos, cartílagos)
□ aspecto normal □ presencia de quistes o bultos □ presencia de parásitos
□ presencia de úlceras □ presencia de necrosis □ congestión
□ signos de micosis □ licuefacción focalizada □ otras.....
Impronta:

NOMBRE Y FIRMA DEL QUE REALIZA LA NECROPSIA

□

APÉNDICE 2

PROCESAMIENTO HISTOLÓGICO DE LAS MUESTRAS

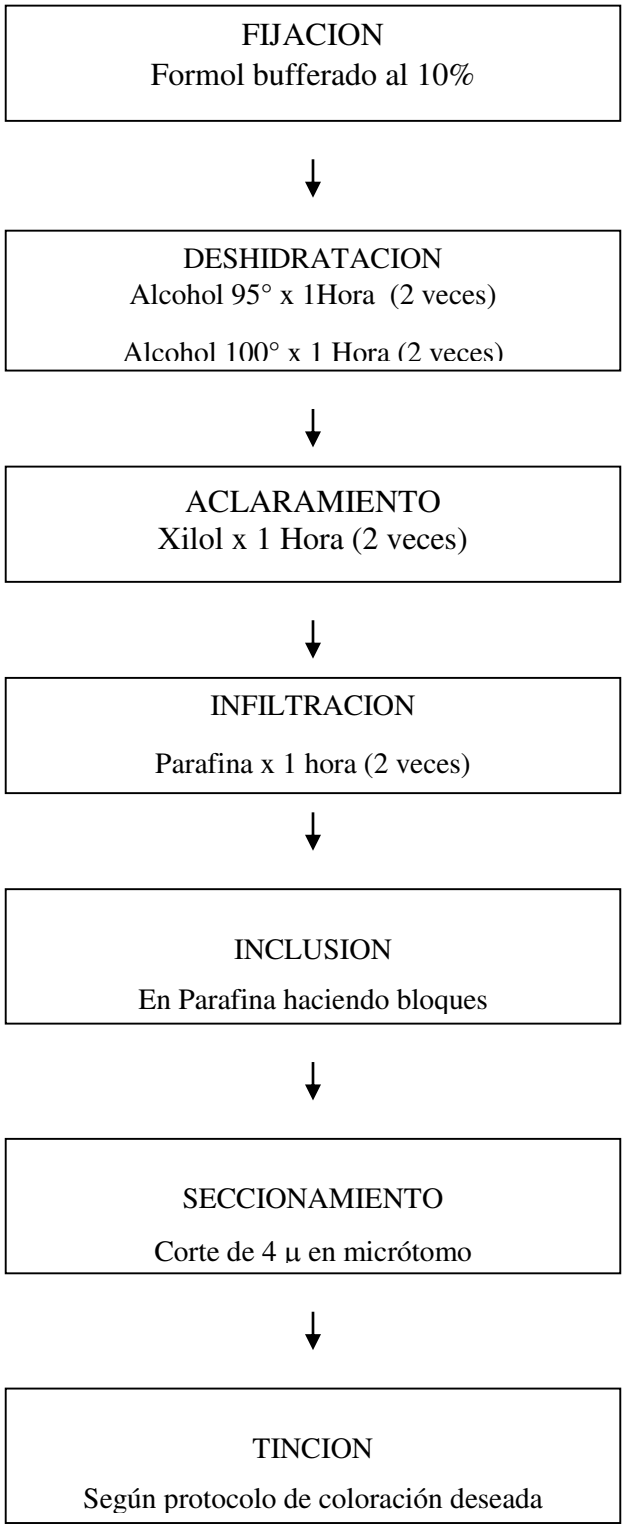

APÉNDICE 3

PROTOCOLO DE COLORACIÓN DE HEMATOXILINA Y EOSINA

SOLUCIONES:

Solución colorante de hematoxilina de Harris (Hemalumbre de Harris)

Hematoxilina (C.I. 75290)	5,0 g
Alcohol corriente 95%	50,0 mL
Sulfato doble de aluminio y potasio o sulfato doble de aluminio y amonio	100,0 g
Agua corriente	1000,0 mL
Oxido mercúrico rojo o amarillo	2,0 g

Disolver la hematoxilina en el alcohol, el sulfato doble de aluminio en el agua con ayuda del calor. Mezclar las dos soluciones. Llevar la mezcla a ebullición tan rápido como sea posible, luego sacarla del calor y adicionar el óxido mercúrico. Recalentar la mezcla, hasta que tenga un color púrpura oscuro, cerca de 1 minuto. Luego retirar del calor y enfriar rápidamente para poder usarla.

Solución stock de eosina acuosa al 1%

Eosina amarilla (C.I. 45380)	10,0 g
Agua destilada	1000,0 mL
Disolver y adicionar:	
Ácido acético glacial	2,0 mL

Solución colorante de trabajo de eosina

Solución stock de eosina acuosa al 1%	1 vol.
Alcohol al 80%	3 vol.

Adicionar 0,5 mL de ácido acético glacial por cada 100,0 mL de solución colorante.

PROCEDIMIENTO:

1. Desparafinar los cortes en el xilol 1 durante 5 minutos.
2. Desparafinar los cortes en el xilol 2 durante 5 minutos.
3. Tratar los cortes en alcohol absoluto 1 durante 5 minutos.
4. Tratar los cortes en alcohol absoluto 2 durante 5 minutos.
5. Tratar los cortes en el alcohol corriente 1 durante 5 minutos.
6. Tratar los cortes en el alcohol corriente 2 durante 5 minutos.
7. Lavar en agua corriente durante 5 minutos.
8. Colorear con la hematoxilina de Harris durante 5 minutos.
9. Lavar en agua corriente durante 2 minutos.
10. Colorear con la solución de trabajo de eosina, durante 2 minutos.

11. Lavar en agua corriente durante 2 minutos.
12. Tratar los cortes, rápidamente 3 veces en el alcohol corriente 1.
13. Tratar los cortes, rápidamente 3 veces en el alcohol corriente 2.
14. Tratar los cortes en el alcohol absoluto 1 durante 5 minutos.
15. Tratar los cortes en el alcohol absoluto 2 durante 5 minutos.
16. Tratar los cortes en el xilol 1 durante 5 minutos.
17. Tratar los cortes en el xilol 2 durante 5 minutos.
18. Montar en bálsamo de Canadá.

RESULTADOS: Las estructuras basófilas se observan de color azul y las estructuras acidófilas o eosinófilas de color rosado.

(REFERENCIA: Sedano G E y R Neira M. 2001. Guía de Prácticas de la Asignatura de Histoquímica. Facultad de Medicina. Escuela Académica de Tecnología Médica –UNMSM.)

APÉNDICE 4

PROTOCOLO DE COLORACIÓN TRICRÓMICA DE MASSON

SOLUCIONES:

Solución de Bouin

Solución acuosa saturada de ácido pícrico (C.I. 10305)	75,0 mL
Formaldehído comercial (37-40%)	25,0 mL
Ácido acético glacial	5,0 mL

Solución A de hematoxilina férrica de Weigert

Hematoxilina (C.I. 75290)	1,0 g
Alcohol absoluto	100,0 mL

Solución B de hematoxilina férrica de Weigert

Cloruro férrico 29%	4,0 mL
Agua destilada	95,0 mL
Ácido clorhídrico concentrado	1,0 mL

Solución de trabajo de hematoxilina férrica de Weigert

Solución A	1 vol.
Solución B	1 vol.

Solución de fucsina ácida - escarlata de Biebrich

Solución acuosa de escarlata de Biebrich (C.I. 26905) al 1%	90,0 mL
Solución acuosa de fucsina ácida (C.I. 17200) al 1%	10,0 mL
Ácido acético glacial	1,0 mL

Solución de ácido fosfomolíbdico - ácido fosfotúngstico

Ácido fosfomolíbdico	5,0 g
Ácido fosfotúngstico	5,0 g
Agua destilada	200,0 mL

O

Solución de ácido fosfotúngstico 5%

Ácido fosfotúngstico	5,0 g
Agua destilada	100,0 mL

Solución de azul de anilina

Azul anilina (C.I. 707)	2,5 g
Ácido acético	2,0 mL
Agua destilada	100,0 mL

O

Solución de light green sf yellowish

Light green sf yellowish (C.I. 42095)	5,0 g
Agua destilada	250,0 mL
Ácido acético glacial	2,0 mL

Calentar el agua, disolver el verde brillante, enfriar, filtrar y adicionar el ácido acético.

PROCEDIMIENTO:

1. Desparafinar e hidratar hasta agua corriente.
2. Mordentar en fijador de Bouin por 1 hora a 60°C.
3. Enfriar y lavar en agua corriente hasta que desaparezca el color amarillento.
4. Adicionar solución de hematoxilina férrica de Weigert por 10 minutos.
5. Enjuagar en agua destilada.
6. Solución Escarlata de Biebrich - Fucsina ácida por 15 minutos.
7. Enjuagar con agua destilada.
8. Solución de ácido fosfomolíbdico-ácido fosfotúngstico por 10 a 15 minutos antes de la solución de azul de anilina. O también se puede usar ácido fosfotúngstico en solución acuosa al 5% por 15 minutos antes del colorante light green. Descartar la solución.
9. Solución azul de anilina por 5 a 10 minutos o solución de light green por 4 a 8 minutos.
10. Lavar en agua destilada.
11. Tratar los cortes, rápidamente 3 veces en el alcohol corriente 1.
12. Tratar los cortes, rápidamente 3 veces en el alcohol corriente 2.
13. Tratar los cortes en el alcohol absoluto 1 durante 5 minutos.
14. Tratar los cortes en el alcohol absoluto 2 durante 5 minutos.
15. Tratar los cortes en el xilol 1 durante 5 minutos.
16. Tratar los cortes en el xilol 2 durante 5 minutos.
17. Montar en bálsamo de Canadá.

RESULTADOS: Núcleos de color negro, citoplasma, queratina, fibras musculares de color rojo y fibras colágenas y moco de color azul si se usó azul de anilina o verde si se usó light green sf.

(REFERENCIA: Sedano G E y R Neira M. 2001. Guía de Prácticas de la Asignatura de Histoquímica. Facultad de Medicina. Escuela Académica de Tecnología Médica –UNMSM.)

APÉNDICE 5

PROTOCOLO DE IMPREGNACIÓN DE NITRATO DE PLATA-METANAMINE DE GOMORI O COLORACION DE GROCOTT

SOLUCIONES:

Solución de ácido crómico al 5%

Ácido crómico	5,0 g
Agua destilada	100,0 mL

Solución de nitrato de plata al 5%

Nitrato de plata	5,0 g
Agua destilada c.s.p.	100,0 mL

Solución de metenamine al 3%

Hexametilenotetramino	3,0 g
Agua destilada	100,0 mL

Solución de borax al 5%

Borax	5,0 g
Agua destilada	100,0 mL

Solución stock de nitrato de plata-metanamine

Solución de nitrato de plata al 5%	5,0 mL
Solución de metenamine al 3%	100,0 mL

Se forma un precipitado blanco, pero inmediatamente agitar para disolverlo.

Solución de trabajo de nitrato de plata-metanamine

Solución de borax al 5%	2,0 mL
Agua destilada	25,0 mL
Combinar y añadir:	
Solución stock de nitrato de plata-metanamine	25,0 mL

Solución de disulfito de sodio al 1%

Disulfito de sodio	1,0 g
Agua destilada	100,0 mL

Cloruro de oro al 0,1%

Solución de cloruro de oro 1%	10,0 mL
Agua destilada	90,0 mL

Esta solución puede ser usada repetidamente.

Solución de tiosulfato de sodio al 2%

Tiosulfato de sodio	2,0 g
Agua destilada	100,0 mL

PROCEDIMIENTO:

1. Desparafinar e hidratar hasta agua destilada.
2. Oxidar en solución de ácido crómico al 5% por una hora.
3. Lavar en agua corriente por pocos segundos.
4. Enjuagar en disulfito de sodio al 1% por 1 minuto para remover cualquier residuo de ácido crómico. Lavar en agua corriente por 5 a 10 minutos.
5. Lavar con 3 ó 4 cambios de agua destilada.
6. Colocar en solución de trabajo de nitrato de plata-metanamine en la estufa a 60 °C por 30 a 90 minutos hasta que los tejidos se tornen de color marrón amarillento. Usar pinzas cubiertas con parafina para poder remover las láminas de esta solución. Lavar en agua destilada y chequear bajo el microscopio. Los hongos pueden estar marrón oscuro en este estado.
7. Enjuagar en seis cambios de agua destilada.
8. Dar tono en solución de cloruro de oro 0,1% por 2 a 5 minutos.
9. Enjuagar en agua destilada.
10. Remover la plata no reducida con solución de tiosulfato de sodio al 2% por 2 a 5 minutos. Lavar en agua corriente.
11. Contrastar con Hematoxilina por 2 minutos.
12. Lavar en agua corriente. Deshidratar, aclarar y montar en bálsamo de Canadá.

RESULTADOS: Los hongos se observan de color negro, la mucina de color gris oscuro y el fondo de color verde pálido.

(REFERENCIA: Sedano G E y R Neira M. 2001. Guía de Prácticas de la Asignatura de Histoquímica. Facultad de Medicina. Escuela Académica de Tecnología Médica –UNMSM.)

APÉNDICE 6

PROTOCOLO DE COLORACION DE BROWN Y BRENN O COLORACION DE GRAM (Modificación del AFIP)

SOLUCIONES:

Solución de cristal violeta

Solución de bicarbonato de sodio al 5%

Solución de yodo de Gram

Solución matriz de fucsina básica al 0.25%

Solución diaria de fucsina básica

Fucsina básica matriz.....10.0 ml
Agua destilada.....90.0 ml

Acetona[a]

Solución de ácido pícrico-acetona

Acido pícrico.....0.1 g
Acetona.....100.0 ml

Solución de acetona-xileno

Acetona.....50.0 ml
Xileno.....50.0 ml

PROCEDIMIENTO:

1. Desparafinizar e hidratar hasta llegar al agua destilada.
2. Colocar las láminas sobre un soporte para teñido. Echar 1 ml (20 gotas) de la solución de cristal violeta y agregar 5 gotas de la solución de bicarbonato de sodio al 5% durante un minuto. Agitar suavemente. La solución puede mezclarse antes de ser usada.
3. Enjuagar con agua
4. Empapar las láminas con la solución de yodo de Gram, durante un minuto.
5. Enjuagar con agua.
6. Decolorar con acetona.
7. Enjuagar con agua.
8. Empapar las láminas con la solución diaria de fucsina básica durante un minuto. Enjuagar.
9. Colocar las láminas en un frasco de Coplin con agua[b].
10. Sumergir las láminas individualmente en acetona para comenzar la reacción.
11. Diferenciar inmediatamente cada lámina con la solución de ácido pícrico- acetona hasta que las secciones aparezcan de un color amarillento rosado.

12. Enjuagar rápidamente con acetona, luego con la solución de acetona-xilol
13. Aclarar con xileno. 2 veces y montar con un medio resinoso.

RESULTADOS

Bacterias Gram- positivas.....azul
Bacterias Gram- negativas.....rojo
Filamentos de Nocardia y Actinomicetas.....azul
Núcleos .....rojo
Otros elementos tisulares.....amarillo

(REFERENCIA: Sedano G E y R Neira M. 2001. Guía de Prácticas de la Asignatura de Histoquímica. Facultad de Medicina. Escuela Académica de Tecnología Médica –UNMSM.)

APENDICE 7

PROTOCOLO DE COLORACIÓN DE ZIEHL-NEELSEN PARA MICROORGANISMOS ÁCIDO-ALCOHOL RESISTENTES

SOLUCIONES:

Solución de carbol-fucsina

Ácido carbólico (fenol, ácido fénico)	2,5 mL
Alcohol absoluto	5,0 mL
Fucsina básica (C.I. 42510)	0,5 g
Agua destilada	50,0 mL

Nota: Guardar a temperatura ambiente. Filtrar antes de usar.

Alcohol ácido al 1%

Ácido clorhídrico concentrado	1,0 mL
Alcohol 70%	99,0 mL

Solución de trabajo de azul de metileno

Azul de metileno (C.I. 52015)	0,5 g
Ácido acético glacial concentrado	0,5 mL
Agua corriente	100,0 mL

PROCEDIMIENTO:

1. Desparafinar e hidratar hasta agua corriente.
2. Colorear las láminas con solución de carbol-fucsina durante 10 minutos. Filtrar la solución antes de usar.
3. Enjuagar bien en agua corriente.
4. Decolorar con alcohol-ácido al 1% o ácido sulfúrico 1%, hasta que las láminas estén de color rosa pálido.
5. Lavar con agua corriente 8 minutos.
6. Contra colorear sumergiendo la lámina a un tiempo en la solución de trabajo de azul de metileno. Las láminas deben de quedar de un color azul pálido. La sobre coloración puede enmascarar a los bacilos.
7. Lavar con agua corriente.
8. Secar en la estufa, aclarar y montar en bálsamo de Canadá.

RESULTADOS: Organismos ácido-alcohol resistentes (*Mycobacterium*, *Criptosporidium sp., Actynomices sp*.) de color rojo brillante, glóbulos rojos de color naranja amarillento, otros elementos tisulares de color azul pálido.

(REFERENCIA: Sedano G E y R Neira M. 2001. Guía de Prácticas de la Asignatura de Histoquímica. Facultad de Medicina. Escuela Académica de Tecnología Médica –UNMSM.)

APÉNDICE 8

PROTOCOLO DE COLORACION DE REACCIÓN DEL ÁCIDO PERYÓDICO DE SCHIFF (MÉTODO DE P.A.S)

REACTIVOS:

Solución de ácido clorhídrico 1N

Ácido clorhídrico concentrado de peso específico 1,19	8,35 mL
Agua destilada c.s.p.	100,00 mL

Reactivo de Schiff

Fucsina básica (C.I. 42510)	0,5 g
Ácido Clorhídrico 1N	10,0 mL
Metabisulfito de sodio o de potasio ó disulfito de sodio o de potasio	0,5 g
Agua destilada	100,00 mL
Carbón activado	0,25 g

Disolver la fucsina básica en el agua destilada caliente. Llevar a punto de ebullición. Enfriar y agregar el disulfito de sodio y agitar la mezcla; luego añadir el ácido clorhídrico 1N y agitar constantemente por espacio de 20 minutos. Dejar en la oscuridad en frasco herméticamente cerrado hasta el día siguiente. Para entonces habrá adquirido una ligera coloración amarillenta y se recomienda añadir el carbón activado y agitar. Filtrar y guardar en frascos color caramelo y de cierre hermético.

Solución acuosa de ácido peryódico al 0.5%

Cristales de ácido periódico	0,5 g
Agua destilada c.s.p	100,0 mL

Solución de agua sulfurosa (opcional)

Metabisulfito de sodio o de potasio al 10%	5,0 mL
Ácido clorhídrico 1 N	5,0 mL

Solución colorante de Hematoxilina de Harris

PROCEDIMIENTO:

1. Desparafinar e hidratar las secciones hasta agua destilada.
2. Tratar la lámina con ácido peryódico durante 10 minutos
3. Lavar con agua destilada.
4. Tratar con el reactivo de Schiff de 5 a 10 minutos.

5. Lavar con agua destilada por 3 a 5 minutos.
6. Colocar en Hematoxilina de Harris durante 2 minutos
7. Lavar en agua corriente.
8. Deshidratar rápidamente
9. Aclarar y montar en bálsamo de Canadá.

RESULTADOS: Sustancias P.A.S. positivas de color rojo magenta, núcleos de color azul.

(REFERENCIA: Sedano G E y R Neira M. 2001. Guía de Prácticas de la Asignatura de Histoquímica. Facultad de Medicina. Escuela Académica de Tecnología Médica –UNMSM.)

APÉNDICE 9

PROTOCOLO DE COLORACIÓN DE GIEMSA

SOLUCIONES:

Solución stock de Giemsa

Giemsa en polvo	1,0 g
Alcohol metílico	66,0 mL
Glicerina	66,0 mL

Añadir la glicerina al Giemsa en polvo y colocarlo a la estufa a 60□C por ½ a 2 horas. Luego añadir el alcohol metílico.

Solución de trabajo

Giemsa stock	1,25 mL
Alcohol metílico	1,50 mL
Agua destilada	50,00 mL

Solución stock de rosina

Rosina pura	10,0 g
Alcohol absoluto	100,0 mL

Solución de trabajo de rosina

Solución stock de rosina	5,0 a 10,0 mL
Alcohol 95%	40,0 mL

PROCEDIMIENTO:

1. Desparafinar e hidratar hasta alcohol de 95%.
2. Lavar bien en agua corriente.
3. Enjuagar en agua destilada.
4. Colocar en solución de trabajo de Giemsa. Toda la noche.
5. Lavar en agua corriente.
6. Colocar en eosina 1 minuto.
7. Enjuagar con agua corriente.
8. Alcohol al 95 rápidamente. 2 cambios
9. Alcohol absoluto, rápidamente. 2 cambios.
10. Xilol. 2 cambios.
11. Montar en Permount.

RESULTADOS: Núcleo de color azul, citoplasma, colágeno y otros elementos tisulares de color rosado.

(REFERENCIA: Sedano G E y R Neira M. 2001. Guía de Prácticas de la Asignatura de Histoquímica. Facultad de Tecnología Médica –UNMSM).