Universidad Nacional Mayor de San Marcos
Universidad del Perú. Decana de América

Dirección General de Estudios de Posgrado
Facultad de Medicina
Unidad de Posgrado

Complicaciones a corto y mediano plazo de la plicatura de músculos oblicuos en la abdominoplastia

PROYECTO DE INVESTIGACIÓN

Para optar el Título de Segunda Especialidad Profesional en Cirugía Plástica

AUTOR

Edgar Jhasler LLANOS TENORIO

ASESOR

Walter Boris NAVARRO MURGUEYTIO

Lima - Perú

2024



Reconocimiento - No Comercial - Compartir Igual - Sin restricciones adicionales

https://creativecommons.org/licenses/by-nc-sa/4.0/

Usted puede distribuir, remezclar, retocar, y crear a partir del documento original de modo no comercial, siempre y cuando se dé crédito al autor del documento y se licencien las nuevas creaciones bajo las mismas condiciones. No se permite aplicar términos legales o medidas tecnológicas que restrinjan legalmente a otros a hacer cualquier cosa que permita esta licencia.

Referencia bibliográfica

Llanos E. Complicaciones a corto y mediano plazo de la plicatura de músculos oblicuos en la abdominoplastia [Proyecto de Investigación de segunda especialidad]. Lima: Universidad Nacional Mayor de San Marcos, Facultad de Medicina/Unidad de Posgrado; 2024.

Metadatos complementarios

Datos de autor	
Nombres y apellidos	Edgar Jhasler Llanos Tenorio
Tipo de documento de identidad	DNI
Número de documento de identidad	47266977
Datos de asesor	
Nombres y apellidos	Walter Boris Navarro Murgueytio
Tipo de documento de identidad	DNI
Número de documento de identidad	06289575
URL de ORCID	https://orcid.org/0000-0003-1674-5966
Datos del jurado	
Presidente del jurado	
Nombres y apellidos	Andrés Ervind Mendoza Arteaga
Tipo de documento	DNI
Número de documento de identidad	06106010
Miembro del jurado 1	
Nombres y apellidos	Luis Alberto Paredes Aponte
Tipo de documento	DNI
Número de documento de identidad	10811220
Miembro del jurado 2	
Nombres y apellidos	César Anibal Calderón Alfaro
Tipo de documento	DNI
Número de documento de identidad	18132449
Datos de investigación	

Línea de investigación	NO APLICA
Grupo de investigación	NO APLICA
Agencia de financiamiento	SIN FINANCIAMIENTO
Ubicación geográfica de la investigación	Edificio: Hospital Nacional Arzobispo Loayza País: Perú Departamento: Lima Provincia: Lima Distrito: Breña Calle: Av. Alfonso Ugarte 848 Latitud: -12.049831 Longitud: -77.043139
Año o rango de años en que se realizó la investigación	DICIEMBRE 2023- JULIO 2026
URL de disciplinas OCDE	**Cirugía** https://purl.org/pe-repo/ocde/ford#3.02.11

Universidad Nacional Mayor de San Marcos
Universidad del Perú. Decana de América

Facultad de Medicina
Vicedecanato de Investigación y Posgrado

PROGRAMA DE SEGUNDA ESPECIALIZACIÓN EN MEDICINA HUMANA

INFORME DE CALIFICACIÓN

MÉDICO: LLANOS TENORIO EDGAR JHASLER

PROYECTO DE INVESTIGACIÓN:

COMPLICACIONES A CORTO Y MEDIANO PLAZO DE LA PLICATURA DE MÚSCULOS OBLICUOS EN LA ABDOMINOPLASTIA

AÑO DE INGRESO: *2020*

ESPECIALIDAD: *CIRUGÍA PLÁSTICA*

SEDE: *HOSPITAL NACIONAL ARZOBISPO LOAYZA*

Lima 01 de marzo 2024

Doctor
JESUS MARIO CARRIÓN CHAMBILLA
Coordinador del Programa de Segunda Especialización en Medicina Humana
El comité de la especialidad de CIRUGÍA PLÁSTICA
ha examinado el Proyecto de Investigación de la referencia, el cual ha sido:

SUSTENTADO Y APROBADO [X] **OBSERVADO** [ ]

OBSERVACIONES:

NOTA: 17

C.c. UPG

Comité de Especialidad
Interesado

Dr. ANDRÉS ERVIND MENDOZA ARTEGA
COMITÉ DE LA ESPECIALIDAD DE
CIRUGÍA PLÁSTICA

UNIVERSIDAD NACIONAL MAYOR DE SAN MARCOS

Universidad del Perú. Decana de América

FACULTAD DE MEDICINA

Vicedecanato de Investigación y Posgrado

CERTIFICADO DE SIMILITUD

Yo ...DR WALTER BORIS NAVARRO MURGUEYTIO...en mi condición de asesor según consta Dictamen N° 000437-2024-UPG-VDIP-FM/UNMSM de aprobación del proyecto de investigación, cuyo título es COMPLICACIONES A CORTO Y MEDIANO PLAZO DE LA PLICATURA DE MUSCULOS OBLICUOS EN LA ABDOMINOPLASTIA, presentado por el médico EDGAR JHASLER LLANOS TENORIO para optar el título de segunda especialidad Profesional en CIRUGIA PLÁSTICA.

CERTIFICO que se ha cumplido con lo establecido en la Directiva de Originalidad y de Similitud del Proyecto de investigación. Según la revisión, análisis y evaluación mediante el software de similitud textual, el documento evaluado cuenta con el porcentaje de 19 % de similitud, nivel PERMITIDO para continuar con los trámites correspondientes y para su publicación en el repositorio institucional.

Se emite el presente certificado en cumplimiento de lo establecido en las normas vigentes, como uno de los requisitos para la obtención título de la especialidad correspondiente.

Firma del Asesor

DNI: 06289575

Nombres y apellidos del asesor: Dr. Walter Boris Navarro Murgeytio



I CAPITULO I: DATOS GENERALES

1.1 **Título:** Complicaciones a corto y mediano plazo de la plicatura de músculos oblicuos en la abdominoplastia

1.2 **Área de Investigación**: Cirugía de contorno corporal

1.3 **Autor responsable del proyecto**: Edgar Jhasler Llanos Tenorio

1.4 **Asesor**: DR. Walter Navarro Murgueytio

1.5 **Institución:** Hospital Nacional Arzobispo Loayza

1.6 **Entidades o Personas con las que se coordinará el proyecto:** Servicio de cirugía plástica del Hospital Nacional Arzobispo Loayza

1.7 **Duración:** 32 meses

II CAPITULO II: PLANTEAMIENTO DEL ESTUDIO

2.1 Planteamiento del Problema

2.1.1 Descripción del Problema

Durante la abdominoplastia, posterior a la realización de la plicatura de músculos rectos abdominales podemos aún encontrar flacidez en la región supra e infraumbilical, es ahí donde la plicatura de músculos oblicuos puede convertirse en una alternativa eficaz para corregir la flacidez muscular. Este procedimiento puede llevar complicaciones como aumento de la presión intraabdominal y desgarros de la aponeurosis de los músculos oblicuos. Este estudio tiene como objetivo evaluar a corto y mediano plazo la presentación de dichas complicaciones.

2.1.2 Antecedentes del Problema

En el año 2013 Rodrigues y colaboradores publicaron un estudio en el cual evaluaron la función ventilatoria y la presión intraabdominal en pacientes que fueron sometidos a abdominoplastia con plicatura de la aponeurosis del oblicuo externo. Se seleccionaron 18 pacientes con un Índice de masa corporal entre 20 y 28 kg/cm2 y que tengan deformidad Nahas tipo III. La diástasis de rectos abdominales se corrigió mediante la plicatura de la vaina del recto anterior. La plicatura en la aponeurosis del oblicuo externo fue realizada en "forma de L" de 1 cm de ancho. Se analizaron parámetros mediante espirometría: capacidad vital forzada (FVC), volumen espiratorio forzado en 1 s (FEV1), flujo espiratorio forzado entre 25 y 75 %, capacidad vital (VC), capacidad inspiratoria (IC), FEV1/ FVC y ventilación voluntaria máxima (MVV). La presión intravesical se midió en cinco etapas: (1) antes de la incisión en la piel, (2) después de la plicatura de los rectos, (3) después de la plicatura en forma de L de la aponeurosis del oblicuo externo, (4) poco después del cierre de la piel sin apósitos ni prendas de vestir, y (5) después del uso de una prenda compresiva. Como resultados, vieron que hubo una reducción significativa en la espirometría después de la cirugía, la cual tiende a normalizarse en el 15to día. El dolor posoperatorio, el IMC y el aumento de la PIA no se relacionan con estos cambios. El uso de prendas compresivas aumenta la PIA [(1)].

En el año 2016 Pereira y colaboradores, desarrollaron un estudio con el objetivo de evaluar los cambios generados por la plicatura de rectos abdominales en la PIA y la función

pulmonar en pacientes sometidos a abdominoplastia. Los valores promedio de PIA antes y después de la plicatura fueron 6,6 mmHg y 9,3 mmHg, respectivamente. Los valores promedio de la compliance pulmonar antes y después de la plicatura fueron 38,97 ml/cm de agua y 36,54 ml/cm de agua, respectivamente. Tales valores no generan un impacto clínico en individuos sanos [(2)].

En el año 2019 Fluhr y colaboradores elaboraron un estudio con el objetivo de evaluar el impacto de la lipoabdominoplastia en la movilidad diafragmática (DM) y función pulmonar en mujeres sanas utilizando ultrasonido de alta resolución y espirometría respectivamente, antes de la lipoabdominoplastia, así como en el día postoperatorio (POD) 10 y POD 30. En el preoperatorio y postoperatorio encontraron que los valores de DM y función pulmonar fueron significativamente menores después de la lipoabdominoplastia, siendo la DM media en el POD 10 del 17% en comparación con la media preoperatoria. Además, el FEV1, la FVC y el PEF fueron significativamente más bajos en el POD 10 que en el preoperatorio. Concluyeron que la lipoabdominoplastia parece tener efectos negativos a corto plazo, repercusiones para la DM y la función pulmonar en mujeres sanas. Sin embargo, la función pulmonar y DM aparentemente recuperan sus condiciones preoperatorias en el POD 30[(3)].

En el año 2015 Rodrigues y colaboradores hicieron un estudio con el objetivo de evaluar la correlación entre el ancho de la diástasis y la variación de la PIA después de la plicatura de la vaina del recto anterior. Fueron seleccionadas 17 pacientes. El ancho de la diástasis se midió en tres niveles: 3 cm por encima del ombligo, 2 cm por

encima del ombligo y 2 cm por debajo del ombligo. La plicatura de la vaina del recto se realizó en dos capas: la primera capa con puntos separados y la del segundo con sutura continua. Se calculó también el área de superficie abdominal. La PIA se midió en dos etapas: antes y después de la corrección de la diástasis de rectos. Como resultado no hubo correlación estadísticamente significativa entre la variación de la PIA y los valores de superficie abdominal en los tres niveles estudiados. Conclusión: el ancho de la diástasis no interfiere con el aumento de la PIA cuando se realiza una plicatura de la aponeurosis anterior de los músculos rectos[4].

2.1.3 Fundamentos

2.1.3.1 Marco Teórico.

La abdominoplastia es una técnica comúnmente utilizada con el objetivo de devolver el contorno corporal que una paciente tenía antes del embarazo, para ello aborda todas las capas de tejidos blandos: piel, tejido celular subcutáneo y el componente músculo aponeurótico[5]. En este último, existe una deformidad adquirida llamada diastasis de músculos rectos abdominales, la cual se define como una separación anormal entre los bordes mediales de estos músculos[6]. Este tipo de diastasis se corresponde con una laxitud generalizada de toda la pared abdominal debido a muchas causas, entre ellas, la acumulación de grasa intra y extraabdominal, aumento de la presión intraabdominal por embarazos, debilitamiento progresivo por causas genéticas[6].

La plicatura de músculos rectos abdominales es una parte importante de la abdominoplastia, cuyos objetivos son: corrección de la diastasis de rectos abdominales, disminuir la laxitud de la pared abdominal, disminuir la circunferencia de la cintura. Dicha plicatura puede realizarse usando suturas tanto absorbibles (poliglactina, polidioxanona) como no absorbibles (Nylon, polipropileno), teniendo en cuenta que el uso de suturas absorbibles de corta duración (poligactina) puede presentar una recidiva de hasta el 40%[7]; en cambio el uso de nylon para la plicatura ha demostrado una mejor durabilidad y menos recidivas[8].

Algunos autores han realizado una clasificación de la laxitud de la pared abdominal, en un intento de encontrar el tipo de plicatura que mejor se adapte a las necesidades de la anatomía de la paciente y que pueda corregir la laxitud de manera transversal y longitudinal. Entre ellas están la clasificación de Nahas[9] y Macchiavello[6]; en esta última se divide la pared musculo aponeurótica abdominal anterior en 3 regiones anatómicas en las que se puede realizar la plicatura: Tipo I o de línea alba, Tipo II o de rectos abdominales y Tipo III o de oblicuos. Se describe la plicatura según su relación con el nivel del ombligo: supraumbilical, infraumbilical o supra-infraumbilical. Por último, respecto a su orientación en el espacio en vertical, transversa u oblicua[6].

TABLA I. Clasificación de Nahas[9]

Clasificación	Etiología	Corrección
Tipo A	Diástasis de rectos por embarazo	Plicatura de vaina anterior de rectos
Tipo B	Laxitud musculoaponeurótica tras corrección de diástasis	Plicatura de vaina anterior de rectos y de la aponeurosis del oblicuo externo
Tipo C	Diástasis de rectos congénita	Medialización de los músculos rectos
Tipo D	Definición pobre de cintura por obesidad	Plicatura de vaina anterior de rectos y de la aponeurosis del oblicuo externo

FIGURA 1: Distintos tipos de deformidad musculo aponeurótica según la clasificación de Nahas y su tratamiento[9]

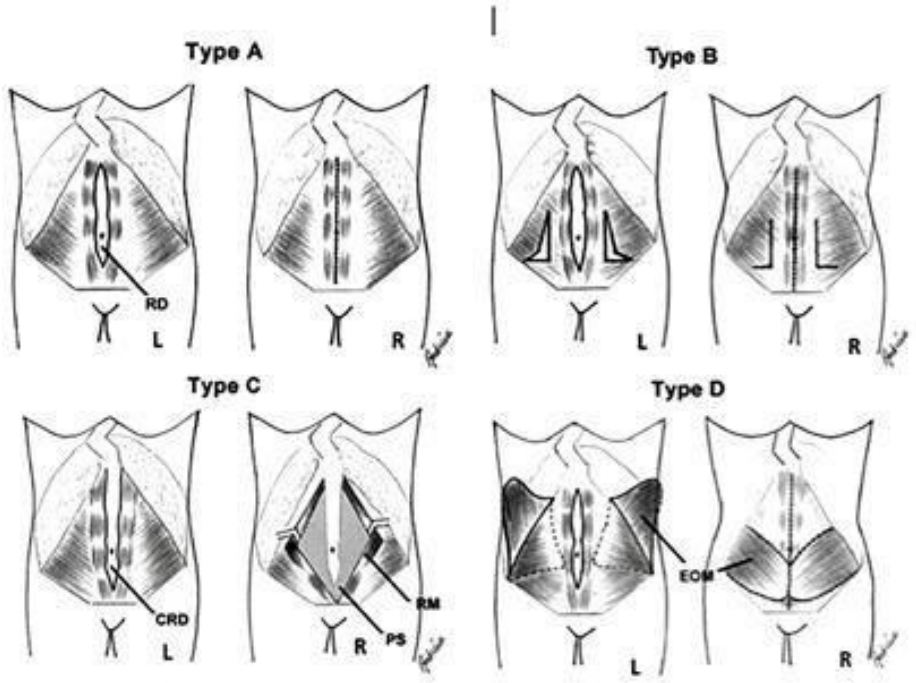

TABLA II. Clasificación de Macchiavello[6]

Zona anatómica	Nivel del ombligo	Orientación
Tipo I: línea alba	Supraumbilical	Vertical
Tipo II: rectos	Infraumbilical	Transversa
Tipo III: oblicuos	Supra - infraumbilical	Oblicua

FIGURA 2: Representación gráfica de la Clasificación de Macchiavello según la zona anatómica, nivel de ombligo y orientación de la plicatura[6]

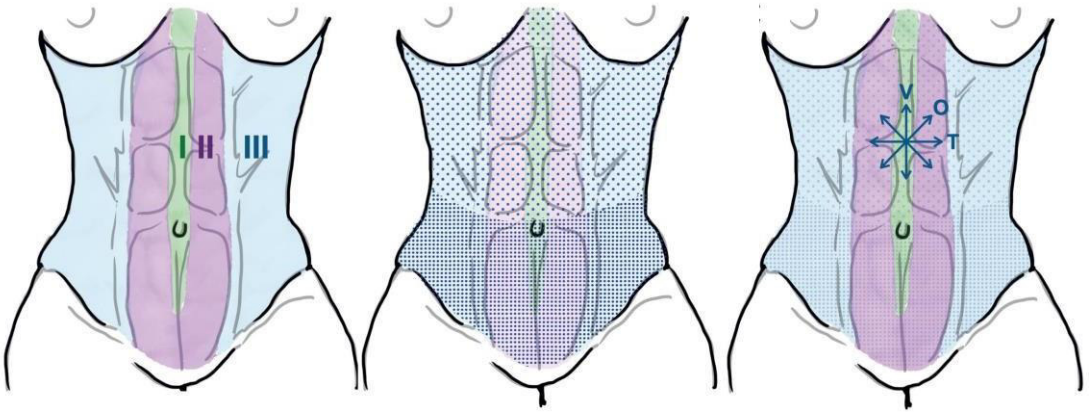

Cuando persiste una laxitud en la pared muscular supra e infraumbilical después de la plicatura la diastasis de los rectos abdominales se hace necesaria una plicatura adicional, ya sea de forma transversal o una plicatura de músculos oblicuos. Nahas[9] propone una plicatura de la aponeurosis de los oblicuos en "forma de L" uniendo el borde medial del músculo oblicuo con el borde lateral del músculo recto anterior, logrando mayor tensión en la

pared muscular y una mejor definición de la cintura. Sozer y colaboradores[10] proponen una plicatura fusiforme en la línea semilunar como parte de su triple plicatura durante una miniabdominoplastia. Oneal y colaboradores[11], con el objetivo de aliviar dolores crónicos de espalda, utilizan la plicatura ampliada (más allá del borde lateral de los músculos rectos abdominales) uniendo las líneas semilunares e invaginando los músculos rectos abdominales.

Al realizar la plicatura y lograr tensar la pared abdominal generamos un aumento en la presión intraabdominal (PIA). Para medir la PIA usamos el método indirecto ideado por Kron[12], quien usa la presión intravesical como reflejo de la presión intraabdominal. La PIA normalmente tiene un valor entre 5 a 7 mmHg, hablamos de Hipertensión intraabdominal cuando esta $\geq$ 12mmHg. Es importante evitar llegar a estos niveles de presión ya que disminuyen el retorno venoso por la vena cava inferior, aumentando el riesgo de trombosis venosa profunda[13,14]. En el ensayo de Pereira y colaboradores se encontró que la PIA media aumentó de 6.6 a 9.3 mmHg después de la plicatura de músculos rectos abdominales, pero no tuvo efectos clínicos en personas sanas[2]. Actualmente no se cuenta con estudios que evalúen el aumento de la presión intraabdominal post plicatura de músculos oblicuos.

2.1.4 Formulación del Problema (Pregunta)

¿Cuáles son las complicaciones a corto y mediano plazo de la plicatura de músculos oblicuos en la abdominoplastia?

2.2 Hipótesis

La plicatura de músculos oblicuos puede generar aumento de la presión intraabdominal y pérdida de la integridad de la aponeurosis de músculos oblicuos.

2.3 Objetivos de la Investigación

2.3.1 Objetivo General

Evaluar las complicaciones a corto y mediano plazo en pacientes que han sido sometidas a plicatura de músculos oblicuos durante una abdominoplastia.

2.3.2 Objetivos Específicos

- Evaluar los cambios de presión intraabdominal derivados de la plicatura de músculos oblicuos.
- Evaluar a mediano plazo la integridad de la fascia abdominal post plicatura de músculos oblicuos
- Evaluar a mediano plazo la longevidad de la plicatura de músculos oblicuos.

2.4 Evaluación del Problema

La plicatura de músculos oblicuos es importante debido a que es una técnica que nos permite resolver la flacidez abdominal supra e infra umbilical post plicatura de rectos, sobre todo en pacientes multíparas. Lo novedoso de este proyecto es que evalúa complicaciones que se pueden presentar durante una abdominoplastia usando plicatura ampliada: el aumento de la

presión intraabdominal, la integridad de la aponeurosis de músculos oblicuos, durabilidad de la plicatura de oblicuos.

Este proyecto es totalmente factible de realizar, ya que los materiales son accesibles, y el recurso humano está capacitado para la realización de esta cirugía.

2.5 Justificación e Importancia del Problema

2.5.1 Justificación Legal

Este proyecto no presenta conflicto de interés.

2.5.2 Justificación Teórico – Científico

El desarrollo del presente proyecto de investigación proveerá una perspectiva más amplia de las posibles complicaciones que genera la plicatura de músculos oblicuos durante una abdominoplastia.

2.5.3 Justificación Práctica

La plicatura de músculos oblicuos representa una alternativa para corregir la flacidez muscular persistente post plicatura de diastasis de rectos abdominales. Pero esta técnica podría generar una excesiva tensión en la pared abdominal produciendo aumento de la presión intraabdominal y desgarros en la aponeurosis.

2.6 Aspectos éticos

El presente proyecto de investigación será revisado por el Comité Institucional de Ética en Investigación del Hospital Nacional

Arzobispo Loayza (CIEI). Los criterios de aceptabilidad ética que serán evaluados están establecidos en la normativa nacional e internacional y son los siguientes[15]:

a) Validez científica y valor social de la investigación
b) Relación balance beneficio/riesgo favorable y minimización de riesgos
c) Selección equitativa de los sujetos de investigación
d) Proceso de consentimiento informado adecuado
e) Respeto por las personas
f) Participación y compromiso de las comunidades

III CAPITULO III

METODOLOGÍA

3.1 Tipo de Estudio

Experimental

3.2 Diseño de Investigación

Ensayo clínico no aleatorizado

3.3 Universo de pacientes

Pacientes mujeres mayores de 18 años, con flacidez abdominal que requieran una abdominoplastia.

3.4 Población a estudiar

Pacientes mujeres mayores de 18 años que serán operadas de abdominoplastia en el periodo a evaluar.

3.5 Muestra de Estudio o tamaño muestral

Todas las pacientes que cumplan con los criterios de inclusión serán incluidas en el presente estudio.

3.6 Criterios de Inclusión y Exclusión

3.6.1 Criterios de inclusión

- Pacientes mujeres mayores de 18 años
- Diagnóstico de diastasis de músculos rectos abdominales
- Índice de masa corporal $\leq 30 kg/m^2$
- Pacientes tipo III y tipo B según la clasificación de Macchiavello y Nahas respectivamente.

3.6.2 Criterios de Exclusión

- Comorbilidades: Diabetes mellitus, enfermedades cardiovasculares, enfermedades neurológicas. enfermedades autoinmunes, enfermedades respiratorias.
- Abdominoplastia previa

3.7 Variable de Estudio

3.7.1 Independiente

- Plicatura de músculos oblicuos

3.7.2 Dependiente

- Presión intraabdominal
- Integridad de la aponeurosis de músculos oblicuos
- Longevidad de la plicatura de músculos oblicuos

3.7.3 Intervinientes

- No aplica

3.8 Operacionalización de Variables

Problema	Variables	Definición	Dimensiones	Indicadores	Tipo de variable	Escala	Valores
¿Cuáles son las complicaciones a corto y mediano plazo de la plicatura de músculos oblicuos en la abdominoplastia?	Plicatura de músculos oblicuos	Sutura de la aponeurosis de músculos oblicuos bilateral.	Sutura en forma de ocho con Nylon N°1	Separación de 3 centímetros entre ambos músculos oblicuos externos.	Cuantitativa	Razón	Tres centímetros
	Presión intraabdominal (PIA)	Grado de presión contenida dentro de la cavidad abdominal	Medición indirecta a través de la presión intravesical	Presión en centímetros de agua y luego convertida a mmHg	Cuantitativa	Razón	Presión en mmHg en 4 tiempos: Antes de la plicatura Luego de plicatura de rectos Luego de plicatura de oblicuos A los 30 días postoperatorio

	Integridad de la aponeurosis de músculos oblicuos	Indemnidad o ausencia de soluciones de continuidad en la aponeurosis de los músculos oblicuos	Presencia de desgarros en la aponeurosis de músculos oblicuos	Presencia o no de desgarros vistos con ecografía en aponeurosis de músculos oblicuos.	Cualitativa	Nominal, dicotómica	12 meses postoperatorio Sin desgarros Con desgarros 24 meses postoperatorio Sin desgarros Con desgarros
	Longevidad de la plicatura de músculos oblicuos	Grado de acercamiento de los músculos oblicuos mantenida en el tiempo	Grado de separación de los bordes mediales de músculos oblicuos	Separación de músculos oblicuos en centímetros vistos con ecografía.	Cuantitativa	Razón	Separación en centímetros entre ambos músculos oblicuos medido en dos tiempos: 12 meses postoperatorio 24 meses postoperatorio

3.9 Técnicas e instrumentos de recolección de datos

Se realizará abdominoplastia clásica bajo anestesia general inhalatoria a cargo de los médicos asistentes del servicio de Cirugía Plástica del Hospital Nacional Arzobispo Loayza, con plicatura de los músculos rectos abdominales usando sutura Nylon #1, desde apófisis xifoides hasta pubis. Las aponeurosis mediales de los músculos oblicuos serán aproximadas mediante sutura Nylon #1 a nivel supra en infra umbilical hasta alcanzar una distancia de tres centímetros de separación.

FIGURA 3: Representación gráfica de la técnica quirúrgica. A. Antes de la plicatura. B. Post plicatura de músculos rectos. C. Post plicatura de músculos oblicuos.

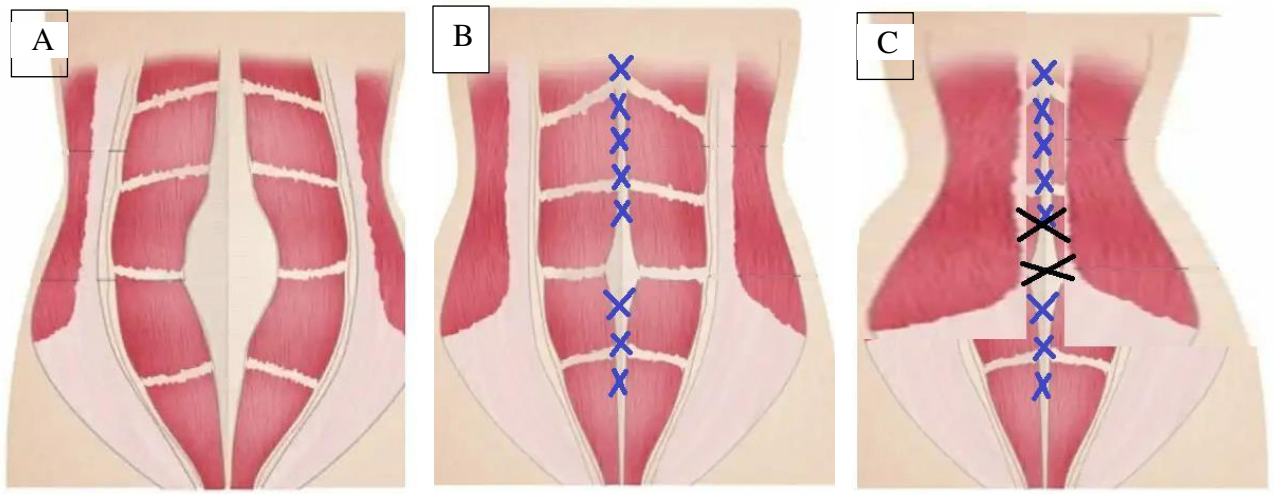

La presión intraabdominal será medida mediante la técnica de medición indirecta intravesical descrita por Kron, de acuerdo a las recomendaciones actuales dadas durante la Conferencia internacional de expertos en hipertensión intraabdominal y

síndrome compartimental abdominal, para lo cual se seguirá el siguiente protocolo:

1. Asepsia y antisepsia de región genital
2. La paciente debe estar en posición supino y la cama en posición horizontal.
3. Se coloca sonda Foley número 14 y se verifica que la vejiga se encuentre vacua, se procede a interrumpir la conexión de la sonda Foley y la bolsa colectora mediante una sonda que lleva tres llaves de triple vía, una conectada a solución salina, otra que va conectada a un equipo de medición de presión venosa central rígido (pvcímetro) y la tercera que conecta con una jeringa de 20 cc. Se colocará el pvcímetro a la altura de la sínfisis del pubis y posteriormente se infundirá 25 cc de solución fisiológica por medio de la jeringa. Seguidamente se bloquea el flujo de líquido por medio de las llaves de triple vía, quedando solo permeable la conexión hacia el pvcímetro, permitiendo de esta manera que la solución salina ascienda y marque la presión intraabdominal de la paciente.
4. El resultado de la presión intraabdominal se registra en centímetros de agua y se convertirá a mmHg multiplicando este valor por 1,36.

FIGURA 4. Sistema de conexiones para medir la presión intraabdominal.

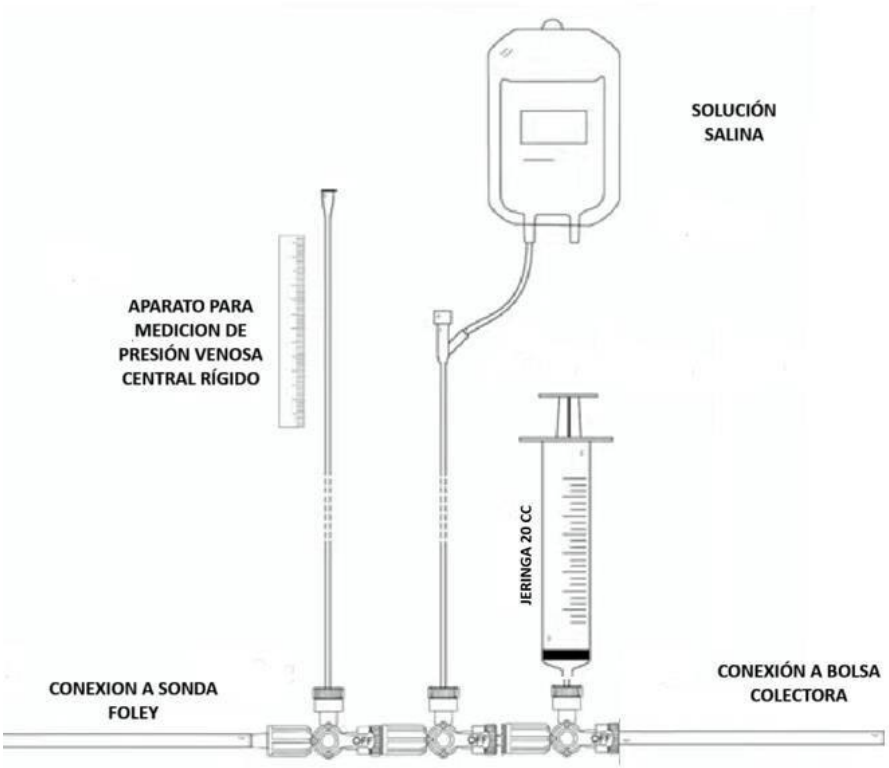

La presión intravesical será medida antes de la plicatura, después de la plicatura de músculos rectos, después de la plicatura de músculos oblicuos, y a los 30 días después de la cirugía. Los resultados de la medición de la presión intraabdominal serán descritos usando la media, desviación estándar, los valores máximo y mínimo, dichos valores serán comparados según la prueba de Friedman.

Se realizará seguimiento ecográfico a los 12 y 24 meses después de la cirugía por los médicos asistentes del servicio de Cirugía Plástica del Hospital Nacional Arzobispo Loayza, donde:

- Valoraremos la presencia o ausencia del material de sutura usado para la plicatura.
- Se medirá la separación entre ambos músculos oblicuos, se calculará la media, y dichos valores se analizarán mediante el test de t-student.
- En dicho seguimiento se determinará la presencia de desgarros en la aponeurosis de los músculos oblicuos, los cuales se presentan como una solución de continuidad de la fascia muscular, la cual pierde su contorno nítido y se acompaña de bandas laminares de fluido hipoecogénicas con separación y cierta retracción de las fibras musculares periféricas[17]. Se evaluará usando porcentaje.

3.10 Procesamiento y Análisis de Datos

Los datos recolectados se analizarán usando el sistema IBM SPSS statistics.

IV CAPÍTULO:

ASPECTOS ADMINISTRATIVOS

4.1 Plan de Acciones

Objetivos	Actividades	Tareas	Indicadores	Responsables	Cronograma
Evaluar los cambios de presión intraabdominal derivados de la plicatura ampliada.	Medición de la presión intraabdominal (PIA)	• Medición de la PIA antes de la plicatura • Medición de la PIA después de la plicatura de rectos abdominales • Medición de la PIA después de la plicatura de músculos oblicuos. • Medición de la PIA a los 30 días postoperatorio	Presión de agua convertida a mmHg	Médicos asistentes y residentes del servicio de Cirugía Plástica y quemados del HNAL	1 diciembre del 2023 a 31 de junio del 2024
Evaluar a mediano plazo la integridad de la fascia abdominal post plicatura ampliada	Evaluar la integridad de la aponeurosis de músculos oblicuos mediante ecografía	• Evaluación ecográfica a los 12 meses postoperatorio. • Evaluación ecográfica a los 24 meses postoperatorio.	Presencia de desgarros de la aponeurosis de músculos oblicuos	Médicos asistentes y residentes del servicio de Cirugía Plástica y quemados del HNAL	1 diciembre del 2024 al 31 junio del 2026

Evaluar a mediano plazo la separación de músculos oblicuos.	Evaluar la separación de la plicatura de músculos oblicuos mediante ecografía.	• Evaluación ecográfica a los 12 meses postoperatorio. • Evaluación ecográfica a los 24 meses postoperatorio.	Medición de la separación de bordes mediales de aponeurosis de músculos oblicuos en centímetros	Médicos asistentes y residentes del servicio de Cirugía Plástica y quemados del HNAL	1 diciembre del 2024 al 31 junio del 2026

4.2 Asignación de Recursos

4.2.1 Recursos Humanos

Equipo de asistentes y médicos residentes del servicio de cirugía plástica del Hospital Nacional Arzobispo Loayza.

4.2.2 Recursos Materiales

- Instrumental de Abdominoplastia
- Suturas nylon #1 para la plicatura
- Suturas Vycril # 1, 2/0.
- Sutura Monocril #3/0
- Equipo de electrocauterio
- Sistema IBM SPSS statistics
- Ecógrafo portátil
- Sonda Foley N 14
- Bolsa colectora
- Equipo de venoclisis
- Llave de triple vía

- Manómetro de agua (pvcímetro)
- Jeringa 20 cc

4.3 Presupuesto o Costo del Proyecto

Presupuesto total 20000 soles

4.4 Cronograma de Actividades

TAREAS	Dic-23	Ene-24	Feb-24	Mar-24	Abr-24	Jun-24	Diciembre 2024 a Junio 2026	Jul-26
Medición de la PIA antes de la plicatura.								
Medición de la PIA después de la plicatura de rectos abdominales								
Medición de la PIA después de la plicatura de músculos oblicuos.								
Medición de la PIA a los 30 días postoperatorio								
Evaluación ecográfica a los 12 meses postoperatorio								
Evaluación ecográfica a los 24 meses postoperatorio								
Elaboración del informe final								

V CAPÍTULO:

REFERENCIAS BIBLIOGRÁFICAS

1. Rodrigues MA, Nahas FX, Gomes HC, Ferreira LM. Ventilatory function and intra-abdominal pressure in patients who underwent abdominoplasty with plication of the external oblique aponeurosis. Aesthetic Plast Surg. 2013 Oct;37(5):993-9. doi: 10.1007/s00266-013-0158-5. Epub 2013 Aug 27. PMID: 23982698.

2. Pereira N, Sciaraffia C, Danilla S, Parada F, Asfora C, Moral C. Effects of Abdominoplasty on Intra-Abdominal Pressure and Pulmonary Function. Aesthet Surg J. 2016 Jun;36(6):697-702.

3. Fluhr S, Andrade AD, Oliveira EJB, Rocha T, Medeiros AIC, Couto A, Maia JN, Brandão DC. Lipoabdominoplasty: repercussions for diaphragmatic mobility and lung function in healthy women. J Bras Pneumol. 2019 May 30;45(3):e20170395.

4. Rodrigues MA, Nahas FX, Reis RP, Ferreira LM. Does Diastasis Width Influence the Variation of the Intra-Abdominal Pressure After Correction of Rectus Diastasis? Aesthet Surg J. 2015 Jul;35(5):583-8.

5. Matarasso A, Matarasso DM, Matarasso EJ. Abdominoplasty: classic principles and technique. Clin Plast Surg. 2014 Oct;41(4):655-72.

6. Macchiavello-Macho Roberto A, Arriagada-Irarrázaval Cristian A, Hurtado-Díaz María José, Wosiack-Menin Amanda I, Flores-Moltedo Nicolás I, Conejero-Roos Jorge A et al. Presentación de una nueva clasificación de plicaturas en abdominoplastia. Cir. plást. iberolatinoam; 49(2): 117-128.

7. Tadiparthi S, Shokrollahi K, Doyle GS et al. Rectus sheath plication in abdominoplasty: assessment of its longevity and a review of the literature. *J Plast Reconstr Aesthet Surg*. 2012; 65(3):328-332.

8. Elkhatib H, Buddhavarapu SR, Henna H et al. Abdominal musculoaponeuretic system: magnetic resonance imaging evaluation before and after vertical plication of rectus muscle diastasis in conjunction with lipoabdominoplasty. *Plast Reconstr Surg*. 2011;128(6):733e-740e.

9. Nahas FX**.** An aesthetic classification of the abdomen based on the myoaponeurotic layer. *Plast Reconstr Surg*. 2001;108(6):1787-1795.

10. Sozer SO, Agullo FJ. Triple plication in miniabdominoplasty. Aesthetic Plast Surg. 2006 May-Jun;30(3):263-8.

11. Oneal, Robert M. M.D.; Mulka, Joseph P. M.D., Ph.D.; Shapiro, Paul M.D.; Hing, David M.D.; Cavaliere, Christi M.D.. Wide Abdominal Rectus Plication Abdominoplasty for the Treatment of Chronic Intractable Low Back Pain. Plastic and Reconstructive Surgery 127(1):p 225-231, January 2011.

12. Kron IL, Harman PK, Nolan SP. The measurement of intra-abdominal pressure as a criterion for abdominal re-exploration. Ann Surg. 1984 Jan;199(1):28-30.

13. Malbrain ML, Cheatham ML, Kirkpatrick A, Sugrue M, Parr M, De Waele J, Balogh Z, Leppäniemi A, Olvera C, Ivatury R, D'Amours S, Wendon J, Hillman K, Johansson K, Kolkman K, Wilmer A. Results from the International Conference of Experts on Intra-abdominal Hypertension and Abdominal Compartment Syndrome. I. Definitions. Intensive Care Med. 2006 Nov;32(11):1722-32.

14. Cheatham ML, Malbrain ML, Kirkpatrick A, Sugrue M, Parr M, De Waele J, Balogh Z, Leppäniemi A, Olvera C, Ivatury R, D'Amours S, Wendon J, Hillman K, Wilmer A. Results from the International Conference of Experts on Intra-abdominal Hypertension and Abdominal Compartment Syndrome. II. Recommendations. Intensive Care Med. 2007 Jun;33(6):951-62.

15. Comité Institucional de Ética en Investigación. Manual de procedimientos (V 7.0, p. 17). (2021). Lima: Comité Institucional de Ética en Investigación. Hospital Nacional Arzobispo Loayza. Recuperado de

https://cdn.www.gob.pe/uploads/document/file/2820705/Manual%20de%20Procedimientos.pdf

16. Rivero-Yeverino Daniela. Espirometría: conceptos básicos. Rev. alerg. Méx. 2019 Mar; 66(1):76-84. Disponible en: http://www.scielo.org.mx/scielo.php?script=sci_arttext&pid=S2448-91902019000100076&lng=es.

17. Verdugo P. Marco Antonio. Clasificacion ultrasonografica de los desgarros musculares. Rev. chil. radiol. 2004; 10(2):53-57. Disponible en: http://www.scielo.cl/scielo.php?script=sci_arttext&pid=S0717-93082004000200004&lng=es.

VI CAPÍTULO VI:

ANEXOS

6.1 Definición de Términos

- **Abdominoplastia:** cirugía en la cual se decola un colgajo abdominal dependiente de las perforantes de la arteria epigástrica superior, permitiéndonos retirar el exceso de piel infraumbilical, además permite realizar plicatura de diastasis abdominal.
- **Capacidad pulmonar:** volumen máximo de aire que puede ingresar a los pulmones después de una inspiración máxima**.** Se obtiene sumando la capacidad vital más el volumen residual.

- **Capacidad vital**: cantidad máxima de aire exhalado forzadamente partiendo de una inhalación total; recibe también el nombre de volumen espiratorio forzado. Se compone por la suma del volumen corriente, volumen de reserva inspiratorio y volumen de reserva espiratorio. El valor normal es ≥ 80 %[16].

- **Complicaciones de una Abdominoplastia:** las principales complicaciones son las siguientes:

  - ✓ **Dehiscencia de herida operatoria:** separación de la línea de continuidad de una sutura, dejando expuestos los tejidos que subyacen a la incisión. Puede deberse a excesiva tensión en los tejidos, mala calidad de los tejidos o debido a técnica quirúrgica.
  - ✓ **Hematomas:** colección de sangre que puede estar ubicada dentro o fuera del plano muscular, haciéndose necesario su drenaje.

- ✓ **Seromas:** colección de liquido inflamatorio en un tercer espacio, haciéndose necesario punción y aspiración para lograr su resolución.
- ✓ **Dehiscencia de la plicatura:** pérdida de la continuidad en la sutura que mantiene unida una plicatura muscular, puede deberse a mala calidad en el material de sutura, técnica incorrecta al momento de suturar o aumento de la presión intraabdominal que llega a romper el nudo de sutura.
- ✓ **Infección de sitio operatorio:** colonización bacteriana en el sitio de sutura, puede manifestarse como dolor, ardor, secreción purulenta y mal olor, requiere desbridamiento y antibioticoterapia.
- ✓ **Sepsis:** complicación severa que implica una reacción extrema ante la presencia de una infección en el torrente sanguíneo, se manifiesta como alteración de las funciones vitales e hipotensión sostenida que responde a inotrópicos, requiere internamiento en unidad de cuidados intensivos.
- ✓ **Aumento de presión intraabdominal:** incremento en la presión intraabdominal por encima de 12 mmHg de manera sostenida, puede darse por plicaturas extremadamente amplias y sin monitoreo de la presión durante la cirugía.
- ✓ **Disminución de la función ventilatoria:** caracterizado por limitación de la movilidad diafragmática, disminución de la capacidad vital forzada y la capacidad pulmonar total, todo debido al aumento en la presión intraabdominal.
- ✓ **Trombosis venosa profunda:** presencia de trombos en el territorio venoso de miembros inferiores. El aumento de la presión intraabdominal trae como consecuencia un retorno venoso lento en la vena cava inferior aumentando el riesgo de presentación de esta complicación.

- **Corto plazo:** para esta investigación se asumirá 6 meses.

- **Desgarros en la aponeurosis:** nos referimos al desgarro miofascial el cual comprende dos elementos anatómicos, la fascia o aponeurosis y, las fibras musculares periféricas. Es una lesión de muy buen pronóstico y suele curar sin secuelas. Se trata de una solución de continuidad de la fascia muscular, la cual pierde su contorno nítido y se acompaña de bandas laminares de fluido hipoecogénicas con separación y cierta retracción de las fibras musculares periféricas. Según la magnitud de la lesión, puede acompañarse de mayor o menor grado de colección fusiforme perilesional y subaponeurótica. Siempre hay edema periférico de fibras musculares, que al ultrasonido se observará como áreas hiperecogénicas, en un radio que dependerá de la cuantía de la lesión. Se hablará de un desgarro pequeño cuando comprometa un segmento de hasta 3 cm, con escaso compromiso de fibras musculares y finas láminas de fluido, moderado cuando mide entre 3 y 6 cm, más aún si se acompaña de una pequeña colección subaponeurótica o perifascial. Sobre los 6 cm se estima un desgarro de una cuantía importante[17]. La sintomatología más común es el dolor al intentar hacer movimientos usando el músculo en cuestión.

- **Duración de la plicatura:** tiempo en el cual la plicatura de músculos oblicuos permanece sin ninguna modificación o alteración, tales como: separación más allá de los 3 cm, rotura de la sutura.

- **Grado de separación de la plicatura:** durante la plicatura de músculos oblicuos, estos se aproximarán hasta dejar una distancia de 3 centímetros entre ambos bordes mediales, se adopta esta medida con la intención de no alterar la función ventilatoria en nuestros pacientes. Toda separación más allá de los 3 cm durante la evaluación ecográfica postoperatoria se considerará anormal y será medida.

- **Mediano plazo:** para la presente investigación se asumirá el valor de 24 meses.

- **Plicatura:** Sutura hecha con la finalidad de aproximar dos estructuras separadas. En su mayoría usada para corregir diastasis de músculos rectos abdominales.

- **Plicatura ampliada:** sutura que va más lateral de los límites de la diastasis de músculos rectos abdominales.

- **Presión intraabdominal:** es aquella presión confinada dentro de la cavidad abdominal. El método internacionalmente aceptado para su medición es la manera indirecta a través de la medición de la presión intravesical instilando 25 cc de solución salina. Valores[13]:

  - ✓ 5 a 7 mmHg: Valor normal
  - ✓ 12 a 15 mmHg: Hipertensión intraabdominal grado I
  - ✓ 16 a 20 mmHg: Hipertensión intraabdominal grado II
  - ✓ 21 A 25 mmHg: Hipertensión intraabdominal grado III
  - ✓ > 25 mmHg: Hipertensión intraabdominal grado IV

6.2 Consentimiento informado

CONSENTIMIENTO INFORMADO PARA ABDOMINOPLASTIA CONPLICATURA DE MÚSCULOS RECTOS ABDOMINALES Y MÚSCULOS OBLICUOS

Yo, [NOMBRE DEL PACIENTE], identificado/a con [NÚMERO DE IDENTIFICACIÓN], en pleno uso de mis facultades mentales y en mi calidad de paciente, otorgo mi consentimiento para someterme a una abdominoplastia que incluirá dos tipos de plicatura: plicatura de la diastasis de músculos rectos abdominales y plicatura de músculos

oblicuos. Este procedimiento será realizado por el/la Dr./Dra. [NOMBRE DEL CIRUJANO] en Hospital Nacional Arzobispo Loayza.

Además, acepto participar en un estudio en el cual se medirá la presión intraabdominal durante la cirugía y a los 30 días postoperatorios. También, me comprometo a participar en un estudio ecográfico a los 12 y 24 meses en los cuales se evaluará la integridad de la fascia muscular de los músculos oblicuos y el grado de separación de la plicatura.

He sido informado/a adecuadamente sobre los siguientes puntos:

Naturaleza de la Intervención: Entiendo y acepto que la intervención consiste en una abdominoplastia que incluye plicatura de la diastasis de músculos rectos abdominales y plicatura de músculos oblicuos, con los posibles riesgos y beneficios asociados.

Riesgos: Soy consciente de los posibles riesgos y complicaciones relacionados con la intervención, que pueden incluir, pero no se limitan a: trombosis venosa profunda, dehiscencia de herida operatoria, posibilidad de seromas, hematomas, infección de herida operatoria, sepsis, posibilidad de muerte de la paciente.

Beneficios: Entiendo que el procedimiento tiene el objetivo de eliminar la flacidez de la piel abdominal y corregir la separación de los músculos abdominales, aunque no se puede garantizar un resultado específico.

Consentimiento Voluntario: Confirmo que mi participación es voluntaria y que tengo el derecho de retirar mi consentimiento en cualquier momento sin consecuencias adversas para mi atención médica futura.

Estudios Adicionales: Acepto participar en los estudios mencionados, incluyendo las mediciones de presión intraabdominal y los estudios ecográficos.

Confidencialidad: Reconozco que se mantendrá la confidencialidad de mi información médica de acuerdo con las leyes y regulaciones aplicables.

Derecho a Preguntar: He tenido la oportunidad de hacer preguntas y se me han proporcionado respuestas satisfactorias a mi entera satisfacción.

Firmas:

Paciente:_____ [Firma y Fecha]

Profesional de la Salud:_____[Firma y Fecha]

Acepto y entiendo los términos de este consentimiento informado.

Revocatoria de consentimiento informado

Yo, [NOMBRE DEL PACIENTE], identificado/a con [NÚMERO DE IDENTIFICACIÓN], en pleno uso de mis facultades mentales y en mi calidad de paciente, revoco mi consentimiento para la realización de una abdominoplastia.

Paciente:_____ [Firma y Fecha]

6.3 Matriz de consistencia

Problemas de investigación	**Objetivos de la investigación**	**Hipótesis de la investigación**	**Tipo de investigación**	**Nivel de investigación**
Problema general	**Objetivo general**	**Hipótesis general**		
¿Cuáles son las complicaciones a corto y mediano plazo de la plicatura ampliada en una abdominoplastia?	Evaluar a corto y mediano plazo las complicaciones derivadas de la plicatura ampliada en la abdominoplastia.	La plicatura ampliada puede generar aumento de la presión intraabdominal y problemas en la aponeurosis de los músculos oblicuos.		
Problemas específicos	**Objetivos específicos**	**Hipótesis especificas**		
¿Cuál es el efecto de la plicatura ampliada en la presión intraabdominal?	Determinar los cambios de la presión intraabdominal derivados de la plicatura de la aponeurosis de músculos oblicuos.	La plicatura de músculos oblicuos produce un importante aumento de la presión intraabdominal.	El presente proyecto pertenece al tipo de investigación experimental.	El presente proyecto de investigación pertenece a un nivel de estudio prospectivo
¿Cuál es la longevidad de la plicatura ampliada?	Medir mediante ecografía la separación de los músculos oblicuos a los 12 y 24 meses de la cirugía.	La plicatura ampliada se mantendrá a los 12 y 24 meses de la cirugía.		
¿Cuál es el efecto de la plicatura ampliada en la integridad de la aponeurosis de músculos oblicuos?	Evaluar mediante ecografía la presencia o no de desgarros en la aponeurosis de músculos oblicuos a los 12 y 24 meses de la cirugía.	La integridad de la fascia puede verse afectada		

6.4 Ficha de Recolección de Datos

Nombre de paciente: ……..

Historia clínica N°: ……

Edad: ……. Fecha de cirugía: ……

Peso: …….. talla:……..

Medición de la presión intraabdominal (mmHg):

Antes de la plicatura:

Después de la plicatura de músculos rectos:

Después de la plicatura de músculos oblicuos:

30 días después de la cirugía:

MEDICION ECOGRÁFICA 12 MESES POST CIRUGIA:

Separación de la aponeurosis de músculos oblicuos (cm):

Integridad de la aponeurosis de músculos oblicuos: INDEMNE ( )

DESGARROS ( )

Imágenes ecográficas:





MEDICION ECOGRÁFICA 24 MESES POST CIRUGIA:

Separación de la aponeurosis de músculos oblicuos (cm):

Integridad de la aponeurosis de músculos oblicuos: INDEMNE ( )

DESGARROS ( )

Imágenes ecográficas:

FOTOS DE PACIENTE

ANTES 12 MESES POSTOP 24 MESES POSTOP