**Universidad Nacional Mayor de San Marcos**
**Universidad del Perú. Decana de América**

Dirección General de Estudios de Posgrado
Facultad de Odontología
Unidad de Posgrado

# Tratamiento ortodóntico de una clase III esquelética con mordida abierta

**TRABAJO ACADÉMICO**

Para optar el Título de Segunda Especialidad Profesional en Ortodoncia y Ortopedia Maxilar

**AUTOR**

Liudmila Isabel VALLE RIVADENEYRA

**ASESOR**

Mg. Luciano Carlos SOLDEVILLA GALARZA

Lima - Perú

2023




Reconocimiento - No Comercial - Compartir Igual - Sin restricciones adicionales

https://creativecommons.org/licenses/by-nc-sa/4.0/

Usted puede distribuir, remezclar, retocar, y crear a partir del documento original de modo no comercial, siempre y cuando se dé crédito al autor del documento y se licencien las nuevas creaciones bajo las mismas condiciones. No se permite aplicar términos legales o medidas tecnológicas que restrinjan legalmente a otros a hacer cualquier cosa que permita esta licencia.

**Referencia bibliográfica**

---

Valle L. Tratamiento ortodóntico de una clase III esquelética con mordida abierta [Trabajo Académico de segunda especialidad]. Lima: Universidad Nacional Mayor de San Marcos, Facultad de Odontología/Unidad de Posgrado; 2023.

---

## Metadatos complementarios

| | |
|---|---|
| **Datos de autor** | |
| Nombres y apellidos | Liudmila Isabel Valle Rivadeneyra |
| Tipo de documento de identidad | DNI |
| Número de documento de identidad | 10625844 |
| URL de ORCID | https://orcid.org/0009-0000-2773-3739 |
| **Datos de asesor** | |
| Nombres y apellidos | Luciano Carlos Soldevilla Galarza |
| Tipo de documento de identidad | DNI |
| Número de documento de identidad | 08757896 |
| URL de ORCID | https://orcid.org/0000-0002-5939-4644 |
| **Datos del jurado** | |
| **Presidente del jurado** | |
| Nombres y apellidos | Armando Martín Fernández Rivas |
| Tipo de documento | DNI |
| Número de documento de identidad | 07553079 |
| **Miembro del jurado 1** | |
| Nombres y apellidos | Rolando Tomás Alarcón Olivera |
| Tipo de documento | DNI |
| Número de documento de identidad | 10553329 |
| **Miembro del jurado 2** | |
| Nombres y apellidos | César Ivanovish Franco Quino |
| Tipo de documento | DNI |
| Número de documento de identidad | 70516067 |
| **Datos de investigación** | |
| Línea de investigación | No aplica |

| | |
|---|---|
| Grupo de investigación | No aplica |
| Agencia de financiamiento | Sin financiamiento |
| Ubicación geográfica de la investigación | Universidad Nacional Mayor de San Marcos<br>Latitud: -12.05819215Longitud: -77.0189181894387 |
| Año o rango de años en que se realizó la investigación | Noviembre 2015 - Marzo 2019<br>2015 - 2019 |
| URL de disciplinas OCDE | Odontología, Cirugía oral, Medicina oral<br>https://purl.org/pe-repo/ocde/ford#3.02.14 |

# Facultad de Odontología
Universidad Nacional Mayor de San Marcos
**UNIDAD DE POSGRADO**

*"Año de la unidad, la paz y el desarrollo"*

**ACTA N° 002-FO-UPG-2023**
**ACTA DE SUSTENTACIÓN PRESENCIAL DE TRABAJO ACADÉMICO**
**PARA OPTAR EL TÍTULO DE SEGUNDA ESPECIALIDAD**
**PROFESIONAL EN ORTODONCIA Y ORTOPEDIA MAXILAR**
Autorizado con RR N°01357-R-20

En la ciudad de Lima, a los tres días del mes de abril del año dos mil veintitrés, siendo las 09:00 horas, se reunieron los miembros del Jurado para llevar a cabo la sustentación presencial del Trabajo Académico titulado: **"TRATAMIENTO ORTODÓNTICO DE UNA CLASE III ESQUELÉTICA CON MORDIDA ABIERTA",** presentado por la **C.D. LIUDMILA ISABEL VALLE RIVADENEYRA,** para optar el Título de Segunda Especialidad Profesional en Ortodoncia y Ortopedia Maxilar.

Concluida la exposición, se procedió a la evaluación correspondiente, después de la cual obtuvo la siguiente calificación:

| Excelente | 19 | Diecinueve |
|---|---|---|
| Escala | Número | Letras |

A continuación, el presidente del Jurado, en virtud de los resultados favorables, recomienda que la Facultad de Odontología proponga que la Universidad le otorgue a la **C.D. LIUDMILA ISABEL VALLE RIVADENEYRA** el Título de Segunda Especialidad Profesional en Ortodoncia y Ortopedia Maxilar.

Se expide la presente acta en cuatro originales y siendo las 09:55 horas, se da por concluido el acto académico de sustentación.

*Mg. Esp. Armando Martín Fernández Rivas*
*Presidente*

*Mg. Esp. Rolando Tomás Alarcón Olivera*
*Miembro*

*Mg. César Ivanovish Franco Quino*
*Miembro*

*Mg. Esp. Luciano Carlos Soldevilla Galarza*
*Miembro Asesora*

**Escala de calificación**

- Excelente 20, 19
- Muy bueno 18, 17
- Bueno 16, 15
- Aprobado 14
- Desaprobado 13 o menos

# INFORME DE EVALUACIÓN DE ORIGINALIDAD

1. **AUTORIDAD ACADÉMICA QUE EMITE EL INFORME DE ORIGINALIDAD**

Director de la Unidad de Posgrado

2. **APELLIDOS Y NOMBRES DE LA AUTORIDAD ACADÉMICA**

Chumpitaz Cerrate, Victor Manuel

3. **OPERADOR DEL PROGRAMA INFORMÁTICO DE SIMILITUDES**

Suárez Ponce, Daniel Guillermo

4. **DOCUMENTO EVALUADO**

TRATAMIENTO ORTODÓNTICO DE UNA CLASE III ESQUELÉTICA CON MORDIDA ABIERTA

5. **AUTOR DEL DOCUMENTO**

Liudmila Isabel Valle Rivadeneyra

6. **FECHA DE RECEPCIÓN DE DOCUMENTO** 29/09/2022
7. **FECHA DE APLICACIÓN DEL PROGRAMA INFORMÁTICO DE SIMILITUDES** 29/09/2022
8. **SOFTWARE UTILIZADO**
   - Turnitin
9. **CONFIGURACIÓN DEL PROGRAMA DETECTOR DE SIMILITUDES**
   - Excluye textos entrecomillados
   - Excluye bibliografía
   - Excluye cadenas menores a 40 palabras
10. **PORCENTAJE DE SIMILITUDES SEGÚN PROGRAMA DETECTOR DE SIMILITUDES** 8%
11. **FUENTES ORIGINALES DE LAS SIMILITUDES ENCONTRADAS***

Se adjunta Documento Informe del Programa Turnitin.

12. **OBSERVACIONES**

13. **CALIFICACIÓN DE ORIGINALIDAD**
   - Documento cumple criterios de originalidad, sin observaciones [X]
   - Documento cumple criterios de originalidad, con observaciones [ ]
   - Documento no cumple criterios de originalidad [ ]

14. **FECHA DEL INFORME** 29/09/2022

UNMSM
Firmado digitalmente por CHUMPITAZ CERRATE Victor Manuel FAU 20148092282 soft
Motivo: Soy el autor del documento
Fecha: 29.09.2022 10:37:07 -05:00

**Dr. VICTOR MANUEL CHUMPITAZ CERRATE**
DIRECTOR DE LA UNIDAD DE POSGRADO
Facultad de Odontología

*El punto 11 será anexado

# INDICE GENERAL

Pag.

CAPÍTULO 1 ……01
INTRODUCCIÓN ……01
I. OBJETIVOS ……03
I.1 Objetivo general ……03
I.2 Objetivos específicos……03

CAPÍTULO 2 ……04
MARCO TEÓRICO ……04
2.1 Antecedentes ……04
2.2 Bases teóricos ……08
2.2.1 Maloclusión Clase III … ……08
2.2.1.1 Prevalencia de la maloclusión Clase III ……09
2.2.1.2 Análisis clínico y radiográfico de la maloclusión Clase III ……10
2.2.1.3 Maloclusión Clase III mordida abierta ……23
2.2.2 Discrepancia maxilar transversal ……..28
2.2.3 Camuflaje ortodóntico ……29
2.2.4 Estabilidad a largo plazo del camuflaje ortodóntico de la maloclusión Clase III mordida abierta ……32
2.2.5 Retención activa después del tratamiento de la maloclusión de Clase III severa en pacientes en crecimiento ……34

CAPÍTULO 3 ……36
REPORTE CLÍNICO ……36
3.1 Historia Clínica ……36
3.2 Diagnóstico ……48
3.3 Objetivos del tratamiento ……50
3.4 Plan de tratamiento ……51
3.5 Secuencia del tratamiento …… 51
3.6 Evolución del tratamiento …… 52

3.7 Resultados del tratamiento ……..……..……...…. 57
3.8 Superposiciones ……..……..…….……68

CAPÍTULO 4…….……..... 70
IV. DISCUSIÓN ……...……..…….. 70

CONCLUSIONES ……..……..……...……..… 73
RECOMENDACIONES ……..……..……...……..… 74
REFERENCIAS BIBLIOGRÁFICAS ……..……..……75

# LISTA DE TABLAS

TABLA N$^0$ 1 ……..……..……..…… 40
TABLA N$^0$ 2 ……..……..……..…… 42
TABLA N$^0$ 3 ……..……..……..…… 43
TABLA N$^0$ 4 ……..……..……..…… 45
TABLA N$^0$ 5 ……..……..……..…… 47

# LISTA DE FIGURAS

FIGURA N$^0$ 1 ..... 12
FIGURA N$^0$ 2 ..... 13
FIGURA N$^0$ 3 ..... 16
FIGURA N$^0$ 4 ..... 18
FIGURA N$^0$ 5 ..... 18
FIGURA N$^0$ 6 ..... 19
FIGURA N$^0$ 7 ..... 20
FIGURA N$^0$ 8 ..... 22
FIGURA N$^0$ 9 ..... 22
FIGURA N$^0$ 10 ..... 23
FIGURA N$^0$ 11 ..... 25
FIGURA N$^0$ 12 ..... 27
FIGURA N$^0$ 13 ..... 30
FIGURA N$^0$ 14 ..... 30
FIGURA N$^0$ 15 ..... 31
FIGURA N$^0$ 16 ..... 31
FIGURA N$^0$ 17 ..... 31
FIGURA N$^0$ 18 ..... 32
FIGURA N$^0$ 19 ..... 37
FIGURA N$^0$ 20 ..... 37
FIGURA N$^0$ 21 ..... 38
FIGURA N$^0$ 22 ..... 38
FIGURA N$^0$ 23 ..... 39
FIGURA N$^0$ 24 ..... 41
FIGURA N$^0$ 25 ..... 43
FIGURA N$^0$ 26 ..... 44
FIGURA N$^0$ 27 ..... 46
FIGURA N$^0$ 28 ..... 48
FIGURA N$^0$ 29 ..... 53
FIGURA N$^0$ 30 ..... 54

FIGURA N$^0$ 31 ..... 55
FIGURA N$^0$ 32 ..... 56
FIGURA N$^0$ 33 ..... 57
FIGURA N$^0$ 34 ..... 58
FIGURA N$^0$ 35 ..... 59
FIGURA N$^0$ 36 ..... 59
FIGURA N$^0$ 37 ..... 60
FIGURA N$^0$ 38 ..... 60
FIGURA N$^0$ 39 ..... 61
FIGURA N$^0$ 40 ..... 61
FIGURA N$^0$ 41 ..... 61
FIGURA N$^0$ 42 ..... 62
FIGURA N$^0$ 43 ..... 62
FIGURA N$^0$ 44 ..... 63
FIGURA N$^0$ 45 ..... 63
FIGURA N$^0$ 46 ..... 64
FIGURA N$^0$ 47 ..... 64
FIGURA N$^0$ 48 ..... 65
FIGURA N$^0$ 49 ..... 65
FIGURA N$^0$ 50 ..... 66
FIGURA N$^0$ 51 ..... 66
FIGURA N$^0$ 52 ..... 67
FIGURA N$^0$ 53 ..... 68

## RESUMEN

La maloclusión Clase III esquelética con mordida abierta tiene como factor etiológico el aumento de la dimensión vertical oclusal de los dientes posteriores lo que ocasiona que el plano oclusal sea aplanado y la mandíbula se adapte por rotación anterior para lograr los contactos oclusales, configurándose una Clase III. Teniendo en cuenta el enfoque del manejo del plano oclusal y la estética facial, podríamos reconfigurar el plano oclusal con el fin de alcanzar la estabilidad y la mejora facial. El objetivo de este trabajo monográfico es describir el tratamiento ortodóntico de una Clase III esquelética con mordida abierta y se presenta el caso de una paciente de 15 años de edad, se optó por realizar el tratamiento ortodóntico sin extracciones debido al perfil facial y porque los padres no contemplaron la posibilidad de realizar un tratamiento ortoquirúrgico en el futuro después de culminado el crecimiento residual. Para cerrar la mordida, conseguir la verticalización y distalización en masa de los dientes mandibulares la paciente fue tratada con arcos multiloop y elásticos cortos Clase III; una vez que se lograron estos objetivos y se consiguió la Clase I canina se finalizó con arco recto. Se corrigió la Clase III y se cambió la inclinación del plano oclusal por lo que la mandíbula rotó en sentido horario, el perfil facial del paciente mostró resultados satisfactorios, finalizándose el caso luego de 36 meses de tratamiento.


**PALABRAS CLAVE:** Mordida abierta, Clase III de Angle, ortodoncia, plano oclusal, cefalometría.

## SUMMARY

Skeletal Class III malocclusion with open bite has as an etiological factor the increase in the vertical occlusal dimension of the posterior teeth, which causes the occlusal plane to be flattened and the mandible to adapt by anterior rotation to achieve occlusal contacts, configuring a Class III. Taking into account the approach to managing the occlusal plane and facial aesthetics, we could reconfigure the occlusal plane in order to achieve stability and facial improvement. The objective of this monographic work is to describe the orthodontic treatment of a skeletal Class III with open bite and the case of a 15-year-old patient is presented, it was decided to perform orthodontic treatment without extractions due to the facial profile and because the parents They did not consider the possibility of performing an ortho-surgical treatment in the future after the residual growth had ended. To close the bite, achieve verticalization and mass distalization of the mandibular teeth, the patient was treated with multiloop arches and short Class III elastics; once these objectives were obtained and canine Class I was achieved, it was finished with a straight bow. Class III was corrected and the inclination of the occlusal plane was changed so that the jaw rotated clockwise, the patient's facial profile showed satisfactory results, the case ending after 36 months of treatment.


**Keywords:** Open bite; malocclusion, Angle Class III; orthodontic; occlusal plane; cephalometry.

# CAPITULO 1: INTRODUCCIÓN

## 1.1 Situación problemática

Cuando un paciente ha completado o se encuentra en la fase final de la curva de crecimiento, las alternativas para la solución de una maloclusión que compromete las bases óseas, con una discrepancia esqueletal de leve a moderada, son el camuflaje ortodóntico mediante la compensación dentoalveolar o el tratamiento ortoquirúrgico después de completado el crecimiento; debido al costo del tratamiento o por la invasividad de la cirugía ortognática muchos de los pacientes rechazan esta segunda opción [1-8].

El enfoque ortoquirúrgico tiene como objetivo mejor la estética facial, corregir las discrepancias esqueléticas y dentales; sin embargo, la corrección quirúrgica no podría producir un cambio suficiente en el perfil facial de los pacientes limítrofes; así mismo el tratamiento de camuflaje tampoco podría producir los resultados deseados en este tipo de pacientes [7].

La evidencia científica ha reportado alternativas terapéuticas para las maloclusiones Clase III como dispositivos de anclaje esquelético temporal, extracciones, elásticos intermaxilares, mentonera y la máscara facial [1,3,6-9]; el desarrollo tecnológico y la evolución de los biomateriales en la especialidad de Ortodoncia han hecho posible que casos que hasta hace un tiempo eran considerados como no candidatos para el camuflaje ortodóntico puedan ser tratados en la actualidad sin cirugía ortognática. Los enfoques tradicionales en la terapéutica de la maloclusiones asociadas a mordida abierta, se centran en el problema vertical y de acuerdo a la relación intermaxilar se predicen los resultados, por ejemplo la biomecánica intrusiva de los dientes posteriores ocasiona un giro de la mandíbula en sentido antihorario lo cual no sería conveniente para los resultados estéticos en un paciente Clase III con un perfil

cóncavo; por el contrario el pronóstico del perfil para un paciente mordida abierta con relación intermaxilar Clase II sería bueno [9,10].

Las maloclusiones Clase III se presentan en un patrón de crecimiento esquelético hipodivergente o hiperdivergente; para la corrección de los problemas sagitales asociados a un patrón hiperdivergente existen variadas alternativas de tratamiento para el control vertical como el uso de un arco extraoral cervical mandibular, arco extraoral de tracción alta con gancho en "J" mandibular, dispositivos de anclaje temporal, arcos con curva reversa asociados a elásticos intermaxilares y la terapia con la técnica Multiloop Edgewise Arch-Wire (MEAW) [1,3,6-10].

La discrepancia maxilar transversal entre las arcadas superior e inferior es un problema en pacientes con un modelo de desarrollo hiperdivergente debido al riesgo de crear un perfil negativo cuando se realiza la expansión rápida maxilar que hace que la maxila se mueva hacia abajo, lo que ocasiona el giro posterior mandibular y apertura del ángulo del plano mandibular [11]; se han reportado las consecuencias de la expansión rápida maxilar, las cuales podrían ser limitantes en pacientes con patrón de crecimiento vertical; sin embargo de acuerdo a los estudios publicados, las consecuencias adversas debidas a la expansión rápida maxilar que ocurren en el corto plazo son efectos transitorios para el largo plazo [11,12].

El problema vertical y sagital en las maloclusiones Clase III mordida abierta pueden ser enfocados en concordancia con la Filosofía MEAW, considerando como factor etiológico el acrecentamiento de la dimensión vertical oclusal en la zona de los dientes posteriores; bajo esta premisa el plano oclusal es aplanado y se produce la adaptación mandibular por un giro anterior de esta para conseguir los contactos oclusales, configurándose una maloclusión Clase III [13-22].

Teniendo en cuenta el enfoque del manejo del plano oclusal y la estética facial, podríamos reconfigurar el plano oclusal con el fin de alcanzar la estabilidad y la mejora facial; es en este punto que el enfoque de la Filosofía MEAW se diferencia de otras biomecánicas, debido al papel importante en la redirección del plano oclusal posterior. El objetivo de este trabajo académico es describir

el tratamiento ortodóntico de una paciente Clase III esquelética con mordida abierta.

## 1.2 Objetivos

### *1.2.1 Objetivo general*

Describir el tratamiento ortodóntico de una Clase III esquelética con mordida abierta.

### *1.2.2 Objetivos específicos*

Emplear la técnica MEAW en el tratamiento de una de una Clase III esquelética con mordida abierta.

Analizar los hallazgos clínicos y radiográficos pre - tratamiento de una Clase III esquelética con mordida abierta.

Examinar los resultados clínicos y radiográficos post - tratamiento de una Clase III esquelética con mordida abierta.

Comparar los análisis clínicos y radiográficos pre - tratamiento y post - tratamiento de una Clase III esquelética con mordida abierta.

# CAPÍTULO 2: MARCO TEÓRICO

## 2.1 Antecedentes

Miyajima (1996) [23] desarrolló la casuística de una maloclusión Clase III severa acompañada de una mordida abierta mediante brackets Tip Edge. Realizó una tracción ligera con verticalización eficaz de la dentición inferior, para lo cual empleó arcos Ni-Ti de curva reversa en la arcada inferior y elásticos Clase III cortos. Con el fin de disminuir la extrusión de las molares superiores se apoyó en el aparato de expansión como anclaje y en los brackets de ranura 0.022" con arcos pesados. Modificó el plano oclusal mandibular por verticalización de las molares inferiores y extrusión de los incisivos mandibulares.

Janson y Col. (2010) [24] presentaron un artículo con el tratamiento satisfactorio de un paciente de 23 años de edad, con maloclusión Clase III subdivisión izquierda, con un patrón facial balanceado; el paciente acudió a la consulta por la preocupación de su mordida cruzada anterior y la protrusión del labio inferior. Se realizó el tratamiento con fuerzas elásticas intermaxilares asimétricas. Este procedimiento permitió obtener una buena y estable relación oclusal, un mejor perfil facial estético y una mejor sonrisa para el paciente. Concluyeron que la colaboración del paciente al utilizar los elásticos intermaxilares asimétricos fue crucial para la culminación del tratamiento. Los efectos de los elásticos Clase III fueron una pequeña protrusión maxilar y una pequeña retrusión mandibular probablemente como consecuencia de la rotación hacia atrás y hacia debajo de las bases apicales mandibulares. El plano oclusal experimentó una pequeña rotación antihoraria bajo la influencia

de los elásticos Clase III, lo cual fue un resultado normal por el uso de estos elásticos.

Ribeiro y Col. (2010) [25] publicaron el tratamiento de una paciente femenina de 14 años que presentaba maloclusión Clase III subdivisión y mordida abierta de 3.5 mm, con un perfil facial agradable aunque se evidenciaba un aumento del tercio inferior de la cara y los incisivos se mostraban poco durante la sonrisa. La paciente fue tratada satisfactoriamente con la técnica MEAW y mentonera.

Marañon y Col. (2017) [26] publicaron la casuística de un paciente que presentaba una maloclusión severa Clase III con mordida abierta, que fue tratada utilizando la mecánica MEAW. En las superposiciones cefalométricas se observaron cambios en el componente vertical, se logró verticalización de las molares, extrusión y distalización en masa de los dientes inferiores produciendo una rotación antihoraria del plano oclusal de Steiner. El plano mandibular se incrementó mostrando una rotación mandibular horaria, favoreciendo los resultados faciales.

Cruz y Col. (2017) [27] presentaron un caso de una mordida abierta esquelética extrema; que fue corregido mediante la verticalización e intrusión en los dientes posteriores combinado con extrusión en los dientes anteriores aplicando la técnica MEAW y elásticos verticales. La biomecánica produjo que el plano oclusal rotara y también que el plano mandibular girara en dirección antihoraria; con esto se logró corregir la mordida abierta y mejora del perfil facial del paciente como resultado del incremento de la proyección anterior del mentón.

Park y Col. (2017) [7] presentaron el reporte de un caso de camuflaje de una Clase III esquelética y mordida cruzada con elásticos Clase III; se lograron resultados clínicamente aceptables y estéticamente agradables. Llegaron a la conclusión que si el paciente tiene el plano mandibular con un ángulo bajo, la altura facial antero inferior (AFAI) disminuida y una maloclusión Clase III; se pueden usar los elásticos Clase III para inducir un giro mandibular hacia abajo

y hacia atrás para mejorar el perfil. El torque de los incisivos maxilares debe ser controlado adecuadamente para prevenir el aplanamiento de los incisivos maxilares mientras se usan los elásticos Clase III.

Aragón y Col. (2017) [28] realizaron un estudio con pacientes que presentaban maloclusión clase III leve que tuvo como propósito investigar la eficiencia del tratamiento ortodóntico compensatorio con un sistema de brackets preajustados diseñados para la compensación comparados con la prescripción de brackets Roth. La muestra estuvo compuesta de 28 pacientes tratados con brackets Roth y 28 pacientes tratados con brackets Capelozza. Concluyeron que en la muestra de estudio, los brackets que incluyeron en su diseño la compensación dentoalveolar para los casos de maloclusión Clase III mostraron más eficiencia que la prescripción con arco recto sin compensación.

Mazzini y Torres (2017) [29] presentaron la corrección de un caso de maloclusión mediante el camuflaje ortodóntico, la paciente de 13 años, con diagnóstico de maloclusión Clase III esquelética por prognatismo mandibular, mordida cruzada anterior, dolicofacial y perfil ligeramente cóncavo. Mencionaron que usaron elásticos intermaxilares para conseguir el direccionamiento del crecimiento mandibular. Lograron la rectificación de la mordida cruzada anterior, el alineamiento de las piezas dentarias fue alcanzado con una ligera desviación de la línea media superior, los molares continuaron en Clase III funcional y los caninos del lado derecho continuaron en Clase III, mientras que los caninos del lado izquierdo alcanzaron la Clase I.

Freitas y Col (2018) [10] en un reporte de caso presentaron la corrección no quirúrgica de un paciente con maloclusión Clase I con 24 años de edad, cuya queja principal era su mordida abierta. Trataron la mordida abierta anterior severa con intrusión molar mandibular usando mini implantes y la técnica MEAW, el trazado cefalométrico y la superposición total mostró una tendencia a que la mandíbula girara en sentido antihorario y mejoría del perfil del rostro del paciente.

Kim y Sung (2018) [9] describieron en un artículo el diagnóstico y tratamiento, de un paciente adulto con una mordida abierta anterior severa y maloclusión Clase III, usando múltiples microtornillos y predicción digital del perfil. Al final del tratamiento el perfil del paciente fue más cóncavo que al inicio; sin embargo, la cantidad de movimiento del mentón hacia adelante y la retracción del labio inferior estuvieron dentro de los rangos de predicción y no fueron contrarios a las expectativas del paciente. Las superposiciones mostraron que las molares maxilares del paciente se intruyeron 0.59 mm, se logró una distalización total de la dentición mandibular de 2.19 mm y una rotación antihoraria de la mandíbula.

Park, Emamy y Lee (2019) [30] reportaron el caso del uso de máscara facial y expansión como terapia en la corrección de una maloclusión Clase III esquelética con mordida cruzada de una paciente sin crecimiento, con resultados clínicamente aceptables y mejora de la estética facial. Concluyeron que en el paciente adulto que presenta maloclusión Clase III con un plano mandibular bajo puede usarse un expansor y máscara facial para inducir el giro mandibular hacia abajo y hacia atrás para la mejora del perfil; sin embargo, para mejorar la silueta facial de los tejidos blandos del paciente y los problemas esqueletales se recomienda la cirugía ortognática.

Chavez y Col. (2020) [31] publicaron un caso de manejo de la dimensión vertical durante la terapéutica de camuflaje en un adulto con maloclusión esquelética Clase III. Concluyeron que la maloclusión Clase III esquelética severa acompañada de deficiencia en la dimensión vertical de la maxila tiene una alternativa de tratamiento con la técnica MEAW. Los objetivos alcanzados fueron la rotación antihoraria del plano oclusal por extrusión de las molares superiores y verticalización de los dientes inferiores creando una oclusión aceptable acompañada de un giro en dirección horaria de la mandíbula; por lo tanto, el tercio facial inferior y el perfil general del paciente mejoró.

Antelo y Col. (2020) [32] realizaron un reporte de un paciente de 13 años con maloclusión Clase III, mordida cruzada bilateral posterior y mordida abierta

anterior severa tratado sin cirugía en dos fases: ortopedia y ortodoncia. La primera fase fue desarrollada con un expansor palatino tipo Hyrax seguida con una protracción maxilar con máscara facial usada por un periodo de 10 meses. La segunda fase fue con aparatos de ortodoncia fija con brackets de la técnica MBT de ranura 0.022" x 0.028" y elásticos intermaxilares. Finalizado el tratamiento las superposiciones demostraron que el paciente experimentó un significante crecimiento facial, la autorrotación mandibular fue mínima y la dimensión vertical estuvo bien controlada, además la superposición maxilar parcial exhibió un control vertical exitoso de las molares maxilares y extrusión de los incisivos que inicialmente se ubicaban por encima del plano oclusal maxilar.

Ren y Col. (2020) [33] publicaron el manejo clínico de un paciente masculino de 23 años diagnosticado con maloclusión Clase III y mordida abierta severa, tratado con un arco superior de curva acentuada y un arco inferior de curva reversa. La mordida abierta fue corregida controlando el tipping mesial de molares maxilares y mandibulares, se logró la verticalización de las molares inferiores, distalización de 5 mm e intrusión de 1.2 mm. En la superposición pre y post tratamiento de los cefalogramas se observó que la mordida abierta fue corregida por rotación antihoraria del plano oclusal inferior, los incisivos mandibulares fueron retraídos a cuerpo entero 1 mm y extruidos 2 mm, lo que se vio reflejado en la zona mandibular anterior.

## 2.2 Bases teóricas

### *2.2.1 Maloclusión Clase III*

La clasificación de las maloclusiones dada por Angle (1899), describió la maloclusión Clase III como la relación mesial de la primera molar mandibular en relación a la cúspide de la primera molar superior [34]. Anderson (1911) clasificó la Clase III como una mesiooclusión que se subdividía en Tipo I, Tipo II y Tipo III[35]. Tweed (1966) realizó la subclasificación de las maloclusiones Clase III, las dividió en dos categorías; refiere a la Categoría A como

maloclusión pseudo Clase III que se caracteriza porque la mandíbula es de forma normal y en lo que correspondía a la Categoría B describe a la maloclusión esquelética Clase III con un tamaño mandibular considerable o un maxilar subdesarrollado [36]. Posteriormente la maloclusión Clase III fue descrita por Moyers (1988), caracterizándola como un síndrome con relación molar Clase III, mordida cruzada anterior y prognatismo mandibular; define la maloclusión Clase III como verdadera o esquelética, falsa o muscular y dentaria, de esta manera se definió una clasificación más explayada como maloclusión Clase III verdadera con modificación en tamaño y forma de la mandíbula y maloclusión Clase III falsa como muscular, postural o adquirida (influida por factores ambientales)[37]. Katz (1990) clasificó las maloclusiones basándose en las premolares; en la relación de premolares de Clase III la parte más anterior del premolar superior ocluye en una posición distal de la tronera de los dos premolares inferiores, -4 mm hacia distal [38-40]. Capelozza (2004) clasificó las relaciones sagitales y verticales como modelos, el Modelo III comprende a los portadores de Over Jet reducido entre la maxila y la mandíbula, en esta clasificación de Modelo III se incluyen a los individuos con una maxila retruida y/o prognatismo mandibular [41].

2.2.1.1 Prevalencia de la maloclusión Clase III

La literatura respecto a la prevalencia mundial de la maloclusión Clase III ha mostrado su extremada variabilidad, entre y dentro de las diferentes razas, grupos étnicos y estudios geográficos regionales. Hay un amplio rango de la prevalencia reportada con resultados contradictorios, lo que se puede atribuir a las diferencias entre las muestras, el tiempo de investigación y el tipo de análisis utilizado [42].

En una revisión sistemática se reportó la prevalencia en el mundo de la maloclusión Clase III de Angle dentro de un intervalo de 0% a 26.7% para diferentes poblaciones, con tasas de prevalencia de 15.80% para el Sudeste Asiático, 15.69% para los grupos Chinos y 16.59 para los grupos Malasios [43]. Para los Latinoamericanos se ha reportado una prevalencia de 9.10%, para Mexicanos Americanos 8.30% y de 3% a 5% para Brasileños [44]. En el año 2000 se realizó en el Perú, un reporte acerca de

la prevalencia de las maloclusiones, que registró para la maloclusión Clase III un 10.4% de prevalencia [45].

2.2.1.2 Análisis clínico y radiográfico de la maloclusión Clase III

2.2.1.2.1 Examen clínico facial:

El examen del análisis facial cualitativo consiste en caracterizar la cara del paciente sin números, de manera totalmente individualizada y siempre delimitando las partes en confrontación con el todo. Para que la maloclusión Clase III sea percibida en el análisis frontal se necesita que la discrepancia sagital sea muy significativa o que la intervención de la mandíbula sea predominante [41].

Características observables en el examen frontal (ver Figura 1):

Proyección cigomática: en un paciente con Clase III esquelética al ser evaluada la expresión facial del tercio medio esta frecuentemente se halla afectada; tanto en los pacientes con un cigomático dentro de la norma o que parezca deficiente y aparenta una maxila dentro de la norma o que parezca deficiente. Si tenemos el caso que la maxila es normal, al presentarse aumentada la mandíbula, se producirá la maloclusión Clase III, con el desplazamiento del tejido blando que reviste el tercio inferior de la cara hacia adelante, lo que se reflejará en un surco nasogeniano aplanado, que enmascara la interpretación de la proyección cigomática. Ante esta condición la calificación de la maxila deberá hacerse por medio de la depresión infraorbitaria; si existe una maxila favorable y en efecto el hueso cigomático es de tamaño normal, se observará la depresión infraorbitaria, aunque hubiera carencia del surco nasogeniano [41].

Altura facial antero inferior (AFAI): se debe comparar siempre con la altura del tercio medio encontrándose que puede presentarse incrementada, en la normal o presentarse disminuida (lo que es muy raro); esta evaluación de la AFAI es trascendente para la valoración diferencial.

Cuando la insuficiencia maxilar es el origen de la maloclusión Clase III y no hay prognatismo, la AFAI puede expresarse de manera normal o hasta deficiente [41].

En los casos de Clase III por prognatismo mandibular la AFAI se presentará incrementada en su mitad inferior; desequilibrio que perjudica la armonía del rostro, aún más en el rostro femenino. En estas circunstancias el labio inferior se presenta verticalizado y el surco mentolabial no está presente o se ve muy reducido; el labio superior se observará corto perjudicando la expresión del rostro, sobre todo durante la sonrisa.

Labios: estos presentan una relación de contacto o se observan competentes, en casi la totalidad de casos con maloclusión Clase III, debido a que los labios acompañan a los dientes en la compensación dentaria. No obstante, se observará desproporción en la expresión labial, debido al observarse corto el labio superior con el incremento de la AFAI; si la desarmonía sagital entre la mandíbula y la maxila se presenta aumentada así como cuanto mayor sea la compensación dentaria, más se expresará esta desproporción labial.

En casos que no exista compensación dentaria, la expresión labial vertical será mejor; no obstante, a medida que aumente la discrepancia sagital, la discrepancia antero posterior tendrá más repercusión en la estética frontal [41].




*Figura 1* **Fotografía frontal de un paciente Clase III por deficiencia Maxilar (A) y fotografía frontal de una paciente Clase III por prognatismo (B) Mandibular (B).** *Fuente.* Imagen tomada de Capelozza (2005).

Mentón: en casos de maloclusiones Clase III por prognatismo mandibular, el rostro se pronuncia de modo relevante. El prognatismo mandibular repercute más en un rostro femenino; en los casos graves de prognatismo mandibular, también se puede observar el empeoramiento de los rasgos faciales en los hombres [41].

Características observables en el examen de perfil (ver Figura 2):

Según lo descrito por Capelozza (2005) el perfil se puede presentar como poco convexo, recto o raramente cóncavo, el perfil facial es un aspecto de gran expresión de la Clase III. Los aspectos que configuran la Clase III pueden ocasionar el menoscabo de la convexidad del perfil, sin embargo, de acuerdo a cuál sea el componente involucrado la consecuencia estética será muy diferente. Cuando nos encontramos frente a una retrusión maxilar verdadera de estar vinculada o no a la falta de desarrollo maxilar, se determina en correspondencia con la base de cráneo, haciendo esto factible su identificación. El prognatismo mandibular también es fácil de

identificar y deja a la mandíbula fuera del plano facial. Los casos más complejos de diagnosticar son aquellos en los que la discrepancia es de poca magnitud, precisándose definir su ubicación; de la misma manera que los casos que se presentan discrepancias grandes entre la maxila y la mandíbula de forma combinada [41].

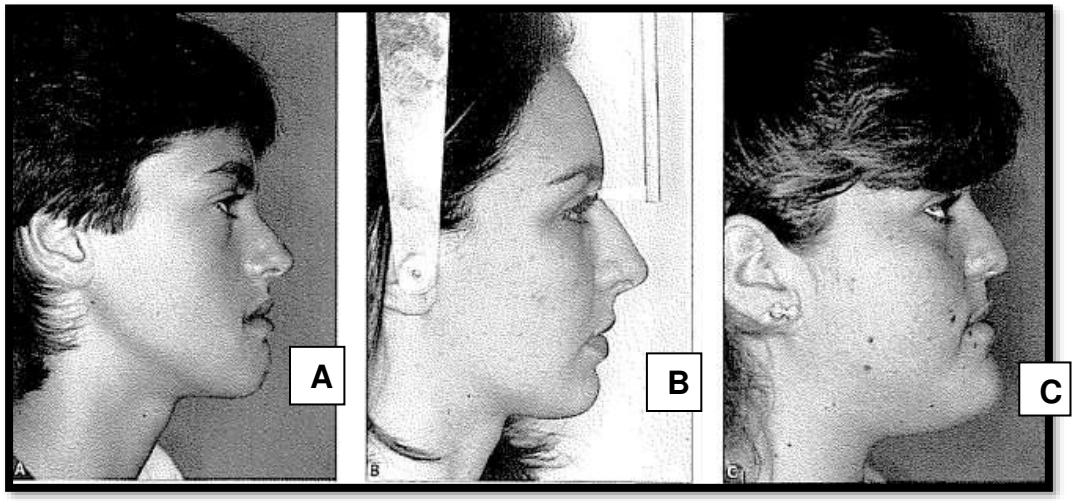


*Figura 2* **Foto de perfil de un paciente Clase III con retrusión maxilar (A), perfil de un paciente Clase I (B), perfil de un paciente Clase III por protrusión maxilar (C).** *Fuente*. Capelozza (2005).

Proyección cigomática: En el examen del perfil también se presenta lo descrito para la evaluación frontal y se recalca el criterio que la apreciación de la proyección cigomática debe ser realizada desde la depresión infraorbitaria la cual debe ser precisa para definir las características de la maxila debido a que el prognatismo mandibular puede aplanar el surco nasogeniano aunque la maxila sea normal [41].

Ángulo nasolabial: para determinar este ángulo la referencia es la nariz, este ángulo precisa la relación de la nariz con el labio superior, con el objetivo de detallar la ubicación del labio superior y de la zona dentoalveolar de la maxila. Se debe precisar previamente la característica maxilar (esto se hace mediante los otros criterios que se han descrito para evaluar el tercio medio). Como la ubicación de los incisivos superiores guarda una cercana relación con la posición de los

labios, el resultado de esta valoración solamente será correcto si se tiene en cuenta que los incisivos superiores influyen en la formación de este ángulo. Si tenemos una maxila con características normales e incisivos superiores bien posicionados entonces el ángulo nasolabial será apropiado; bajo estas circunstancias el prognatismo mandibular seria la causa de la maloclusión Clase III. Si los incisivos superiores están compensados con inclinación vestibular y tenemos una maxila que se encuentra retruida, este ángulo también puede ser adecuado; como ha sido estimado, al excluir la participación dental se descubrirá la retrusión maxilar. Si tenemos un ángulo nasolabial abierto el diagnóstico será la retrusión maxilar. El ángulo nasolabial generalmente se encuentra cerrado en los casos con maloclusión Clase III debido a la compensación dentaria que siempre ocurre, incluso en los casos en que la maxila se presenta de manera aceptable o buena [41].

Altura facial antero inferior: en el examen de perfil se debe observar lo mismo que se describió en la evaluación frontal, ratificándose la fuerte relación entre el incremento de la AFAI con la existencia y severidad del prognatismo [41].

Labios: son analizados en el perfil facial, bajo un enfoque que brinda considerable información. En la maloclusión Clase III, la posición adelantada del labio inferior respecto al labio superior es un signo indudable de esta maloclusión, especialmente cuando se agota la compensación dentaria, sin conseguir armonizar el traspase horizontal. Contrariamente, a lo descrito de la relación antero posterior entre los labios, la compensación dentaria efectiva se expresará mediante el ángulo nasolabial agudo o con el surco mentolabial moderado o ausente, que ubica al labio posterior al mentón en referencia al plano facial [41].

Mentón: cuando el mentón define la gravedad del prognatismo y su impacto facial tiene más valor en la evaluación frontal contrariamente a la importancia de la evaluación de otras estructuras adyacentes [41].

Línea barbilla cuello adecuada o aumentada: si la mandíbula es de longitud tolerable y la maloclusión Clase III es provocada debido a que el maxilar es retruido se presentará una buena línea barbilla-cuello. Mientras que cuando la mandíbula es excesiva, como en los casos de prognatismo como causa de la maloclusión Clase III, la línea barbilla-cuello aparecerá aumentada [41].

Ángulo de la línea de la barbilla con el plano de Camper: esta medida se utiliza para determinar las características del rostro vinculadas al biotipo facial y crear el concepto de normalidad. Antes de emplear esta medida como parámetro considerable para calificar la calidad de la mandíbula, se determina de modo individualizado la línea de la barbilla. En relación a la línea de la barbilla se sabe que debe conservar una relación de normalidad con el plano de Camper; en los casos con maloclusión Clase III, si la mandíbula se presenta con un tamaño normal o excesivo, la línea de la barbilla respecto al plano de camper debe ser paralela en los individuos de tipo mesofacial, sutilmente convergente en los braquifaciales y en los dolicofaciales se presenta divergente. Esta valoración puede ayudar para diferenciar las maloclusiones Clase III con respecto a otras maloclusiones, de esta manera podemos diferenciar, la cara corta por deficiencia maxilar o la cara larga con mandíbula excesiva [41].

Las maloclusiones Clase III en términos generales son reconocidas de manera fácil en la observación facial, porque principalmente le sustraen convexidad al rostro y las características faciales no se encuentran dentro de la norma. Cuando el examen facial es realizado en edad temprana, debido a que todavía no está completamente desarrollada la maloclusión Clase III o es moderada el grado de dificultad en el diagnóstico aumenta [41].

2.2.1.2.2 Examen clínico dentoalveolar

Tradicionalmente, la ubicación fisiológica de los dientes ha sido explicada por la teoría del equilibrio y el mecanismo del músculo buccinador [4,5].

Debido a que las maloclusiones Clase III se tratan de modo compensatorio es imprescindible reconocer los recursos naturales de la compensación; de esta manera se debe preservar lo que esté presente y aceptable y se intentará incluir lo que no esté presente; de esta manera cuando el tratamiento es quirúrgico se sabe lo que hay que descartar y si el tratamiento es compensatorio lo que hay que introducir o preservar [28,41] (ver Figura 3).



*Figura 3* **Compensaciones dentarias en un paciente Clase III.**
*Fuente*. Imagen del autor.

Los dientes posteriores del arco superior tienen menor torque palatino y esto debe mantenerse con el tratamiento compensatorio.
Los premolares superiores tienen la tendencia a expresarse con una angulación mesial [41].

Loa caninos superiores se pueden presentar con angulación aumentada o podría ser aumentada con el tratamiento de camuflaje, esto parece ser un factor importante a considerarse en el tratamiento; respecto a la inclinación de los caninos se observa una disminución de ésta que acompaña la vestibularización de los dientes incisivos [41].
Los incisivos superiores frecuentemente se exhiben con inclinación vestibular aumentada, la cual dependerá de la severidad de la falta de sobrepase compensado, esta inclinación vestibular aumentada es

necesaria para que los incisivos mantengan una relación de contacto mínimo, aunque no sea indicada desde una perspectiva estética [41].

Los incisivos inferiores muestran una tendencia a la inclinación lingual opuesta a la discrepancia esquelética; esta compensación generalmente se presenta en la totalidad de las maloclusiones Clase III, lo que acorta la longitud del arco inferior causando dificultades por la falta de espacio [41].

Los caninos inferiores se presentan girados con su cara distal en dirección vestibular, con lo cual esa compensación primaria permite la conservación de una mínima relación incisal [41].

Los premolares y molares inferiores se expresan con una exagerada inclinación lingual, es decir obligatoriamente se da una atresia dentoalveolar, de esta forma responden contrariamente a los dientes posterosuperiores ante el problema transversal ocasionado por la discrepancia sagital, con ese movimiento de inclinación lingual, esos dientes buscan evitar la mordida cruzada posterior [41].

2.2.1.2.3 Examen clínico periodontal

Los objetivos del tratamiento ortodóntico son la mejora facial, dental, la función masticatoria y la salud de los tejidos de soporte dental; por lo que es importante tener consideraciones sobre el periodonto durante el diagnóstico de un paciente candidato a un tratamiento ortodóntico [46-50] (ver Figura 4).

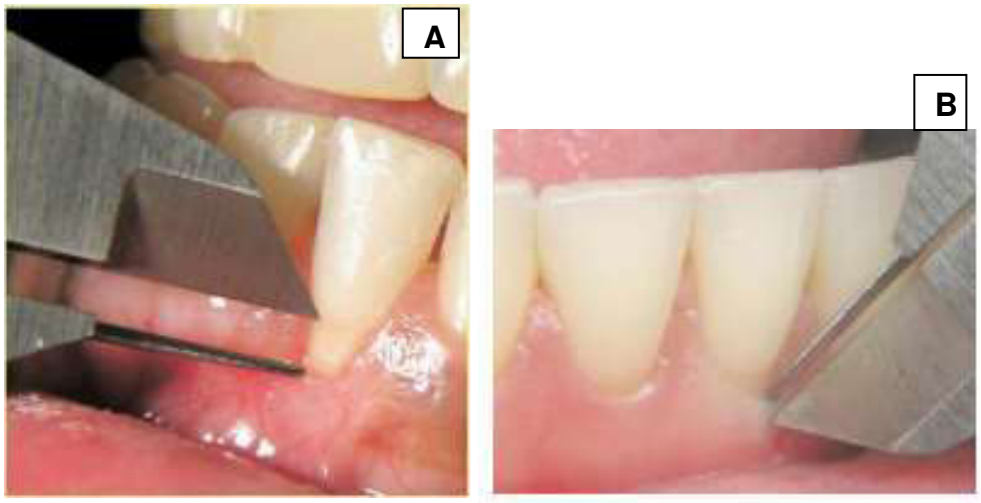


*Figura 4* **Medición clínica de la recesión periodontal vestibular de un incisivo central mandibular (A), medición clínica del espesor del margen gingival libre (B).** *Fuente.* Yared y Col. (2006).

Sobre las características periodontales según el tipo de maloclusión de Angle, no se han encontrado diferencias entre la Clase I, II, III [51,52]; lo que ha sido reportado para los pacientes Clase III fue que tienen una sínfisis mandibular más fina en contraste con los pacientes Clase I y Clase II [51,53,54] (ver Figura 5).



*Figura 5* **Sínfisis mandibular delgada en un paciente Clase III esquelética.** *Fuente*. Imagen del autor.

En los incisivos superiores e inferiores lo que se busca evaluar es la cantidad de inclinación previa al tratamiento para no llevar a los incisivos fuera de los límites naturales de la compensación y no perjudicar la salud periodontal [55,56]; otro aspecto importante sobre el incisivo inferior es su angulación final respecto al plano mandibular, se ha reportado que valores mayores a 95º se relacionan con la frecuencia y severidad de la recesión gingival [51,57] (ver Figura 6).




*Figura 6* **Características peridontales de un paciente Clase III esquelética (A), se observa la inclinación incrementada de los incisivos superiores e inferiores previa al tratamiento ortodóntico (B).** *Fuente*. Imagen del autor.

En los casos de Clase III asociados a problemas transversales se sabe que la expansión transversal rápida o lenta pueden producir dehiscencia ósea vestibular en los dientes posteriores, por lo que se recomienda realizar la expansión ortopédica en casos que la discrepancia transversal sea menor a 5 mm, exista potencial de crecimiento transversal, cuando el tejido gingival de la zona posterior tenga un aspecto normal y mientras no exista una maxila estrecha con una mandíbula excesivamente ancha, en tales casos se recomendaría una expansión maxilar asistida quirúrgicamente [51, 53].

Cuando la Clase III involucra la mordida abierta, se debe evaluar el componente gingival para determinar si el proceso de extrusión de las piezas anteriores mantendrá o mejorará las condiciones periodontales iniciales. Parece que el componente gingival responde positivamente al

movimiento extrusivo controlado, sin embargo, el factor estético debe ser evaluado [51, 59, 60] (ver Figura 7).

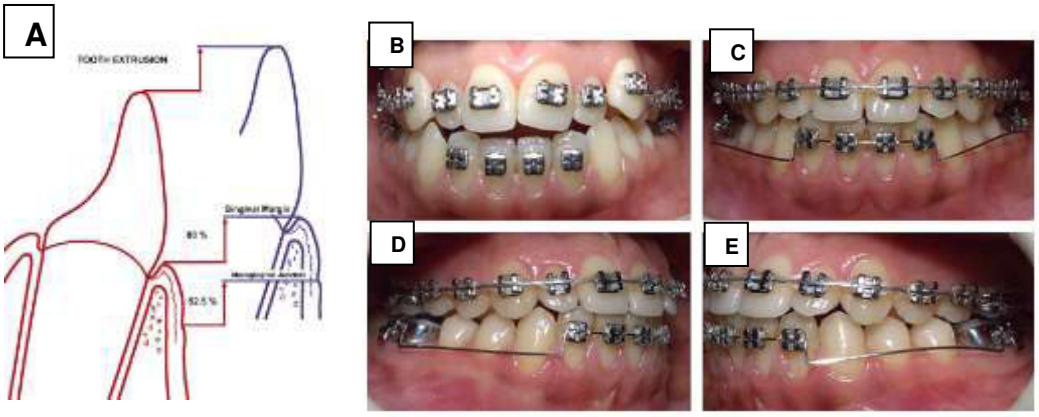


*Figura 7* **Porcentaje de movilización de la encía marginal y de la unión mucogingival en el movimiento extrusivo (A), imágenes intraorales de un paciente con mordida abierta que fue sometido a fuerzas extrusivas (B), se puede observar que el componente gingival respondió positivamente a la biomecánica (C,D,E).** *Fuente.* Pikdoken y col. (2009).

2.2.1.2.4 Examen clínico funcional

El diagnóstico de una maloclusión debe incluir el análisis de ciertas funciones debido a que se ha reportado la asociación entre alteraciones funcionales y el desarrollo de una Clase III y/o mordida abierta [8,14,61,62].

Evaluación de los movimientos mandibulares y la Articulación Temporomandibular (ATM)

Muchos de los pacientes que tienen una maloclusión Clase III con o sin mordida abierta se presentan con una combinación de problemas temporomandibulares; por ejemplo, asimetría junto con la mordida cruzada anterior [8,63]. El cálculo del movimiento del cóndilo y la relación céntrica precedentes al inicio de la terapéutica ortodóntica para descubrir la real posición mandíbular prevendrá posibles errores de diagnóstico [8, 64]. La desviación posterior mientras se registra la relación céntrica muestra un pronóstico favorable [8].

Evaluación de los cambios funcionales mandibulares

Ante la presencia de una Clase III se debe evaluar si disminuye el resalte negativo al manipular la mandíbula hacia la relación céntrica para descartar un desplazamiento mandibular anterior funcional [8].

Algunas maloclusiones están relacionadas a necesidades respiratorias, tamaño de la lengua, dimensiones de las vías faríngeas, hábitos de succión o morderse las uñas. De todo lo mencionado el consenso es claro sobre la importancia de la obstrucción de las vías aéreas [14]. La respiración bucal requiere una posición baja del dorso lingual lo que origina una mordida cruzada posterior y/o mordida abierta; al mismo tiempo la maloclusión Clase III ha sido asociada con una posición lingual baja [62].

2.2.1.2.5 Examen radiográfico

Las características radiográficas que definen la maloclusión Clase III son: longitud corta de la base de cráneo, ángulo de la base craneal más agudo, maxilar con longitud corta y retrusivo, el ángulo goniaco es obtuso, la altura facial antero inferior se observa excesiva, presencia de prognatismo mandibular, los incisivos maxilares se muestran vestibularizados y los incisivos mandibulares lingualizados [41,65] (ver Figura 8).



*Figura 8* **Características radiográficas de un paciente con maloclusión Clase III esquelética.** *Fuente*. Imagen del autor.

En concordancia con la filosofía MEAW, el análisis cefalométrico del marco dental y el análisis cefalométrico de Kim (ver Figura 9); los aspectos importantes para definir el diagnóstico, plan de tratamiento y las activaciones de los arcos MEAW son la configuración del plano oclusal superior relativo al plano palatino y al plano mandibular; de la relación de estos planos se deduce la dimensión vertical posterior que al igual que el plano oclusal superior (inclinación) tendrían un papel sustancial en el diagnóstico, el tratamiento, los objetivos y la perdurabilidad de los resultados a largo plazo [13,14,66-68].

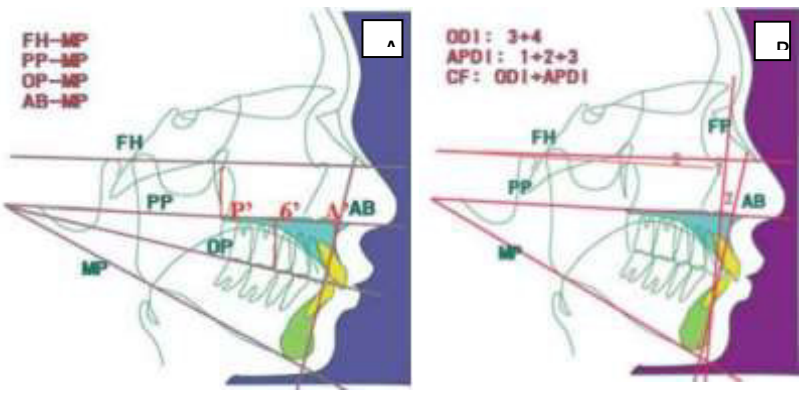


*Figura 9* **Análisis del marco dental (A), análisis de Kim (B).** *Fuente.* Sato (2001).

2.2.1.3 Maloclusión Clase III mordida abierta

Según la Filosofía MEAW, esta maloclusión es considerada una oclusión invertida esquelética, con un patrón hiperdivergente asociado a la mordida abierta, el maxilar presenta un desarrollo antero posterior deficiente, presencia de discrepancia posterior, dimensión vertical aumentada en la zona posterior por sobre erupción de molares, aplanamiento del plano oclusal postero superior y curva de Spee invertida. Este cuadro desencadena un giro y desplazamiento anterior de la mandíbula [69,70] (ver Figura 10).

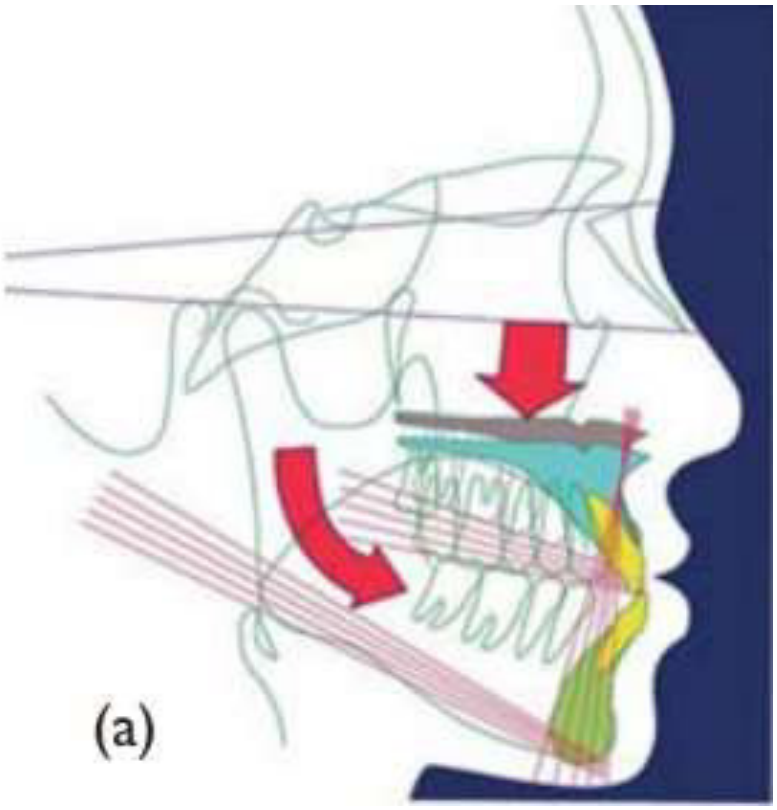


*Figura 10* **Cambios en el plano oclusal y la respuesta adaptativa de la mandibula.** *Fuente.* Velásquez (2007).

2.2.1.3.1 Causa de la maloclusión Clase III mordida abierta

En cuanto al origen evolutivo de esta maloclusión, se ha descrito la teoría que relaciona la evolución del viscerocráneo con la maloclusión Clase III [71]. En la cual los análisis hechos en el desarrollo esquelético humano evidencian que las variaciones morfológicas más relevantes de la

estructura facial se han producido a través de los cuatro a cinco últimos millones de años. La evolución hacia el bipedalismo acompañada de una posición recta de la totalidad del cuerpo humano han producido una posición enderezada del cráneo. Esta variación postural del esqueleto así mismo influyó en la configuración facial en referencia a la hiperdivergencia de la parte inferior del rostro, como consecuencia de esto la dentadura en el ser humando sería predispuesta a la manifestación de la mordida abierta anterior, que es una alteración en la oclusión de la dentición que se asocia únicamente a los humanos; al adoptar el cuerpo humano una postura vertical el patrón de crecimiento del esqueleto tiende ha ser más erguido que horizontal; de esta forma el crecimiento vertical de la cara ha originado en los seres humanos cierto grado de obstáculo para la correcta oclusión entre los dientes superiores e inferiores, causado por el descendimiento posicional espacial del plano oclusal de la maxila, de tal manera que se originaría de manera fácil la mordida abierta anterior de no existir de manera continuada una adaptación por un giro mandibular e intervención del sistema neuro muscular que debe trabajar en oposición hacia la predisposición a la hiperdivergencia con el fin de conservar la mayoría de contactos oclusales; por lo que el acomodo funcional mandibular favorece que la oclusión se adecue en contra del crecimiento vertical del esqueleto facial [15,71] (ver Figura 11).

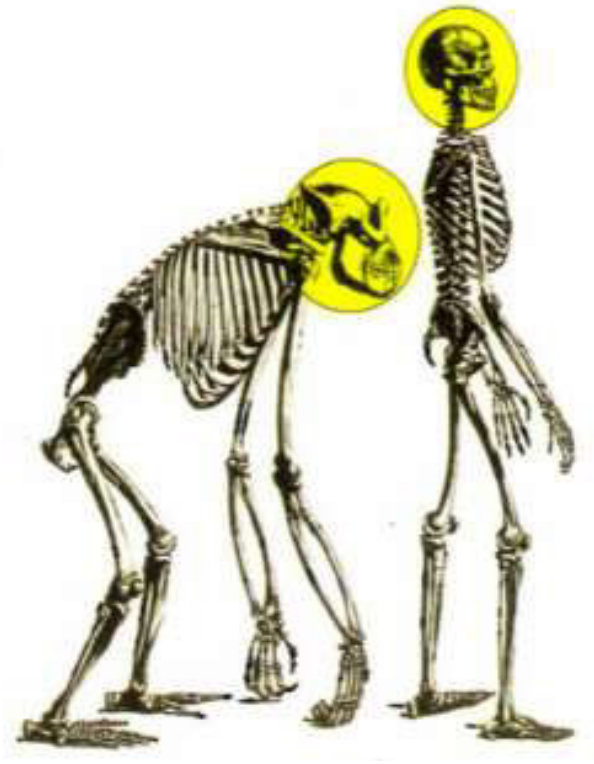

*Figura 11* **Las variaciones morfológicas durante la evolución humana van de la mano con los cambios en la posición erguida del cuerpo y del cráneo.** *Fuente.* Velásquez (2007).

El crecimiento primario de la cara se lleva a cabo por un proceso primario e importante que es la adaptación rotatoria de la mandíbula; el fracaso de este proceso de adaptación rotatoria mandibular creará algún modelo de maloclusión esquelética. El papel de los músculos anteriores de la mímica, que incluyen la actividad del músculo buccinador ayudan en el proceso de adaptación mandibular a través del desplazamiento por un giro de la mandíbula; logrando que encajen las zonas oclusales del maxilar superior y la mandíbula, un trabajo debilitado de la musculatura gesticular ocasionará una mordida abierta anterior, debido a que la mandíbula no podrá adecuarse mediante la rotación; por lo mencionado la incapacidad de equilibrar la dimensión vertical y la oclusión origina una mordida abierta en la especie humana moderna [(15)].

El ser humano moderno presenta el problema de déficit de espacio de erupción en la zona molar que es conocido como discrepancia posterior; la discrepancia posterior se debe a que el desarrollo vertical primigenio de la

maxila no posibilita el crecimiento necesario del espacio horizontal de la sección molar [69, 15-21].

Según Sato y col. la maloclusión Clase III desde la óptica del desarrollo de la misma, se relaciona con un componente vertical; por lo que existen opciones de tratamiento que en su intento de conseguir la adecuada correspondencia dentoalveolar anteroposterior de la maloclusión Clase III, proponen alternativas terapéuticas como extracción de premolares, elásticos Clase III largos, mentonera, cirugía ortognática, etc. Estas alternativas de tratamiento se enfocan en corregir la maloclusión Clase III desde el punto de vista sagital; por lo que ellos proponen interpretar esta maloclusión enfocándose en el componente vertical y que atender el origen verdadero evitará la recidiva postratamiento [15].

2.2.1.3.2 Discrepancia posterior y plano oclusal

Como ya se mencionó la discrepancia posterior se refiere a la diferencia entre el tamaño de la base dental y el tamaño dental de los molares en la zona detrás de distal del primer molar permanente. Esencialmente, cuando la discrepancia es negativa se debe a un espacio deficiente para la dentición. El apiñamiento molar se vincula con la discrepancia posterior debido a un déficit de espacio excesivo. La posibilidad de impactación molar aumenta con la discrepancia posterior, las terceras molares simbolizan una preocupación dental grave y relativamente usual; cuando que se produce la impactación molar, la sobre erupción de los dientes contiguos es causada por la discrepancia posterior como consecuencia del “estrujamiento” (squeezing-out). Las interferencias oclusales, ocasionadas por el proceso de sobre erupción de las molares, ejercen fulcrum originando el desplazamiento fisiológico de la mandíbula acompañado de subluxación condilar mandibular desencadenando la modificación activa del cartílago condilar, lo que a su vez será la causa de un movimiento hacia adelante de la mandíbula la cual podrá adaptarse o desarrollar una mordida abierta anterior [15-19, 21,22] (ver Figura 12).

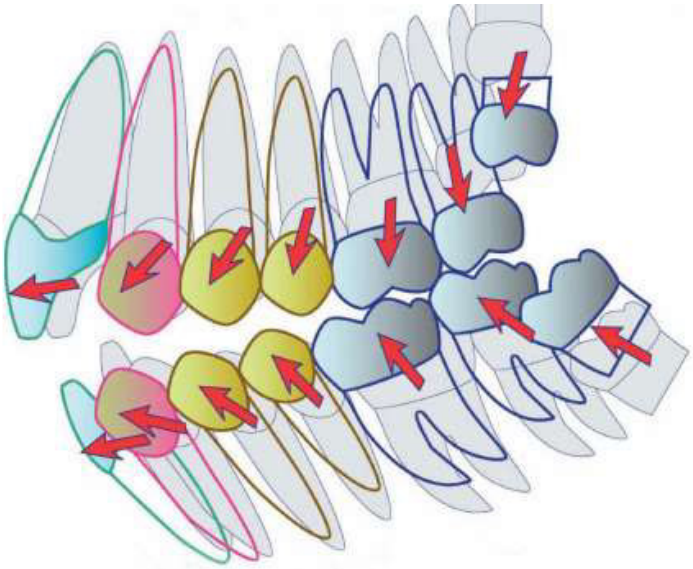

*Figura 12* **La discrepancia posterior ocasiona la sobre erupción de las molares acompañada de inclinación mesial de los primeros molares.** *Fuente.* Voss (2008).

La hiperdivergencia mandibular es parte de un curso complejo, al incremento de la dimensión oclusal vertical posterior le sigue que la mandíbula se adapte por un giro anterior en la cual los músculos anteriores de la gesticulación y los tejidos periorales blandos ejercen un rol significativo al ocluir y colaboran a la adaptación mandibular por rotación; en consecuencia se genera un cierre oclusal armónico con contactos apropiados. El predominio más elevado de mordida abierta anterior se da en los casos que presentan respiración bucal constitutiva o que tienen una tonificación muscular débil [15-19, 21, 22].

En sujetos con un crecimiento normal, el plano oclusal se encuentra gradual y levemente aplanado, debido al incremento de la dimensión vertical posterior. La adaptación mandibular que acontece durante la progresión hacia una maloclusión Clase III se caracteriza por un giro hacia adelante marcado como consecuencia del incremento exagerado en la dimensión vertical oclusal posterior que genera el prognatismo mandibular. Desde este punto de vista la terapéutica ortodóntica de la maloclusión esquelética Clase III se debe alcanzar eliminando la discrepancia posterior y reconstruyendo el plano oclusal posterior para restablecer una apropiada dimensión vertical [15-19, 21, 22].

### *2.2.2 Discrepancia maxilar transversal*

La deficiencia maxilar transversal representa un problema que es comúnmente encontrado en pacientes que buscan un tratamiento ortodóntico [72] y constituye un reto para el tratamiento cuando se encuentra asociado a un patrón de crecimiento vertical [11].

La mordida cruzada posterior es uno de los signos clínicos más fácilmente reconocido de una maxila estrecha. Este estrechamiento del ancho maxilar en relación a la mandíbula causa una discordancia entre los dientes antagonistas posteriores durante la mordida en máxima intercuspidación; lo que puede ocasionar consecuencias negativas cosméticas y funcionales, como exceso de espacio en las correderas bucales durante la sonrisa, apiñamiento dentario anterior y desgaste dentario desigual [73].

La incidencia de la mordida cruzada posterior ha sido reportada entre un 8% a 22% [67-70]. La mordida cruzada posterior puede ser originada de forma verdadera (por estrechamiento de la maxila) o de forma relativa (por una amplitud anormal de la mandíbula). La constricción maxilar es relativa cuando el ancho del hueso maxilar es normal pero el hueso mandibular y o los dientes son también amplios. La constricción maxilar es verdadera cuando el hueso maxilar y o los dientes son estrechos por sí mismos [73].

La expansión maxilar ortopédica se indica como terapéutica de la deficiencia maxilar transversal, mordida cruzada posterior o incrementar el perímetro de la arcada dental. La finalidad primaria de la expansión maxilar es maximizar los efectos ortopédicos, mientras se minimizan los movimientos dentarios [72].

En los aparatos que tienen soporte dental, el estrés es transferido hacia la raíz y el ligamento periodontal, por lo tanto menos fuerza es transferida hacia el hueso maxilar; por lo que los efectos secundarios de estos movimientos ocurren en los dientes de anclaje y también los movimientos óseos no se conservan en la fase de consolidación [73, 77-79].

El tratamiento de expansión rápida maxilar puede causar un perfil negativo debido al giro hacia atrás y hacia abajo de la mandíbula; gran parte de la literatura sobre la expansión rápida maxilar ha documentado sus efectos verticales y sagitales en el corto plazo; los cuales describen el descenso del

maxilar que produce la abertura del ángulo del plano mandibular y giro posterior de la mandíbula [11]. Estos resultados en el corto plazo parecen indicar que los pacientes hiperdivergentes podrían ser afectados negativamente en la dimensión vertical por la expansión rápida maxilar; sin embargo, las investigaciones en el largo plazo parecen demostrar que la apertura del ángulo del plano mandibular es principalmente un efecto transitorio [11,12].

### *2.2.3 Camuflaje ortodóntico*

Se define camuflaje ortodóntico como el desplazamiento de las piezas dentales con respecto a su hueso de soporte, con el propósito de compensar una discrepancia mandibular subyacente. Consiste en la implementación de un plan de tratamiento como una opción menos intensa, en un paciente con un problema severo con el objetivo de lograr efectos óptimos entre márgenes fisiológicos y en el cual no se está abordando desde la perspectiva de la corrección del problema que realmente existe en el paciente [3, 80].

Con el tratamiento ortodóntico se pueden camuflar las maloclusiones Clase II, Clase III, las asimetrías y las mordidas abiertas [3].

Las maloclusiones Clase III son consideradas las más desafiantes. La estrategia de compensación en el tratamiento en la maloclusión Clase III debería preservar o mejorar la compensación natural preexistente [28].

#### 2.2.3.1 Camuflaje ortodóntico de la maloclusión Clase III

Después de completado el crecimiento, la única manera de tratar una maloclusión Clase III mediante el camuflaje es a través de la compensación dentoalveolar [3].

Camuflar una maloclusión Clase III es un tratamiento complicado porque es difícil obtener un resultado estético aceptable. El desafío reside en el alto porcentaje de pacientes Clase III que ya presentan una compensación dental generada en el transcurso de las etapas de desarrollo. Típicamente los incisivos superiores son un poco proinclinados y protrusivos respecto a la mandíbula, en tanto que los incisivos inferiores están verticalizados y retrusivos en relación al mentón [3].

2.2.3.2 Camuflaje ortodóntico de la maloclusión Clase III mordida abierta con arcos multiloop (MEAW)

La Clase III ángulo alto, se caracteriza por presentar una oclusión inversa esqueletal, es decir el origen de la Clase III esquelética consiste en una flexión de la base craneal; el patrón esquelético hiperdivergente está asociado a una mordida abierta, generalmente el desarrollo anteroposterior del maxilar es deficiente, con presencia de discrepancia posterior, con dimensión vertical aumentada en la zona posterior por sobre erupción de molares, aplanamiento del plano oclusal postero superior, curva de Spee invertida, con la consecuente rotación y desplazamiento anterior de la mandíbula [70].

La terapia tiene como objetivos eliminar la discrepancia posterior, disminución de la dimensión vertical posterior, mediante la inclinación del plano oclusal posterior [69,70] (ver Figuras 13 - 17).

Procedimiento 1:

- Nivelación y preparación inicial.
- Eliminación de interferencias.

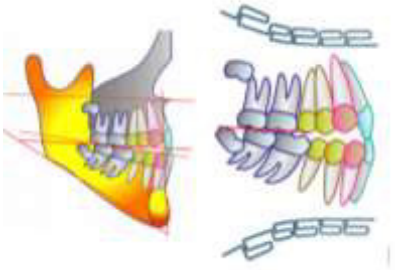

*Figura 13 Fuente. Sato (2001).*

Procedimiento 2:

- Eliminación de interferencias.

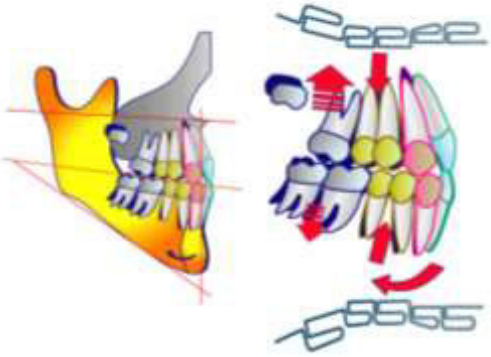

Figura 14 *Fuente. Sato (2001).*

Procedimiento 3:

- Establecimiento de la posición mandibular

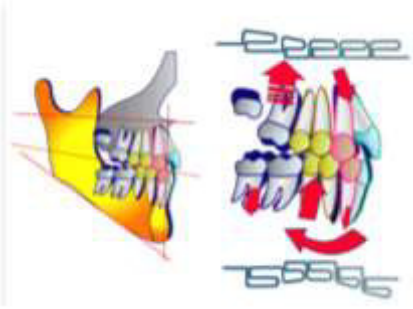

Figura 15 *Fuente. Sato (2001)*

Procedimiento 4:

- Reconstrucción del plano oclusal

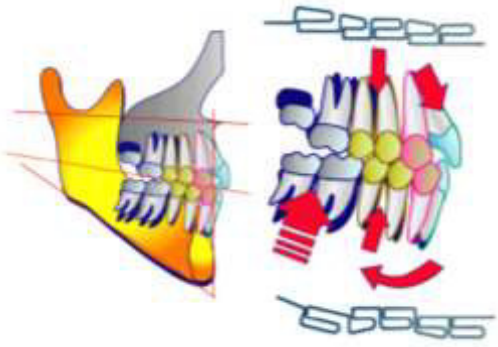

*Figura 16 Fuente. Sato (2001).*

Procedimiento 5:

- Obtención de una oclusión fisiológica

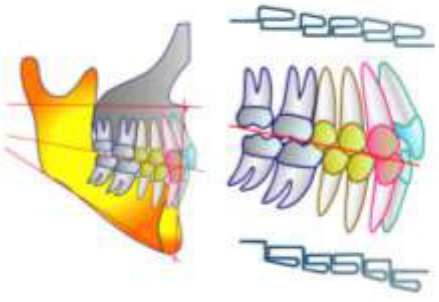

*Figura 17 Fuente. Sato (2001).*

2.2.3.3 Control vertical en pacientes Clase III mordida abierta con arcos Multiloop.

El control de la dimensión vertical mediante los arcos MEAW, se realiza con elásticos anteriores combinados con un incremento progresivo de los dobleces de tip back hacia las piezas posteriores; posteriormente se inclina el plano oclusal (tomando como referencia el plano oclusal postero superior) mediante dobleces tipo step up y step down. Este control se alcanzará primero por intrusión de los segmentos posteriores y segundo por la inclinación del plano oclusal [15] (ver Figura 18).



*Figura 18 Fuente.* Velásquez (2007).

### *2.2.4 Estabilidad en el largo plazo del camuflaje ortodóntico de la maloclusión Clase III mordida abierta.*

Una de las dificultades más desafiantes en la terapéutica de casos que presentan maloclusiones Clase III es la posibilidad de recidiva post tratamiento y más aún si esta Clase III está asociada a un patrón de crecimiento vertical [81-83].

2.2.4.1 Estabilidad esquelética de la maloclusión Clase III

Los estudios a largo plazo sobre la protrusión maxilar obtenidos durante el tratamiento mostraron que los cambios permanecieron estables durante el periodo post tratamiento [81,84-87]. Las mejoras en las relaciones de las bases apicales que se obtuvieron durante el tratamiento tendieron a permanecer estables durante el post tratamiento esto probablemente fue consecuencia

de la estabilidad en las posiciones antero posteriores de la maxila y la mandíbula [81, 86-90]; aunque haya habido un significativo aumento en la longitud de la mandíbula esto fue acompañado de un significativo incremento en la longitud de la maxila [81]. Respecto a la (AFAI) los estudios mostraron que hubo un incremento de esta, lo que podría ser consecuencia de la biomecánica empleada asociada al crecimiento normal; no se han reportado incrementos significativos en la (AFAI) en el periodo post tratamiento, y las variaciones fueron dentro del rango normal [84,91,92]. En cuanto al perfil facial, los pacientes con perfil cóncavo tuvieron una tasa de éxito similar en varios estudios [81,84,88,90]; por el contrario, pacientes con una maloclusión Clase III con compromiso significativo de la mandíbula mostraron una recidiva en el periodo post tratamiento [93-95]. Tahmina y col. encontraron que la estabilidad es predecible cuando la longitud mandibular se acerca a parámetros de una oclusión normal [93].

2.2.4.2 Estabilidad dentoalveolar

Los estudios reportaron que los incisivos centrales tienden a ser tipeados labialmente y protruidos durante el tratamiento, permaneciendo estables durante el periodo post tratamiento [86-88]. Las molares maxilares probablemente debido a la terapia con elásticos se mesializan y extruyen [113,114]. Los cambios de la molar maxilar en el post tratamiento serían similares a los cambios ocurridos en un crecimiento normal, por lo que no serían un factor de recidiva [81]. Los incisivos mandibulares fueron retruidos y extruidos con el tratamiento, probablemente por los elásticos Clase III y experimentaron un significativo tipping labial en el post tratamiento [85-87]. El tipping labial es un cambio significativamente opuesto que ocurre en el crecimiento normal y puede contribuir a la disminución del overjet [87].

La molares mandibulares experimentaron un desarrollo vertical con el tratamiento, probablemente consecuencia del crecimiento normal [93,97]. Los cambios de la molar en el periodo postratamiento fueron similares al crecimiento normal por lo tanto no contribuirían a ser un factor de recidiva de la maloclusón [81].

El overbite y el overjet los cuales fueron significativamente incrementados durante el tratamiento, decrecieron significativamente en el postratamiento;

estos cambios post tratamiento fueron similar al crecimiento normal, sin embargo, ambos permanecieron positivos en el largo plazo. La relación molar tuvo una significativa mejora con el tratamiento, demostró estabilidad durante el periodo postratamiento, debido a un comportamiento similar en el grupo control [89,90,98].

2.2.4.3 Estabilidad clínica

Cuando la maloclusión Clase III no está asociada a un componente mandibular, se ha reportado estabilidad clínica a largo plazo, con inestabilidad en parámetros como el ángulo ANB y la relación molar, que no son características clínicas observadas por el común de los pacientes por lo que no constituyen motivos de queja acerca del tratamiento por parte de ellos [84,89].

En los casos que la terapia ortopédica sea continuada con aparatología fija, se recomienda luego de retirar los aparatos fijos el uso de una mentonera o aparatología funcional hasta terminar el crecimiento activo de los pacientes [81,90].

### *2.2.5 Retención activa después del tratamiento de la maloclusión de Clase III severa en pacientes en crecimiento.*

Pocos estudios han reportado el uso de retención activa después del tratamiento en pacientes en crecimiento. Ferro y Col.[88] usaron la mentonera como retención postratamiento por las noches por dos o tres años posterior al tratamiento activo y por un periodo adicional variable (1 a 7 años), cuando la estabilidad parecía débil por reducción del overjet en el periodo postratamiento. En un estudio desarrollado por Battagel and Orton [99] usaron un “headgear” hasta que el crecimiento facial hubiera concluido. Levin y Col. [96] reportaron el uso del aparato funcional regulador de Frankel 3 por las noches, por aproximadamente 3 años, después del tratamiento activo con el mismo aparato. Todos estos estudios mostraron una alta estabilidad de los cambios logrados con el tratamiento.

Para que los resultados del tratamiento de la maloclusión Clase III sean estables a largo plazo, es significativo considerar en el plan de tratamiento y en la fase de retención el patrón de crecimiento de cada individuo.

Es importante analizar la intervención de la maxila y la mandíbula en la maloclusión Clase III así como el patrón de crecimiento de familiares consanguíneos cercanos; de esta forma los pacientes que tienen más probabilidad de presentar crecimiento mandibular durante el estirón puberal podrían ser identificados. Un retenedor activo y un programa de seguimiento estricto para monitorear el crecimiento de los pacientes y la relación oclusal son sugeridos después de la finalización del tratamiento de la maloclusión Clase III en pacientes en crecimiento [81].

Además, considerando la dificultad del control del crecimiento, podría ser necesaria la sobrecorrección de la discrepancia dental intermaxilar de 4 a 5 mm [94], en un intento de minimizar los efectos deletéreos del crecimiento mandibular postratamiento [87,88,94].

# CAPÍTULO 3: REPORTE CLÍNICO

## 3.1 Historia Clínica

Paciente femenina de 15 años 2 meses, acudió a la Clínica de Ortodoncia de Posgrado de la Facultad de Odontología, solicitando que le corrigieran la mordida porque sus dientes superiores e inferiores no contactaban.

Del análisis facial se determinó un biotipo dolicofacial, perfil total recto, labio superior retruido y labio inferior protruido (ver Figura19).

Mediante la evaluación clínica intraoral y de los modelos de estudio se diagnosticó una Maloclusión de Angle Clase III con mordida abierta anterior, mordida cruzada posterior derecha y mordida bis a bis posterior izquierda; apiñamiento superior de 6 mm, discrepancia de Bolton superior de 4 mm (2.5 anterior y 1.5 posterior), mordida abierta de 4 mm (ver Figuras 19, 20 y 21).



*Figura 19* **Fotografías extraorales pre-tratamiento: Frontal, Sonrisa, 45°, Perfil y Tercio inferior.**



*Figura 20* **Fotografías intraorales pre-tratamiento: Oclusal superior, oclusal inferior, frontal, laterral derecha y lateral izquierda.**

En la radiografía panorámica se observó senos maxilares simétricos, cóndilos y rama mandibular aparentemente simétricos, terceras molares presentes y tamaños radiculares normales (ver Figura 22).

En la radiografía cefalométrica lateral encontramos el perfil blando recto, perfil óseo cóncavo, incisivo superior protruido, incisivo inferior normoposicionado, plano mandibular hiperdivergente y vías aéreas permeables (ver Figura 23)

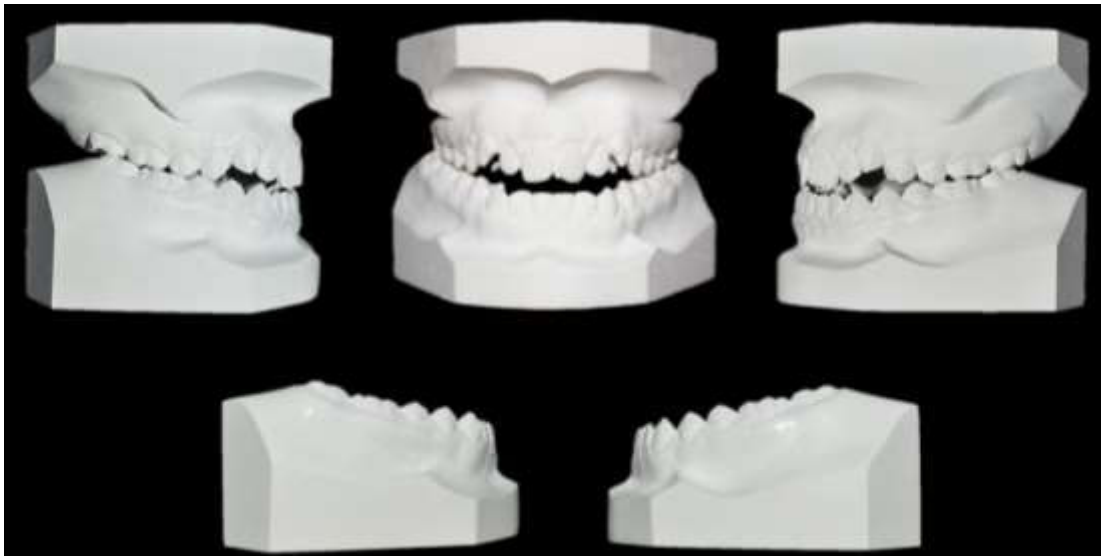

*Figura 21* **Modelos de estudio pre-tratamiento.**



*Figura 22* **Radiografía panorámica pre-tratamiento.**



*Figura 23* **Radiografía lateral pre-tratamiento.**

Según los análisis cefalométricos se concluyó:

- **Análisis de Steiner, Tweed, Downs:** Patrón esquelético Clase III, crecimiento mandibular hiperdivergente, incisivo superior (protruido y vestibularizado), incisivo inferior retroinclinado, plano oclusal empinado con rotación horaria, perfil cóncavo e IMPA: 80° (ver Tabla 1 y Figura 24).

*Tabla 1* **Valores normales y del paciente del caso clínico.**

| ANÁLISIS DE STEINER | | | |
|---|---|---|---|
| **Medida** | **NORMAL** | **Paciente** | **Conclusiones** |
| **SNA** | 82 | 73° | Patrón esquelético: |
| **SNB** | 80 | 80° | Patrón esquelético Clase III. |
| **ANB** | 2 | -7° | |
| **Frankfort - SN** | 7 | 9° | Patrón dentario: |
| **SND** | 76/77 | 78° | Superior: Incisivo superior protruido y vestibularizado. |
| **1 - NA** | 4 | 16 | |
| **1 . NA** | 22 | 37.5° | Inferior: Incisivo inferior normoposicionado y retroinclinado. |
| **1 - NB** | 4 | 5 | |
| **1 . NB** | 25 | 22° | Patrón de crecimiento mandibular hiperdivergente. |
| **Pog : NB** | ---- | 1.5 | |
| **Pog : NB - 1 : NB** | ---- | 1.5 : 5 | |
| **1 : 1** | 131 | 128° | |
| **Ocl : SN** | 14 | 19° | Plano oclusal empinado con rotación horaria. |
| **GoGn : SN** | 32 | 40° | |
| **S - LS** | 0 | -3 | Labio superior retruido. |
| **S - LI** | 0 | 1 | Labio inferior en la norma. |
| **ANALISIS DE DOWNS** | | | |
| **Eje Y** | 59.4° (53-66) | 61° | Crecimiento hiperdivergente. |
| **Angulo Facial** | 87.8° +/-5 | 89° | Mentón normoposicionado. |
| **Angulo de Convexidad** | 0° (-8.5 a 10) | -15° | Perfil cóncavo. |
| **Prop. Faciales 1/3 inf.** | Inf: 57% | 59.8% | Tercio inferior aumentado. |
| | Sup: 43% | 40.2% | |
| **ANALISIS DE TWEED** | | | |
| | Normal | Paciente | Corrección |
| FMA | 25 | 33.5° | 33.5 |
| FMIA | 68 | 66.5° | 65 |
| IMPA | 87 | 80° | 81.5 |

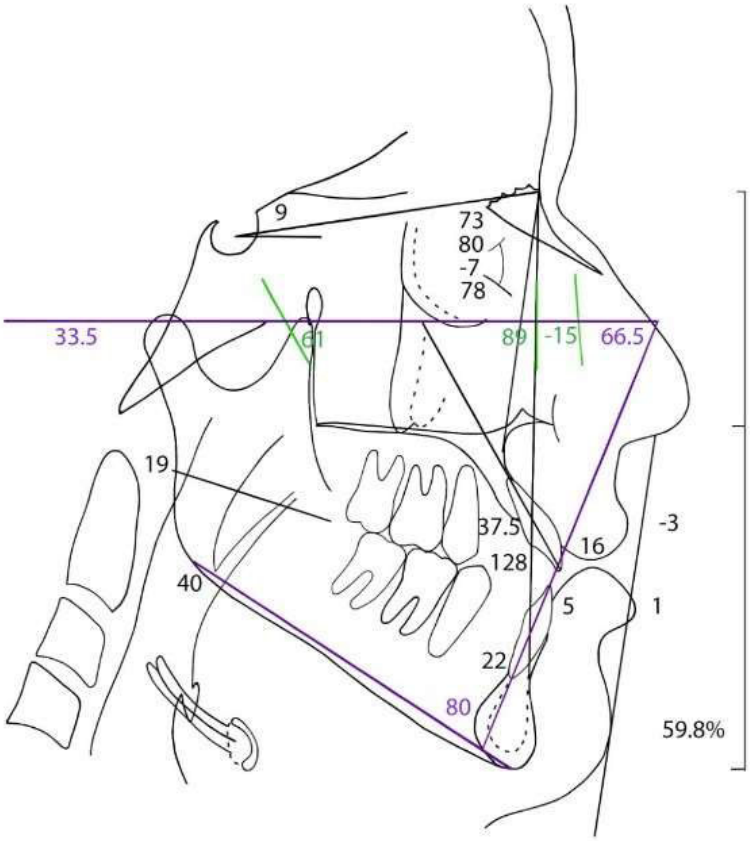


*Figura 24* **Análisis inicial de Steiner, Tweed y Downs.**

- **Análisis de McNamara:** Maxila retruida en relación a la base de cráneo, longitud maxilar disminuida, longitud mandibular aumentada, plano mandibular hiperdivergente, tuvo crecimiento hiperdivergente, incisivo superior protruido y en normoposición vertical respecto al labio superior, incisivo inferior (protruido e intruido), vía aérea superior con permeabilidad disminuida y vía aérea inferior permeable (ver Tabla 2 y Figura 25).

*Tabla 2* **Valores normales y del paciente del caso clínico.**

| ANÁLISIS DE MCNAMARA | | | |
|---|---|---|---|
| Medida | **NORMAL** | **PACIENTE** | **CONCLUSIONES** |
| **Posición de Maxila: NPer.A** | Mixta= 0<br>H= 1+/- 2,7mm<br>M= 0+/-2,7mm | -8 | Maxila retruida respecto a la base de cráneo. |
| **Longitud Mandibular: Co-Gn** | Mixta: 105 - 108<br>M= 120+/- 5,3<br>H= 132+/-6,8 | 123 | Longitud mandibular aumentada. |
| **Longitud Maxilar: Co – A** | Mixta: 85<br>M=91+/-4,3<br>H= 99,8+/-6 | 78.5 | Longitud maxilar disminuida. |
| **Diferencia Mandibulo – Maxila** | Mixta: 23<br>M= 29+/- 3,3<br>H= 32+/-4 | 44.5 | Aumentada |
| **AFAI (ENA – Me)** | Mixta: 60 -62<br>M= 66,7+/- 4<br>H= 74,6+/-5 | 74 | Aumentada |
| **Plano Mandibular (FMA)** | M= 22,7°+/- 4<br>H= 21,3° +/-4 | 33.5° | Hiperdivergente |
| **Eje Facial (Ba.N – Pt.Gn)** | 90°+/- 3 | 87° | Crecimiento hiperdivergente |
| **Pog – Nper** | Mixta= -6 a -8<br>M= -4 a 0<br>H= -2 a +4 | -0.5 | Normoposición del mentón. |
| **Inc. Sup. (//NPer por A hacia Vestibular IS)** | 4 – 6 mm | 12.5 | Incisivo superior protruido |
| **Inc. Inferior (APog – Vest. Ii)** | 1 – 3 mm | 7 | Incisivo inferior protruido |
| **Stomion – Borde Incisal** | 2 – 3 mm | 3 | Incisivo superior normoposicionado |
| **Vertical Ii – Plano Olcusal** | 1 – 2 mm | 0 | Incisivo inferior intruido |
| **Áng. Naso Labial** | **102+/- 8** | 106° | En la norma. |
| **NPer – LS** | 14° **+/- 8.2** | 4° | Labio superior retruido. |
| **Naso Faringe** | Mixta= 12mm<br>Perm= 17+/-3 | 13 | Poco permeable. |
| **Orofaringe** | 10-12 +/- 3,5 | 16 | Permeable. |

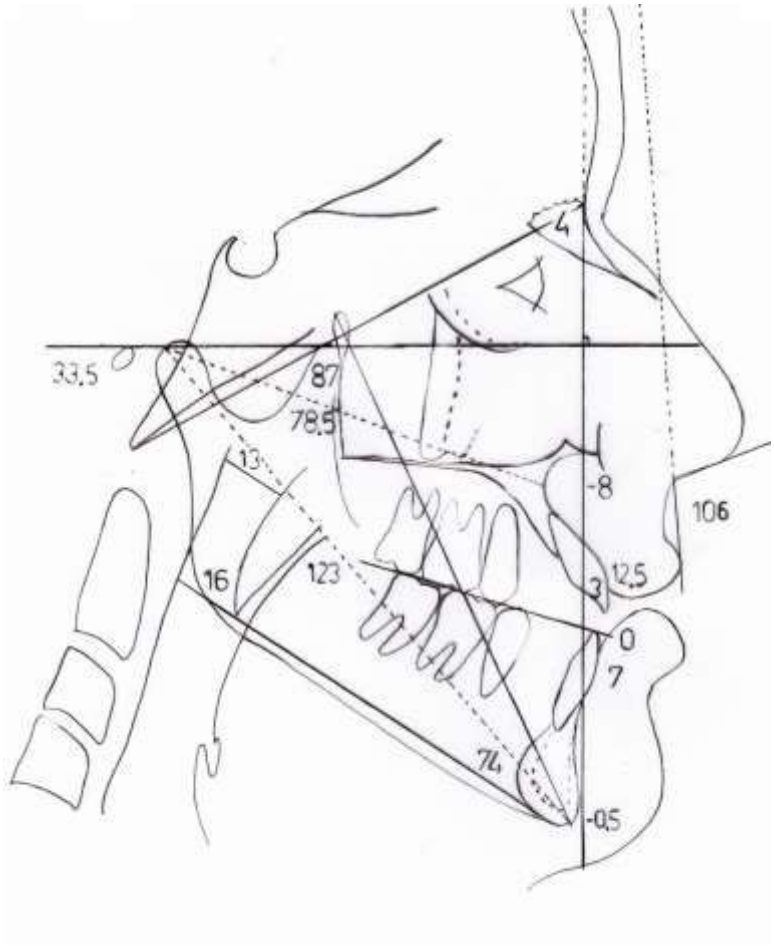


*Figura 25* **Análisis inicial de McNamara.**

- **Análisis de USP:** Clase III esquelética – severa (ver Tabla 3 y Figura 26).

*Tabla 3* **Valores normales y del paciente del caso clínico.**

| | Clase II | | | Clase I | Clase III | | |
|---|---|---|---|---|---|---|---|
| | Severa | Moderada | Leve | Ideal | Leve | Moderada | Severa |
| | 2 | 0.5 -1 | -2 | -3 -5.5 | -6 | -6.5 -7.5 | -9 |
| **PACIENTE** | | | | | | | -20.5 |

| **CONCLUSIÓN** | **Clase III SEVERA** |
|---|---|

**Proyección USP:** Clase III esquelética – severa.

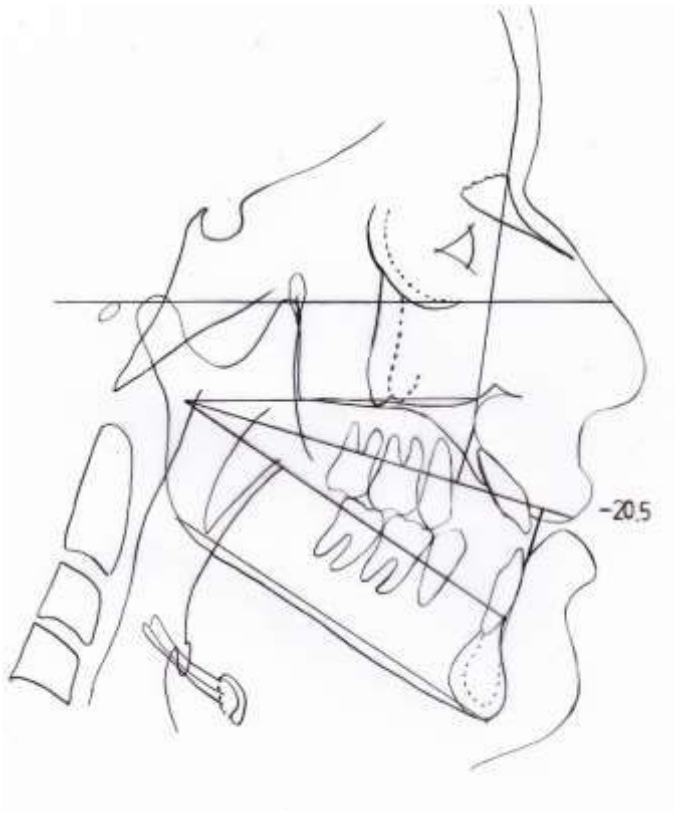


*Figura 26* **Análisis inicial USP**

- **Análisis de Ricketts:** Base craneal anterior corta, maxila retruida en relación a la base de cráneo, tamaño del maxilar disminuido, Clase III esquelética, mandíbula de longitud aumentada, normoposición del mentón, crecimiento hiperdivergente del mentón, plano mandibular hiperdivergente, neuromuscular débil, AFAI aumentada, AFT aumentada, molar superior posicionada correctamente, incisivos normoinclinados, incisivo inferior (intruido , protruido y vestibularizado) labio superior retruido y labio inferior en la norma (ver Tabla 4 y Figura 27).

*Tabla 4* **Valores normales y del paciente del caso clínico.**

| ANÁLISIS DE RICKETS | | | |
|---|---|---|---|
| **Medida** | **Norma** | **Paciente** | **Interpretación** |
| Longitud Craneal anterior | 55±2.5 | 53 | Base craneal anterior corta. |
| Variación maxilar | 63±3 | 54° | Posición retruida de la maxila respecto a la base de cráneo. |
| Profundidad maxilar | 90±3 | 81.5° | Maxilar de tamaño disminuido. |
| Convexidad facial | 2mm±2 | -7° | Maxilar retruido, Clase III. |
| Longitud mandibular | 65±2.7 | 78.5 | Longitud mandibular aumentada. |
| Profundidad facial-ángulo de Downs | 87±3 | 89° | Normoposición del mentón. |
| Deflexión craneana | 27±3 | 28° | Normal. |
| Eje facial | 90±3 | 87° | Crecimiento hiperdivergente del mentón. |
| Angulo del plano mandibular | 26±4 | 32° | Crecimiento hiperdivergente. |
| Arco mandibular | 26±4 | 23° | Neuromuscular débil. |
| Altura facial ant-inf | 47±4 | 52° | Aumentada. |
| Altura facial total | 60±3 | 67° | Aumentada. |
| Posición M sup | edad+3 | 16 | Primera molar superior posicionada correctamente. |
| Angulo interincisivo | 130±10 | 128° | En la norma. |
| Extrusión I inf | 1.25±2 | 0 | Incisivo inferior intruido. |
| Protrusión I inf | 1 mm+/-2 | 7 | Incisivo inferior protruido. |
| Inclinación I inf | 22±4 | 29 | Incisivo inferior vestibularizado. |
| Plano estético | -2mm ±2 | -6<br>-1 | Labio superior retruido.<br>Labio inferior normopsicionado. |

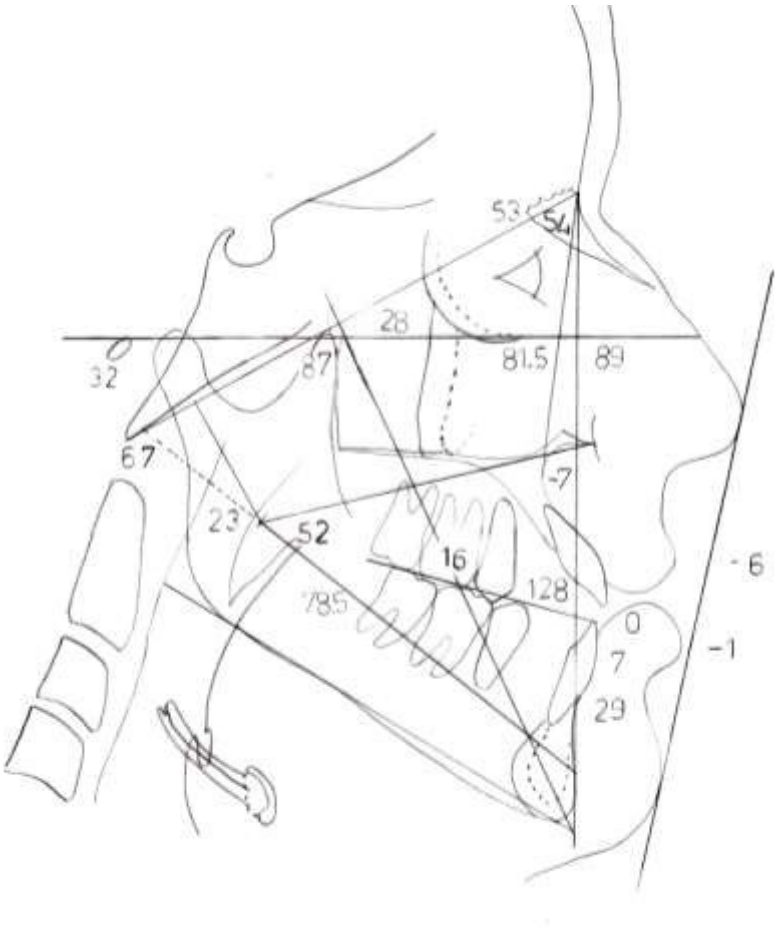


Figura 27 **Análisis inicial de Ricketts**

- **Análisis de Kim:** Baja capacidad de adaptación mandibular a la oclusión, rotación protrusiva mandíbular, plano oclusal aplanado y la mandíbula se adapta protrusivamente, Clase III esquéltica con discrepancia posterior y mordida abierta (ver Tabla 5 y Figura 28).

*Tabla 5* **Valores normales y del paciente del caso clínico.**

| ANÁLISIS DE KIM | | | | | |
|---|---|---|---|---|---|
| Medida | Pomedio | DS | Límites | Paciente | Interpretación |
| FH-MP | 25.9 | ± 4.3 | 21.6<br>30.2 | 33.5° | Baja capacidad de adaptación mandibular a la oclusión. |
| PP-MP | 24.6 | ± 3.9 | | 33.5° | Rotación retrusiva de la mandíbula. |
| OP-MP | 13.2 | ± 3.7 | | 23° | Rotación protrusiva de la mandíbula. |
| OP-MP / PP-MP | 0.54 | | < 0.50<br>> 0.60 | 0.69 | Aplanamiento del plano oclusal y la mandíbula se adapta protrusivamente. |
| AB-MP | 71.3 | ± 4.4 | | 50° | Disminuido, el plano oclusal se hace horizontal. |
| A' - P' | 50 | ± 2.5 | | 38 | Existe posibilidad de discrepancia posterior. |
| A' - 6' | 23 | ± 2.5 | | 12 | Más posibilidad de discrepancia posterior. |
| A' - 6' / A' - P' | 0.46 | | | 0.32 | Disminuido |
| 1 -AB (°) | 31.7 | ± 4 | | 29° | Normoinclinado |
| 1 AB (mm) | 9.5 | ± 1.5 | | 7 | Retroposicionado |
| 1 -AB (°) | 25.4 | ± 4.4 | | 23.5° | Normoinclinado |
| 1 AB (mm) | 6.2 | ± 1.4 | | 9 | Vestíbuloposicionado |
| INTERMOLAR (°) | 174.6 | ± 3.7 | | 166° | Existe Discrepancia Posterior |
| ODI | 71.95 | ± 5.28 | < 65<br>> 80 | 49 | Mordida Abierta Esquelética |
| APDI | 81.04 | ± 4.35 | ≤ 75<br>≥ 88 | 95 | Clase III Esquelética |
| CF | 155 | ± 5 | < 145<br>> 165 | 144 | Necesidad de tratamiento con extracciones. |
| IE | 155 | | | 150.4 | Gran probabilidad de realizar extracciones. |

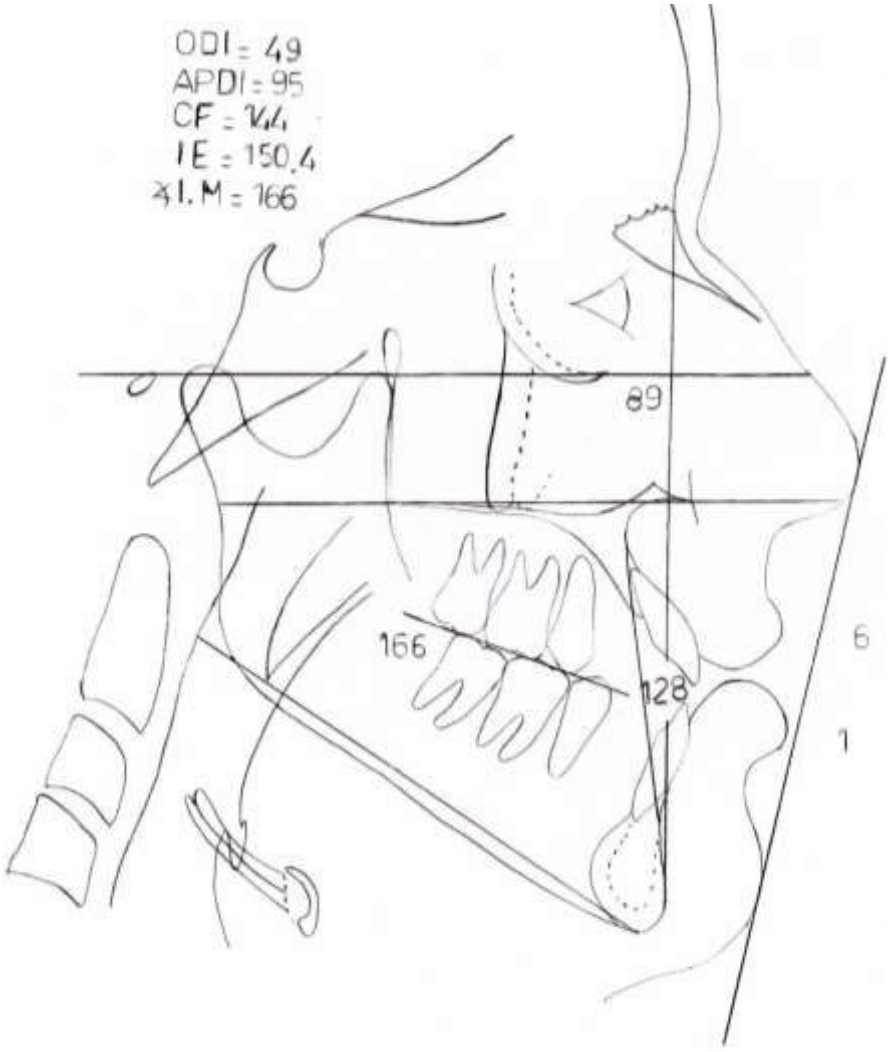


Figura 28 ***Análisis inicial de Kim.***

## 3.2 Diagnóstico

Paciente femenino de 15 años 2 meses de edad, dolicofacial, de perfil recto, con dentición permanente, con crecimiento residual y ABESG presenta:

Tejido blando

- Desbalance en los tercios faciales verticales.

- Desbalance en el tercio facial inferior. En la relación Sn-Stms-Me: Aumento de Stms-Me.
- Campo maxilar en la norma con tendencia a la retrusión y campo mandibular en la norma con tendencia a la protrusión.
- Labios incompetentes.
- Labio superior retruido.
- Labio inferior protruido.
- Ángulo mentolabial disminuido.
- Correderas bucales presentes, sonrisa alta, sonrisa cuspídea.
- Perfil del tercio inferior cóncavo.

**Componente funcional:**

- Deglución adaptada.
- Respiración mixta con predominio nasal.
- Incompetencia labial.
- Interposición lingual.
- Alteración de emisión de fonemas fricativos (CECEO).
- No hay deslizamiento en céntrica.

**Tejido óseo**

- Discrepancia maxilar transversal.
- Patrón esquelético Clase III con mordida abierta.
- Maxilar retroposicionado y de longitud disminuida.
- Mandíbula de longitud aumentada.
- Base craneal anterior corta.
- Plano mandibular hiperdivergente
- Altura Facial Total: Aumentada
- Altura Facial Antero-Inferior: Aumentada.
- **Tuvo crecimiento hiperdivergente.**
- Neuromuscular débil.
- Biotipo dolicofacial.

**Tejido dentario:**

- Maloclusión de Angle Clase III con: Mordida abierta anterior, mordida cruzada posterior derecha: 1.6-1.5-1.4/4.6-4.5-4.4, mordida bis a bis posterior izquierda: 25-26/35-36 y con discrepancia posterior.
- RM Der: Clase III y RM Izq: Clase III
- RC Der: NR y RC Izq: NR
- OJ: 1.5 mm - OB: Mordida abierta 4 mm.
- Forma de arco superior: Triangular - Forma de arco inferior: Parabólico.
- LM superior e inferior coincidentes.
- Curva de Spee Der: 1 mm e Izq: 0 mm.
- DAD superior: -6 mm y DAD inferior: 0mm.
- Incisivo superior: protruido, vestibularizado y con adecuada ubicación vertical respecto al labio superior.
- Incisivo inferior: protruido, retroinclinado e intruido.
- Exceso de masa dentaria posterosuperior 1.5 mm y anterosuperior 2.5mm.
- Giroversiones:1.6, de 1.3 a 2.3, 2.6, 3.6, de 3.2 a 4.2 y 2.6.
- Asimetrías transversales.

- **INDICE INICIAL DE DISCREPANCIA DE LA ABO: 51**

## 3.3 Objetivos del tratamiento

**Tejido blando**

- Mejorar el perfil.
- Mejorar la proyección anterior de los labios.

**Componente funcional – estético:**

- Mejorar las condiciones funcionales.

**Tejido óseo**

- Corregir la discrepancia maxilar transversal.

- Mantener el patrón esquelético.
- Rotación horaria del plano mandibular.
- Camuflar la mordida abierta anterior.

**ATM**

- Mantener el estado de salud articular.

**Tejido dentario**

- Corregir la Maloclusión de Angle Clase III con mordida abierta anterior y mordida cruzada posterior derecha y mordida bis a bis posterior izquierda.
- Corregir la relación canina derecha e izquierda.
- Corregir el overbite y overjet.
- Eliminar la discrepancia arco diente superior.
- Mejorar la posición del incisivo superior.
- Mejorar la posición del incisivo inferior.
- Corregir las giroversiones.
- Corregir las asimetrías transversales.

## 3.4 Plan de tratamiento

Tratamiento sin extracciones con modificación del plano oclusal con arcos M.E.A.W y Brackets MBT.

## 3.5 Secuencia del tratamiento

Maxila:
Elásticos separadores
Hyrax superior
Pegado de Brackets

Alineamiento y nivelación
Colocación de arcos MEAW
Reposicionamiento de brackets para pasar a arco recto
Finalización
Contención

Mandíbula:
Instalación de bandas y tubos en primeras y segundas molares
Pegado de Brackets
Alineamiento y nivelación
Colocación de arcos MEAW
Reposicionamiento de brackets para pasar a arco recto
Finalización
Contención

## 3.6 Evolución del tratamiento

Se comenzó el tratamiento con la corrección del problema transversal, empleándose un disyuntor tipo Hyrax de 11 mm con bandas en premolares y molares, el protocolo de activación fue de 2 activaciones por las mañanas y 2 activaciones por las noches (ver Figura 29).

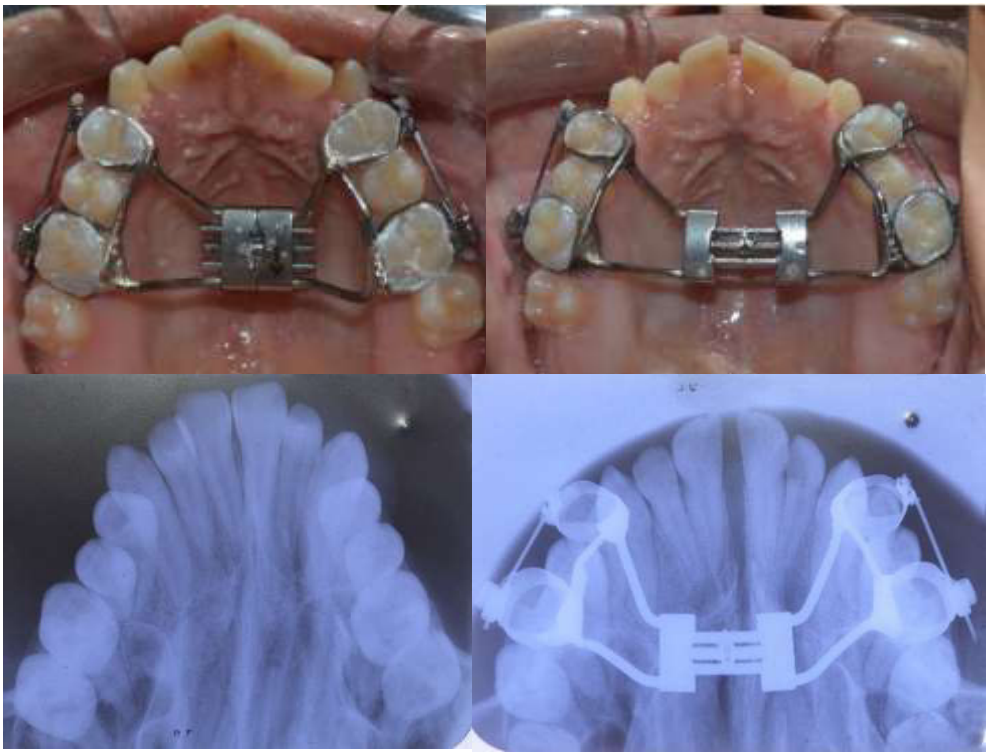

*Figura 29* **Inicio del tratamiento con la corrección del problema transversal.**

Una vez lograda la disyunción transversal se procedió al posicionamiento de brackets en las piezas dentarias superiores, sin incluir los caninos superiores, los cuales fueron incluidos una vez que los dientes superiores fueron incluidos cuando los dientes adyacentes pudieran servir como unidad de anclaje con un arco de acero 0.017 x 0.025 y los caninos con un arco Niti superelástico 0.014 “. Una vez lograda la alienación y nivelación de los dientes superiores se colocó los brackets en los dientes inferiores y se procedió a trabajar en ambas arcadas con los arcos MEAW y elásticos cortos Clase III (6.5 onzas) (ver Figura 30).

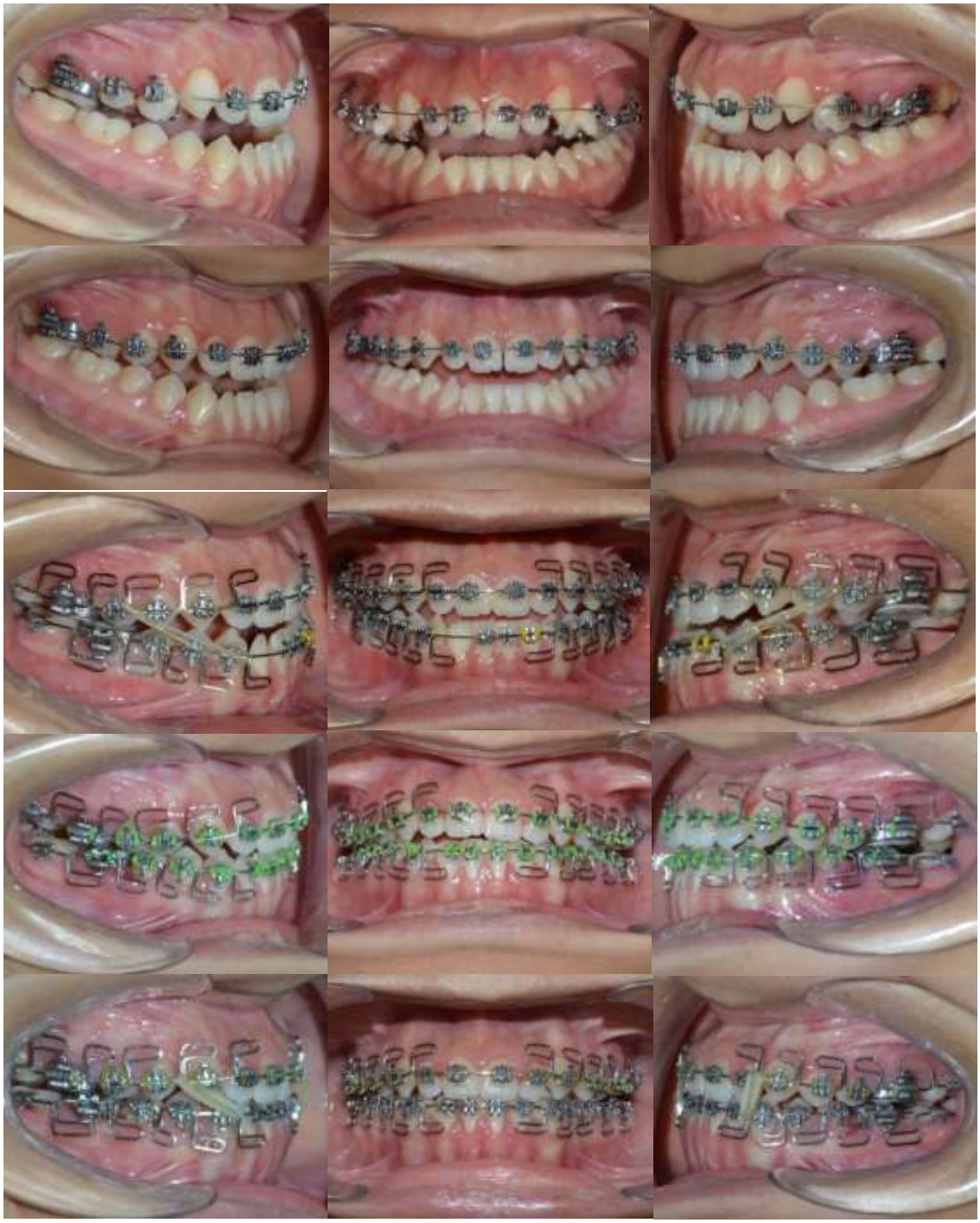

*Figura 30* **Etapa de alineación, nivelación y colocación de arcos MEAW con elásticos cortos Clase III.**

Después que se logró cerrar la mordida y mejorar la relación sagital con los arcos MEAW se retiran los arcos y se continua con los ajustes oclusales mediante la reposición de tubos y brackets y se procede a continuar el caso

con arcos de acero con loops y dobleces para los brackets de algunas piezas específicas (ver Figura 31).



*Figura 31* **Finalización del caso con arcos de acero con loops y dobleces para los brackets de algunas piezas específicas.**

Se seccionan los arcos y los movimientos individuales se realiza con alambre TMA 0.017 x 0.025 (ver Figura 32).



*Figura 32* **Finalización del caso antes del retiro de Brackets.**

Una vez que se logró finalizar el tratamiento se puede observar la correcta correspondencia entre las arcadas superior e inferior (ver Figura 33).



*Figura 33* **Caso finalizado.**

## 3.7 Resultados del tratamiento

Se alcanzaron los siguientes objetivos (ver Figuras 34-53):

**Tejido blando**

- Se mejoró el perfil total y el perfil del tercio inferior.
- Se mejoró la proyección anterior de los labios.

**Tejido óseo**

- Se corrigió la discrepancia maxilar transversal.
- Se mantuvo el patrón esquelético.
- Rotación horaria del plano mandibular.

**Tejido dentario**

- Se consiguió la Clase I molar derecha e izquierda.
- Se consiguió la Clase I canina derecha e izquierda.
- Se corrigió el Overbite y el Overjet.
- Se corrigió la discrepancia arco diente superior.
- El incisivo superior se extruyó y se mantuvo la inclinación.
- El incisivo inferior se extruyó y se mantuvo su inclinación.
- Rotación antihoraria del plano oclusal inferior.

- Se corrigieron las giroversiones.
- Se corrigieron las asimetrías transversales.



*Figura 34* **Fotografías frontales inicial y final.**



*Figura 35* **Fotografía de Sonrisa inicial y final.**



*Figura 36* **Fotografía de $45^0$ inicial y final.**



*Figura 37* **Fotografía de perfil inicial y final.**



*Figura 38* **Fotografía del tercio inferior inicial y final.**



*Figura 39* **Fotografía intraorales oclusales superiores inicial y final.**



*Figura 40* **Fotografías intraorales oclusales inferiores inicial y final.**



*Figura 41* **Fotografía intraorales lateral derecha inicial y final.**



*Figura 42* **Fotografía intraorales lateral izquierda inicial y final.**



*Figura 43* **Fotografía intraorales frontal inicial y final.**

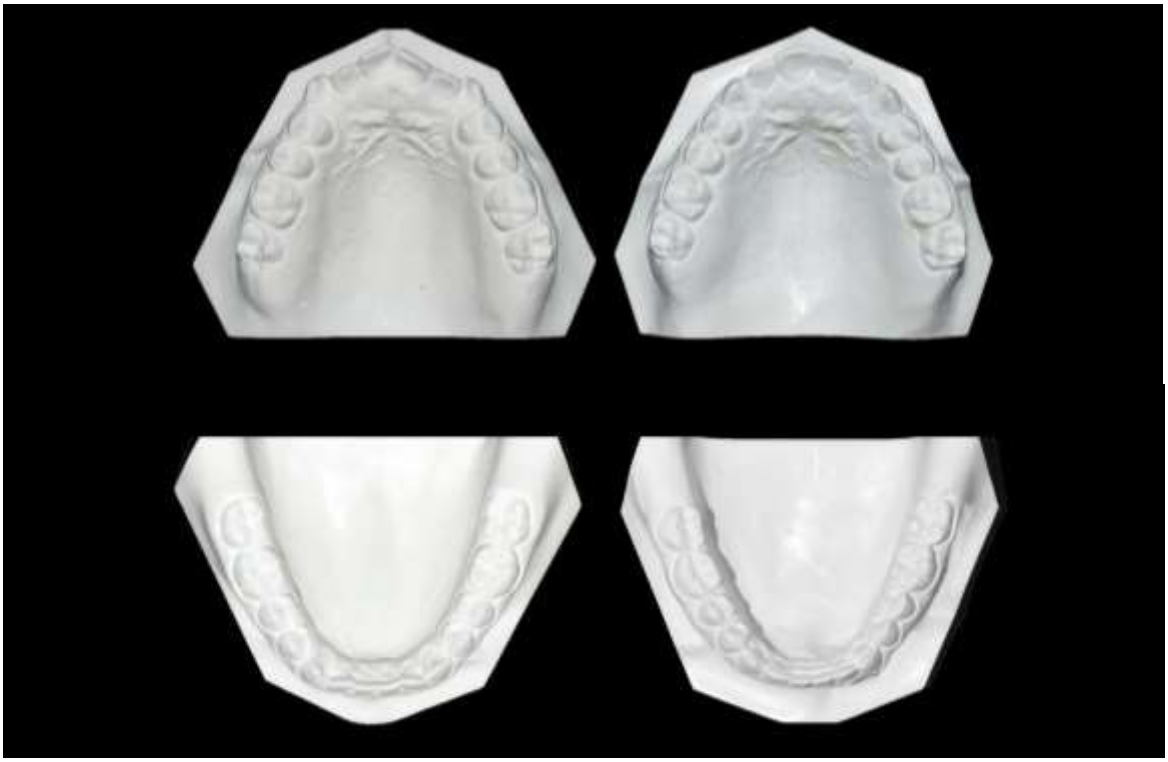

*Figura 44* **Modelos de estudio superior e inferior inicial y final.**

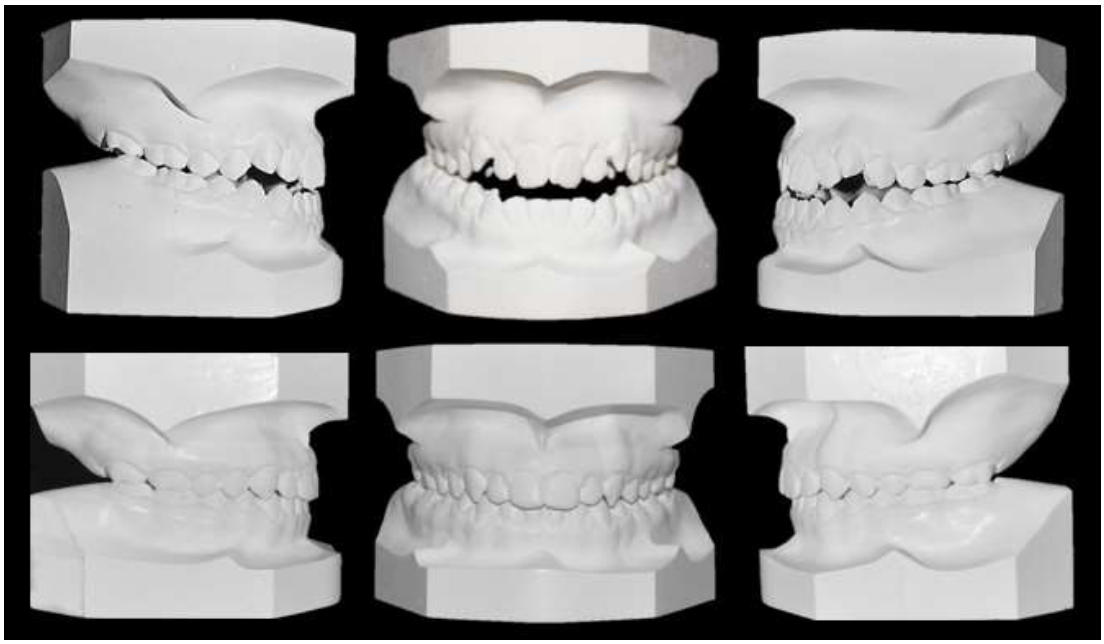

*Figura 45* **Modelos de estudio en oclusión inicial y final.**

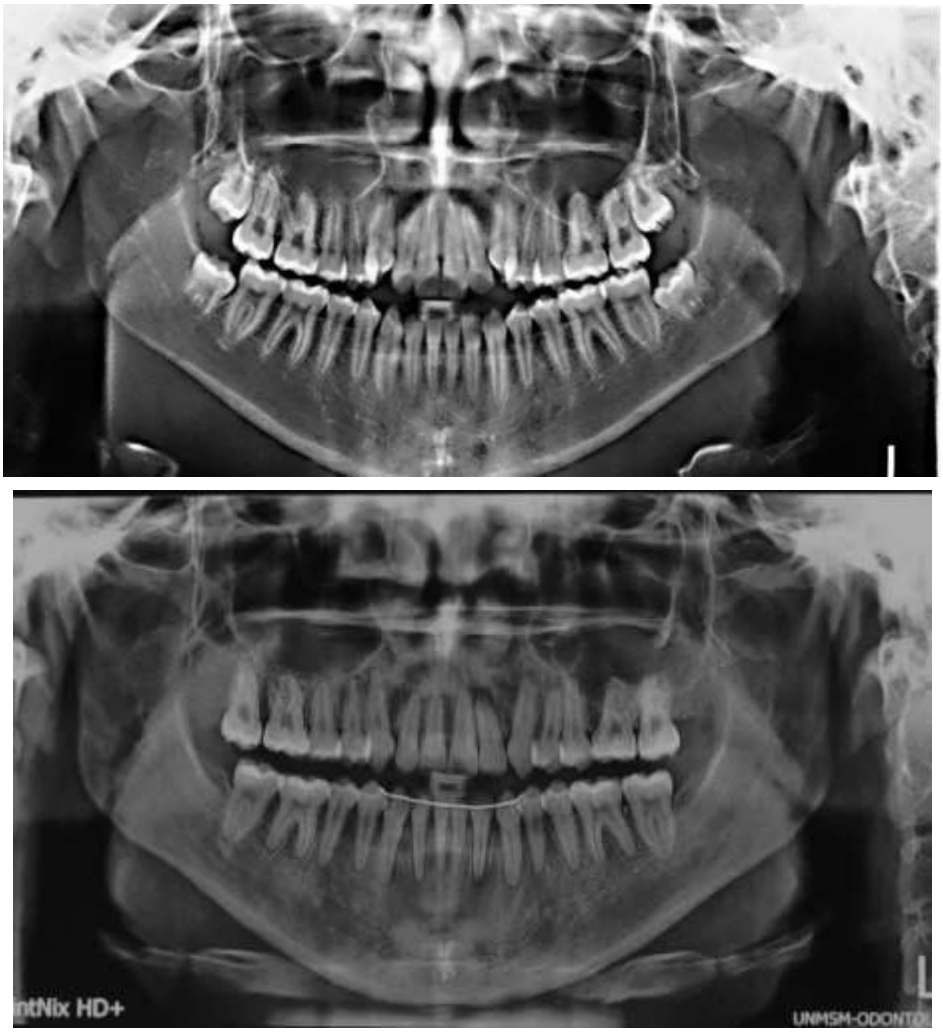


*Figura 46* **Radiografías panorámicas inicial y final.**




*Figura 47* ***Radiografías cefalométricas inicial y final.***

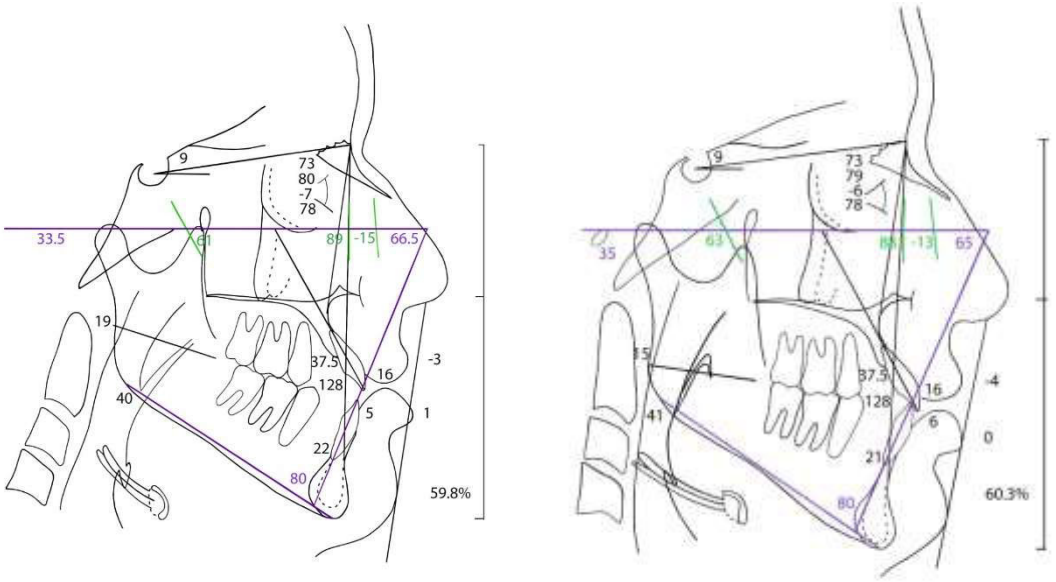


*Figura 48* ***Análisis de Steiner, Tweed y Downs inicial y final.***

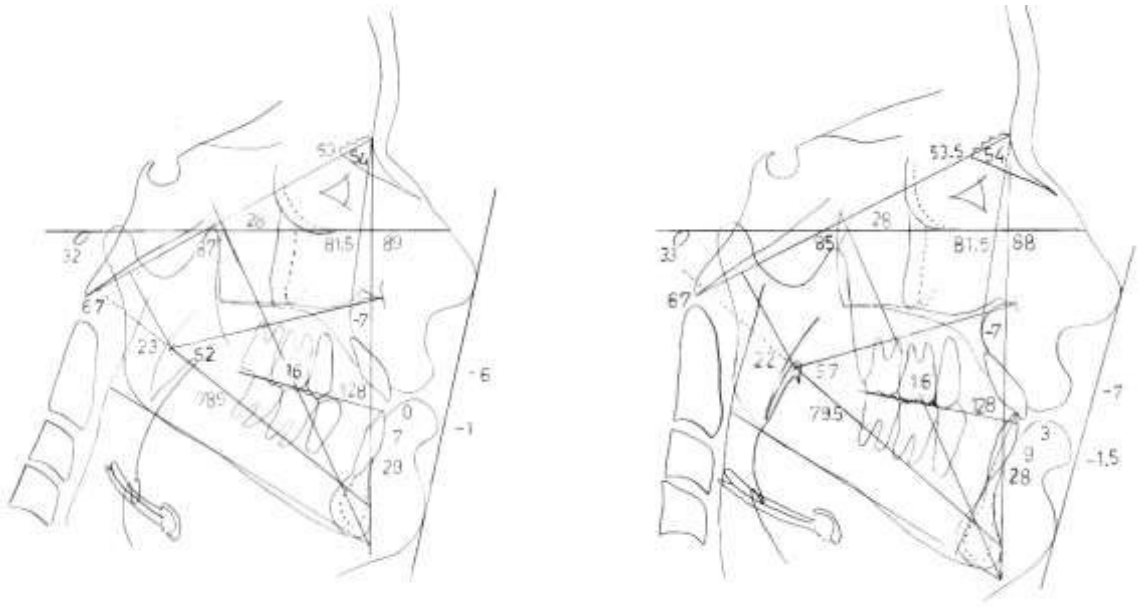


*Figura 49* ***Análisis de Rickets inicial y final.***

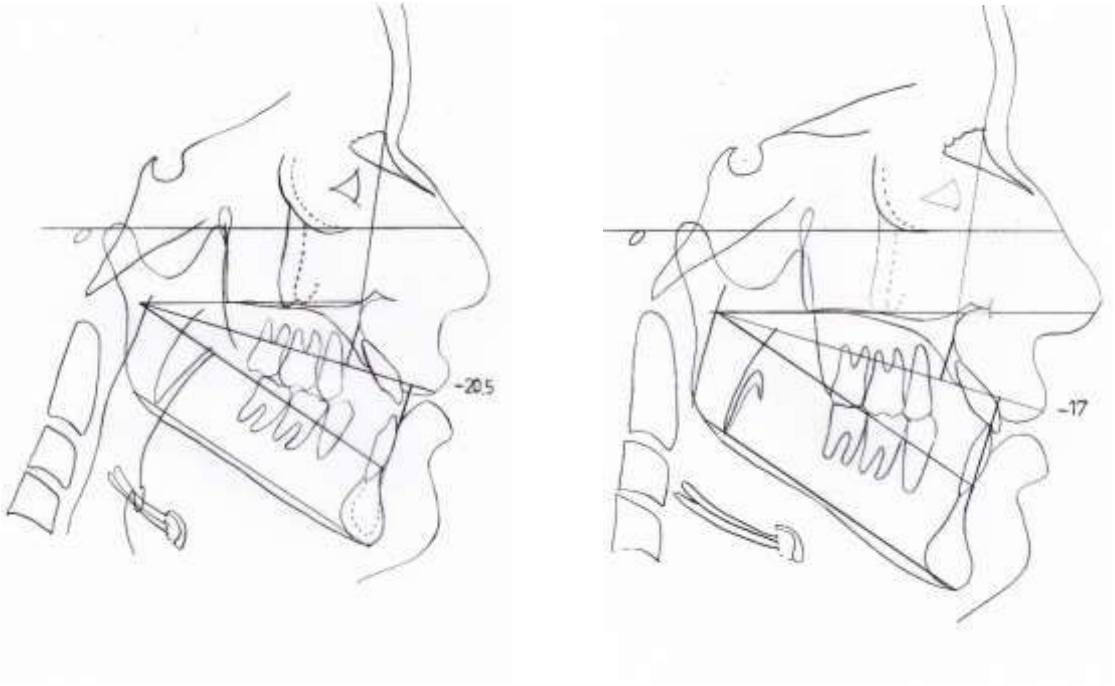


*Figura 50* ***Análisis de USP inicial y final.***

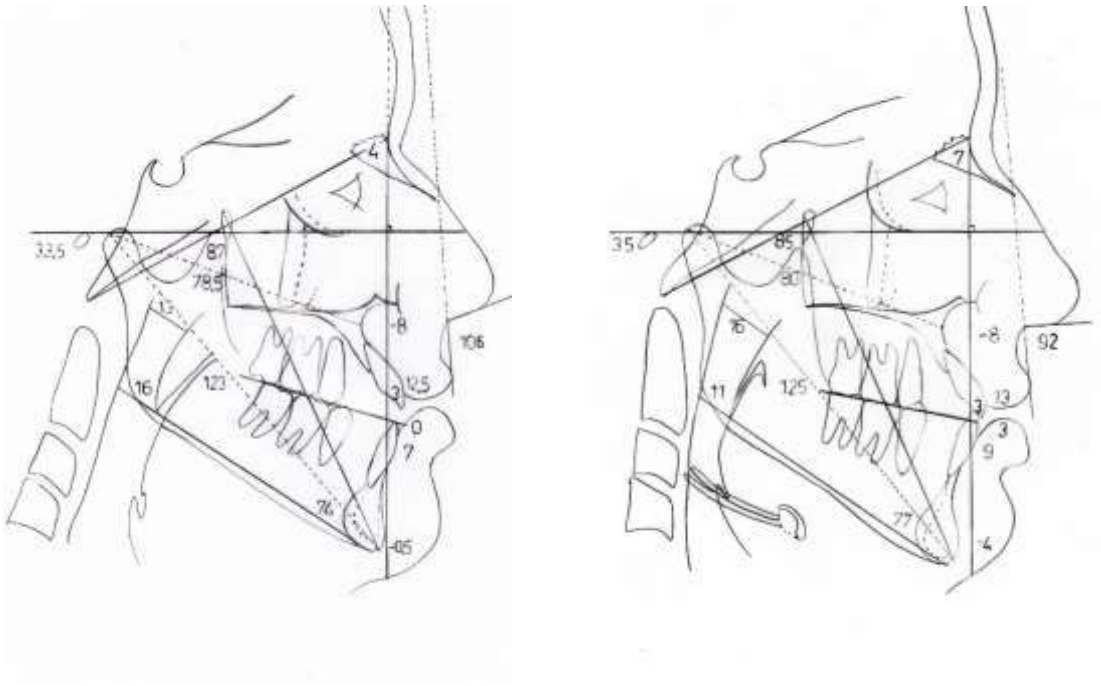


*Figura 51* ***Análisis de McNamara inicial y final.***

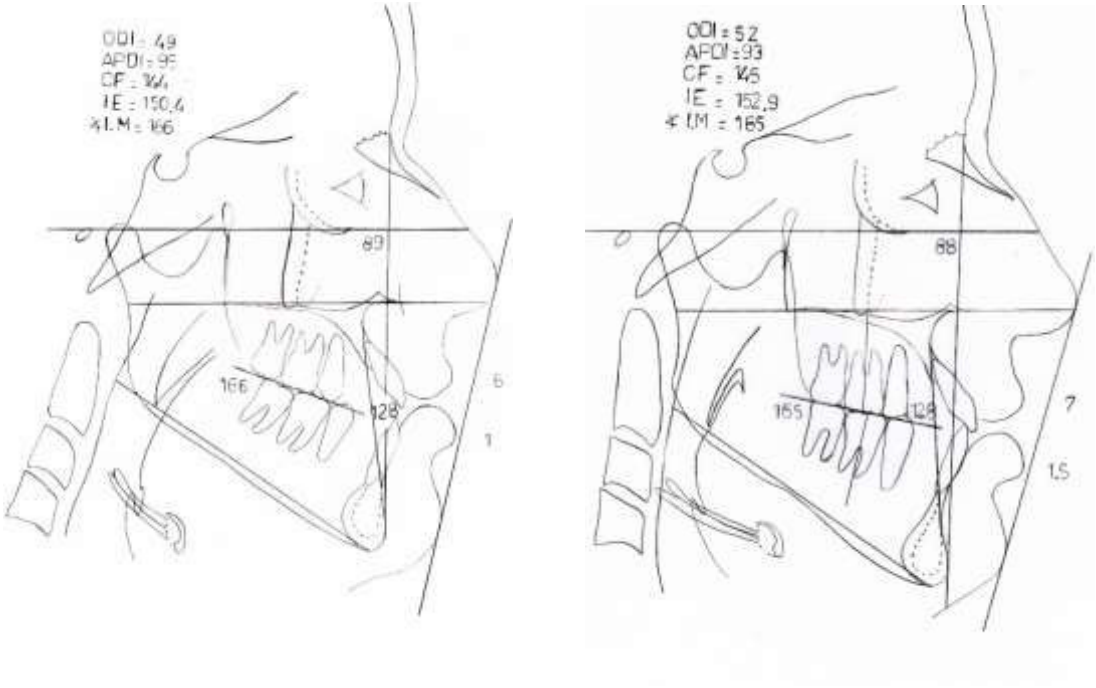


*Figura 52* ***Análisis de Kim inicial y final.***

## 3.8 Superposiciones

Al realizar la superposición cefalométrica total en los puntos Basion -Nasion de los trazados pretratamiento y postratamiento se puede observar la mejora del perfil facial debido a la proyección labial superior e inferior así como los cambios esqueletales y dentales (ver Figura 53).

El maxilar superior tuvo un ligero crecimiento vertical hacia abajo con un leve descenso del punto A, el mentón tuvo un crecimiento hacia abajo y hacia atrás, el eje facial se abrió en $2^0$ y se observa que el cuerpo mandibular descendió y rotó hacia atrás.

La molar superior se intruyó, los incisivos tanto superior como inferior se extruyeron y la molar inferior se verticalizó, distalizó y extruyó.

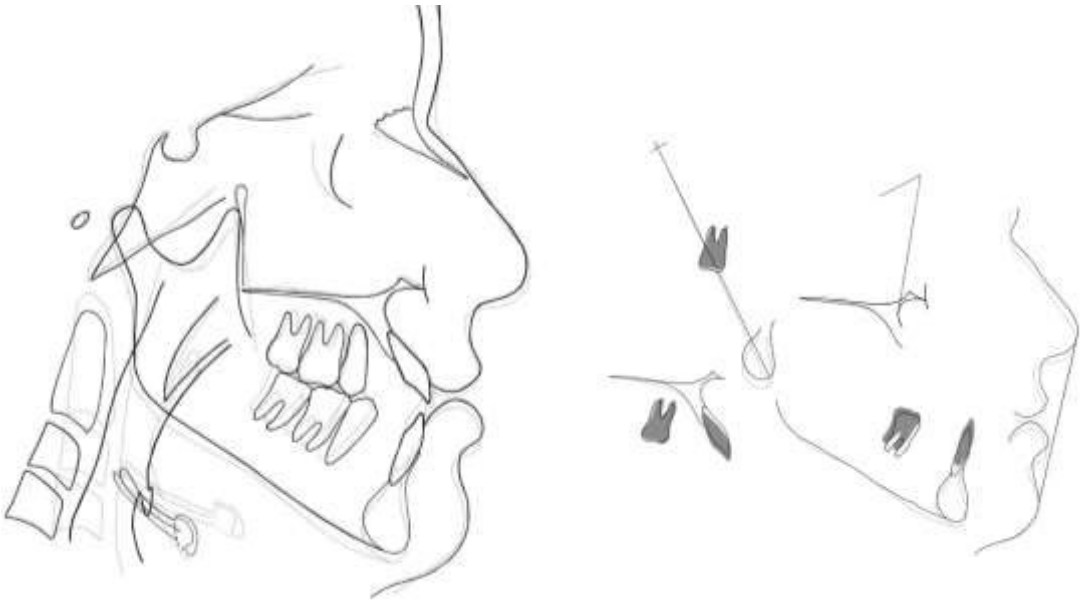

*Figura 53* ***Superposiciones***

**INDICE DE FINALIZACIÓN DE LA ABO: 16**

# CAPÍTULO 4: DISCUSIÓN

La paciente de este caso clínico presentaba una Clase III esquelética con mordida abierta, que se caracteriza por ser una Clase III con ángulo alto; es decir con un patrón de crecimiento vertical hiperdivergente; que presenta una oclusión invertida esquelética debido a que el origen de la maloclusión es por una flexión en la base del cráneo, desarrollo anteroposterior del maxilar deficiente, con discrepancia posterior, dimensión vertical aumentada en la zona posterior por sobre erupción de molares, aplanamiento del plano oclusal postero superior, curva de Spee invertida, con la consecuente rotación y desplazamiento anterior de la mandíbula[15,70-71].

Las alternativas propuestas para la corrección de este caso fueron un tratamiento ortoquirúrgico una vez finalizado el crecimiento o el camuflaje ortodóntico mediante la biomecánica de la Filosofía MEAW. Debido a que la paciente se encontraba en la etapa final del crecimiento y considerando el perfil facial recto se decidió realizar el tratamiento ortodóntico mediante el camuflaje sin extracciones. Se ha descrito la utilización de aparatos de anclaje temporal para el control vertical en pacientes con maloclusión Clase III que no han sido considerados en la solución de este caso por producir un giro antihorario mandibular que perjudicaría el perfil facial de la paciente en mención [9,10].

De acuerdo al diagnóstico la terapia tuvo como objetivos eliminar la discrepancia posterior mediante la extracción de las terceras molares precedente al inicio de la terapia ortodóntica. Se planteo mejorar el perfil mediante el giro posterior de la mandíbula, cerrar la mordida abierta con elásticos cortos Clase III, arcos MEAW con dobleces tipo tip back y step up; corregir la Clase III por distalización de los dientes inferiores y controlar la recidiva mediante la mejora del soporte vertical posterior por medio de la

inclinación del plano oclusal posterosuperior. Considerando estos objetivos se optó por la biomecánica de la Filosofía MEAW desarrollada por Kim.
Los arcos MEAW mediante los loops horizontales posicionados en el espacio interproximal de los dientes desde distal de los incisivos laterales hasta las piezas posteriores, incorporan al arco propiedades como disminución de la tasa de carga deflexión proporcionado una fuerza ortodóntica baja pero continua. Con el efecto sinérgico de los arcos MEAW acompañado de elásticos intermaxilares se logra alinear la dentición, controlar la inclinación del plano oclusal, controlar la dimensión vertical, establecer una buena intercuspidación y controlar el eje de los dientes especialmente aquellos con inclinación mesial; para los casos de Clase III ángulo alto se recomiendan elásticos cortos de 3/16 pulgadas y 6 onzas según la literatura reportada [70].
La limitación de esta técnica sería que requiere la colaboración por parte del paciente en el uso de los elásticos; como ventajas se pueden mencionar que no requiere aditamentos extraorales o dispositivos intraorales más allá de los brackets y los arcos.

Mediante este tipo de camuflaje ortodóntico se puede mejorar las condiciones dentoalveolares y los cambios a nivel de las estructuras ósea producen resultados leves o no ocurren, sin embargo, se puede lograr redireccionar ciertas estructuras como consecuencias de la modificación del plano oclusal posterior y anterior [25,26].

Se reconfiguró el plano oclusal superior posterior y anterior por intrusión de los segmentos posteriores y extrusión del segmento anterior lo que se logró con un incremento progresivo de los dobleces de tipo tip back hacia las piezas posteriores y con dobleces tipo step up combinados con la utilización de elástico Clase III cortos, resultando un plano oclusal superior inclinado lo que concuerda con lo reportado en trabajos previos [4,9,10,13-22,26]. Respecto al plano oclusal inferior se puede observar que se modificó por verticalización, distalización y extrusión de las molares inferiores y extrusión del incisivo inferior con la consecuente rotación en sentido antihorario del plano oclusal, esto debido al uso de elásticos Clase III cortos, este resultado de la terapéutica fue similar a lo publicado por otros autores [23,24-26,28,33].

A nivel maxilar se observó un leve descenso del punto A, el mentón tuvo un crecimiento hacia abajo y hacia atrás, el eje facial se abrió, se observó que el cuerpo mandibular descendió y rotó hacia atrás y respecto a la altura facial antero inferior esta aumentó como consecuencia de la rotación mandibular en sentido horario. A nivel dentario se observó que la molar superior se intruyó, los incisivos superior e inferior se extruyeron; la molar inferior se verticalizó, distalizó e extruyó. Como consecuencia de estas modificaciones esqueletales y dentales se observó en el perfil de las bases óseas y los tejidos blandos la tendencia a la convexidad y un perfil facial más armónico, estos resultados del tratamiento son compatibles a lo reportado en otros estudios [24, 26].

Un problema que se presentó fue la discontinuidad de algunos controles por lo que el tiempo de tratamiento se prolongó; sin embargo, la contribución del paciente con la utilización de los elásticos fue importante en la consecución de los objetivos y los cambios faciales fueron notables sobre el perfil facial. Las activaciones de step up en las piezas postero superiores y los elásticos cortos contrarrestaron los efectos extrusivos sobre las molares superiores [26] como consecuencia del uso de elásticos Clase III [24].

Respecto al plan de contención se indicó una placa Hawley superior y contención fija inferior, debido a que no se diagnosticó alteraciones funcionales no se indicó terapia funcional como recomiendan algunos estudios [25]. Se ha reportado el uso de retención activa postratamiento en pacientes con patrón hiperdivergente [82,91]; en el caso de la paciente de este caso no se indicó la contención activa postratamiento porque la paciente había culminado su crecimiento previamente a la fase de contención.

# CONCLUSIONES

La técnica MEAW solucionó el caso clínico presentado de una paciente Clase III esquelética con mordida abierta.

Los hallazgos clínicos y radiográficos pre – tratamiento diagnosticaron la Clase III esquelética con mordida abierta.

Los resultados clínicos y radiográficos post - tratamiento mostraron los cambios faciales, esqueletales y dentales.

Los análisis clínicos y radiográficos post-tratamiento evidenciaron la mejora facial, esquelética y dental.

# RECOMENDACIONES

Se recomienda priorizar el análisis clínico como indicador importante para el diagnóstico y plan de tratamiento de los casos.

Se recomienda no basar el diagnóstico sólo en los valores encontrados en los registros complementarios como radiografías y/o fotografías debido a que los valores estándares de estos estudios no fueron determinados en poblaciones mestizas como la nuestra, por lo que el criterio clínico es más relevante.

Se recomienda la importancia de los análisis como los estudios radiográficos y fotográficos como complementarios a la clínica y que la importancia de estos estudios complementarios radica como registros comparativos del antes durante y después de finalizado un caso.

Se recomienda el seguimiento de los casos debido a la carencia de estudios de estabilidad de los resultados después del tratamiento ortodóntico.

# REFERENCIAS BIBLIOGRÁFICAS

1. Baik HS. Limitations in Orthopedic and Camouflage Treatment for Class III Malocclusion. Seminars in Orthodontics. 2007;(13)3: 158-174. https://doi.org/10.1053/j.sodo.2007.05.004.

2. Troy BA, Shanker S, Fields HW, Vig K, Johnston W. Comparison of incisor inclination in patients with Class III malocclusion treated with orthognathic surgery or orthodontic camouflage. Am J Orthod Dentofacial Orthop. 2009 Feb;135(2): 146.e1-9; discussion 146-7. DOI: 10.1016/j.ajodo.2008.07.012.

3. Tekale PD, Vakil KK, Vakil JK. Orthodontic Camouflage in Skeletal Class III Malocclusion: A Contemporary Review. J Orofac Res. 2014;4(2):98– 102. DOI:10.5005/jp-journals-10026-1136.

4. Kim SJ, Kim KH, Yu HS, Baik HS. Dentoalveolar compensation according to skeletal discrepancy and overjet in skeletal Class III patients. Am J Orthod Dentofacial Orthop. 2014;145:317-24. DOI: 10.1016/j.ajodo.2013.11.014.

5. Alhammadi MS. Dentoalveolar compensation in different anterioposterior and vertical skeletal malocclusions. J Clin Exp Dent. 2019;11(8): e745-53. DOI: 10.4317/jced.56020.

6. Ngan P, Moon W. Evolution of Class III treatment in orthodontics. Am J Orthod Dentofacial Orthop. 2015 Jul;148(1):22-36. DOI: 10.1016/j.ajodo.2015.04.012.

7. Park JH, Yu J, Bullen R. Camouflage treatment of skeletal Class III malocclusion with conventional orthodontic therapy. Am J Orthod Dentofacial Orthop. 2017 Apr;151(4):804-811. DOI: 10.1016/j.ajodo.2016.04.033.

8. Kishore M, Lakshmi R, Chandaveni V, Khan Y. CLASS III MALOCCLUSION – Ways to combat it non surgically. Int J Sci Technol. 2016;6(1):13–24.

9. Kim DH, Sung SJ. Nonsurgical correction of a Class III skeletal anterior open-bite malocclusion using multiple microscrew implants and digital profile prediction. Am J Orthod Dentofacial Orthop. 2018 Aug;154(2):283-293. DOI: 10.1016/j.ajodo.2017.03.031.

10. Freitas BV, Abas Frazão MC, Dias L, Fernandes Dos Santos PC, Freitas HV, Bosio JA. Nonsurgical correction of a severe anterior open bite with mandibular molar intrusion using mini-implants and the multiloop edgewise archwire technique. Am J Orthod Dentofacial Orthop. 2018 Apr;153(4):577-587. DOI: 10.1016/j.ajodo.2016.12.032.

11. Lineberger MW, McNamara JA, Baccetti T, Herberger T, Franchi L. Effects of rapid maxillary expansion in hyperdivergent patients. Am J Orthod Dentofacial Orthop. 2012 Jul;142(1):60-9. DOI: 10.1016/j.ajodo.2012.02.019.

12. Garib DG, Henriques JF, Carvalho PE, Gomes SC. Longitudinal effects of rapid maxillary expansion. Angle Orthod. 2007 May;77(3):442-8. DOI: 10.2319/00033219(2007)077[0442:LEORME]2.0.CO;2.

13. Sato S. Alteration of occlusal plane due to posterior discrepancy related to development of malocclusion - Introduction to denture frame analysis. Bulletin of Kanagawa Dental College. 1987; 15:115-23.

14. Kim YH. Anterior openbite and its treatment with multiloop edgewise archwire. Angle Orthod. 1987;57(4):290-321. DOI: 10.1043/0003-3219(1987)057<0290:AOAITW>2.0.CO;2

15. Velásquez R, Sato R, Ferrer M, Muñoz R. Desarrollo y tratamiento ortodóncico de la maloclusión de clase III. Mordida abierta. Ortod. esp. (Ed. impr.). 2007; 47(3): 183-195.

16. Sato S. Case report: developmental characterization of skeletal Class III malocclusion. Angle Orthod. 1994;64(2):105-111. DOI: https://doi.org/10.1043/0003-

17. Protacio C, Sato S. The role of posterior discrepancy on the development of skeletal Class III malocclusion – Its clinical importance. Int J MEAW Tech Res Found 1995; 2: 5-18 12.

18. Sato S, Dennis CL, Miyakawa Y, Kim RH. The development of openbite as a result of posterior discrepancy and its treatment approach using mutiloop edgewise arch wire. Int J MEAW Tech Res Found 1998; 5:5-15.

19. Sato S, Takamoto K, Suzuki Y. Posterior discrepancy and development of skeletal Class III malocclusion. Orthodontic Review 1988; 2(6):16 – 29.

20. Hwang DH, Akimoto S, Sato S. Relationship between the occlusal plane inclination and mandibular posture in the hyperdivergent type of skeletal frame. Bulletin of Kanagawa Dental College 2003; 31(1): 39 – 49.

21. Voss, Z. R. ¿Porqué extraer preventivamente los terceros molares? Int. J. Odontostomat. 2008; 2(1):109-118.

22. Voss, Z. R. El Desarrollo de la MordidaAbierta como Resultado de Discrepancia Posterior y su Tratamiento Mediante Multiloop Edgewise Archwire (MEAW). Revista Chilena Ortodoncia. 2006; 23 (1): 43 – 52.

23. Miyajima K, Iizuka T. Treatment mechanics in Class III open bite malocclusion with Tip Edge technique. Am J Orthod Dentofacial Orthop. 1996 Jul;110(1):1-7.
DOI: 10.1016/s0889-5406(96)70080-x.

24. Janson G, de Freitas MR, Araki J, Franco EJ, Barros SE. Class III subdivision malocclusion corrected with asymmetric intermaxillary elastics. Am J Orthod Dentofacial Orthop. 2010 Aug;138(2):221-30.
DOI: 10.1016/j.ajodo.2008.08.036.

25. Ribeiro GL, Regis S Jr, da Cunha Tde M, Sabatoski MA, Guariza-Filho O, Tanaka OM. Multiloop edgewise archwire in the treatment of a patient with an anterior open bite and a long face. Am J Orthod Dentofacial Orthop. 2010 Jul; 138(1):89-95.

DOI: 10.1016/j.ajodo.2008.03.036.

26. Marañón-Vásquez GA, Soldevilla Galarza LC, Tolentino Solis FA, Wilson C, Romano FL. Aesthetic and functional outcomes using a multiloop edgewise archwire for camouflage orthodontic treatment of a severe Class III open bite malocclusion. J Orthod. 2017 Sep;44(3):199-208.
DOI: 10.1080/14653125.2017.1353789.

27. Cruz-Escalante MA, Aliaga-Del Castillo A, Soldevilla L, Janson G, Yatabe M, Zuazola RV. Extreme skeletal open bite correction with vertical elastics. Angle Orthod. 2017 Nov; 87(6):911-923. DOI: 10.2319/042817-287.1

28. Aragón MLC, Bichara LM, Flores-Mir C, Almeida G, Normando D. Efficiency of compensatory orthodontic treatment of mild Class III malocclusion with two different bracket systems. Dental Press J Orthod. 2017 Nov-Dec; 22(6):49-55. DOI: 10.1590/2177-6709.22.6.049-055.oar.

29. Mazzini WU, Torres FM. Orthodontic Camouflage: A Treatment Option - A Clinical Case Report. Contemp Clin Dent. 2017 Oct-Dec;8(4):658-661. DOI: 10.4103/ccd.ccd_555_17.

30. Park JH, Emamy M, Lee SH. Adult skeletal Class III correction with camouflage orthodontic treatment. Am J Orthod Dentofacial Orthop. 2019 Dec;156(6):858-869. DOI: 10.1016/j.ajodo.2018.07.029.

31. Sevillano MGC, Diaz GJF, de Menezes LM, Nunes LKF, Miguel JAM, Quintão CCA. Management of the Vertical Dimension in the Camouflage Treatment of an Adult Skeletal Class III Malocclusion. Case Rep Dent. 2020 Aug 11; 2020:8854588. DOI: 10.1155/2020/8854588.

32. Antelo OM, Meira TM, Oliveira DD, Pithon MM, Tanaka OM. Long-term stability of a Class III malocclusion with severe anterior open bite and bilateral posterior crossbite in a hyperdivergent patient. Am J Orthod Dentofacial Orthop. 2020 Mar;157(3):408-421. DOI: 10.1016/j.ajodo.2018.10.029.

33. Ren JH, Wang WC, Zhou C, Huang L, Li RZ, Feng ZC, Chen YJ, Wang X, Cao Y, Cai B, Bao BC. Severe Open Bite Correction and 5-mm Mandibular Arch Distalisation without Skeletal Anchorage: 4-year Follow-up of a Case of Nonsurgical Orthodontic Treatment of Adult Skeletal Class III Malocclusion. Chin J Dent Res. 2020; 23(4):297-307. DOI: 10.3290/j.cjdr.b867899.

34. Angle E. Clasifications of malocclusion. Dent Cosm. 1899; 41:248–64.

35. Quiroz O. Manual de Ortopedia Funcional de los maxilares y Ortodoncia Interceptiva. 1ª. ed. Caracas: Actualidades Médico Odontológicas Latinoamérica; 1993.

36. Tweed C. Clinical Orthodontics. In St. Louis: Mosby; 1966. p. 715–26.

37. Moyers RE. Hanbook of Orthodontics, 4th ed. Chicago Year Book Publisher; 1988: 410-415.

38. Katz MI. Angle classification revisited 2: a modified Angle classification. Am J Orthod Dentofac Orthop. 1992; 102(3): 277-284. DOI: 10.1016/S0889-5406(05)81064-9.

39. Sinh QD, Rinchuse DJ, Zullo, TG, Rinchuse. DJ. Reliability of three methods of occlusion classification. Am J Orthod Dentofac Orthop. 1998; 113(4): 463-470. DOI: 10.1016/s0889-5406(98)80019-x.

40. López DF, Herrera-Guardiola S. Corrección de Maloclusión dental Clase II unilateral con Dispositivo de Anclaje Temporal Infracigomático. Rev. CES Odont 2015; 28(2): 142-155.

41. Capelozza FL. Diagnóstico en Ortodoncia. Maringá: Dental Press Editora; 2005. P. 243-272.

42. Zere E, Chaudhari PK, Sharan J, Dhingra K, Tiwari N. Developing Class III malocclusions: challenges and solutions. Clin Cosmet Investig Dent. 2018 Jun 22;10: 99-116. DOI: 10.2147/CCIDE.S134303.

43. Hardy DK, Cubas YP, Orellana MF. Prevalence of angle Class III malocclusion: a systematic review and meta-analysis. Open J Epidemiol. 2012; 2:75–82. DOI: 10.4236/ojepi.2012.24012.

44. Da Silva Filho OG, de Freitas SF, Cavassan Ade O. [Prevalence of normal occlusion and malocclusion in Bauru (Sao Paulo) students. 2. Influence of socioeconomic level]. Rev Odontol Univ Sao Paulo. 1990;4(3):189–196. Portuguese.

45. Orellana O, Mendoza J, Perales S, Marengo H. Estudio descriptivo de todas las investigaciones sobre prevalencia de maloclusiones realizadas en las universidades de Lima, Ica y Arequipa. Odontología Sanmarquina. 2016; 1(5): p. 39-43.

46. Gkantidis N, Christou P, Topouzelis N. The orthodontic–periodontic interrelationship in integrated treatment challenges: a systematic review. Journal of Oral Rehabilitation 2010; 37(5): 377–390. DOI: 10.1111/j.1365-2842.2010.02068.x.

47. Joss-Vassalli I, Grebenstein C, Topouzelis N, Sculean A, Katsaros C. Orthodontic therapy and gingival recession: a systematic review. Orthod

Craniofac Res.2010; 13(3):127–141. DOI: 10.1111/j.1601-6343.2010.01491.x.

48. Lu H, Tang H, Zhou T, Kang N. Assessment of the periodontal health status in patients undergoing orthodontic treatment with fixed appliances and Invisalign system A meta-analysis. Medicine (2018) 97(13): e0248. DOI: 10.1097/MD.0000000000010248.

49. Rotundo R, Nieri M, Iachetti G, Mervelt J, Cairo F, Baccetti T, Franchi L, Pini Prato G. Orthodontic treatment of periodontal defects. A systematic review. Prog Orthod. 2010;11(1):41-4. doi: 10.1016/j.pio.2010.04.013.

50. Amid R, Kadkhodazadeh M, Moscowchi A, Davani ST, Soleimani M, Soltani AD, Al-Shuhayeb M. Effect of gingival biotype on orthodontic treatment- induced periodontal complications: A systematic review. J Adv Periodontol Implant Dent. 2020;12(1):3-10. DOI: 10.34172/japid.2020.003.

51. Marañon G. Camuflaje ortodóntico de una maloclusión clase III severa con mordida abierta. Análisis retrospectivo del componente peridodontal [Trabajo académico]. Lima: Universidad Nacional Mayor de San Marcos, Facultad de Odontología, Unidad de Posgrado; 2020.

52. Handelman, C. The anterior alveolus; Its importance in limiting orthodontic treatment and its influence on the occurrence of iatrogenic sequelae. Angle orthod 1996; 66(2):95- 110.
DOI: 10.1043/00033219(1996)066<0095:TAAIII>2.3.CO;2.

53. Kim Y, Park JU, Kook YA. Alveolar bone loss around incisors in surgical skeletal Class III patients. Angle Orthod. 2009; 79(4):676-82. DOI: 10.2319/070308-341.1.

54. Yamada C, Kitai N, Kakimoto N, Murakami S, Furukawa S, Takada K. Spatial relationships between the mandibular central incisor and associated alveolar bone in adults with mandibular prognathism. Angle Orthod. 2007; 77(5):766-72. DOI: 10.2319/072906-309.

55. Tepedino M, Franchi L, Fabbro O, Chimenti C. Post-orthodontic lower incisor inclination and gingival recession-a systematic review. Prog Orthod. 2018;19(1):17. DOI: 10.1186/s40510-018-0212-6.

56. Wennström JL, Lindhe J, Sinclair F, Thilander B. Some periodontal tissue reactions to orthodontic tooth movement in monkeys. J Clin Periodontol. 1987;14(3):121-9. DOI: 10.1111/j.1600-051x.1987.tb00954.x.

57. Yared KF, Zenobio EG, Pacheco W. Periodontal status of mandibular central incisors after orthodontic proclination in adults. Am J Orthod Dentofacial Orthop. 2006 Jul;130(1):6.e1-8. DOI: 10.1016/j.ajodo.2006.01.015.

58. Lo Giudice A, Barbato E, Cosentino L, Ferraro CM, Leonardi R. Alveolar bone changes after rapid maxillary expansion with tooth-born appliances: a systematic review. Eur J Orthod. 2018; 40(3): 296-303. DOI: 10.1093/ejo/cjx057.

59. Pikdoken L, Erkan M, Usumez S. Gingival response to mandibular incisor extrusion. Am J Orthod Dentofacial Orthop. 2009; 135(4):432-433. DOI: 10.1016/j.ajodo.2009.01.005.

60. Beckmann SH, Segner D. Changes in alveolar morphology during open bite treatment and prediction of treatment result. Eur J Orthod. 2002; 24(4):391-406. DOI: 10.1093/ejo/24.4.391.

61. Guay AH, Maxwell DL, Beecher R. A radiographic study of tongue posture at rest and during the phonation of /s/ in class III malocclusion. Angle Orthod. 1978; 48(1):10-22. DOI: 10.1043/0003-3219(1978)048<0010:ARSOTP>2.0.CO;2.

62. Meenakshi S, Jagannathan N. Assessment of lingual frenulum lengths in skeletal malocclusion. J Clin Diagn Res. 2014; 8(3):202-4. DOI: 10.7860/JCDR/2014/7079.4162.

63. Krishnaswamy NR, Varghese BT, Faizee SH, Jayakumar G, Anand MK. Three-dimensional treatment planning and management of an asymmetrical skeletal Class III malocclusion and open bite. J Clin Orthod. 2014; 48(1):47-55.

64. Hidaka O, Adachi S, Takada K. The difference in condylar position between centric relation and centric occlusion in pretreatment Japanese orthodontic patients. Angle Orthod. 72(4): 295- 301. DOI:10.1043/00033219(2002)072<0295:TDICPB>2.0.CO;2.

65. Alexander AE, McNamara JA Jr, Franchi L, Baccetti T. Semilongitudinal cephalometric study of craniofacial growth in untreated Class III malocclusion.

Am J Orthod Dentofacial Orthop. 2009; 135(6): 700.e1-14; discussion 700-1. DOI: 10.1016/j.ajodo.2008.06.025.

66. Kim YH, Caufield Z, Chung WN, Chang YI. Overbite depth indicator, anteroposterior dysplasia indicator, combination factor and extraction index. Int. J. MEAW. 1994; 1:11-32.

67. Kim YH, Vietas JJ. Anteroposterior dysplasia indicator: an adjunct to cephalometric differential diagnosis. Am J Orthod. 1978;73(6):619-33. DOI: 10.1016/0002-9416(78)90223-3.

68. Kim YH. Overbite depth indicator with particular reference to anterior openbite. Am J Orthod.1974;65(6):586-611.
DOI: 10.1016/0002-9416(74)90255-3.

69. Sato S. Manual for the Clinical Application of MEAW; Orthodontic Therapy Using Multiloop Edgewise Archwire. kanagawa: Kanagawa Dental College; 2001.

70. Sato S. A Treatment approach to malocclusions under the consideration of craniofacial dynamics. Grace Printing Press Inc, Philippines 2001.

71. Slavicek R, Sato S. The dynamic functional anatomy of craniofacial complex and its relation to the articulation of the dentitions. Das Kauorgan: Funktionen und Dysfunktionen Gamma Dental Edition, Austria 2001, 482-514.

72. Sarraj M, Akyalcin S, He H, Xiang J, AlSaty G, Celenk-Koca T, DeBiase T, Martin C, AlSharif K, Ngan P. Comparison of skeletal and dentoalveolar changes between pure bone-borne and hybrid tooth-borne and bone-borne maxillary rapid palatal expanders using cone-beam computed tomography. APOS Trends in Orthodontics. 2021; 11(1):32-40.

DOI: 10.25259/APOS_160_2020

73. Khosravi M, Ugolini A, Miresmaeili A, Mirzaei H, Shahidi-Zandi V, Soheilifar S, Karami M, Mahmoudzadeh M. Tooth-borne versus bone-borne rapid maxillary expansion for transverse maxillary deficiency: A systematic review. Int Orthod. 2019; 17(3):425-436. DOI: 10.1016/j.ortho.2019.06.003.

74. Jonsson T, Arnlaugsson S, Karlsson KO, Ragnarsson B, Arnarson EO, Magnusson TE. Orthodontic treatment experience and prevalence of malocclusion traits in an Icelandic adult population. Am J Orthod 2007;131 (1):8e11–18. DOI: 10.1016/j.ajodo.2006.05.030.

75. Perillo L, Masucci C, Ferro F, Apicella D, Baccetti T. Prevalence of orthodontic treatment need in southern Italian schoolchildren. Eur J Orthod 2009;32(1):49–53. DOI: 10.1093/ejo/cjp050. Epub 2009 Aug 25.

76. Macena MCB, Katz CRT, Rosenblatt A. Prevalence of a posterior crossbite and sucking habits in Brazilian children aged 18– 59 months. Eur J Orthod 2009;31(4):357–361. DOI: 10.1093/ejo/cjn128. Epub 2009 Mar 31.

77. Mommaerts M. Transpalatal distraction as a method of maxillary expansion. Br J Oral Maxillofac Surg 1999;37(4):268-272.
DOI: 10.1054/bjom.1999.0127.

78. Baysal A, Karadede I, Hekimoglu S, et al. Evaluation of root resorption following rapid maxillary expansion using cone-beam computed tomography. Angle Orthod. 2012;82 (3):488–494. DOI: 10.2319/060411-367.1.

79. Garib DG, Henriques JFC, Janson G, de Freitas MR, Fernandes AY. Periodontal effects of rapid maxillary expansion with tooth-tissueborne and tooth-borne expanders: a computed tomography evaluation. Am J Orthod 2006;129(6):749–758. DOI: 10.1016/j.ajodo.2006.02.021

80. Proffit WR, Fields HW, Sarver DM. Contemporary orthodontics. 4th ed. Missouri, USA: Mosby; 2007. p. 302-311.

81. Janson J, Caldas W, Gamba D, Fiedler C. Long-term stability of Class III malocclusion nonextraction treatment. Journal of the World Federation of Orthodontists. 2017;6(1): 20-27.
DOI: https://doi.org/10.1016/j.ejwf.2017.02.001.

82. Kuroda T, Deguchi T Sr, Kageyama T, Kawahara I. Chincup therapy for a young woman with anterior displacement and obtuse angle of the mandible in Class I malocclusion. Am J Orthod Dentofacial Orthop. 2006;129(4):562-70.
DOI: 10.1016/j.ajodo.2004.12.020.

83. Gaitán Romero L, Mulier D, Orhan K, Shujaat S, Shaheen E, Willems G, Politis C, Jacobs R. Evaluation of long-term hard tissue remodelling after skeletal class III orthognathic surgery: a systematic review. Int J Oral Maxillofac Surg. 2020; 49(1):51-61. DOI: 10.1016/j.ijom.2019.02.022.

84. Chen L, Chen R, Yang Y, Ji G, Shen G. The effects of maxillary protraction and its long-term stabilityda clinical trial in Chinese adolescents. Eur J Orthod 2012;34: 88-95. DOI: 10.1093/ejo/cjq185. Epub 2011 Feb 16.

85. Westwood PV, McNamara Jr JA, Baccetti T, Franchi L, Sarver DM. Long-term effects of Class III treatment with rapid maxillary expansion and facemask therapy followed by fixed appliances. Am J Orthod Dentofacial Orthop 2003; 123(3):306-20. DOI: 10.1067/mod.2003.44.

86. Deguchi T, Kitsugi A. Stability of changes associated with chin cup treatment. Angle Orthod1996; 66(2):139-45.
DOI:10.1043/0003-3219(1996)066<0139:SOCAWC>2.3.CO;2.

87. Yoshida I, Ishii H, Yamaguchi N, Mizoguchi I. Maxillary protraction and chincap appliance treatment effects and long-term changes in skeletal class III patients. Angle Orthod 1999; 69 (6): 543-52.
DOI: 10.1043/0003-3219(1999)069<0543:MPACAT>2.3.CO;2.

88. Ferro A, Nucci LP, Ferro F, Gallo C. Long-term stability of skeletal Class III patients treated with splints, Class III elastics, and chincup. Am J Orthod Dentofacial Orthop 2003; 123 (4): 423-34. DOI: 10.1067/mod.2003.70.

89. Masucci C, Franchi L, Defraia E, Mucedero M, Cozza P, Baccetti T. Stability of rapid maxillary expansion and facemask therapy: a long-term controlled study. Am J Orthod Dentofacial Orthop 2011; 140 (4):493-500.
DOI: 10.1016/j.ajodo.2010.09.031.

90. Baccetti T, Rey D, Oberti G, Stahl F, McNamara Jr JA. Long-term outcomes of Class III treatment with mandibular cervical headgear followed by fixed appliances. Angle Orthod 2009; 79(5): 828-34. DOI: 10.2319/111408-580.1.

91. Baccetti T, McGill JS, Franchi L, McNamara Jr JA, Tollaro I. Skeletal effects of early treatment of Class III malocclusion with maxillary expansion and facemask therapy. Am J Orthod Dentofacial Orthop 1998; 113(3):333-43.
DOI: 10.1016/s0889-5406(98)70306-3.

92. Baccetti T, Franchi L, McNamara Jr JA. Cephalometric variables predicting the long-term success or failure of combined rapid maxillary expansion and facial mask therapy. Am J Orthod Dentofacial Orthop 2004; 126(1):16-22.
DOI: 10.1016/j.ajodo.2003.06.010.

93. Tahmina K, Tanaka E, Tanne K. Craniofacial morphology in orthodontically treated patients of class III malocclusion with stable and unstable treatment outcomes. Am J Orthod Dentofacial Orthop 2000; 117(6):681-90.

94. Turley PK. Orthopedic correction of Class III malocclusion: retention and phase II therapy. J Clin Orthod 1996; 30(6): 313-24.

95. Ghiz MA, Ngan P, Gunel E. Cephalometric variables to predict future success of early orthopedic Class III treatment. Am J Orthod Dentofacial Orthop 2005; 127(3): 301-6. DOI: 10.1016/j.ajodo.2004.02.014.

96. Levin AS, McNamara Jr JA, Franchi L, Baccetti T, Frankel C. Short-term and long-term treatment outcomes with the FR-3 appliance of Frankel. Am J Orthod Dentofacial Orthop 2008; 134(4):513-24. DOI: 10.1016/j.ajodo.2006.10.036.

97. Macdonald KE, Kapust AJ, Turley PK. Cephalometric changes after the correction of class III malocclusion with maxillary expansion/facemask therapy. Am J Orthod Dentofacial Orthop 1999; 116(1):13-24.
DOI: 10.1016/S0889-5406(99)70298-2.

98. Janson M, Janson G, Sant'Ana E, Nakamura A, de Freitas MR. Segmental LeFort I osteotomy for treatment of a Class III malocclusion with temporomandibular disorder. J Appl Oral Sci 2008; 16(4):302-9.
DOI: 10.1590/s1678-77572008000400014.

99. Battagel JM, Orton HS. Class III malocclusion: the post-retention findings following a non-extraction treatment approach.Eur J Orthod 1993;15(1):45-55.
DOI: 10.1093/ejo/15.1.45.