Universidad Nacional Mayor de San Marcos
Universidad del Perú. Decana de América

Dirección General de Estudios de Posgrado
Facultad de Odontología
Unidad de Posgrado

Comparación de pulpotomía con sulfato férrico y electrocauterio en molares primarios de paciente con síndrome nefrótico

TRABAJO ACADÉMICO

Para optar el Título de Segunda Especialidad Profesional en Odontopediatría

AUTOR

Jorge Enrique FLORES DUEÑAS

ASESOR

Dr. Gilmer TORRES RAMOS

Lima - Perú

2026



Reconocimiento - No Comercial - Compartir Igual - Sin restricciones adicionales

https://creativecommons.org/licenses/by-nc-sa/4.0/

Usted puede distribuir, remezclar, retocar, y crear a partir del documento original de modo no comercial, siempre y cuando se dé crédito al autor del documento y se licencien las nuevas creaciones bajo las mismas condiciones. No se permite aplicar términos legales o medidas tecnológicas que restrinjan legalmente a otros a hacer cualquier cosa que permita esta licencia.

Referencia bibliográfica

Flores J. Comparación de pulpotomía con sulfato férrico y electrocauterio en molares primarios de paciente con síndrome nefrótico [Trabajo académico de segunda especialidad]. Lima: Universidad Nacional Mayor de San Marcos, Facultad de Odontología, Unidad de Posgrado; 2026.

Metadatos complementarios

Datos de autor	
Nombres y apellidos	Jorge Enrique Flores Dueñas
Tipo de documento de identidad	DNI
Número de documento de identidad	42747468
URL de ORCID	https://orcid.org/0009-0009-2643-0563
Datos de asesor	
Nombres y apellidos	Gilmer Torres Ramos
Tipo de documento de identidad	DNI
Número de documento de identidad	10194229
URL de ORCID	https://orcid.org/0000-0002-2590-6736
Datos del jurado	
Presidente del jurado	
Nombres y apellidos	Marcelino Esteban Andia Ticona
Tipo de documento	DNI
Número de documento de identidad	40037762
Miembro del jurado 1	
Nombres y apellidos	Rudy Yachas Taipe
Tipo de documento	DNI
Número de documento de identidad	40197679
Miembro del jurado 2	
Nombres y apellidos	Federico Paredes Guillen
Tipo de documento	DNI
Número de documento de identidad	09938935

Datos de investigación	
Línea de investigación	No aplica.
Grupo de investigación	No aplica.
Agencia de financiamiento	Sin financiamiento.
Ubicación geográfica de la investigación	Instituto de Salud del Niño. País: Perú Departamento: Lima Provincia: Lima Distrito: Breña Calle: Avenida Brasil Nº 600 Latitud: -12.064983 Longitud: -77.046626
Año o rango de años en que se realizó la investigación	Octubre 2021- noviembre 2022
URL de disciplinas OCDE	Odontología, Cirugía oral, Medicina oral https://purl.org/pe-repo/ocde/ford#3.02.14

FACULTAD DE ODONTOLOGÍA
UNIVERSIDAD NACIONAL MAYOR DE SAN MARCOS
UNIDAD DE POSGRADO

"Año de la Esperanza y el Fortalecimiento de la Democracia"

ACTA N° 0010-FO-UPG-2026

ACTA DE SUSTENTACIÓN DEL TRABAJO ACADÉMICO PARA OPTAR EL TÍTULO DE SEGUNDA ESPECIALIDAD PROFESIONAL EN ODONTOPEDIATRÍA

Siendo las 15:00 horas del miércoles 11 de marzo de dos mil veintiséis, en el Auditorio "Horacio Wells" de la Facultad de Odontología, el Jurado de Sustentación conformado por los docentes:

- **Presidenta** : Dr. Esp. Marcelino Esteban Andia Ticona
- **Miembro** : Mg. Esp. Rudy Yachas Taipe
- **Miembro** : Mg. Esp. Federico Paredes Guillen
- **Miembro Asesor** : Dr. Esp. Gilmer Torres Ramos

Se reunieron para la sustentación del trabajo académico titulado: **"COMPARACIÓN DE PULPOTOMÍA CON SULFATO FÉRRICO Y ELECTROCAUTERIO EN MOLARES PRIMARIOS DE PACIENTE CON SÍNDROME NEFRÓTICO",** presentado por el **C.D. Jorge Enrique Flores Dueñas**, egresado del Programa de la Segunda Especialidad Profesional en Odontopediatría, desarrollado en la Unidad de Posgrado de la Facultad de Odontología.

Concluida la sustentación, los miembros del jurado procedieron a formular sus preguntas las que fueron absueltas por el titulando. Acto seguido se procedió con la evaluación correspondiente. En forma colegiada, el jurado asigno la calificación de:

Dieciocho	18	Aprobado por destacado
Letras	Número	Escala

Habiendo sido aprobada la sustentación del trabajo académico, el Jurado de Sustentación recomienda al Consejo de Facultad apruebe el otorgamiento del Título de Segunda Especialidad Profesional en Odontopediatría a **Don Jorge Enrique Flores Dueñas.**

Siendo las 15h. horas, se levantó la sesión. Se deja constancia del acto, mediante las firmas del Jurado de Sustentación y Asesor del Trabajo Académico en la presente acta.

Dr. Esp. Marcelino Esteban Andia Ticona
Presidente

Mg. Esp. Rudy Yachas Taipe
Miembro

Mg. Esp. Federico Paredes Guillen
Miembro

Dr. Esp. Gilmer Torres Ramos
Miembro Asesor

Nota: La calificación se consigna en letras, números y nivel, de acuerdo con el Reglamento General de Estudios de Posgrado.

El resultado de la calificación de la sustentación de tesis corresponderá a uno de los siguientes niveles

- 20 : Aprobado por excelencia
- 18 – 19 : Aprobado por destacado
- 16 – 17 : Aprobado por logro
- 14 - 15 : Aprobado
- 0 – 13 : Desaprobado

El promedio de la calificación con fracción de 0.5 o más, se redondea al entero inmediato superior.

UNIVERSIDAD NACIONAL MAYOR DE SAN MARCOS
Universidad del Perú, Decana de América

Anexo 1
CERTIFICADO DE SIMILITUD

Yo, **Gilmer Torres Ramos**, en mi condición de asesor acreditado con el Dictamen de la UPG N° **0022-FO-UPG-2024** del **trabajo académico**, cuyo título es "**Comparación de pulpotomía con sulfato férrico y electrocauterio en molares primarios de paciente con síndrome nefrótico**", presentado por el egresado Jorge Enrique Flores Dueñas para optar el título de Segunda Especialidad Profesional en Odontopediatría,

CERTIFICO que se ha cumplido con lo establecido en la Directiva de Originalidad y de Similitud de Trabajos Académicos, de Investigación y Producción Intelectual. Según la revisión, análisis y evaluación mediante la plataforma PIDS, el documento evaluado cuenta con el 8**%** de similitud, nivel PERMITIDO para continuar con los trámites correspondientes y para su **publicación en el repositorio institucional.**

Se emite el presente certificado en cumplimiento de lo establecido en las normas vigentes, como uno de los requisitos para la obtención del **título** de **Segunda Especialidad Profesional en Odontopediatría***

Lima, 10 de febrero del 2026

Firma del Asesor

Nombres y Apellidos del asesor: Gilmer Torres Ramos

DNI: 10194229

* Según corresponda: bachiller, magíster, doctor; título profesional o título de segunda especialidad

La vigencia del presente certificado corresponde a un período de noventa (90) días desde la fecha de su emisión; siempre que no haya observaciones en el texto durante el proceso de revisión por el jurado informante o surja alguna contingencia.

1. Título:

"COMPARACIÓN DE PULPOTOMÍA CON SULFATO FÉRRICO Y ELECTROCAUTERIO EN MOLARES PRIMARIOS DE PACIENTE CON SÍNDROME NEFRÓTICO"

"COMPARISON OF PULPOTOMY WITH FERRIC SULFATE AND ELECTROCAUTERY IN PRIMARY MOLARS OF A PATIENT WITH NEPHROTIC SYNDROME"

2. Autor:

C.D. Jorge Enrique Flores Dueñas[1 a]

3. Filiación del autor:

a Cirujano Dentista

1 Facultad de Odontología. Universidad Nacional Mayor de San Marcos. Lima, Perú

4. Correspondencia:

C.D. Jorge Enrique Flores Dueñas

Correo electrónico: jorgeenrique.flores@gmail.com

COMPARACIÓN DE PULPOTOMÍA CON SULFATO FÉRRICO Y ELECTROCAUTERIO EN MOLARES PRIMARIOS DE PACIENTE CON SÍNDROME NEFRÓTICO.

REPORTE DE CASO

RESUMEN

Antecedentes: El síndrome nefrótico es una patología frecuente en edad pediátrica. Con una incidencia de 1 a 3 casos por 100 000 habitantes en menores de 16 años. La presentación más frecuente es síndrome nefrótico idiopático. Se caracteriza por un incremento del pasaje de las proteínas de la sangre a la orina, a través de los glomérulos dañados, y se evidencia por una proteinuria ≥40 mg/ m2/hora. El tratamiento del síndrome nefrótico involucra el uso de corticosteroides de manera sistémica por periodos prolongados. Previo a dicho tratamiento es necesario la desfocalización de la cavidad bucal. **Objetivo**: Describir el éxito clínico y radiográfico del tratamiento de pulpotomía en molares deciduos con dos diferentes métodos: electrocauterio versus sulfato férrico en un paciente pediátrico con síndrome nefrótico. **Caso clínico:** Paciente de sexo masculino de 5 años y 11 meses de edad que debuta con diagnóstico de Síndrome nefrótico, hospitalizado por emergencia en el Instituto Nacional de Salud del Niño INSN, Breña, Lima. Quien fue derivado del servicio de pediatría al servicio de Odontopediatría para desfocalización. A la ectoscopia se observó paciente con edema palpebral y miembro inferior edematizado. Con diagnóstico estomatológico de pulpitis reversible en los molares 54, 64, 74, 75 y 85, y pulpitis irreversible en 84. Se realizó el tratamiento bajo anestesia general utilizando electrocauterio para la pulpotomía de las piezas 54 y 85, y sulfato férrico en las piezas 64, 74 y 75. **Resultados:** Al seguimiento de 12 meses posterior al tratamiento se evidenció 100 % de éxito clínico en pulpotomía realizada con sulfato férrico y electrocauterio. A los 12 meses se observó una reabsorción radicular casi completa en 75 y 85. **Conclusión:** El éxito clínico de la pulpotomía con electrocauterio o con sulfato férrico es del 100% a los 12 meses, pero el éxito radiográfico para electrocauterio fue del 50 % y para sulfato férrico fue del 66%.

PALABRAS CLAVE

Síndrome nefrótico, molares deciduos, pulpotomía, sulfato férrico, electrocauterio.

ABSTRATC

Background: Nephrotic syndrome is a relatively common childhood kidney disorder, with an incidence of 1 to 3 per 100,000 children under the age of 16. Its most prevalent form is idiopathic nephrotic syndrome, which is characterized by damage to the glomeruli, leading to excessive protein leakage from the blood into the urine (proteinuria ≥40 mg/m²/hour). First-line treatment involves prolonged systemic corticosteroid therapy. Prior to initiating this immunosuppressive treatment, it is essential to eliminate any potential sources of infection, including oral cavity. **Objective:** This case report describes 12-month clinical and radiographic outcomes of pulpotomy in primary molars using two distinct methods—electrocautery and ferric sulfate—in a pediatric patient with nephrotic syndrome. **Clinical Case:** A 5-year-11-month-old male with a diagnosed nephrotic syndrome was admitted to the emergency department of the National Institute of Child Health (INSN) in Breña, Lima. During hospitalization, he was referred from the pediatrics service to pediatric dentistry for urgent to eliminate any potential sources of dental infection, Clinical examination revealed periorbital and lower extremity edema. Dental diagnoses included reversible pulpitis in teeth 54, 64, 74, 75, and 85, and irreversible pulpitis in tooth 84. Under general anesthesia, pulpotomies were performed: teeth 54 and 85 were treated with electrocautery, and teeth 64, 74, and 75 with ferric sulfate. **Results:** At the 12-month follow-up, the clinical success rate was 100% for both pulpotomy techniques. However, radiographic assessment revealed a success rate of 50% for electrocautery (1 out of 2 teeth) and 66.7% for ferric sulfate (2 out of 3 teeth). Notably, near-complete root resorption was observed in tooth 75 and tooth 85after 12 moths . **Conclusion:** While both electrocautery and ferric sulfate pulpotomy techniques achieved 100% clinical success over 12 months, their radiographic success rates were lower, 50% with electrocautery and 66 %with ferric sulfate.

KEYWORDS

Nephrotic syndrome, primary molars, pulpotomy, ferric sulfate, electrosurgery.

1.-. INTRODUCCIÓN

La pulpotomía es un tratamiento realizado en dientes temporales con una pulpa normal o pulpitis reversible[1]. Consiste en la mutilación de la pulpa coronal y aplicación de un medicamento[2]. Varios medicamentos son utilizados como el formocresol, sulfato férrico, entre otros; y métodos no farmacológicos como el electrocauterio[3].

El formocresol (FC) fue desarrollado por Buckley en 1904[4]. Las preparaciones comerciales contienen cresol al 35%, formaldehido 19 %, glicerina y agua[5]. El FC produce una acción fijadora sobre la pulpa[6], con un éxito clínico superior al 90% a los 12 meses[7]. Su tiempo de aplicación recomendado es de 5 minutos[8] a una concentración de 1:5[9]; sin embargo, se obtuvieron los mismos resultados al reducir el tiempo de aplicación a 3 minutos[10], o al reducir la concentración a 1:25[11].

El formocresol contiene formaldehido[12]. El formaldehido es un producto ubicuo[13]. Ingresa a través de la dieta, agua y por inhalación , siendo la ingesta diaria en promedio de 10.55 mg /día[14]. A concentraciones altas por encima de 125umol/l es citotóxico[15]. En 2004 la Agencia Internacional para la Investigación sobre el Cáncer (IRCA), declaró el formaldehido como cancerígeno para los humanos[16]. Se ha reportado su presencia en tejidos como el hígado, riñón y pulmones en animales[17]; y que está asociado alteración de la función renal en ratones[18,19] y casos aislados en humanos[20] . La dosis utilizada en solo una pulpotomía varía de 10 a 20 ul[21] esta cantidad contiene aproximadamente 10 mg de formaldehido, siendo cercana a la cantidad de formaldehido que una persona está expuesta en un día[22]. Para evitar efectos adversos se recomienda usar el formocresol diluido a 1: 5[23], el formocresol diluido a 1:5 es 2,7 veces menos tóxico que el formocresol convencional[24]. La vida media del formaldehido exógeno es de 1 a 1.5 minutos[25] y no se acumula en el cuerpo[26] , aproximadamente el 1% de la dosis se absorbe sistemáticamente[27].

Debido a estos efectos se ha propuesto otros materiales para los tratamientos pulpares dentro del cual está el sulfato férrico[28]. El sulfato férrico (SF) al 15.5% es un hemostático[29], que posee un corto tiempo de trabajo de apenas 15 segundos[30] .Además, es 78 y 29 veces menos citotóxico que el formocresol y el formocresol diluido, respectivamente[24][31]. Por estos motivos se ha convertido en un material popular para realizar pulpotomías en molares primarios[32,33]. Su éxito promedio es de 84.8% y se ha demostrado tener resultados similares al formocresol (FC)[34]. El éxito clínico del SF a 12 meses es del 100% y su éxito radiográfico a los 12 meses tiene un rango de 70 al 96%[35,36].

Otra alternativa es la pulpotomía con electrocauterio[37], es una técnica no farmacológica[38], que corta y coagula los tejidos utilizando frecuencias altas de radio[39], la frecuencia de estos dispositivos varía entre los 100 kilohertz a 5 megahertz[40] y ha mostrado resultados semejantes al formocresol[41], entre sus ventajas esta la ausencia del uso de agentes que puedan producir efectos sistémicos[42], aunque produce calor de manera secundaria, la punta del electrocauterio alcanza 120 °C en un segundo[43] y su uso prolongado en zonas

profundas puede producir un daño irreversible[42] . El éxito clínico y radiográfico del electrocauterio en 12 meses es de 96% y 77 % respectivamente[44].

El síndrome nefrótico es una enfermedad renal pediátrica común[45]. Se define como la alteración de la estructura y/o función[46], que se caracteriza por un incremento del pasaje de las proteínas de la sangre a la orina a través de los glomérulos dañados[47] y se evidencia por una proteinuria ≥40 mg/ m2/hora[48]. La presentación más común de síndrome nefrótico en la infancia es el síndrome nefrótico idiopático[49], con una prevalencia de 16 en 100 000[50]. Estos pacientes requiere tratamiento prolongado con corticoesteroides de 3 a 6 meses[51]. El tratamiento prolongado con corticosteroides produce inmunosupresión[52]. La bacteremia se puede producir de focos infecciosos odontogénicos[53] como, pulpitis, necrosis pulpar, periodontitis apical aguda y periodontitis apical crónica[54, 55]. La bacteremia puede afectar a otros órganos o puede causar infecciones severas[56, 57]. Por lo que antes de implementar el tratamiento sistémico se requieren una desfocalización[58], que se entiende por la inactivación e eliminación de dichos focos infecciosos odontogénicos[59], controlando los focos odontogénicos previo al tratamiento sistémico, así se busca evitar complicaciones y no afectar la salud general del paciente[60] . El propósito del presente reporte de caso es evaluar la eficacia del tratamiento de pulpotomía utilizando electrocauterio y sulfato férrico en piezas deciduas en un paciente pediátrico con síndrome nefrótico.

2. REPORTE DE CASO

2.1 Información del paciente

Paciente de sexo masculino de 5 años 11 meses, de etnia mestiza, de nivel socioeconómico medio bajo y procedente del distrito de Santa Anita, provincia de Lima. El paciente es evaluado por la unidad de paciente medicamente comprometido (PMC) del servicio de Odontoestomatologia del Instituto Nacional de Salud del Niño a pedido del servicio de pediatría para evaluación y desfocalización previo a tratamiento médico.

2.2 Antecedentes

Antecedentes prenatales: Paciente producto de 2° gestación, con controles prenatales completos sin intercurrencias. Parto distócico (cesárea) 40 semanas, llanto al nacer. Peso al nacer 4.050 kg, longitud 53 cm. Alta conjunta a las 48 horas. En cuanto a los antecedentes postnatales, lactancia materna exclusiva (LME) hasta los 6 meses, ablactancia a partir del 7° mes, tiempo de lactancia materna prolongado hasta los 2 años. Desarrollo psicomotor de acuerdo a su edad. Vacunas completas (presenta carnet), al año y 10 meses presentó SOB agudo (síndrome obstructivo agudo) y rinitis, niega hospitalizaciones, niega cirugías y niega transfusiones. No refiere alergias. Niega contacto con COVID 19. Antecedentes familiares la madre de 27 años que no refiere enfermedad. Padre de 30 años, niega la enfermedad. Tiene un hermano mayor de 8 años, aparentemente sano. Antecedentes estomatológicos: madre refiere erupción de

piezas sin alteración, y aparición de lesiones cariosas a partir de los 4 años, sin mayor molestia. Madre refiere que su hijo no colabora al cepillado. Consume una dieta alta en carbohidratos y azucares. No visita al odontólogo hace más de dos años, porque no colabora al examen y solo ha recibido fluorizaciones. El día 01/10/2021 es hospitalizado por el servicio de emergencia del INSN por presentar dolor precordial, edema generalizado con predominio en miembros inferiores y oliguria. Ingresa con diagnóstico de síndrome edematoso a descartar síndrome nefrótico e iniciar tratamiento.

2.3 Examen físico

El niño presenta en cuanto a sus funciones vitales: frecuencia cardiaca (FC) 90 lpm, frecuencia respiratoria (FR) 26 rpm, presión arterial (PA) brazo izquierdo 119/93 mm Hg y brazo derecho 143/92 mm Hg temperatura 37 °C y saturación de oxígeno 99%. Con 114 cm de altura y 33 Kg de peso. Paciente con aparente regular estado general (AREG), aparente regular estado de hidratación (AREH) y en aparente buen estado nutricional (ABEN), sin distrés respiratorio, afebril con edema generalizado con predominio en miembros inferiores y cursa con HTA. Al examen clínico regional (figura 1) presenta ligera asimetría facial, edema bipalpebral, deglución típica y respiración mixta.

2.4 Examen intraoral

En los tejidos blandos se observa inflamación gingival marginal con presencia de placa blanda. A nivel de tejidos duros presenta lesiones en dentina de piezas 54, 64, 74, 75 ,85 y 84. (figura 2) Dolor espontáneo y a la percusión en la pieza 84. Con respecto a la oclusión se observa escalón mesial en ambas llaves molares y arco de Baume tipo I en ambos maxilares.

2.5 Diagnóstico

Respecto del estado general, paciente de 05 años 11 meses con aparente regular estado general (AREG), aparente regular estado de hidratación (AREH) y aparente buen estado de nutrición (ABEN) con diagnóstico de síndrome nefrótico e hipertensión arterial.

Diagnóstico estomatológico. En cuanto tejidos blandos: gingivitis marginal asociado a biofilm. En tejidos duros: pulpitis reversible en molares 54, 64, 74, 75 y 85 y pulpitis irreversible en 84 (figura 3) (figura 4) (figura 5). Oclusión: maloclusión I. Comportamiento negativo (II en la escala de Frankl).

2.6 Tratamiento

La fase curativa: en SOP se realizó pulpotomías con electrocauterio en 54 y 85; y sulfato férrico en molares 64, 74 y 75. **La fase rehabilitadora:** Se realizó restauraciones directas con resina en las piezas 54, 64, 74, 75, 85, ajuste oclusal

y pulido. **La fase de mantenimiento** se llevó a cabo durante controles en un periodo de 12 meses.

2.7 Fase previa

Previo a TOI en SOP se solicitó exámenes de laboratorio (hemograma completo, grupo sanguíneo, factor Rh, tiempo de sangría, tiempo de coagulación, examen completo de orina), prueba de SARS-CoV-2 y radiografía de tórax (anexo B); las interconsultas con las especialidades médicas fueron: pediatría (riesgo quirúrgico), nefrología (evaluación preoperatoria) y anestesiología (riesgo y ASA). Paciente ASA II y RQ II (anexo C). Además, se solicitó a la madre la firma del consentimiento informado (anexo D).

2.8 Fase operatoria

En SOP bajo anestesia general, se realizó la fase curativa que consistió en pulpotomías con electrocauterio de las piezas 85 y 54. Posteriormente se restauró con resina, bajo el siguiente procedimiento (figura 6). En pieza 85:

- Eliminación de dentina blanda con punta diamantada redonda N° 014.
- Apertura cameral con punta diamantada redonda N° 023, realizando un esbozo triangular fino con base en mesial, ubicando primero el cuerno mesiovestibular (MV), luego mesiolingual (MV) y distal(D).
- Eliminación de pulpa cameral con cureta de dentina.
- Lavado con Clorhexidina 0.12% + Cloruro de Cetilpiridinio 0.05% (DENTAID S.A.C.).
- Secado y hemostasia con bolita de algodón estéril.
- Aplicación del electrocauterio con 25w en cada muñón radicular a distancia menor a 1 mm por 1 a 2 segundos.
- Irrigación y/o aplicación de bolita de algodón húmeda.
- Secado con bolita de algodón estéril seca.
- Colocación como subbase de OZE (MOYCO) y se condensó con bolita de algodón.
- Como base se aplicó Ionómero de Vidrio Glass Liner (WP Dental) y se realizó el curado con unidad de fotopolimerización por 30 segundos.
- Grabado con ácido fosfórico al 37% por 15 segundos.
- Lavado por 15 segundos y secado por 05 segundos.
- Aplicación del Adhesivo Single Bond Universal (3M ESPE) usando un microbrush desechable friccionando sobre la superficie dentaria por 20 segundos, aireando suavemente por 05 segundos y fotocurado por 20 segundos.
- Restauración final con Resina de supra nano relleno (palfique LX5) como fase rehabilitadora de la pieza 85, realizándose mediante la técnica restauración de resina directa. Se utilizó la técnica incremental, fotopolimerizando 15 segundos cada incremento.
- Desgaste de los excesos, pulido y acabado final.

Similar procedimiento en pieza 54, variando apertura de forma triangular de base vestibular.

En el lado izquierdo se realizó la pulpotomía de las piezas 75, 74 y 64 con aplicación sulfato férrico al 15.5.%, en la pieza 75 bajo el siguiente procedimiento (figura 7):

• Eliminación de dentina blanda con punta diamantada redonda N°014.

• Apertura cameral con punta redonda diamantada redonda N° 023, realizando un esbozo triangular fino con base en mesial, ubicando primero el cuerno mesiovestibular (MV), luego mesiolingual (MV) y distal(D).

- Eliminación de pulpa cameral con cureta de dentina.
- Lavado con Clorhexidina 0.12% + Cloruro de Cetilpiridinio 0.05% (DENTAID S.A.C.).
- Secado y hemostasia con bolita de algodón estéril.
- Aplicación del de sulfato férrico 15.5% durante 15 segundos sobre los muñones radiculares.
- Se retiró exceso con bolita de algodón estéril húmeda.
- Se secado con bolita de algodón estéril seca.
- Como subbase se utilizó OZE (MOYCO) y se condensó con bolita de algodón.
- Como base se aplicó Ionómero de Vidrio Glass Liner (WP Dental) y se realizó el curado con unidad de fotopolimerización por 30 segundos.
- Grabado con ácido fosfórico al 37% por 15 segundos.
- Lavado por 15 segundos y secado por 05 segundos.
- Aplicación del Adhesivo Single Bond Universal (3M ESPE) usando un microbrush desechable friccionando sobre la superficie dentaria por 20 segundos, aireando suavemente por 05 segundos y fotocurado por 20 segundos.
- Restauración final con Resina de supra nanorelleno (palfique LX5) como fase rehabilitadora de la pieza 75, realizándose mediante la técnica de resina directa. bajo la técnica incremental, fotopolimerizando 15 segundos cada incremento.
- Desgaste de los excesos, pulido y acabado final.

Similar procedimiento en 74 y pieza 64, variando en esta la apertura triangular de base distal y vestibular respectivamente.

La fase preventiva se realizó al final con la aplicación de flúor barniz ((3M® CLINPRO WHITE VARNISH con 22,600 ppm de fluoruro y fosfato tricálcico) en los 4 cuadrantes.

2.9 Postoperatorio

Al culminar la fase operatoria se le indica a la madre que el niño debe tomar paracetamol de 120mg/5ml/60ml en jarabe pediátrico 15cc vía oral por 03 días, condicionado al dolor. Al mes después de la intervención, se realiza el control postoperatorio estomatológico donde se evidencia clínicamente ausencia de la sintomatología dolorosa, ausencia de sensibilidad a la percusión, sin movilidad, sin inflamación ni fístula en ninguna pieza con tratamiento pulpar. Se refuerza esta fase de mantenimiento nuevamente con medidas educativas como la motivación y educación de la técnica de cepillado dental con dentífrico fluorado

de 1100 ppm F y uso de cepillo dental pediátrico 03 veces/día, junto con asesoría nutricional para el control de caries dental. Así mismo, se le indica a la madre la importancia de los controles periódicos que debe seguir su menor hijo.

2.10 Resultados

Para la evaluación clínica y radiográfica de los tratamientos pulpares se empleó los criterios establecidos en la "Guía sobre Terapias Pulpares en dientes primarios y permanentes inmaduros" de la American Academy of Pediatric Dentistry (AAPD). Como éxito clínico consigna la ausencia de movilidad patológica [61], inflamación y enrojecimiento de los tejidos gingivales y de trayecto fistuloso o tracto sinuoso; y como éxito radiográfico se consideró la ausencia de ensanchamiento del espacio periodontal, radiolucidez periapical abarcando la furca y reabsorción interna o externa.

Se realizaron controles y evaluación clínica al 1°, 3°, 6° y 9° al 12° mes. Control radiográfico cada 6 meses hasta el año de seguimiento. Al mes se evidencia clínicamente ausencia de la sintomatología dolorosa, ausencia de sensibilidad a la percusión, sin movilidad, sin inflamación gingival o presencia de tracto sinuoso en alguna de las piezas 54, 64, 75, 74, 85, que recibieron tratamiento pulpotomía (figura 9). Hasta el 6to mes se evidenció éxito clínico y radiográfico con ambos métodos (figura 10) (figura 11) (figura 12). Al 12° mes, se observó imágenes compatibles con reabsorción radicular y radiolucidez en la zona interradicular de piezas 75 y 85.

A los 12 meses las piezas 54, 64 y 74 no presentaron sintomatología dolorosa, dolor a la percusión, movilidad, inflamación gingival y ni presencia de fístula. Restauraciones en regular estado de conservación sin signos de filtración (figura 13) (figura 14). Radiográficamente no presentan alteraciones patológicas. A los 12 meses las piezas 75 y 85 presentaron ligera movilidad sin molestia significativa para el paciente, sin sintomatología dolorosa ni presencia de fístula, el paciente realiza con normalidad sus actividades. Restauraciones en regular estado de conservación sin signos de filtración o cambio de coloración. Radiográficamente se observa rizólisis de piezas 75 y 85, con radiolucidez interradicular (figura 15).

El éxito clínico de la pulpotomía con sulfato férrico fue del (3/3) 100% a los 12 meses, sin embargo, el éxito radiográfico de las pulpotomías con sulfato férrico fue de (2/3) 66.6% a los 12 meses. El éxito clínico de las pulpotomías con electrocauterio fue del (2/2) 100% a los 12 meses, pero el éxito radiográfico de la pulpotomía con electrocauterio fue del (1/2) 50% a los 12 meses. La percepción del niño y la familia sobre la importancia de la salud bucal ha cambiado y ahora tiene mayor adherencia con los tratamientos y citas preventivas.

3. DISCUSIÓN

Este estudio evaluó los resultados clínicos y radiográficos en molares deciduos de dos métodos de pulpotomía (aplicación de sulfato férrico y electrocauterio) en un niño con síndrome nefrótico. El síndrome nefrótico es la enfermedad renal pediátrica más común[45], y aunque el manejo médico y estomatológico se conoce por principios fisiológicos, existen muy pocos estudios clínicos con seguimiento de tratamientos pulpares en pacientes con síndrome nefrótico. Estudios posteriores son necesarios para evaluar efectos histológicos y comparar nuevos materiales.

Sirohi et al.[62] reportó en un estudio *in vivo* con un seguimiento de 9 meses éxito clínico de 96% para el sulfato férrico. Sánchez. et al.[63] encontró en su estudio una tasa de éxito clínico para el sulfato férrico al cabo de un año del 100%. Centeno et al.[64] de la misma manera reportó al seguimiento de un año éxito clínico del sulfato férrico del 100%. Huth et al.[65] también reportó el éxito clínico del 100% para sulfato férrico al cabo de un año. En el presente trabajo observamos el éxito clínico del 100% del sulfato férrico después de un año. Lo que coincide con lo reportado en la mayoría de trabajos.

En cuanto al éxito radiográfico del sulfato férrico. Sirohi et al.[62] reportó 84% de éxito al año. Sánchez. et al.[63] encuentra un 83,33% en su trabajo al cabo de 12 meses. Huth et al.[65] reporta un valor similar, 86% y Centeno et al.[64] reporta un éxito del 100%. En el presente estudio encontramos un valor inferior de 66.6%.

Cuando comparamos los resultados clínicos y radiográficos del electrocauterio Yadav et al.[66] en un trabajo de seguimiento de 9 meses encontró un éxito clínico del 100% y radiográfico del 80%. Farrokh Gisoure et al.[67] también en un trabajo de seguimiento de 9 meses reportó un éxito clínico del 87.5% y radiográfico del 95.8%. Khorakian et al.[68] indica en su trabajo un éxito clínico del 100% y radiográfico del 98%. Finalmente Bahroloomi et al.[42] encontró un éxito clínico del 96% y radiográfico del 84%. En nuestro trabajo encontramos un éxito clínico del 100% y radiográfico del 50 % al cabo de un año de seguimiento.

4. CONCLUSIONES

El uso de sulfato férrico y electrocauterio es eficaz y seguro en pacientes con síndrome nefrótico que requieren pulpotomía en dientes deciduos que estén próximos al recambio.

CONFLICTO DE INTERESES

El autor declara no tener conflicto de interés.

APROBACIÓN DEL CONSENTIMIENTO

La madre del paciente autorizó por escrito para utilizar información clínica y material fotográfico.

REFERENCIAS BIBLIOGRÁFICAS

1. Waterhouse PJ, Whitworth JM, Camp JH, Fuks AB. Pediatric Endodontics. En: Cohen's Pathways of the Pulp [Internet]. Elsevier; 2011 [citado 10 de septiembre de 2025]. p. 808-57. DOI: 10.1016/B978-0-323-06489-7.00023-0 Disponible en: https://linkinghub.elsevier.com/retrieve/pii/B9780323064897000230

2. Fuks AB. Pulp therapy for the primary and young permanent dentitions. Dent Clin North Am. julio de 2000;44(3):571-96, vii. PMID: 10925773

3. Dhar V, Marghalani AA, Crystal YO, Kumar A, Ritwik P, Tulunoglu O, et al. Use of Vital Pulp Therapies in Primary Teeth with Deep Caries Lesions. Pediatr Dent. 15 de septiembre de 2017;39(5):146-59. PMID: 29070150

4. Jasper EA. Original Communications; Root-Canal Therapy in Modern Dentistry. [Volume: 75, Issue: 9, September, 1933, pp. 823-829]. https://quod.lib.umich.edu/d/dencos/0527912.0075.001/911

5. Smaïl-Faugeron V, Glenny AM, Courson F, Durieux P, Muller-Bolla M, Fron Chabouis H. Pulp treatment for extensive decay in primary teeth. Cochrane Database Syst Rev. 31 de mayo de 2018;5(5):CD003220. DOI 10.1002/14651858.CD003220.pub3

6. Pannu R. Formocresol in Dental Domain: A Review. 2018;8(9). https://www.semanticscholar.org/paper/Formocresol-in-Dental-Domain%3A-A-Review-Pannu/88223f5f7ff3ad62d30274e980f67c5b645f0d32

7. Lin PY, Chen HS, Wang YH, Tu YK. Primary molar pulpotomy: A systematic review and network meta-analysis. J Dent [Internet]. septiembre de 2014 [citado 30 de mayo de 2023];42(9):1060-77. Disponible en: https://linkinghub.elsevier.com/retrieve/pii/S0300571214000402

8. Zurn D, Seale NS. Light-cured calcium hydroxide vs formocresol in human primary molar pulpotomies: a randomized controlled trial. Pediatr Dent. 2008;30(1):34-41. PMID: 18402097

9. Ansari G, Ranjpour M. Mineral trioxide aggregate and formocresol pulpotomy of primary teeth: a 2-year follow-up. Int Endod J. mayo de 2010;43(5):413-8. DOI :10.1111/j.1365-2591.2010.01695.x. PMID: 20518934

10. Alaçam A, Odabaş ME, Tüzüner T, Sillelioğlu H, Baygin O. Clinical and radiographic outcomes of calcium hydroxide and formocresol pulpotomies performed by dental students. Oral Surg Oral Med Oral Pathol Oral Radiol Endod. noviembre de 2009;108(5):e127-133. DOI: 10.1016/j.tripleo.2009.07.017 . PMID: 19836707

11. Goyal S, Abuwala T, Joshi K, Mehta J, Indushekar KR, Hallikerimath S. The Clinical, Radiographic and Histological evaluation of three different concentrations of Formocresol as a pulpotomy agent. J Int Oral Health JIOH

[Internet]. abril de 2014 [citado 1 de junio de 2023];6(2):118-25. Disponible en: https://www.ncbi.nlm.nih.gov/pmc/articles/PMC4037803/. PMID: 24876712

12. Verma P, Chandra A, Yadav R. Endodontic emergencies: Your medication may be the cause. J Conserv Dent [Internet]. 4 de enero de 2009 [citado 23 de mayo de 2023];12(2):77. Disponible en: https://www.jcd.org.in/article.asp?issn=0972-0707;year=2009;volume=12;issue=2;spage=77;epage=79;aulast=Verma;type=0. DOI: 10.4103/0972-0707.55623. PMID: 20617072

13. Milnes AR. Is Formocresol Obsolete? A Fresh Look at the Evidence Concerning Safety Issues. J Endod [Internet]. julio de 2008 [citado 23 de mayo de 2023];34(7):S40-6. Disponible en: https://linkinghub.elsevier.com/retrieve/pii/S0099239908002562. DOI: 10.1016/j.joen.2008.03.008.

14. Issrani R. Exploring the properties of formocresol in dentistry---a comprehensive review. J Clin Pediatr Dent [Internet]. 2023 [citado 1 de junio de 2023]; Disponible en: https://www.jocpd.com/articles/10.22514/jocpd.2023.020. DOI: 10.22514/jocpd.2023.020.

15. Ke Y, Qin X, Zhang Y, Li H, Li R, Yuan J, et al. In vitro study on cytotoxicity and intracellular formaldehyde concentration changes after exposure to formaldehyde and its derivatives. Hum Exp Toxicol [Internet]. 1 de agosto de 2014 [citado 15 de junio de 2023];33(8):822-30. Disponible en: https://doi.org/10.1177/0960327113510538. DOI: 10.1177/0960327113510538

16. Igna A. Vital Pulp Therapy in Primary Dentition: Pulpotomy-A 100-Year Challenge. Child Basel Switz. 24 de septiembre de 2021;8(10):841. DOI: 10.3390/children8100841. PMID: 34682106.

17. Myers R, Pashley H, Whitford M, Ralph D. Tissue changes induced by the absorption of formocresol from pulpotomy sites in dogs. https://www.aapd.org/globalassets/media/publications/archives/myers-05-01.pdf

18. Boj JR, Marco I, Cortés O, Canalda C. The acute nephrotoxicity of systemically administered formaldehyde in rats. Eur J Paediatr Dent. marzo de 2003;4(1):16-20. PMID: 12870983.

19. Ramos C de O, Nardeli CR, Campos KKD, Pena KB, Machado DF, Bandeira ACB, et al. The exposure to formaldehyde causes renal dysfunction, inflammation and redox imbalance in rats. Exp Toxicol Pathol Off J Ges Toxikol Pathol. 5 de julio de 2017;69(6):367-72. DOI: 10.1016/j.etp.2017.02.008.

20. Abu-Amer N, Silberstein N, Kunin M, Mini S, Beckerman P. Acute Kidney Injury following Exposure to Formaldehyde-Free Hair-Straightening Products. Case Rep Nephrol Dial [Internet]. 11 de julio de 2022 [citado 13 de junio de 2023];12(2):112-6. Disponible en: https://doi.org/10.1159/000525567. DOI: 10.1159/000525567

21. Myers DR, Shoaf HK, Dirksen TR, Pashley DH, Whitford GM, Reynolds KE. Distribution of 14C-formaldehyde after pulpotomy with formocresol. J Am Dent Assoc [Internet]. mayo de 1978 [citado 15 de junio de 2023];96(5):805-13. Disponible en: https://linkinghub.elsevier.com/retrieve/pii/S0002817778650322. DOI: 10.14219/jada.archive.1978.0187.

22. Athanassiadis B, George GA, Abbott PV, Wash LJ. A review of the effects of formaldehyde release from endodontic materials. Int Endod J [Internet]. septiembre de 2015 [citado 13 de junio de 2023];48(9):829-38. Disponible en: https://onlinelibrary.wiley.com/doi/10.1111/iej.12389. DOI: 10.1111/iej.12389

23. Ketley CE, Goodman JR. Formocresol toxicity: is there a suitable alternative for pulpotomy of primary molars? Int J Paediatr Dent [Internet]. agosto de 1991 [citado 4 de julio de 2023];1(2):67-72. Disponible en: https://onlinelibrary.wiley.com/doi/10.1111/ipd.1991.1.2.67. DOI: 10.1111/ipd.1991.1.2.67.

24. Borges De Menezes JVN, Takamori ER, Borro Bijella MFT, Granjeiro JM. In vitro toxicity of MTA Compared with other Primary Teeth Pulpotomy Agents. J Clin Pediatr Dent [Internet]. 1 de abril de 2009 [citado 4 de julio de 2023];33(3):217-22. Disponible en: https://meridian.allenpress.com/jcpd/article/33/3/217/78684/In-vitro-toxicity-of-MTA-Compared-with-other. DOI: 10.17796/jcpd.33.3.cq7677j4l532r1rg

25. Heck HD, Casanova M, Starr TB. Formaldehyde toxicity--new understanding. Crit Rev Toxicol. 1990;20(6):397-426. DOI: 10.3109/10408449009029329

26. Restani P, Galli CL. Oral toxicity of formaldehyde and its derivatives. Crit Rev Toxicol. 1991;21(5):315-28. DOI: 10.3109/10408449109019569

27. Swenberg JA, Moeller BC, Lu K, Rager JE, Fry RC, Starr TB. Formaldehyde Carcinogenicity Research: 30 Years and Counting for Mode of Action, Epidemiology, and Cancer Risk Assessment. Toxicol Pathol [Internet]. febrero de 2013 [citado 18 de septiembre de 2025];41(2):181-9. Disponible en: https://journals.sagepub.com/doi/10.1177/0192623312466459. DOI: 10.1177/0192623312466459

28. Lewis B. The obsolescence of formocresol. Br Dent J [Internet]. diciembre de 2009 [citado 18 de septiembre de 2025];207(11):525-8. Disponible en: https://www.nature.com/articles/sj.bdj.2009.1103: DOI: 10.1038/sj.bdj.2009.1103

29. Fischer DE. Tissue management: a new solution to an old problem. Gen Dent. 1987;35(3):178-82. PMID: 3305151

30. Fuks AB, Holan G, Davis JM, Eidelman E. Ferric sulfate versus dilute formocresol in pulpotomized primary molars: long-term follow up. Pediatr Dent. 1997;19(5):327-30. PMID: 9260226.

31. Ibricevic H, Al-Jame Q. Ferric sulphate and formocresol in pulpotomy of primary molars: long term follow-up study. Eur J Paediatr Dent. marzo de 2003;4(1):28-32. PMID: 12870985

32. Cordell S, Kratunova E, Marion I, Alrayyes S, Alapati SB. A Randomized Controlled Trial Comparing the Success of Mineral Trioxide Aggregate and Ferric Sulfate as Pulpotomy Medicaments for Primary Molars. J Dent Child Chic Ill. 15 de mayo de 2021;88(2):120-8. PMID: 34321144

33. Bandi M, Mallineni S, Nuvvula S. Clinical applications of ferric sulfate in dentistry: A narrative review. J Conserv Dent [Internet]. 2017 [citado 23 de mayo de 2023];20(4):278. Disponible en: http://www.jcd.org.in/text.asp?2017/20/4/278/219198. DOI: 10.4103/JCD.JCD_259_16

34. Lin YT, Lin YTJ. Success rates of mineral trioxide aggregate, ferric sulfate, and sodium hypochlorite pulpotomies: A prospective 24-month study. J Formos Med Assoc Taiwan Yi Zhi. junio de 2020;119(6):1080-5. DOI: 10.1016/j.jfma.2019.10.004.

35. Fang RR, Chang KY, Lin YT, Lin YTJ. Comparison of long-term outcomes between ferric sulfate pulpotomy and indirect pulp therapy in primary molars. J Dent Sci [Internet]. junio de 2019 [citado 23 de mayo de 2023];14(2):134-7. Disponible en: https://www.ncbi.nlm.nih.gov/pmc/articles/PMC6558347/. DOI: 10.1016/j.jds.2019.03.008

36. Atasever G, Keceli TI, Uysal S, Gungor HC, Olmez S. Primary molar pulpotomies with different hemorrhage control agents and base materials: A randomized clinical trial. Niger J Clin Pract. marzo de 2019;22(3):305-12. DOI: 10.4103/njcp.njcp_369_18

37. Dean JA. Treatment of Deep Caries, Vital Pulp Exposure, and Pulpless Teeth. En: McDonald and Avery's Dentistry for the Child and Adolescent [Internet]. Elsevier; 2016 [citado 23 de mayo de 2023]. p. 221-42. Disponible en: https://linkinghub.elsevier.com/retrieve/pii/B9780323287456000132. DOI: 10.1016/B978-0-323-28745-6.00013-2

38. Mack RB, Dean JA. Electrosurgical pulpotomy: a retrospective human study. ASDC J Dent Child. 1993;60(2):107-14. . PMID: 8486853

39. Chen J, Jorden M. Materials for primary tooth pulp treatment: the present and the future. Endod Top [Internet]. septiembre de 2010 [citado 18 de septiembre de 2025];23(1):41-9. Disponible en: https://onlinelibrary.wiley.com/doi/10.1111/j.1601-1546.2012.00289.x. DOI: 10.1111/j.1601-1546.2012.00289.x

40. Cordero I. Electrosurgical units – how they work and how to use them safely. Community Eye Health [Internet]. 2015 [citado 11 de julio de 2023];28(89):15-6. Disponible en: https://www.ncbi.nlm.nih.gov/pmc/articles/PMC4579996/. PMID: 26435589

41. Stringhini Junior E, Vitcel M, Oliveira L. Evidence of pulpotomy in primary teeth comparing MTA, calcium hydroxide, ferric sulphate, and electrosurgery with formocresol. Eur Arch Paediatr Dent Off J Eur Acad Paediatr Dent. 2 de abril de 2015;16. DOI: 10.1007/s40368-015-0174-z

42. Bahrololoomi Z, Moeintaghavi A, Emtiazi M, Hosseini G. Clinical and radiographic comparison of primary molars after formocresol and electrosurgical pulpotomy: a randomized clinical trial. Indian J Dent Res Off Publ Indian Soc Dent Res. 2008;19(3):219-23. DOI: 10.4103/0970-9290.42954

43. Brinkmann F, Hüttner R, Mehner PJ, Henkel K, Paschew G, Herzog M, et al. Temperature profile and residual heat of monopolar laparoscopic and endoscopic dissection instruments. Surg Endosc [Internet]. 1 de junio de 2022 [citado 11 de julio de 2023];36(6):4507-17. Disponible en: https://doi.org/10.1007/s00464-021-08804-4. DOI: 10.1007/s00464-021-08804-4

44. Gupta. Comparative evaluation of formocresol and electrosurgical pulpotomy in human primary teeth- An *in vivo* study [Internet]. [citado 23 de mayo de 2023]. Disponible en: https://www.ijofo.org/article.asp?issn=2542-5013;year=2018;volume=3;issue=1;spage=21;epage=25;aulast=Gupta

45. Noone DG, Iijima K, Parekh R. Idiopathic nephrotic syndrome in children. The Lancet [Internet]. 7 de julio de 2018 [citado 8 de octubre de 2025];392(10141):61-74. Disponible en: https://www.thelancet.com/journals/lancet/article/PIIS0140-6736(18)30536-1/abstract: DOI: 10.1016/S0140-6736(18)30536-1

46. Mattoo TK, Sanjad S. Current Understanding of Nephrotic Syndrome in Children. Pediatr Clin North Am. diciembre de 2022;69(6):1079-98. DOI: 10.1016/j.pcl.2022.08.002.

47. Trautmann A, Boyer O, Hodson E, Bagga A, Gipson DS, Samuel S, et al. IPNA clinical practice recommendations for the diagnosis and management of children with steroid-sensitive nephrotic syndrome. Pediatr Nephrol Berl Ger [Internet]. 2023 [citado 8 de octubre de 2025];38(3):877-919. Disponible en: https://pmc.ncbi.nlm.nih.gov/articles/PMC9589698/. DOI: 10.1007/s00467-022-05739-3

48. Notice. Kidney Int Suppl [Internet]. junio de 2012 [citado 18 de julio de 2023];2(2):139. Disponible en: https://linkinghub.elsevier.com/retrieve/pii/S2157171615310686. DOI: 10.1038/kisup.2012.9

49. Noone DG, Iijima K, Parekh R. Idiopathic nephrotic syndrome in children. Lancet Lond Engl. 7 de julio de 2018;392(10141):61-74. DOI: 10.1016/S0140-6736(18)30536-1

50. Eddy AA, Symons JM. Nephrotic syndrome in childhood. Lancet Lond Engl. 23 de agosto de 2003;362(9384):629-39. DOI: 10.1016/S0140-6736(03)14184-0

51. Kemper MJ, Valentin L, Van Husen M. Difficult-to-treat idiopathic nephrotic syndrome: established drugs, open questions and future options. Pediatr Nephrol [Internet]. octubre de 2018 [citado 18 de julio de 2023];33(10):1641-9. Disponible en: http://link.springer.com/10.1007/s00467-017-3780-7. DOI: 10.1007/s00467-017-3780-7

52. Ashwell JD, Lu FW, Vacchio MS. Glucocorticoids in T cell development and function*. Annu Rev Immunol. 2000;18:309-45. DOI: 10.1146/annurev.immunol.18.1.309

53. Parahitiyawa NB, Jin LJ, Leung WK, Yam WC, Samaranayake LP. Microbiology of Odontogenic Bacteremia: beyond Endocarditis. Clin Microbiol Rev [Internet]. enero de 2009 [citado 8 de octubre de 2025];22(1):46-64. Disponible en: https://pmc.ncbi.nlm.nih.gov/articles/PMC2620633/. DOI: 10.1128/CMR.00028-08

54. Siqueira JF, Rôças IN. Microbiology and Treatment of Acute Apical Abscesses. Clin Microbiol Rev [Internet]. abril de 2013 [citado 8 de octubre de 2025];26(2):255-73. Disponible en: https://pmc.ncbi.nlm.nih.gov/articles/PMC3623375/. DOI: 10.1128/CMR.00082-12

55. Nair PNR. Pathogenesis of Apical Periodontitis and the Causes of Endodontic Failures. Crit Rev Oral Biol Med [Internet]. 1 de noviembre de 2004 [citado 8 de octubre de 2025];15(6):348-81. Disponible en: https://doi.org/10.1177/154411130401500604. DOI: 10.1177/154411130401500604

56. Baldassari CM, Howell R, Amorn M, Budacki R, Choi S, Pena M. Complications in pediatric deep neck space abscesses. Otolaryngol--Head Neck Surg Off J Am Acad Otolaryngol-Head Neck Surg. abril de 2011;144(4):592-5. DOI: 10.1177/0194599810393882. PMID: 21493241

57. Perina V, Szaraz D, Harazim H, Urik M, Klabusayova E. Paediatric Deep Neck Infection—The Risk of Needing Intensive Care. Children [Internet]. 29 de junio de 2022 [citado 8 de agosto de 2023];9(7):979. Disponible en: https://www.ncbi.nlm.nih.gov/pmc/articles/PMC9315740/. DOI : 10.3390/children9070979. PMID: 35883963

58. Lombel RM, Gipson DS, Hodson EM. Treatment of steroid-sensitive nephrotic syndrome: new guidelines from KDIGO. Pediatr Nephrol [Internet]. marzo de 2013 [citado 8 de octubre de 2025];28(3):415-26. Disponible en: http://link.springer.com/10.1007/s00467-012-2310-x. DOI: 10.1007/s00467-012-2310-x

59. Roda RP, Jiménez Y, Carbonell E, Gavaldá C, Muñoz MM, Pérez S. Bacteremia originating in the oral cavity. A review. Med Oral Patol Oral Cir Bucal. 2008; PMID: 18521055. https://pubmed.ncbi.nlm.nih.gov/18521055/

60. Wu HM, Tang J, Cao L, Sha ZH, Li Y. Interventions for preventing infection in nephrotic syndrome. Cochrane Database Syst Rev [Internet]. 18 de abril de 2012

[citado 8 de octubre de 2025];2012(4):CD003964. Disponible en: https://pmc.ncbi.nlm.nih.gov/articles/PMC6485906/. DOI: 10.1002/14651858.CD003964.pub3

61. Kaya C, Elbay ÜŞ, Elbay M, Uçar G. The comparison of calcium hydroxide + biostimulation, calcium hydroxide, formocresol, and MTA pulpotomies without biostimulation in primary teeth: 12-months clinical and radiographic follow-up. Lasers Med Sci [Internet]. julio de 2022 [citado 13 de noviembre de 2024];37(5):2545-54. Disponible en: https://link.springer.com/10.1007/s10103-022-03536-w. DOI: 10.1007/s10103-022-03536-w.

62. Sirohi K, Marwaha M, Gupta A, Bansal K, Srivastava A. Comparison of Clinical and Radiographic Success Rates of Pulpotomy in Primary Molars using Ferric Sulfate and Bioactive Tricalcium Silicate Cement: An in vivo Study. Int J Clin Pediatr Dent. 2017;10(2):147-51. DOI: 10.5005/jp-journals-10005-1425

63. Sánchez CZ, González CV, Melendez JD, Rojas DA. Pulpotomías con Sulfato Férrico y MTA en Dientes Primarios: Serie de Casos. C. https://www.scielo.cl/scielo.php?script=sci_arttext&pid=S0718-381X2011000100012

64. Centeno JE, Gonzalez J, Nava J, Zárate N, Centeno M, Palomares M. Comparacion de la efectividad del Sulfato Férrico como método alternativo en Pulpotomías infantiles in vivo. 1 de enero de 2019; https://www.ortodoncia.ws/publicaciones/2011/art-28/

65. Huth KC, Paschos E, Hajek-Al-Khatar N, Hollweck R, Crispin A, Hickel R, et al. Effectiveness of 4 Pulpotomy Techniques—Randomized Controlled Trial. J Dent Res [Internet]. diciembre de 2005 [citado 21 de noviembre de 2025];84(12):1144-8. Disponible en: https://journals.sagepub.com/doi/10.1177/154405910508401210. DOI: 10.1177/154405910508401210

66. Yadav P, Indushekar K, Saraf B, Sheoran N, Sardana D. Comparative evaluation of Ferric Sulfate, Electrosurgical and Diode Laser on human primary molars pulpotomy: an “in-vivo” study. Laser Ther [Internet]. 27 de marzo de 2014 [citado 21 de noviembre de 2025];23(1):41-7. Disponible en: https://pmc.ncbi.nlm.nih.gov/articles/PMC3999430/: DOI: 10.5978/islsm.14-OR-05. PMID: 24771970

67. Farrokh Gisoure E. Comparison of Three Pulpotomy Agents in Primary Molars: A Randomised Clinical Trial. Iran Endod J [Internet]. 2011 [citado 21 de noviembre de 2025];6(1):11-4. Disponible en: https://pmc.ncbi.nlm.nih.gov/articles/PMC3471587/. PMID: 23130049

68. Khorakian F, Mazhari F, Asgary S, Sahebnasagh M, Alizadeh Kaseb A, Movahhed T, et al. Two-year outcomes of electrosurgery and calcium-enriched mixture pulpotomy in primary teeth: a randomised clinical trial. Eur Arch Paediatr Dent [Internet]. agosto de 2014 [citado 21 de noviembre de 2025];15(4):223-8.

Disponible en: http://link.springer.com/10.1007/s40368-013-0102-z. DOI: 10.1007/s40368-013-0102-z

ANEXO A

Figura 1: *Paciente con Síndrome Nefrótico. Fotos extraorales iniciales*



Figura 1 A: *Fotografía extraoral frontal*

Figura 1 B: *Fotografía extraoral lateral Izquierda*

Figura 2: fotografías intraorales iniciales



Figura 2 A: *Fotografía intraoral lateral derecha*

Figura 2 B: *Fotografía intraoral de frente, se observa diastemas y piezas 41 y 31 en erupción*

Figura 2 C: *Fotografía intraoral lateral izquierda*



Figura 2 D: *Fotografía intraoral oclusal superior. Se observa lesiones profundas en 54 y 64*

Figura 2 E: *Fotografía intraoral oclusal inferior. Se observa lesiones profundas en 74, 75, 84 y 85*

Figura 3: *Odontograma inicial*

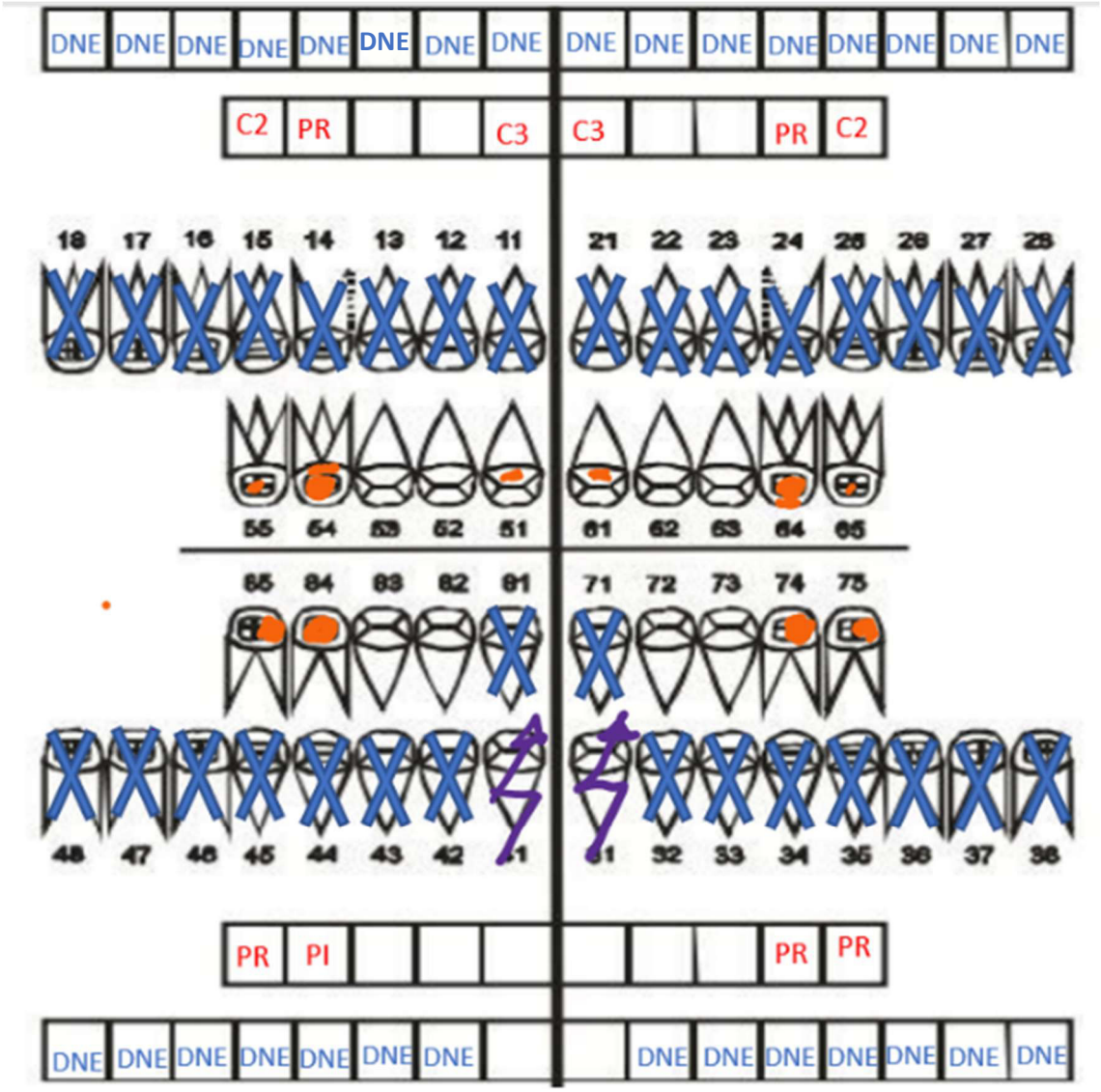

Figura 4: *Radiografías periapicales iniciales*



Figura 4 A. *Pieza 54: imagen radiolúcida oclusodistal próximo a pulpa con 1/3 de reabsorción radicular. Compatible con pulpitis reversible.*



Figura 4 B. *Pieza 64: imagen radiolúcida ocluso distal próximo a pulpa con 1/3 de reabsorción radicular. Compatible con pulpitis reversible.*



Figura 4 C *Pieza 85: imagen radiolúcida oclusomesial próximo a pulpa con 1/3 de reabsorción radicular. Compatible con pulpitis reversible.*

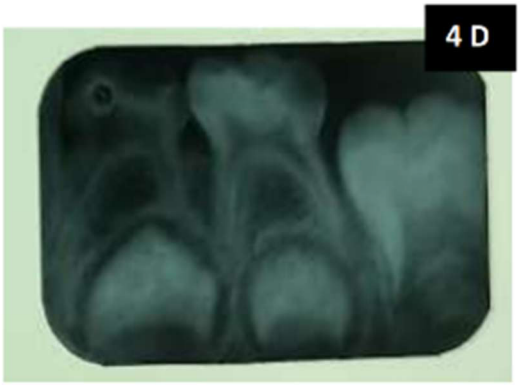

Figura 4 D: *Pieza 75: imagen radiolúcida oclusodistal próximo a pulpa con 1/3 de reabsorción radicular. Compatible con pulpitis reversible.*

Pieza 74: imagen radiolúcida oclusodistal próximo a pulpa con 1/3 de reabsorción radicular. Compatible con pulpitis reversible.

Figura 5: *Radiografías panorámica inicial*

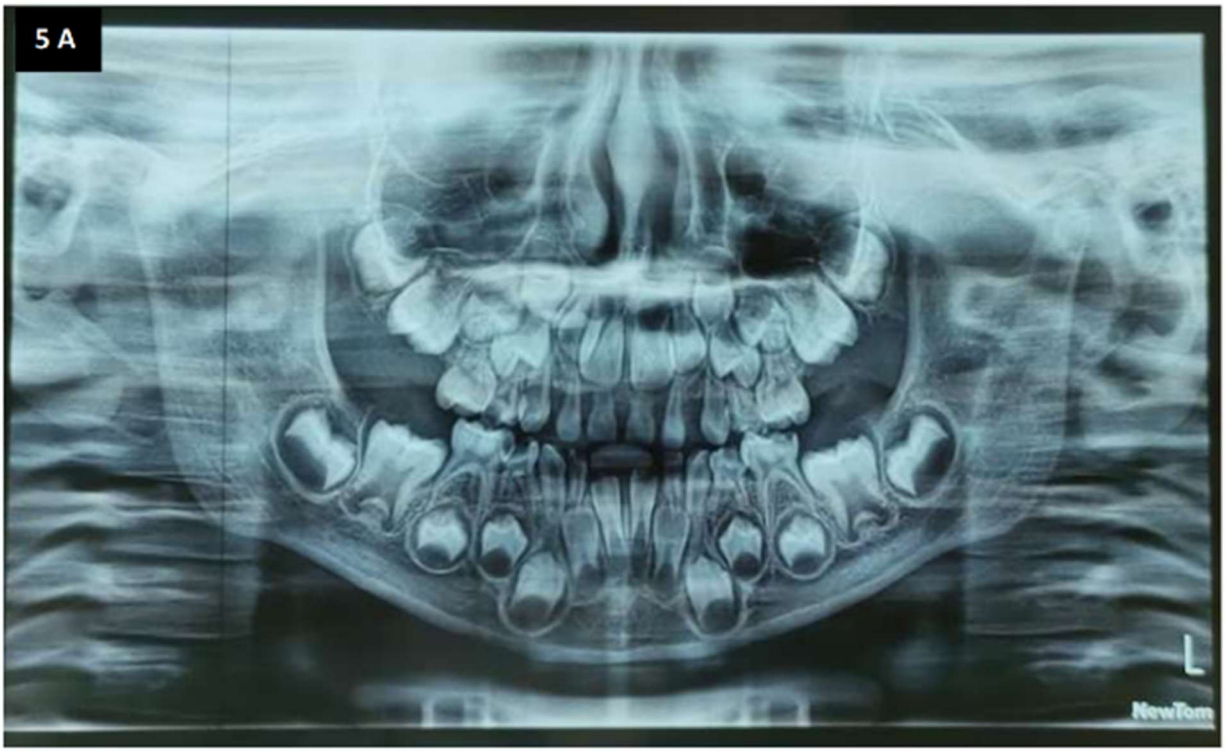

Figura 5 A: *Radiografía panorámica inicial: se observa ambas articulaciones temporomandibulares (ATMs) simétricas, el maxilar superior y mandíbula sin alteración anatómica y sin imágenes sugestivas de alteración, senos maxilares bilaterales permeables de aspecto conservado, la mandíbula con trabéculado óseo normal y espacios medulares conservados. Presenta 18 dientes primarios erupcionados, 2 piezas permanentes en erupción (pieza 41 y 31). 28 gérmenes de piezas permanentes en con sus respectivos estadios de Nolla: piezas 17, 27, 37 y 47 Nolla 4; piezas 15, 14, 13, 23, 24, 25, 35, 34, 33, 43, 44 y 45 en Nolla 5; piezas 16, 12, 11, 21, 22, 26, 32, 36, 42 y 46 en Nolla 6; finalmente 31 y 41 en Nolla 7. Piezas 54, 64, 75, 74 y 85 con imagen radiolúcida próxima a pulpa compatible con pulpitis reversible. Pieza 84 con imagen radiolúcida con aparente compromiso pulpar compatible con pulpitis irreversible.*

Figura 6: *Fase operatoria: Pulpotomía en pieza 85 con electrocauterio*







Figura 6 A: *Remoción de dentina blanda con punta 014 y apertura de pieza 85 con punta diamantada N° 023 y eliminación de pulpa cameral con cureta de*

Figura 6 B: Hemostasia con bolita de algodón estéril y *Aplicación del electrodo por 2 segundos a una distancia de 1 mm a una potencia de 25 Watts*

Figura 6 C: *Irrigación con* Clorhexidina 0.12% + Cloruro de Cetilpiridinio 0.05% *y secado con bolita de algodón estéril, luego se condensa la sub base de OZE con una bolita de algodón.*





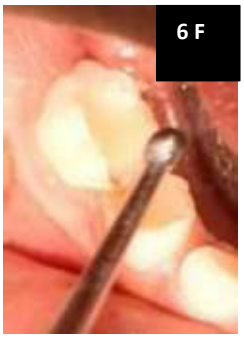



Figura 6 D: *Retiro de excesos y aplicación de ionómero fotocurable (Glass Liner).*

Figura 6 E: *Grabado con ácido orto fosfórico al 37% por 15 segundos. Posterior lavado, secado y aplicación del adhesivo* Single Bond Universal (3M ESPE). Frotar con microbrush 20 segundos

Figura 6 F: *reconstrucción con resina* supra nano relleno (palfique LX5), fotopolimerizando 15 segundos cada incremento.

Figura 6 G: *reconstrucción con resina terminada.*

Figura 7: *Fase operatoria: Pulpotomía con Sulfato férrico*



Figura 7 A: Se utilizó Astringedent™ de Ultradent, sulfato férrico al 15,5 %.



Figura 7 B: Se dispensó en bolitas de algodón en un vaso dapen estéril.



Figura 7 C: remoción de dentina blanda con punta redonda diamantada de 014 y apertura con una punta redonda N° 023 de piezas 74 y 75. Seguido de eliminación de pulpa cameral con cureta de dentina



Figura 7 D: Lavado con Clorhexidina 0.12% + Cloruro de Cetilpiridinio 0.05% y hemostasia con bolita de algodón estéril. Aplicación de sulfato férrico por 15 segundos en piezas 74 y 75. Se retiro exceso con bolita de algodón estéril húmeda



Figura 7 E: Aplicación de subbase de OZE en piezas 74 y 75. Compactando con una bolita de algodón estéril. Posteriormente se retiraron los excesos.

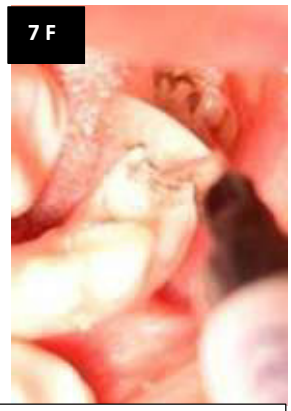

Figura 7 F: Aplicación de ionómero de vidrio fotocurable (Glass Liner) en 74 y 75.



Figura 7 G: Grabado acido en 74 y 75 con ácido ortofosfórico al 37 % por 15 segundos y lavado por 15 segundos. seguido de secado.

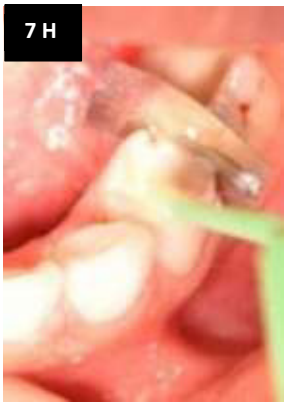

Figura 7 H: Aplicación adhesión con microbrush, frotando 20 segundos y aireado por 5 segundos. seguido de aplicación de resina de manera incremental, fotocurado 15 segundos cada incremento.



Figura 7 I: Restauración terminada en 74 y 75.

Figura 8: *Fotografías intraorales: Post operatorio día del alta*



Figura 8 A: *Fotografía intraoral lateral derecha*



Figura 8 B: *Fotografía intraoral de frente, se observa diastemas y piezas 41 y 31 en erupción*



Figura 8 C: *Fotografía intraoral lateral izquierda*



Figura 8 D: *Fotografía intraoral oclusal superior. Se restauraciones de resina en buen estado de conservación en 54, 64, 55, 65, 51*



Figura 8 E: *Fotografía intraoral oclusal inferior. Restauraciones con resina en 74, 75, 84 y 85. Piezas 71 y 72 en proceso de erupción.*

Figura 9: *Radiografías periapicales 1 mes de control.*

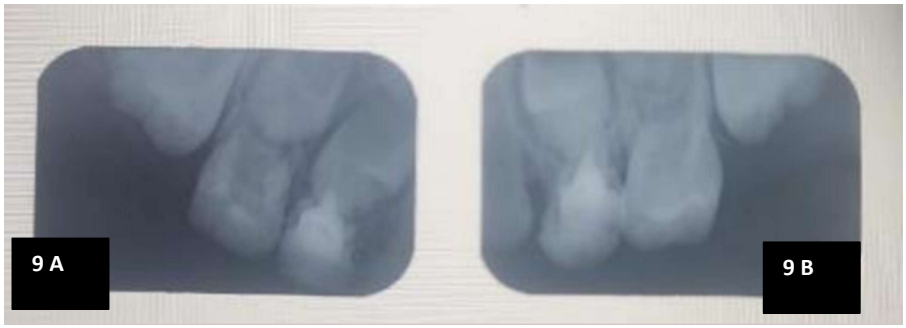

Figura 4 A. *Radiografía periapical pieza 54: presenta imagen radiopaca en cámara y en superficie oclusodistal. Con 1/3 de reabsorción radicular, ausencia de patología radicular. Compatible con pulpotomía y con adecuado sellado de la restauración.*

Figura 4 B. *Radiografía periapical pieza 64: presenta imagen radiopaca en cámara pulpar y en oclusodistal. Con 1/3 de reabsorción radicular, ausencia de patología radicular. Compatible con pulpotomía y con adecuado sellado de la restauración.*

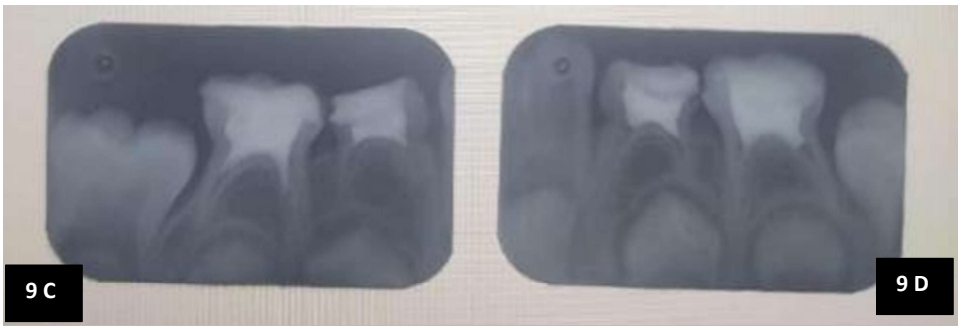

Figura 4 C. Radiografía periapical piezas 85: se observa imagen radiopaca en cámara y superficie oclusomesial, con 1/3 de reabsorción radicular. Compatible con tratamiento pulpar y adecuado sellado de la restauración. Ausencia de patología radicular

Figura 4 D. Pieza 74: presenta imagen radiopaca en cámara pulpar y oclusodistal, con 1/3 de reabsorción radicular. Compatible con pulpotomía con adecuado sellado de la restauración oclusodistal. Ausencia de patología radicular

75 presenta imagen radiopaca en cámara pulpar y oclusodistal, con 1/3 de reabsorción radicular. Compatible con pulpotomía con adecuado sellado de la restauración oclusodistal. Ausencia de patología radicular

Figura 10: *Control a los 6 meses: Fotos extraorales*



Figura 10 A: *Fotografía extraoral frontal*

Figura 10 B: *Fotografía extraoral frontal*

Figura 10 C: *Fotografía extraoral lateral Izquierda*

Figura 11: *Control a los 6 meses*: *Fotos intraorales*



Figura 11 A: *Fotografía intraoral lateral derecha*

Figura 11 B: *Fotografía intraoral de frente, se observa ausencia de pieza 51. Pieza 61 próxima a exfoliación.*

Figura11 C: *Fotografía intraoral lateral izquierda*



Figura 11 D: *Fotografía intraoral oclusal superior. Se restauraciones con resina en buen estado de conservación en 54, 64, 55, 65, 61. Pieza 61 próxima a exfoliación.*

Figura 11 E: *Fotografía intraoral oclusal inferior. Restauraciones con resina en buen estado de conservación en 74, 75, 84 y 85.*

Figura 12: *Radiografía panorámica a los 6 meses*



Figura 12 A: *radiografía panorámica a los 6 meses se observa ambas articulaciones temporomandibulares (ATMs) simétricas, el maxilar superior y mandíbula sin alteración anatómica y sin imágenes sugestivas de alteración, senos maxilares bilaterales permeables de aspecto conservado, la mandíbula con trabéculado óseo normal y espacios medulares conservados. Presenta 17 dientes primarios erupcionados, 2 piezas permanentes erupcionados (pieza 41 y 31), 28 gérmenes de piezas permanentes con sus respectivos estadios de Nolla: piezas 17, 15, 14, 13, 23, 24, 25, 27, 37, 35, 34, 33, 43, 44, 45, 47 en Nolla5; piezas 12 y 22 en Nolla 6; piezas 16, 11, 21, 26, 36, 32, 42, 46 en Nolla7; piezas 41 y 31 en Nolla 8. Piezas 54, 64, 75, 74 y 85 con imagen radiopaca en cámara y superficies oclusales compatible con pulpotomía sin patología radicular. Pieza 84 con imagen radiolúcida en cámara y superficie oclusal compatible con tratamiento pulpar con signos de reabsorción radicular.*

Figura 13: *Control a los 12 meses. Fotos extra orales*

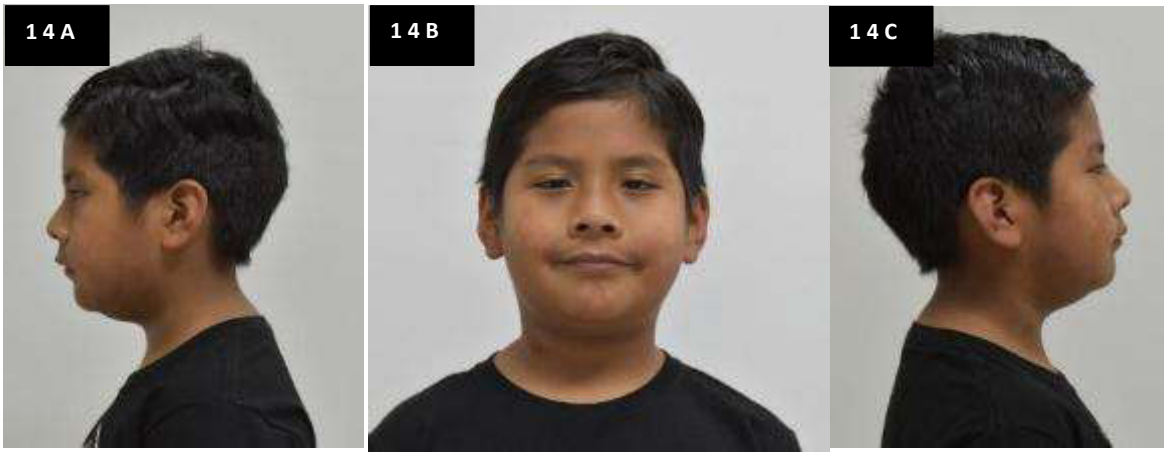

Figura 14 A: *Fotografía extraoral frontal.*

Figura 14 B: *Fotografía extraoral frontal.*

Figura 14 C: *Fotografía extraoral lateral Izquierda.*

Figura 14: *Control 12 meses. Fotos intraorales*



Figura 15 A: *Fotografía intraoral lateral derecha*

Figura 15 B: *Fotografía intraoral de frente*

Figura15 C: *Fotografía intraoral lateral izquierda*



Figura 15 D: *Fotografía intraoral oclusal superior. Restauraciones con resina en buen estado de conservación en 54, 64, 55, 65, 61. Pieza 16 y 26 en erupción.*

Figura 15 E: *Fotografía intraoral oclusal inferior. Restauraciones con resina en regular estado de conservación en 74, 75, 84 y 85.*

Figura 15: *Radiografía panorámica a los 12 meses*



Figura 16 A: *Radiografía panorámica a los 12 meses. Se observa ambas articulaciones temporomandibulares (ATMs) simétricas, el maxilar superior y mandíbula sin alteración anatómica y sin imágenes sugestivas de alteración, senos maxilares bilaterales permeables de aspecto conservado, la mandíbula con trabéculado óseo normal y espacios medulares conservados. Presenta 14 dientes primarios erupcionados, 10 piezas permanentes erupcionadas (pieza 16, 11, 21, 26, 36, 72, 71, 81, 82, 46), 28 gérmenes de piezas permanentes con sus respectivos estadios de Nolla: 17, 15, 14, 13, 23, 24, 25, 27, 37, 35, 34, 33, 43, 44, 45 y 47 en Nolla 5; piezas 16, 12, 22, 26, 36 y 46 en Nolla 7; finalmente 11, 21, 32, 31, 41 y 42 en Nolla 8. Piezas 54, 64 y,74 con imagen radiopaca en cámara y superficies oclusales compatible con pulpotomía sin patología pulpar. Piezas 75 y 85 con imagen radiopaca en cámara y superficies oclusales compatible con pulpotomía con reabsorción radicular casi completa.*

ANEXO B: EXÁMENES PREOPERATORIOS PARA PROCEDIMIENTO DE ANESTESIA GENERAL

(FASE PREOPERATORIA)

EXÁMENES DE LABORATORIO

Hemograma completo

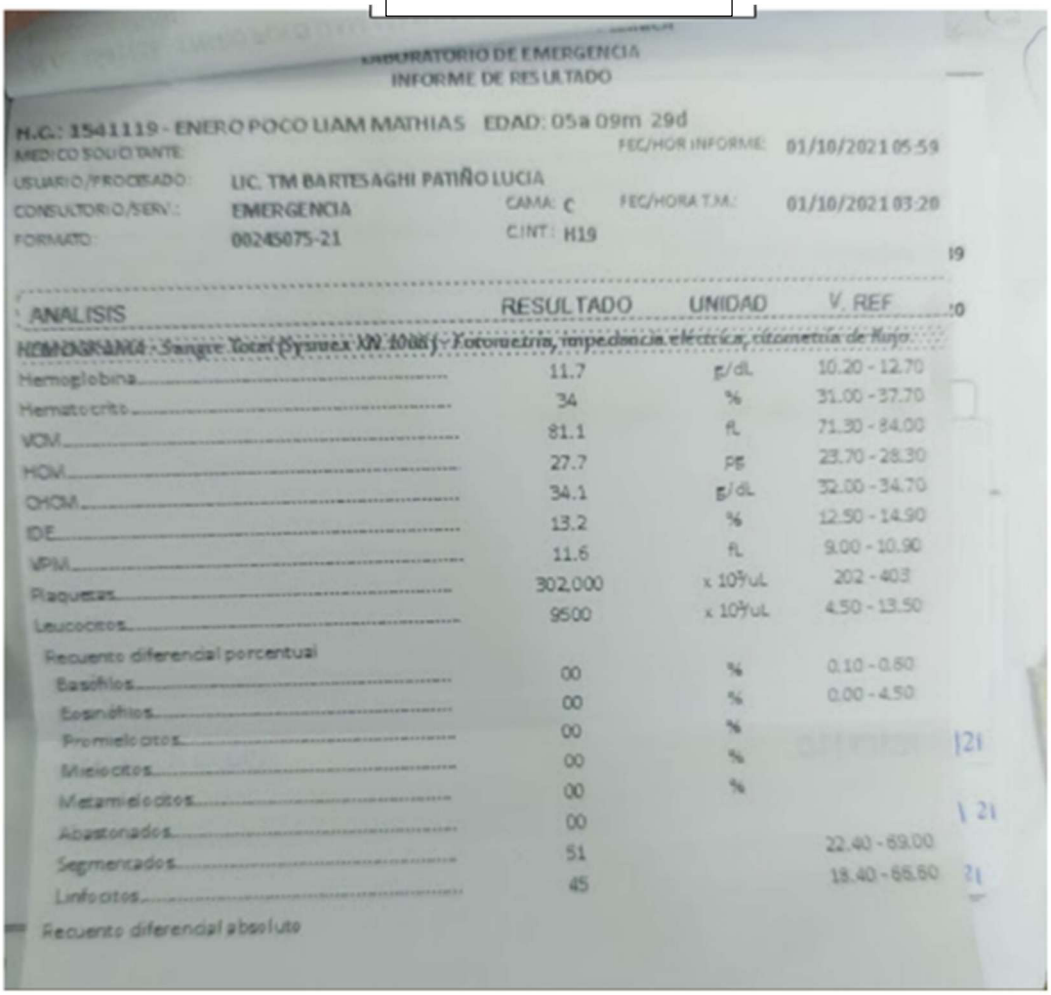

LABORATORIO DE EMERGENCIA
INFORME DE RESULTADO

H.C.: 1541119 - ENERO POCO LIAM MATHIAS EDAD: 05a 09m 29d
MEDICO SOLICITANTE:
FEC/HOR INFORME: 01/10/2021 05:59
USUARIO/PROCESADO: LIC. TM BARTESAGHI PATIÑO LUCIA
CONSULTORIO/SERV.: EMERGENCIA CAMA: C FEC/HORA T.M.: 01/10/2021 03:20
FORMATO: 00245075-21 C.INT: H19

ANALISIS	RESULTADO	UNIDAD	V. REF
HEMOGRAMA - Sangre total Cyanex XN 1000 y Fotometría, impedancia eléctrica, citometría de flujo			
Hemoglobina	11.7	g/dL	10.20 - 12.70
Hematocrito	34	%	31.00 - 37.70
VCM	81.1	fL	71.30 - 84.00
HCM	27.7	PB	23.70 - 28.30
CHCM	34.1	g/dL	32.00 - 34.70
IDE	13.2	%	12.50 - 14.90
VPM	11.6	fL	9.00 - 10.90
Plaquetas	302.000	x 10^3/uL	202 - 403
Leucocitos	9500	x 10^3/uL	4.50 - 13.50
Recuento diferencial porcentual			
Basófilos	00	%	0.10 - 0.60
Eosinófilos	00	%	0.00 - 4.50
Promielocitos	00	%	
Mielocitos	00	%	
Metamielocitos	00	%	
Abastonados	00		
Segmentados	51		22.40 - 69.00
Linfocitos	45		18.40 - 66.60
Recuento diferencial absoluto			

Tiempo de sangría y tiempo de coagulación

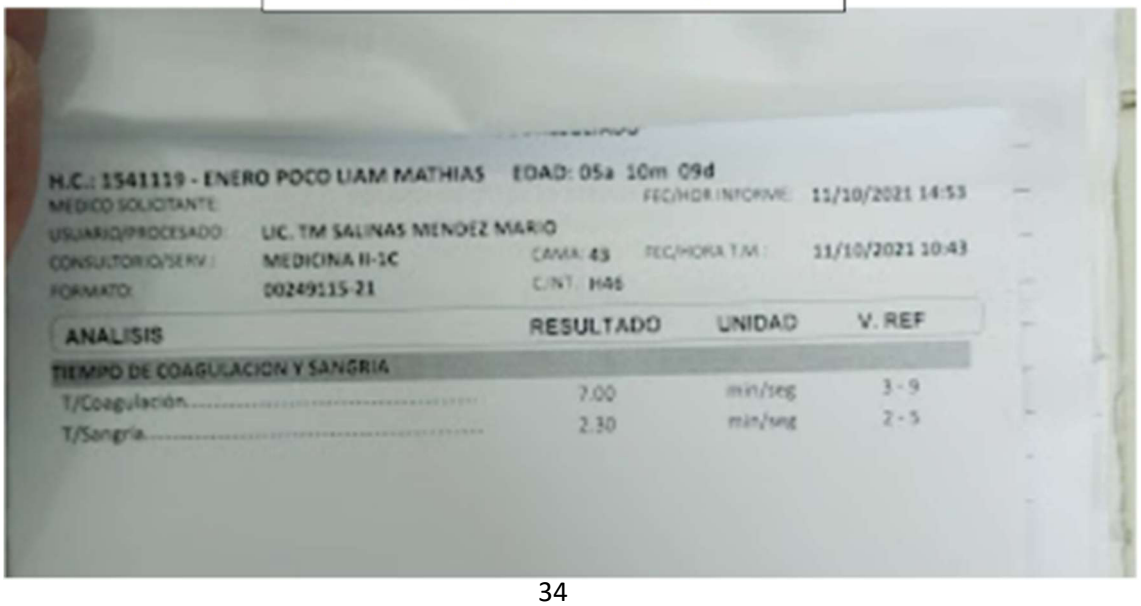

H.C.: 1541119 - ENERO POCO LIAM MATHIAS EDAD: 05a 10m 09d
MEDICO SOLICITANTE:
FEC/HOR INFORME: 11/10/2021 14:53
USUARIO/PROCESADO: LIC. TM SALINAS MENDEZ MARIO
CONSULTORIO/SERV.: MEDICINA II-1C CAMA: 43 FEC/HORA T.M.: 11/10/2021 10:43
FORMATO: 00249115-21 C.INT: H46

ANALISIS	RESULTADO	UNIDAD	V. REF
TIEMPO DE COAGULACION Y SANGRIA			
T/Coagulación	7.00	min/seg	3 - 9
T/Sangría	2.30	min/seg	2 - 5

Examen completo de orina

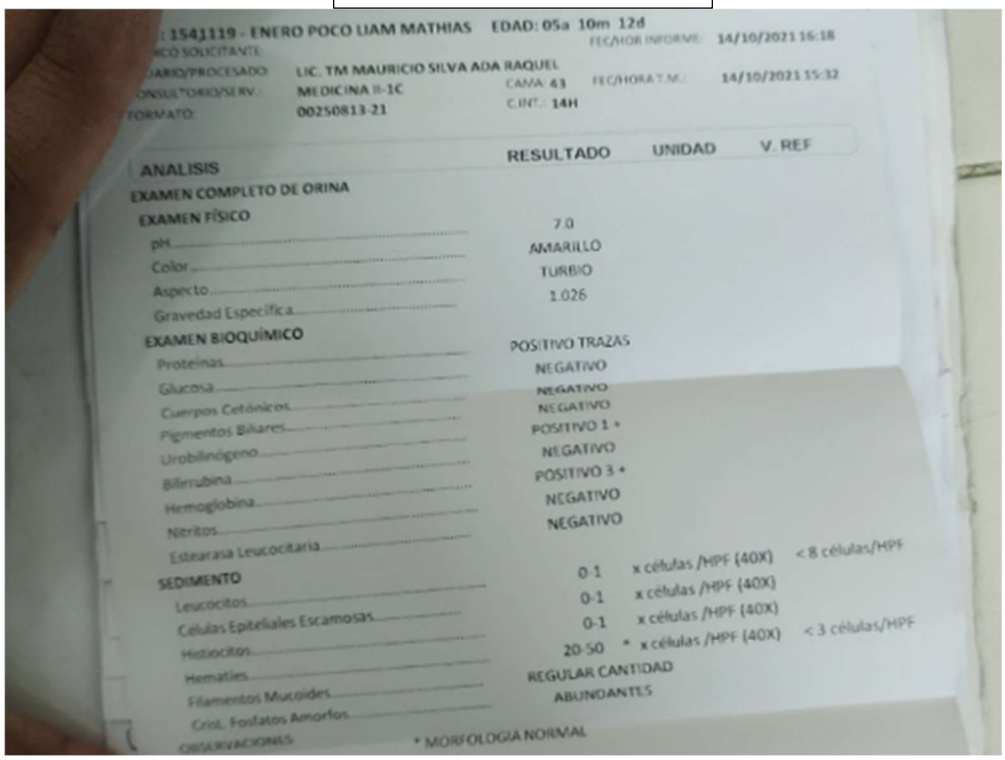

1541119 - ENERO POCO LIAM MATHIAS EDAD: 05a 10m 12d
FEC/HOR INFORME: 14/10/2021 16:18
MEDICO SOLICITANTE:
USUARIO/PROCESADO: LIC. TM MAURICIO SILVA ADA RAQUEL
CONSULTORIO/SERV.: MEDICINA II-1C CAMA: 43 FEC/HORA T.M.: 14/10/2021 15:32
FORMATO: 00250813-21 C.INT.: 14H

ANALISIS	RESULTADO	UNIDAD	V. REF
EXAMEN COMPLETO DE ORINA			
EXAMEN FÍSICO			
pH	7.0		
Color	AMARILLO		
Aspecto	TURBIO		
Gravedad Específica	1.026		
EXAMEN BIOQUÍMICO			
Proteinas	POSITIVO TRAZAS		
Glucosa	NEGATIVO		
Cuerpos Cetónicos	NEGATIVO		
Pigmentos Biliares	NEGATIVO		
Urobilinógeno	POSITIVO 1 +		
Bilirrubina	NEGATIVO		
Hemoglobina	POSITIVO 3 +		
Nitritos	NEGATIVO		
Esterarasa Leucocitaria	NEGATIVO		
SEDIMENTO			
Leucocitos	0-1	x células /HPF (40X)	< 8 células/HPF
Células Epiteliales Escamosas	0-1	x células /HPF (40X)	
Histiocitos	0-1	x células /HPF (40X)	
Hematies	20-50	* x células /HPF (40X)	< 3 células/HPF
Filamentos Mucoides	REGULAR CANTIDAD		
Cris. Fosfatos Amorfos	ABUNDANTES		
OBSERVACIONES	* MORFOLOGIA NORMAL		

Informe de radiografía de tórax

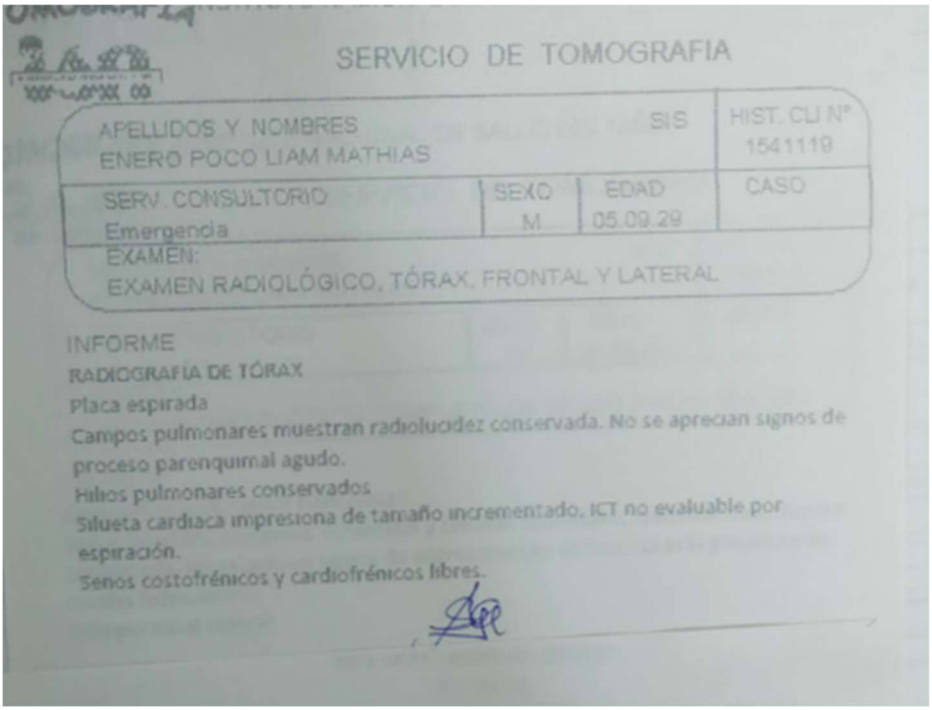

SERVICIO DE TOMOGRAFIA

APELLIDOS Y NOMBRES	SIS	HIST. CLI N°
ENERO POCO LIAM MATHIAS		1541119
SERV. CONSULTORIO	SEXO	EDAD
Emergencia	M	05.09.29

CASO

EXAMEN:
EXAMEN RADIOLÓGICO, TÓRAX, FRONTAL Y LATERAL

INFORME
RADIOGRAFIA DE TÓRAX
Placa espirada
Campos pulmonares muestran radiolucidez conservada. No se aprecian signos de proceso parenquimal agudo.
Hilios pulmonares conservados
Silueta cardiaca impresiona de tamaño incrementado, ICT no evaluable por espiración.
Senos costofrénicos y cardiofrénicos libres.

PPD



EXÁMENES SEROLÓGICOS

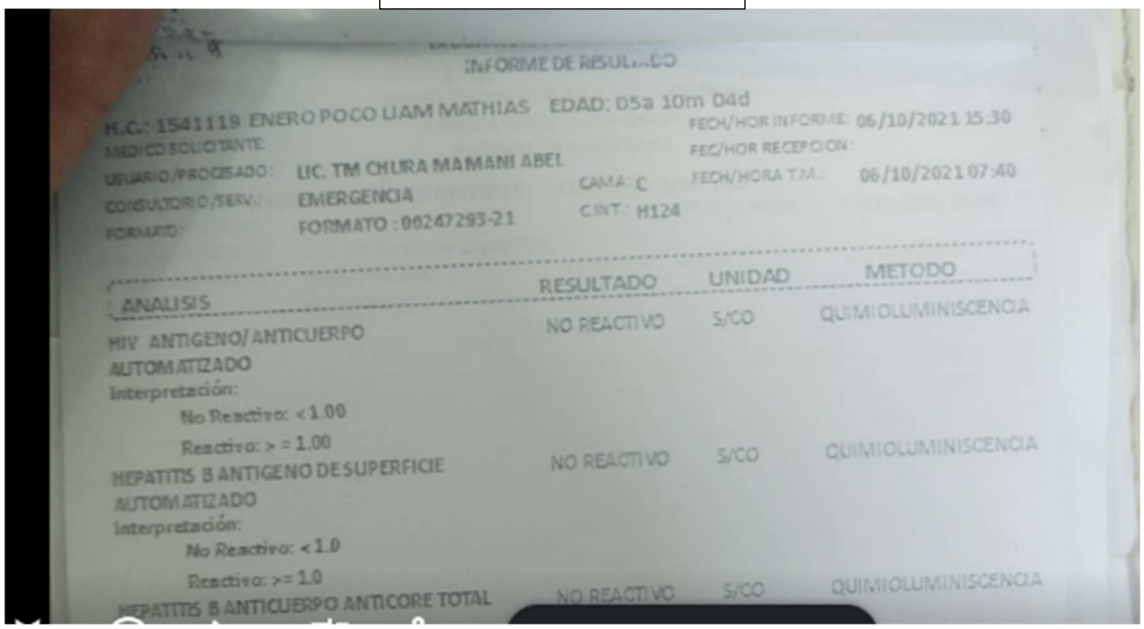

GRUPO SANGUINEO Y FACTOR RH



HEMOGRAMA	FECHA	VALOR DEL PCTE.	VALORES REFERENCIALES
HEMATOCRITO	01/10/21	34.3 %	31.0 – 37.7
LEUCOCITOS	01/10/21	9500/mm3	4500 – 13 500
BASOFILOS	01/10/21	0%	0- 1
EOSINOFILOS	01/10/21	0%	0 – 4 %
MIELOCITOS	01/10/21	0%	
JUVENILES	01/10/21	0%	
ABASTONADOS	01/10/21	0%	
SEGMENTADOS	01/10/21	51%	22- 69 %
LINFOCITOS	01/10/21	45%	18.4- 67 %
PLAQUETAS	01/10/21	302.000/mm3	
HEMOGLOBINA	01/10/21	11.70 g/dl	10.2-12.7

SEROLOGICOS	VALORES DEL PX	FECHA
HEPATITIS B ANTIGENO DE SUPERFICIE	NO REACTIVO	06/10/21
HEPATITIS C ANTICUERPO AUTOMATIZADO	NO REACTIVO	06/10/21
HIV ANTIGENO/ANTICUERPO	NO REACTIVO	06/10/21
COVID 19 PRUEBA (HISOPADO NASOFARINGEO)	NO REACTIVO	01 y 14/10/21

TIEMPO DE COAGULACIÓN	’ 7.00’’
TIEMPO DE SANGRIA	’ 2.30’’
GS	O RH+

EXAMEN COMPLETO DE ORINA	14/10/21
Reacción	PH : 7,0
Color	AMARILLO
Aspecto	turbio
Densidad	1026
Exámenes bioquímico	
Proteína	POSITIVO TRAZAS
Glucosa	(-)
Cuerpos cetónicos	(-)
Pigmentos biliares	(-)
Urobilinógeno	Positivo 1+
Bilirrubina	(-)
Hemoglobina	(+) positivo 3 +
Nitritos	(-)
Estearasa leucocitaria	(-)
Sedimento	
Leucocitos	1-3
Células epiteliales planas	0-2
Hematíes	20 - 50

	VALORES DEL PX	FECHA
PPD	0 mm	5/10/21
RADIOGRAFIA DE TORAX	SIN ALTERACIÓN	1/10/21
TGP	61U/L	6/10/21
TGO	18U/L	6/10/21
GLUCOSA	96 mg/dl	10/01/21
UREA EN SANGRE	51	06/10/21
CREATININA EN SANGRE	0.39	06/10/21

ANEXO C: RESULTADO DE LAS EVALUACIONES POR ESPECIALIDADES MÉDICAS

Evaluación de pediatría



Diagnóstico:

Síndrome nefrótico

HTA

RQ II

I**ndicación:**

Desfocalización por odontología

Interconsulta de Nefrología



Diagnóstico:

Síndrome nefrótico

Indicación:

Programar para curación en SOP por Odontología

Interconsulta de Anestesiología

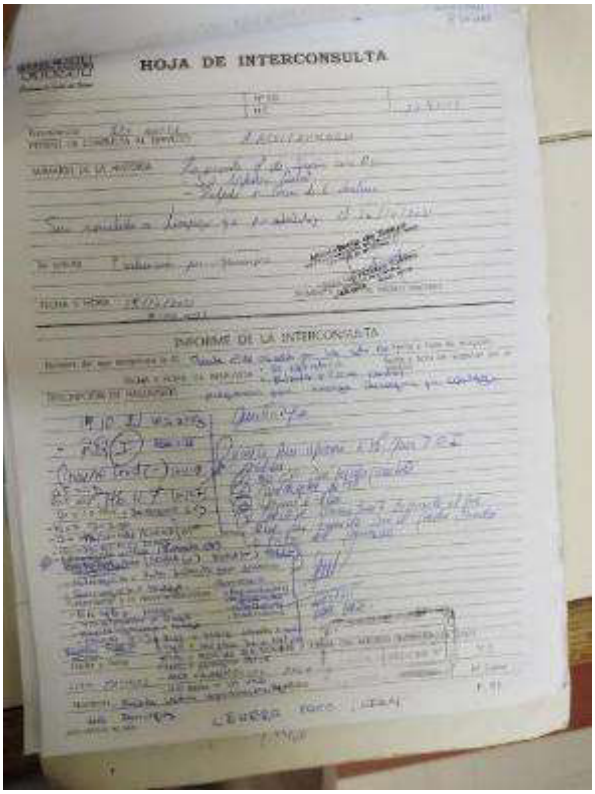
HOJA DE INTERCONSULTA

INFORME DE LA INTERCONSULTA

Diagnóstico:

- Síndrome nefrótico
- Asa II

Indicación:

- Programar para desfocalización en SOP por odontológica

ANEXO D: CONSENTIMIENTO INFORMADO



CONSENTIMIENTO INFORMADO

(Ley 26842, Art 27, 4 y 15 inc.h)

MINISTERIO DE SALUD

Breña 15 de Octubre del 2021

Yo Raquel Poco Tinta en mi condición de Padre ( ) Madre (X) Tutor ( ) Representante legal ( ) Otro ( ) especificar ..... Me he reunido con el (los) médico(s) del ISN, y el Doctor(a) Dra. Jenny Lavado Garcia me ha informado sobre el diagnóstico , tratamiento y pronóstico de la enfermedad del paciente Liam Mathias Enero Poco

El diagnóstico presuntivo y/o definitivo es Quiste + Caries de dentina

y el procedimiento de diagnóstico y/o tratamiento es: TOE en SOP

Cuya finalidad es lograr la mejoría o recuperación de su (mi) estado de salud.

Me ha informado de los riesgos, peligros, probables complicaciones a que se (me) somete (o) así como de los beneficios que puede (o) obtener.

También me informó de otros procedimientos de diagnóstico y/o tratamiento alternativos Consultorio externo con restricción física y se ha referido a las posibles consecuencias en caso de no aceptarlos Alveolitis, Osteomelitis, celulitis

Consiento a que se administre sangre o derivados de la sangre y/o los medicamentos, tratamientos y terapias que sean consideradas necesarias a juicio del médico tratante o de los asistentes designados para dicho fin, también he sido informado que existen otros riesgos tales como severa pérdida de sangre, infección , paro cardíaco ,etc., asociados a la práctica de cualquier procedimiento.

Que dicha intervención la realizarán los médicos del Servicio de PNC

He realizado las preguntas que consideré oportunas, y el médico me ha dado respuestas aceptables, lo cual me satisface .

Por lo tanto, con una información oportuna , completa, adecuada y sin perjuicios , yo voluntaria y libremente **SI (X) NO ( ) doy mi consentimiento para que se realice el procedimiento de diagnóstico y/o tratamiento** arriba señalados, así como para la realización de otros procedimientos que puedan contemplarse durante el acto previamente autorizado, y que en opinión del médico cirujano y/o cirujano dentista , se consideren necesarios y ó aconsejables en el curso de la intervención médica o quirúrgica. **SI (X) NO ( ) doy mi consentimiento para que se administre sangre o sus derivados.**

Estoy también informado sobre la posibilidad de cambiar mi decisión en cualquier momento.

MINISTERIO DE SALUD
INSTITUTO NACIONAL DE SALUD DEL NIÑO

Firma responsable o paciente
D.N.I. O L.E. 74444244

Firma del Médico
C.M.P. O C.O.P.....

Firma testigo (opcional)
D.N.I. O L.E. .....

IMPRESIÓN DACTILAR INDICE DERECHO

Revoco mi consentimiento (fecha)

F-288