Universidad Nacional Mayor de San Marcos
Universidad del Perú. Decana de América
Facultad de Medicina Veterinaria
Escuela Profesional de Medicina Veterinaria

Manejo terapéutico de la otitis externa canina

TESINA

Para optar el Título Profesional de Médico Veterinario

AUTOR

Julio Cesar MAURICIO HERENCIA

ASESOR

Mg. Siever Miguel MORALES CAUTI.

Lima, Perú

2024



Reconocimiento - No Comercial - Compartir Igual - Sin restricciones adicionales

https://creativecommons.org/licenses/by-nc-sa/4.0/

Usted puede distribuir, remezclar, retocar, y crear a partir del documento original de modo no comercial, siempre y cuando se dé crédito al autor del documento y se licencien las nuevas creaciones bajo las mismas condiciones. No se permite aplicar términos legales o medidas tecnológicas que restrinjan legalmente a otros a hacer cualquier cosa que permita esta licencia.

Referencia bibliográfica

Mauricio, J. (2024). *Manejo terapéutico de la otitis externa canina*. [Tesina de pregrado]. Lima: Universidad Nacional Mayor de San Marcos, Facultad de Medicina Veterinaria, Escuela Profesional de Medicina Veterinaria; 2024.

Metadatos complementarios

Datos de autor 1	
Nombres y apellidos	Julio Cesar Mauricio Herencia
Tipo de documento de identidad	DNI
Número de documento de identidad	44758965
URL de ORCID	No aplica
Datos de asesor	
Nombres y apellidos	Siever Miguel Morales Cauti.
Tipo de documento de identidad	DNI
Número de documento de identidad	10685645
URL de ORCID	http://orcid.org/0000-0002-5396-8889
Datos del jurado	
Presidente del jurado	
Nombres y apellidos	Juan José Siuce Moreno
Tipo de documento	DNI
Número de documento de identidad	42807429
Miembro del jurado 1	
Nombres y apellidos	Luis Manuel Barrios Arpi.
Tipo de documento	DNI
Número de documento de identidad	43485699
Miembro del jurado 2	
Nombres y apellidos	Viviana Rosa Fernández Paredes
Tipo de documento	DNI
Número de documento de identidad	09801890
Datos de investigación	

Línea de investigación	B. 4. 1. 8. Medicina y animales menores
Grupo de investigación	No aplica
Agencia de financiamiento	No aplica.
Ubicación geográfica de la investigación	PAIS: PERU DEPARTAMENTO: LIMA PROVINCIA: LIMA DISTRITO LIMA Latitud: -12.056445 Longitud: -77.085994
Año o rango de años en que se realizó la investigación	Enero 2024 - Mayo 2024
URL de disciplinas OCDE	Ciencia veterinaria https://purl.org/pe-repo/ocde/ford#4.03.01

Universidad Nacional Mayor de San Marcos
Universidad del Perú, Decana de América
Facultad de Medicina Veterinaria
Escuela Profesional de Medicina Veterinaria

ACTA DE SUSTENTACIÓN DE TESIS PARA OPTAR EL TÍTULO PROFESIONAL DE MÉDICO VETERINARIO

PROGRAMA DE TUTORÍA EN INVESTIGACIÓN PARA OPTAR EL TÍTULO PROFESIONAL DE MÉDICO VETERINARIO POR LA MODALIDAD DE EXAMEN DE APTITUD PROFESIONAL

En el aula Posgrado de la Facultad de Medicina Veterinaria, el día lunes 27 de mayo de 2024, a las 12**:00** horas, se constituyó el Jurado Examinador designado mediante Resolución Directoral **Nº019-PROGR-TUTORIA /FMV-2024**, integrado por los siguientes profesores:

MV. Dr. SIUCE MORENO JUAN JOSÉ	**Presidente del Jurado**
MV. Mg. MORALES CAUTI SIEVER MIGUEL	**Tutor**
MV. FERNÁNDEZ PAREDES VIVIANA ROSA	**Miembro del Jurado**
MV. Dr. BARRIOS ARPI LUIS MANUEL	**Miembro del Jurado**

Luego de la instalación del Jurado a cargo del Presidente y bajo la dirección del mismo, el Bachiller Don: **JULIO CESAR MAURICIO HERENCIA**, para optar el Título Profesional de Médico Veterinario, procedió a la sustentación pública de la Tesina:

"MANEJO TERAPÉUTICO DE LA OTITIS EXTERNA CANINA"

Luego de absolver las preguntas del Jurado y del público asistente, el Jurado deliberó con la abstención reglamentaria del Tutor y acordó su **APROBACIÓN** por **UNANIMIDAD**, otorgándole la nota de **diecisiete (17)**.

Habiéndose aprobado la sustentación pública de la Tesina, el Presidente en representación del Jurado recomienda que la Escuela Profesional de Medicina Veterinaria proponga la aprobación del **TÍTULO PROFESIONAL DE MÉDICO VETERINARIO** a la Facultad de Medicina Veterinaria y que esta proponga al Rectorado el otorgamiento respectivo.

Siendo las **13:30 horas**, concluyó el acto académico de sustentación pública de la Tesina en fe de lo cual suscriben la presente acta por cuadruplicado los integrantes del Jurado:

UNMSM Firmado digitalmente por SIUCE MORENO Juan Jose FAU 20148092282 soft
Motivo: Soy el autor del documento
Fecha: 18.06.2024 10:10:20 -05:00

……
Siuce Moreno Juan José: MV. Dr. Prof. Auxiliar DE

UNMSM Firmado digitalmente por MORALES CAUTI Siever Miguel FAU 20148092282 soft
Motivo: Soy el autor del documento
Fecha: 18.06.2024 10:08:30 -05:00

……
Morales Cauti Siever Miguel MV. Mg.Prof. Asociado TC

……
Fernández Paredes, Viviana Rosa, MV. Prof. Asociado TC

……
Barrios Arpi Luis Manuel, MV. Dr. Prof. Asociado DE

CERTIFICADO DE SIMILITUD

Yo Siever Miguel Morales Cauti en mi condición de asesor acreditado con la Resolución Directoral N°019-PROGR-TUTORIA /FMV-2024 de la tesina, cuyo título es a "MANEJO TERAPÉUTICO DE LA OTITIS EXTERNA CANINA", presentado por el bachiller JULIO CESAR MAURICIO HERENCIA para optar el título de **Médico Veterinario** CERTIFICO que se ha cumplido con lo establecido en la Directiva de Originalidad y deSimilitud de Trabajos Académicos, de Investigación y Producción Intelectual. Según larevisión, análisis y evaluación mediante el software de similitud textual, el documentoevaluado cuenta con el porcentaje de 2% de similitud, nivel **PERMITIDO** para continuar con los trámites correspondientes y para su **publicación en el repositorioinstitucional.**

Se emite el presente certificado en cumplimiento de lo establecido en las normas vigentes, como uno de los requisitos para la obtención del grado/ título/ especialidad correspondiente.

Firma del Asesor: _____
DNI: 10685645
Siever Miguel Morales Cauti

ÍNDICE

I. RESUMEN 6
II. REVISIÓN BIBLIOGRÁFICA 8
2.1 Aproximación al paciente con otitis externa canina. 8
2.2. Anatomía del oído. 8
2.3. Migración epitelial del oído. 8
2.4. Microbiota del oído 9
2.5. Historia clínica. 10
2.6. Examen clínico del paciente. 11
2.6.1. Anamnesis. 11
2.6.2. Examen físico. 11
2.7. Pruebas diagnósticas complementarías. 12
2.7.1. Otoscopía regular 12
2.7.2. Citología. 12
2.7.3. Cultivo y sensibilidad. 15
2.7.4. Pruebas por imágenes. 16
2.8. Clasificación etiológica. Causas primarias, secundarios, factores predisponentes y perpetuantes (PSPP) 17
2.9. Tipos de otitis. 19
2.10. Características clínicas. 20
2.11. Manejo terapéutico de la otitis externa 22
- Identificación de la Biopelícula (*biofilm*) 23
- Impacto de la biopelícula en la respuesta antimicrobiana 22

2.11.1 Manejo terapéutico en un perro con otitis externa aguda. 23
2.11.1.1. Control de la inflamación, prurito y dolor. 24
2.11.1.2. Limpieza de oídos. 25
- Lavado ótico manual 27

2.11.1.3. Control de la infección secundaria. 29
- Cultivo y antibiograma en otitis aguda. 30
- Tratamiento 30
- Duración del tratamiento 33

2.11.1.4. Diagnóstico y tratamiento de la causa primaria. 34
- Otitis alérgica. 35
- Otitis parasitaria. 37
- Otitis por causa autoinmune o inmunomediada 40
- Otitis relacionada a Hipotiroidismo 42

- Otitis relacionada a cuerpos extraños. 42
- Otitis relacionada a desorden queratoseborreico. 43

2.11.2 Manejo terapéutico de la otitis crónica o recurrente 46

2.11.2.1. Terapia tópica o sistémica 46

2.11.2.2. Control de la inflamación y dolor en otitis crónica 48

Consideraciones 48

2.11.2.3. Limpieza del oído y eliminación de exudado. 49

- Procedimiento de eliminación de exudado (Coyner, 2019) 50

2.11.2.4. Control de la infección secundaria recurrente 52

- Tratamiento contra *Pseudomonas* spp. 53
- Opciones de tratamiento contra biopelícula 56

2.11.2.5. Factores perpetuantes de la otitis externa cronica 57

- Otitis media 58
- Indicaciones para el abordaje quirúrgico ¿Cuándo tomar la decisión? 59

III. OBJETIVO 61

IV. METODOLOGÍA 61

V. CONCLUSIONES ……...59

VI. BIBLIOGRAFÍA 63

VII. ANEXOS. 70

ÍNDICE DE CUADROS

Cuadro 1. Phylum bacterianos más frecuentes hallados en perros sanos y con otitis. 10
Cuadro 2.Phylum micóticos más frecuentes hallados en perros sanos y con otitis. 10
Cuadro 3. Preguntas estratégicas para el diagnóstico de otitis aguda y crónica. 11
Cuadro 4. Clasificación citológica de microrganismos presentes o ausentes en pacientes normales y afectados. 15
Cuadro 5. Causas primarias y factores de otitis canina externa. 18
Cuadro 6. Causas secundarias de otitis externa 19
Cuadro 7. Características de presentación clínica de otitis externa canina según el tiempo. 19
Cuadro 8.Terapia sistémica con glucocorticoides para uso en otitis externa y media 25
Cuadro 9. Limpiadores de mayor eficacia evaluados en un estudio de Swinney *et al.* (2008). .. 31
Cuadro 10. Productos tópicos óticos de uso comercial autorizado 33
Cuadro 11. Causas primarias en un estudio retrospectivo de 100 perros 34
Cuadro 12. Los 8 criterios de Favrot 36
Cuadro 13. Potencia relativa de los glucocorticoides tópicos 49
Cuadro 14. Agentes antibacterianos más utilizados en productos óticos. 53
Cuadro 15. Agentes antifúngicos más utilizados en producto óticos. 54
Cuadro 16. Antimicrobianos que pueden ser eficaces en otitis por *Pseudomonas* 54
Cuadro 17. Terapia antibiótica sistémica para otitis media 58

ÍNDICE DE IMÁGENES

Figura 1: Izquierda: Ubicaciones para la colocación de gotas de tinta china. Membrana timpánica derecha de un perro. Derecha: vía radial de migración epitelial, observada en la mayoría de los perros.. 9
Figura 2. Posición correcta para sujetar la pinna y ubicar el otoscopio. 12
Figura 3. Se observa inflamación neutrofílica y abundante cantidad de estructuras levaduriformes (flecha roja) compatibles con *Malassezia* spp. Tinción rápida tipo Romanowsky. Magnificación 1000x..... 13
Figura 4. Se observa un sobrecrecimiento bacteriano con presencia de numerosos bacilos. Tinción rápida tipo Romanowsky. Magnificación 1000x 13
Figura 5. Abundante material mucoide compatible con biopelícula o *biofilm* y estructuras levaduriformes (flecha naranja) compatibles con *Malassezia* spp. Tinción rápida tipo Romanowsky. Magnificación 400x..... 14
Figura 6. Inflamación neutrofílica asociada a infección bacterianoa. Observece bacilos (flecha negra) y cocos. (flecha roja) Tinción rápida tipo Romanowsky. Magnificación 1000x 14
Figura 7. Foto de la membrana timpánica normal. Nótese el mechón de pelos (punta de flecha verde) adyacente a la porción ventral de membrana timpánica. La punta de flecha azul está en una *pars flaccida* con el aspecto dilatado y su vasculatura prominente. La letra verde A ubica el manubrio y la letra verde B la *pars tensa*..... 16
Figura 8. Otitis ceruminosa asociado a factor secundario de *Malassezia* y enfermedad primaria de tipo alérgica 20
Figura 9. Otitis eccematosa. Obsérvese descamación y eritema del pabellón, asociado a dermatitis atópica 21
Figura 10. Otitis supurativa. Obsérvese secreción, eritema, erosión e hiperplasia. Están asociados a *Pseudomonas.* 21
Figura 11. Otitis estenótica con cambios crónicos como hiperpigmentación e hiperplasia asociada a infección por *Pseudomonas*..... 22
Figura 12. Imagen de videotoscopia. Izquierda: Oído izquierdo antes de la limpieza con limpiador ótico. Derecha: Oído izquierdo cinco minutos después de la limpieza ótica. 28
Figura 13. Imagen de videotoscopia. Izquierda: Oído derecho previo a la limpieza profunda bajo anestesia. Derecha: Oído derecho después de la limpieza profunda bajo anestesia..... 29
Figura 14. Izquierda: Citología muestra un escaso sobrecrecimiento de levaduras (flecha naranja) compatibles con *Malassezia* spp. Derecha: moderada cantidad de levaduras agrupadas (flecha negra) compatibles con *Malassezia* spp. Tinción rápida tipo Romanowsky. Magnificación 400x. 32

Figura 15. Moderado sobrecrecimiento de estructuras levaduriformes agrupadas compatibles con *Malassezia* spp y queratinocitos exfoliados. Tinción rápida tipo Romanowsky. Magnificación 400x..... 32
Figura 16. (A) Otitis ceruminosa con leve eritema asociado a dermatitis atópica. (B) Otitis con hiperplasia moderada en el pabellón asociado a dermatitis atópica.. 35
Figura 17. Exudado oscuro en la entrada del canal auditivo asociado a *Otodectes cynotis*..... 38
Figura 18. Secreción ceruminosa y ácaros del oído compatibles con *Otodectes cynotis*..... 38
Figura 19. Pabellón auricular con pústulas, eritema y erosión asociado a Pénfigo foliáceo. 40
Figura 20.. A la izquierda, cachorro con inflamación de los labios y parpados. A la derecha, el mismo perro con otitis supurativa asociado a celulitis juvenil..... 41
Figura 21. Espiga de planta en conducto auditivo.. 43
Figura 22. 0titis supurativa con presencia de eritema, erosión y moderado estrechamiento de la parte central del conducto. 47
Figura 23. Otitis supurativa con infección asociada *Staphylococcus* y una enfermedad primaria compatible con pénfigo foliáceo. Se observa contaminación, costras y erosión en el pabellón . 47
Figura 24. Otitis crónica con estenosis severa del canal auditivo. 48
Figura 25. Bomba de irrigación por aspiración con depósito de líquido A para irrigación mediante un botón (flecha) y aspiración a través del otro botón (punta de flecha), que permite recoger el líquido en depósito B. 50
Figura 26. Limpieza manual del oído. 51
Figura 27. Tomografía computarizada de un perro con otitis media unilateral; hay una opacidad que llena la bulla timpánica junto con un engrosamiento óseo (punta de flecha verde) 51
Figura 28. Procedimiento de videotoscopia realizado bajo sedación profunda, la cual permite ampliar imagen del conducto auditivo con buena calidad 52
Figura 29. Biopelícula de un perro con otitis externa. 56
Figura 30. Se observa abundante inflamación neutrofílica y microrganismos embebidos en un material denso acidofilo compatible con biopelícula..... 56
Figura 31. Hiperplasia severa del tejido ótico con brote hacia afuera…….57
Figura 32.. Izquierda: Adenocarcinoma. Derecha: Membrana timpánica rota 59

I. RESUMEN

La otitis externa canina es una afección frecuente en la práctica veterinaria, afecta en promedio al 20% de la población de pequeños animales (Cole, 2004; Hill *et al*., 2006), siendo la alergia la causa más prevalente, seguida por otras diferentes patologías (Saridomichelakis *et al.,* 2007). La gran mayoría de veterinarios la diagnostica como una enfermedad primaria, pero la evidencia señala este problema solo como un signo clínico, el cual es parte de un problema dermatológico hasta que se demuestre lo contrario (Nuttal, 2023). Esta inflamación fue clasificada etiológicamente en base a un sistema planteado por Griffin (2010), el cual consiste en identificar causas primarias y secundarias que inflaman directamente el oído, y factores perpetuantes o predisponentes como condiciones o elementos que contribuyen a la enfermedad.

El tratamiento de la otitis abarca el control de infecciones; sin embargo, centrarse únicamente en ella puede generar recurrencia, ya que es un factor secundario y como tal forma parte de los múltiples factores implicados que debemos controlar para lograr el éxito terapéutico. Como principios básicos para abordar la otitis: debemos aliviar el dolor e inflamación, limpiar los conductos, identificar factores predisponentes y perpetuantes, eliminar la infección secundaria y principalmente tratar la causa primaria. El cumplimiento de estos principios ayudara a restablecer la migración epitelial y, por consiguiente, el éxito terapéutico **(**Forsythe, 2023).

En la terapia antinflamatoria de la otitis para procesos agudos, está indicado el uso de corticoides de baja potencia como prednisona a 1mgkg cada 24 hrs, mientras que en los cuadros severos se requiere antinflamatorios muy potentes como dexametasona en asociación de terapia tópica con aceponato de hidrocortisona y un tiempo de acción superior, ya que existen cambios crónicos y el grado de inflamación es más profundo. El Comité Internacional de Enfermedades Alérgicas de los Animales (ICADA) confirma el efecto clínico del corticoide a nivel del tegumento ótico; el cual, reduce la inflamación, calma el prurito y como efecto indirecto disminuye el dolor (Olivry *et al.,* 2015; Olivry y Banovic, 2019).

El abordaje requiere examen citológico, prueba de cultivo y antibiograma si se observa bacilos en la citología o si el cuadro de otitis es crónico, ya que los bacilos son responsables de recurrencia y se indica a *pseudomona* como la principal bacteria hallada en otitis cronica productora de biopelícula, mientras tanto se puede establecer una terapia empírica antimicrobiana basada en la prueba citológica. El proceso de lavado del canal auditivo como segunda maniobra importante, tiene como objetivo: retirar secreciones, permitir observar el conducto auditivo, localizar la membrana timpánica y aplicar terapia antimicrobiana (Pye *et al*., 2013).

La terapia tópica, siempre que sea posible, será la indicada, pero determinar el producto tópico es condicional a la evidencia citológica, otoscopía y el tipo de secreción, esto precisa la naturaleza acuosa del limpiador o antimicrobiano (Paterson, 2016b); no obstante, la terapia tópica puede

evitarse en proceso crónicos con signos neurológico o situaciones donde la terapia sistémica prima; por ejemplo, la otitis media (Nuttall, 2016).

Los factores perpetuantes incluyen los cambios tisulares y otitis media, la presencia de ambos, puede genera frustración así se haya controlado las causas principales. La otitis media está presente en el 25 % de otitis crónica externa y estudios alternativos sugieren una mayor prevalencia para este tipo de otitis (Saridomichelakis *et al.,* 2007). La terapia tópica no es posible en un oído afectado asociado a factores perpetuantes con signos de calcificación, hiperplasia y estenosis, además se complica por el uso limitado de producto ototóxicos en una situación de otitis media; por lo tanto, la decisión, dada las condiciones, generalmente termina siendo quirúrgica (Coyner, 2019).

Actualmente, la otitis canina externa es un desafío para el médico veterinario, muy difícil de tratar, sobre todo, cuando hay microrganismos resistentes y los procesos son recurrentes; lamentablemente, procesos agudos se vuelven crónicos, por un mal enfoque y causas primarias mal abordadas o posiblemente no diagnosticadas; para esto, es bueno recibir una guía direccionada que facilite un orden para los tipos de otitis y tener éxito en el manejo terapéutico. El objetivo principal de este trabajo es resumir en su lectura las principales directrices y su ejecución ordenada para el manejo terapéutico de la otitis externa.

II. REVISIÓN BIBLIOGRÁFICA

2.1 Aproximación al paciente con otitis externa canina.

El oído es una prolongación de la piel, por lo tanto, la otitis es considerada como un problema dermatológico hasta que se demuestre lo contrario, no es un diagnóstico, sino un signo clínico de inflamación (Paterson, 2020).

La otitis canina es una afección frecuente en la práctica veterinaria, afecta en promedio al 20% de la población de pequeños animales (Cole, 2004; Hill *et al*., 2006), siendo la alergia la causa más prevalente, seguida por otras diferentes patologías (Saridomichelakis *et al.,* 2007). El abordaje de este cuadro debe integrar un conocimiento anatómico, fisiológico y sobre la microbiota particular, para medicar de manera coherente frente a las necesidades de la otitis en un determinado paciente (Coyner, 2019).

Una historia clínica detallada que indique datos como edad, raza, consumos de alimento y costumbres, además de exámenes complementarios básicos como la citología y la otoscopía, permiten definir los posibles diagnósticos de manera ágil y rápida en una sola consulta, esto facilitaría el inicio de una terapia específica (Angus, 2004; Cole, 2004; Bensignor, 2023).

2.2. Anatomía del oído.

Estructuralmente tiene tres componentes: oído externo, oído medio y oído interno; el oído externo está conformado por el pabellón auricular y el canal auditivo, los cuales son tapizados por una delgada capa cutánea, presentan órganos anexos (glándulas ceruminosas y glándulas sebáceas), folículos pilosos y se extiende hasta el borde externo de la membrana timpánica. El canal auditivo está formado proximalmente por el cartílago anular en la porción horizontal y el cartílago auricular en el segmento vertical, el cual se abre distalmente al cráneo para formar el pabellón auditivo. El oído medio está conformado por 3 huesecillos (martillo, yunque y estribo), cavidad timpánica y la trompa aditiva, mientras el oído interno presenta la cóclea y los canales semicirculares (Evans, 1993).

2.3. Migración epitelial del oído.

La migración epitelial es un mecanismo de autolimpieza y reparación del oído externo, genera un arrastre de cerumen desde la membrana timpánica hacia el exterior (Alberti, 1964; Makino y Amatsu, 1986). Este mecanismo fue estudiado principalmente en humanos y otras especies, lo que motivo generar evidencia en el perro (Johnson y Hawke, 1986).

Así, este mecanismo se identificó en caninos por medio de un estudio realizado en 18 perros, los cuales fueron anestesiados y lograron definir la velocidad y el patrón de migración epitelial, utilizando tinta china en dos puntos de la *pars tensa* y uno en la *pars flácida*, los cuales fueron

registrados por videotoscopia cada 6 a 8 días en cuatro tiempos. Los resultados reportan una velocidad de 96.4 micrómetros/día desde la *pars tensa* y 225.4 micrómetros/día desde la *pars fláccida* en forma radial y centrifuga (Tabacca *et al*., 2011).

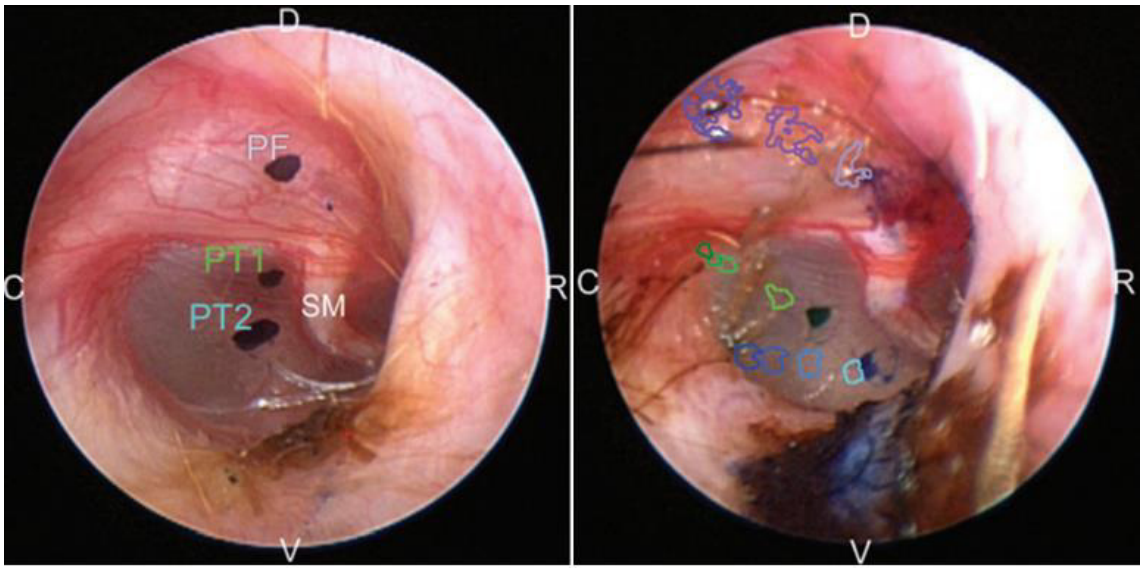

Figura 1: Izquierda: Sitios para la colocación de gotas de tinta china. Membrana timpánica derecha de un perro. Derecha: vía radial de migración epitelial, observada en la mayoría de los perros. El recorrido de cada gota de tinta se indica mediante tonos progresivamente más oscuros del mismo color. PT, *Pars tensa*; PF, *Pars flaccida*; SM, *Stria mallearis*; D, dorsales; V, ventral; C, caudales; y R, rostral (Fuente: Tabacca *et al*., 2011).

2.4. Microbiota del oído

Zamankhan y colaboradores (2010) identificaron *in vitro* 92 bacterias causantes de otitis en caninos, midió susceptibilidad para antibióticos y el 83.7% eran cocos gram positivos y el 16.3% bacilos gram negativos, los cocos pertenecían al género *Staphylococcus* y los bacilos incluían los géneros *Peudomonas, Proteus, Escherichia* y *Pasteurella.* Los cocos y bacilos fueron sensibles para amikacina y enrofloxacina en un 100%, mientras que la mayor resistencia fue para penicilina, eritromicina, cefalotina y rifampicina. Drogas intermedias como gentamicina y ceftriaxona mostraron resistencia para algunas cepas.

Posteriormente, estudios realizados con pruebas moleculares lograron identificar microbiota diferente entre oídos sanos y oídos enfermos (cuadro 1 y 2), los resultados indican una diversidad microbiana superior en oídos sanos sobre los enfermos y la taxonomía mostro un incremento a los hallados con técnicas de cultivo (Koberlik *et al.,* 2018, 2019; Borrielo *et al.,* 2020; Kasai *et al*., 2021).

Cuadro 1: Phylum bacterianos más frecuentes hallados en perros sanos y con otitis.

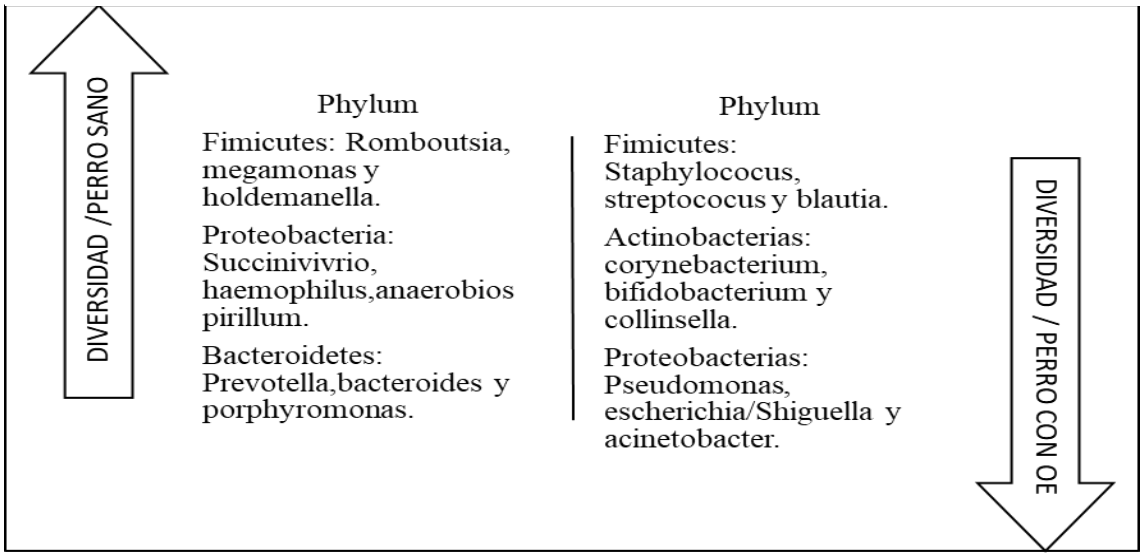

Fuente: Reportado por Korbelik *et al*. (2019).

Cuadro 2: Phylum micóticos más frecuentes hallados en perros sanos y con otitis.



Fuente: Reportado por Korbelik *et al*. (2018).

2.5. Historia clínica.

Las visitas al veterinario por un problema de oído, generalmente es debido a que el animal presenta signos como: sacudida de la cabeza o prurito en el oído, olor desagradable, pero los propietarios suelen esperar y no se presentan a consulta en forma temprana, cuando esto ocurre el oído inflamado presenta dolor, secreción y cambios tisulares; ocasionalmente, llegan al control

con terapias previas, describen el cuadro de forma parcial o con información falsa (Bensignor, 2023).

2.6. Examen clínico del paciente.

2.6.1. Anamnesis.

Es el proceso de interrogacion que ayuda al Médico Veterinario, a reconocer en retrospectiva las dolencias del paciente y permite definir si está en un proceso agudo o crónico, puede llegar a ser tan efectivo para el clínico, que permita el diagnóstico con ese primer paso (Bensignor, 2023). Por lo que existen preguntas estratégicas (cuadro 3) para el diagnóstico de la otitis que se enfrenta, ya sea agudo o crónico:

Cuadro 3: Preguntas estratégicas para el diagnóstico de otitis aguda y crónica.

Agudo	Crónico
¿Existe indicio de prurito o dolor? ¿Es unilateral o bilateral? ¿Dónde juega la mascota? ¿Nada el perro? ¿Hay antecedente de problemas cutáneos generalizados con prurito y erupciones? ¿Existen antecedentes de enfermedad cutánea especifica como dermatitis atópica? ¿Cree que hay cambio en la audición o equilibrio de su mascota?	¿Cuándo comenzó la enfermedad del oído y cuál es su frecuencia? ¿Hay evidencia de estacionalidad? ¿La otitis es unilateral o bilateral? ¿Cuál es la naturaleza de la secreción? ¿Cómo ha cambiado el cuadro con el tiempo? ¿Tiene dolor? ¿Hay signos clínicos neurológicos? ¿Qué tratamiento previo realizó, y que respuesta obtuvo?

Fuente: Bensignor (2023).

2.6.2. Examen físico.

Es la exploración clínica que involucra los sentidos, se debe observar el desplazamiento del paciente, inclinación de la cabeza, ya que puede orientar una otitis media o signos neurológicos; prurito focal y/o general, en casos de alergias o parásitos observar pliegues cutáneos con dermatitis, para luego terminar con la palpación del pabellón y el canal auditivo (Cordero, 2021). La palpación debe identificar sensaciones de dolor, tumefacción, presencia de nódulos, costras, alopecia e hiperplasia; si el paciente lo permite, explorar con otoscopio el conducto y verificar la integridad de la membrana timpánica (Cole, 2004), posteriormente definirán las pruebas complementarias que ayuden a identificar un posible diagnóstico para el inicio de la terapia.

2.7. Pruebas diagnósticas complementarías.

Las pruebas diagnósticas realizadas en una otitis externa, pueden definir, aproximar o descartar diagnósticos, dado la complejidad de la presentación de la otitis, estas pruebas siempre serán complementarias (Murphy, 2001).

2.7.1. Otoscopía regular

Es una prueba diagnóstica básica que se realiza con un dispositivo portátil, se puede llegar a observar el conducto auditivo externo, identificar la membrana timpánica y obtener el diagnóstico definitivo en algunos casos (*Otodectes cynotis*, cuerpos extraños, tumores). Esto se debe realizar observando ambos oídos, aunque se sospeche de presentación unilateral. Generalmente se evita la sedación, pero puede ser necesaria en algunos casos (Cole, 2004).

La maniobra consiste en extender la pinna del pabellón auricular hacia dorsal para estirar el cartílago, posicionar el otoscopio en la incisura intertrágica, introducir suavemente para disipar la sensación de dolor hasta abordar el canal horizontal; sin embargo, si existen niveles crónicos de inflamación se evita realizar este examen hasta controlarlo (Cordero, 2021).



Figura 2. Posición correcta para sujetar la pinna y ubicar el otoscopio (Fuente: Cole, 2004).

2.7.2. Citología.

Esta técnica brinda resultados rápidos y confiables, es sencilla, económica y permite definir el tratamiento específico. Se puede observar infecciones bacterianas (cocos y bacilos), levaduras, ectoparásitos, y material inflamatorio en un examen de cerumen (Angus, 2004). La clasificación

cuantitativa (Cuadro 4) que diferencia un sobrecrecimiento de infección o presencia normal se determinó mediante el análisis reproducible en perros sanos y perros con piodermia superficial (Udenberg *et al.,* 2014)

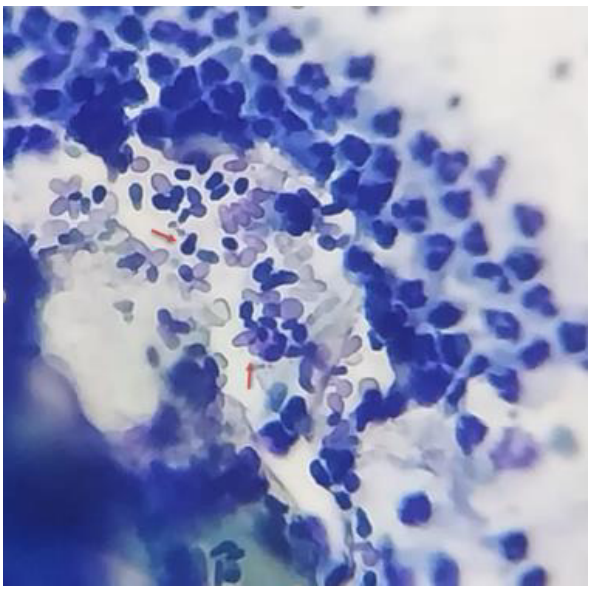

Figura 3. Se observa inflamación neutrofílica y abundante cantidad de estructuras levaduriformes (flecha roja) compatibles con *Malassezia* spp. Tinción rápida tipo Romanowsky. Magnificación 1000x (Fuente: propia).

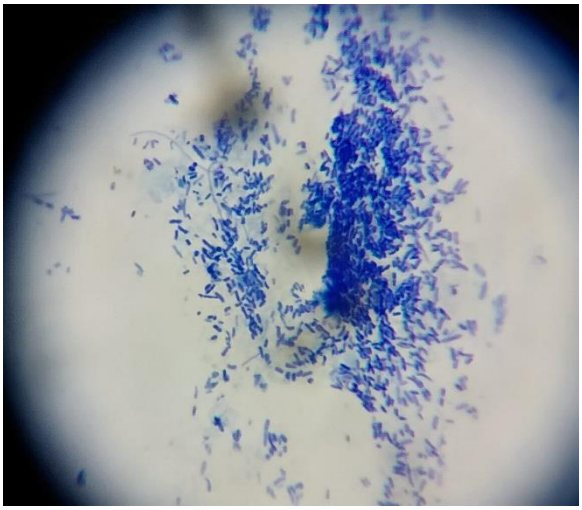

Figura 4. Se observa un sobrecrecimiento bacteriano de tipo bacilar. Tinción rápida tipo Romanowsky. Magnificación 1000x (Fuente: propia).

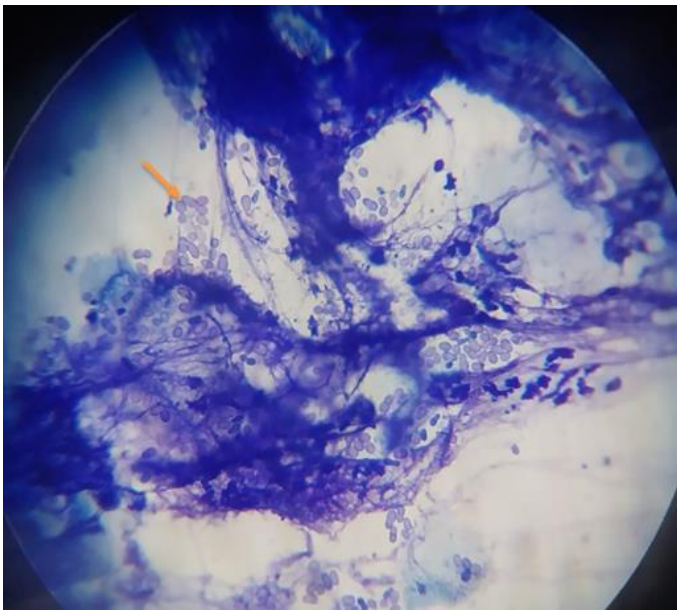

Figura 5. Abundante material mucoide compatible con biopelícula o *biofilm* y estructuras levaduriformes (flecha naranja) compatibles con *Malassezia* spp. Tinción rápida tipo Romanowsky. Magnificación 400x (Fuente: propia).

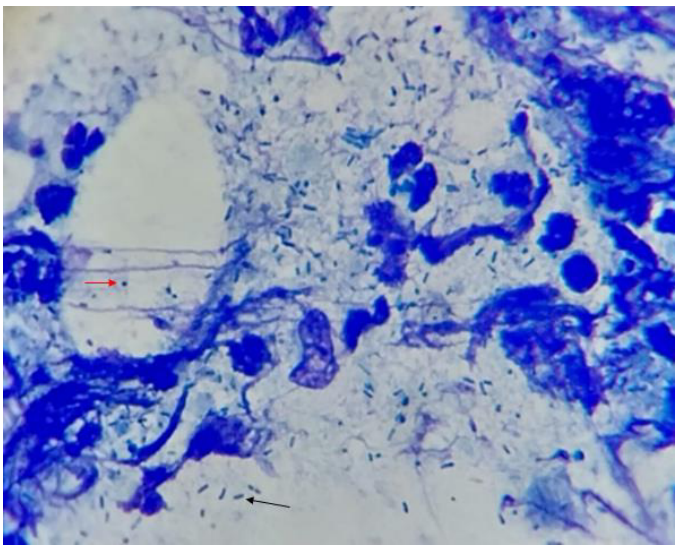

Figura 6. Inflamación neutrofílica asociada a infección bacteriana. Obsérvese bacilos (flecha negra) y cocos (flecha roja). Tinción rápida tipo Romanowsky. Magnificación 1000x (Fuente: propia).

Generalmente, se usa la tinción rápida tipo Romanowsky, la cual permite identificar la morfología celular. Es posible fijar con calor las muestras muy ceruminosas pasándolas por una llama antes de la tinción. Las muestras fijadas por alcohol tienden a disolverse, lo cual altera el resultado, por lo tanto, algunos veterinarios prefieren realizar la fijación térmica de la muestra como primera opción y teñir únicamente con el azul de metileno, ya que permite resultados en menor tiempo y su confiabilidad está demostrada (Toma *et al*., 2006).

Cuadro 4. Clasificación citológica de microrganismos presentes o ausentes en pacientes normales y afectados.

Parámetros	Perro normal	Perro infectado
Polimorfonucleares	Ausentes	Presentes
Restos de material nuclear	Se presume o ausente	Presentes
Cocos extracelulares	<2-5 por campo de inmersión	>2-5por campo de inmersión
Cocos intracelulares	Ausentes	presentes
Bacilos extracelulares	<2-5 por campo de inmersión	>2-5 por campo de inmersión
Bacilos intracelulares	Ausentes	Presentes
Levaduras	<2 por campo de inmersión	>3-5por campo de inmersión

Fuente: Udenberg *et al. (*2014)

2.7.3. Cultivo y sensibilidad.

El cultivo es un procedimiento recomendado para la otitis crónica o cuando la presencia de bacilos en la citología es positiva y/o cuando se sospecha de infecciones por *Pseudomonas aeruginosa, Proteus o Escherichia coli,* entre otras bacterias (Koberlik *et al.,* 2019). Siendo las *Pseudomonas,* frecuentes en infecciones recurrentes asociados a factores de resistencia como las biopelículas (Pye *et al*., 2013); asimismo, *Malassezia pachydermatis* también es productora de biopelículas y los estudios indican que se requiere concentraciones muy altas de antimicóticos para contrarrestarlas (Conková *et al*., 2022).

El antibiograma permite definir la sensibilidad o resistencia de los aislados bacterianos frente a diferentes alternativas antibióticas, sobre todo para uso sistémico; sin embargo, existe una contradicción, los antibióticos resultantes como resistentes *in vitro*, mayoritariamente funcionan en formulación tópica *in vivo* (Nuttall, 2016; Boyd *et al.,* 2019); lo cual, resta la importancia del cultivo y antibiograma como primer procedimiento (Cole *et al.,* 2009).

La correlación entre citología y cultivo muchas veces es baja, ya que las muestras con hisopos pueden ser tomadas de sectores poblados o de menor concentración del agente etiológico; por ello, debemos tener en cuenta la representatividad o calidad de la muestra como apoyo para el diagnóstico (Graham-Mize y Rosser, 2004).

2.7.4. Pruebas por imágenes.

La videotoscopia, resonancia magnética, tomografía, rayos X y ecografía son las alternativas de diagnóstico por imágenes (Garosi *et al.,* 2003; Lee *et al*., 2006; Rawlings, 2009**)**. La videotoscopia es una técnica frecuente en la práctica dermatológica, la cual permite obtener a gran escala imágenes de la membrana timpánica, evaluar limpieza eficiente, diagnosticar otitis media y su procedimiento amerita sedación (Rawlings, 2009**)**.

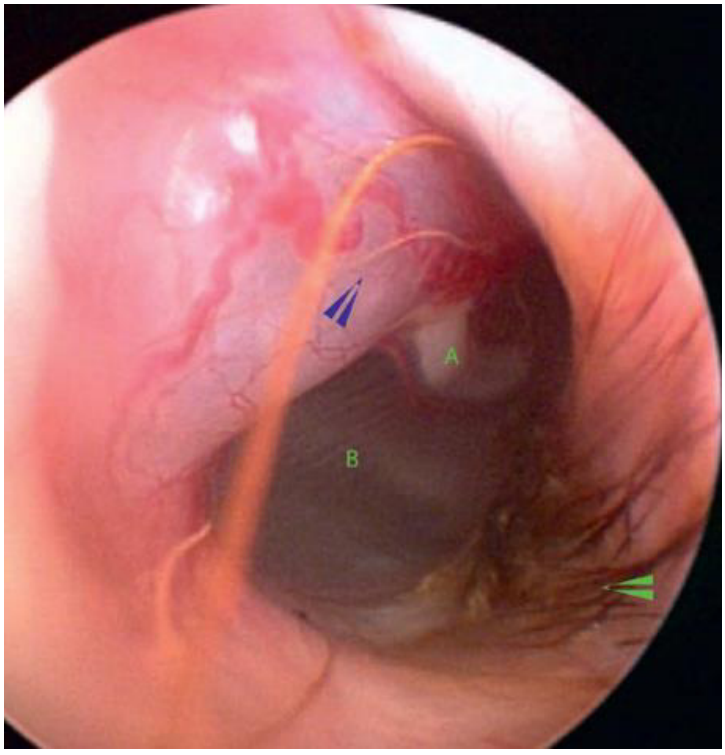

Figura 7. Membrana timpánica normal. Nótese el mechón de pelos (punta de flecha verde) adyacente a la porción ventral de membrana timpánica. La punta de flecha azul está en una *pars flaccida* con el aspecto dilatada y su vasculatura prominente. La letra verde A ubica el manubrio y la letra verde B la *pars tensa* (Fuente: Miller *et al*., 2014).

La resonancia magnética es una herramienta de apoyo clínico superior para diagnosticar otitis media en perros, así lo demostró un estudio, el cual evaluó 197 oídos con inflamación crónica sin signos neurológicos y determino un 21% de pacientes caninos compatibles con otitis media, dicha

investigación identificó lesiones inflamatorias a nivel del revestimiento mucoso de la bulla timpánica (Lorek *et al*., 2020).

La tomografía también es considerada un método diagnóstico para otitis media, así se confirmó con un estudio retrospectivo a 214 perros con otitis externa sin manifestación neurológica; en el cual, el 47 % presentaba anomalías en su imagen y los defectos identificados fueron: ampollas llenas de material, engrosamiento de las paredes y lisis de la bulla timpánica (Belmudes *et al.,* 2017).

Los rayos X llegan a ser la técnica convencional con mayor uso, sin embargo, la poca sensibilidad en el diagnóstico, lo deja por debajo frente a técnicas como tomografía y resonancia magnética (Garosi *et al*., 2003), mientras que la ecografía muestra un alcance limitado y sus estudios son reducidos (Lee *et al*., 2006).

2.8. Clasificación etiológica. Causas primarias, secundarios, factores predisponentes y perpetuantes (PSPP)

Las causas etiológicas de la otitis externa se pueden dividir en causas primarias y secundarias de inflamación, factores perpetuantes, y predisponentes (cuadro 5), hasta ahora es la clasificación establecida y su reconocimiento es vital para evitar recurrencias (Griffin, 2010). Tanto la otitis aguda como en la otitis crónica se apoyan en estos principios; lo cual, garantizan el éxito de la terapia (Coyner, 2019)

Las causas primarias son responsables del inicio de la inflamación dentro del conducto auditivo y su falta de identificación son las principales razones para que una otitis aguda progrese a crónica mientras las infecciones por bacterias o levaduras (Cuadro 6) ocurren como consecuencia de estas causas primarias (Paterson, 2016a).

Los factores predisponentes son aquellos que pueden incrementar la probabilidad de generar el cuadro de otitis, pero por sí solo, no lo logran y los factores perpetuantes son aquellos que producen los cambios proliferativos de la pared ótica e impiden la resolución del problema; dichos cambios generan un estrecho canal auditivo, fallas en la migración epitelial y promueven la presentación de la otitis media (Paterson, 2016a).

Cuadro 5. Causas primarias y factores de otitis canina externa.

Causas primarias
• **Enfermedad alérgica**: Dermatitis atópica, alergia alimento, alergia por contacto. • **Enfermedad endocrina**: Hipotiroidismo, hiperadrecortisismo • **Autoinmune / inmunomediada**: Pénfigo foliáceo, lupus eritematoso, vasculitis, eritema multiforme, celulitis juvenil, reacción a medicamento • **Trastorno de queratinización:** adenitis sebácea, dermatosis sensible al zinc, seborrea idiopática primaria • **Ectoparásitos:** *Otodectes cynotis, Demódex spp., Otobius megnini* • **Cuerpos extraños**: Ceruminolitos (acumulaciones de cerumen debido a falla de migración epitelial)
Factores predisponentes
• **Conformación: c**anal estrechado (shar-pei), conducto auditivo externo peludo (spaniel, caniches), peludo pabellón auricular cóncavo (spaniel), pabellón auricular grande y colgante (basset hounds, sabuesos) • **Limpieza inadecuada/ tratamiento irritante**: uso de productos tópicos astringentes y de baja acidez o potentes limpiador ceruminolítico cuando no sea apropiado • **Humedad**: perros nadadores, a base de agua limpiadores, medicamentos tópicos mezclados en agua • **Enfermedad obstructiva del oído**: pólipos, glándula ceruminosa adenomas, otras neoplasias
Factores perpetuantes
• **Cambios proliferativos hiperplásicos**: hiperplasia epidérmica y glandular, estenosis, fallo de la migración epidérmica, calcificación de los canales auditivos, ulceración • **Otitis media.**

Fuente: Paterson (2020).

Cuadro 6. Causas secundarias de otitis externa

Organismos infecciosos		Enfermedad aguda	Enfermedad crónica
Bacterias (aislados comunes)	Bacterias grampositivas	*Staphylococcus spp.* *Streptococcus spp.*	*Enterococcus spp.* *Corynebacteria spp.*
	Bacterias gramnegativas	no común	*Pseudomonas spp., Proteus spp., Escherichia coli*
	Anaerobios	no común	*Bacteroides spp.*
Levaduras (aislado común)		*Malassezia pachydermatis*	*Malassezia pachydermatis*

Fuente: Paterson (2020).

2.9. Tipos de otitis.

Clínicamente, las otitis pueden ser de presentación reciente o recurrente, los signos clínicos generalmente son sacudidas de cabeza, prurito focal, eritema, presencia de secreción, hiperplasia y estenosis, la otitis crónica es una otitis aguda tratada de forma inadecuada (Saridomichelakis *et al.,* 2007). El problema primario y los distintos factores tendrán su debida influencia para generar lesiones profundas o superficiales a nivel auditivo; además, diversos autores orientan si los procesos son agudos, subagudos y crónicos (Bensignor, 2023). Para esta recopilación, se tomó en cuenta la clasificación de estos cuadros como inflamación aguda y crónica (Cuadro 7), pues es la referencia más frecuente para la terapéutica de la otitis externa (Paterson, 2020).

Cuadro 7: Características de presentación clínica de otitis externa canina según el tiempo.

Clasificación	Duración	Signos clínicos
Agudo	<7dias	Existe eritema, inflamación sin secreción y se asocia a dermatitis atópica
Subagudo	7 – 30dias	Presentan prurito, secreción e inflamación moderada
Crónico: respuesta parcial y otitis recurrente	>30dias	Presenta secreción abundante, supurativa, puede haber prurito, dolor, hiperplasia y estenosis del conducto

Fuente: Bensignor (2023).

2.10. Características clínicas.

En la práctica clínica, la otitis se manifiesta con características diversas bajo un efecto agudo o crónico, dichas formas son ceruminosa, eccematosa, supurativa y estenosante (Lucas, 2018), estas evidencias sumadas a estudios complementarios y una anamnesis puede orientar el diagnóstico y dar inicio a la terapia (Cordero, 2021).

Clínicamente se orienta el tipo de limpiador por la característica ceruminosa o supurativa de la otitis externa (anexo1). A medida que la secreción sea de tipo ceruminosa mayor efecto ceruminolítico del limpiador, mientras que, si la condición es supurativa u oleosa, el limpiador debe ser de alto contenido acuoso (Paterson 2020).



Figura 8. Otitis aguda ceruminosa asociado a infección secundaria de *Malassezia* y enfermedad primaria de tipo alérgica (Fuente: Bond, 2012).



Figura 9. Otitis eccematosa. Obsérvese descamación y eritema del pabellón, asociado a dermatitis atópica (Cortesía: Gino Montoya).



Figura 10. Otitis supurativa**.** Obsérvese secreción, eritema, erosión e hiperplasia. Están asociados a *Pseudomonas* (Fuente: Nuttal, 2016).



Figura 11. Otitis estenótica con cambios crónicos como hiperpigmentación e hiperplasia asociada a infección por *Pseudomonas* (Fuente: Barnard y Foster, 2017).

2.11. Manejo terapéutico de la otitis externa.

La presentación clínica puede ser de tipo agudo o crónico con manifestación de eritema, prurito, pero también están las que desarrollan dolor profundo con producciones otorreicas abundantes y procesos de engrosamiento que demandan atención (Forsythe, 2023). Las principales directrices para el tratamiento de la otitis externa aguda y crónica son similares e incluyen:

a. Control de la inflamación, prurito y dolor.
b. Limpieza de los conductos y revertir los cambios crónicos
c. Control de la infección secundaria.
d. Diagnóstico y tratamiento de la causa primaria.

El tratamiento direccionado permite comprender de manera sencilla el protocolo; sin embargo, la tarea representa un gran esfuerzo del clínico junto al propietario, ya que su participación disciplinada es parte del éxito terapéutico (Forsythe, 2023). Asimismo, se debe reconocer estructura que complican la tarea antimicrobiana durante la rutina de limpieza como son las biopelículas (Lasa et al., 2005).

- **Identificación de la Biopelículas (*biofilm*)**

Es una comunidad de microorganismos que crecen embebidos en una matriz de alginatos adheridos a una superficie inerte o un tejido vivo. La formación de una biopelícula se produce durante un ciclo de cinco etapas: adherencia inicial, adherencia irreversible, dos etapas de maduración y finalmente, dispersión (Lasa *et al.,* 2005). Clínicamente, se reconoce como un material viscoso de color oscuro o verde muy adherente (figura 29) y en citología se muestra como un material denso acidófilo (figura 30) que envuelve microrganismos principalmente bacilos (Luciani *et al.,* 2023).

- **Impacto de la biopelícula en la respuesta antimicrobiana**

Las infecciones recurrentes pueden persistir a causa de la biopelícula logrando que muchas veces se cambie de antibióticos sin respuesta favorable; esto se debe a que las bacterias de la biopelícula logran ser 1000 veces más resistentes a los antibióticos que esa misma bacteria en medio líquido (Lasa *et al.,* 2005). Las razones postuladas son las siguientes:

- La barrera de difusión física y química impide la penetración de los antimicrobianos que constituye la matriz de exopolisacaridos.
- El crecimiento ralentizado de las bacterias de la biopelícula, debido a la limitación de nutrientes.
- La existencia de microambientes que antagonizan con la acción del antibiótico.
- La activación de respuestas de estrés que provocan cambios en la fisiología de la bacteria y la aparición de un fenotipo específico de biopelícula que activamente combata los efectos negativos de las sustancias antimicrobianas.

2.11.1 Manejo terapéutico en un perro con otitis externa aguda.

En relación al manejo de la inflamación, es recomendable tener prudencia y considerar la sensibilidad del paciente; ellos llegan muchas veces con experiencias previas, las cuales pueden ser malas; por eso presentan miedo al manejo y no permiten la evaluación del canal auditivo con el otoscopio, todo eso complica la terapia tópica y limita la tarea de limpieza por parte del

propietario; por lo tanto, desinflamar el conducto auditivo es el inicio apropiado ante cualquier evidencia dolorosa (Forsythe, 2023).

La otitis externa aguda es un episodio corto con signos clínicos repentinos de prurito, eritema moderado y secreción variable de tipo ceruminosa o exudativa, puede haber infección secundaria o estar ausente, el tegumento no presenta cambios importantes; sin embargo, no hay que subestimar el cuadro, ya que los cambios pueden estar ocultos; por ello, es importante hacer la citología, tomar correctamente la muestra del conducto horizontal, realizar otoscopía para observar la membrana timpánica y el canal auditivo (Lucas, 2018), pero sobretodo cerrar el ciclo e implementar terapias preventivas para evitar la recurrencia del cuadro, diagnosticando la causa primaria (Nuttal, 2023).

2.11.1.1. Control de la inflamación, prurito y dolor.

Los usos amplios del corticoide se direccionan en tres líneas de acción: inmunosupresión, antinflamatorio y como reemplazo de la activad adrenal. Su efecto a nivel ótico contrarresta enfermedades como dermatitis alérgica, pénfigo, celulitis juvenil, entre otras (Plumb y Pharm, 2010).

Además, el Comité Internacional de Enfermedades Alérgicas de los Animales (ICADA) confirma sus beneficios a nivel del tegumento ótico con efectos rápidos antiinflamatorios, antiprurito y por consiguiente disminución del dolor (Olivry *et al.,* 2015; Olivry y Banovic, 2019).

El uso de prednisona, prednisolona, y metilprednisolona con dosis antinflamatorias de 0.5 - 1mg/kg por días consecutivos, se usan con seguridad hasta lograr que desaparezca el cuadro clínico (Olivry y Banovic, 2019). Acetonido de triancinolona de 0.1 a 1.8 mg/kg y dexametasona como dosis única de 0.1 a 0.2mg/kg IV (cuadro 8), también está indicada en otitis externa y media; sin embargo, la terapia será determinada clínicamente por el grado de inflamación (Paterson, 2020).

Cuadro 8.Terapia sistémica con glucocorticoides para uso en otitis externa y media

Glucocorticoide	Dosis (mg/kg)	Comentario
Prednisolona	1 a 2 oral c/24hrs	Debe ser reducido a un régimen de días alternos después de 2 semanas continuas
Metilprednisolona	0.8 a 1.8 oral c/24hrs	
Acetonido de triancinolona	0.1 a 1.8 oral c/24hrs	
Dexametasona	0.1 a 0.2 IV	Debe darse como único tratamiento después de lavar el oído; puede ser utilizado en los chequeos subsecuentes después de 7 a 10 días si otros corticoides no fueron utilizados

Fuente: Paterson (2020).

2.11.1.2. Limpieza de oídos.

En la presentación de la otitis está afectado el mecanismo de autolimpieza, cuya tarea es arrastrar los desechos hacia el exterior (Alberti, 1964); en ellos reposan fragmentos celulares, cerumen, microorganismos, cuerpos extraños y toxinas; estos compuestos no permiten la visualización del conducto auditivo y membrana timpánica, promueven la infección secundaria e impiden la terapia tópica antimicrobiana; por lo tanto, la limpieza ótica resulta fundamental para el tratamiento a corto o largo plazo en la otitis externa (Shokry y Antoniosi, 2017).

En el caso de otitis aguda, las afecciones suelen ceder rápidamente con productos óticos polivalentes; los cuales presentan antibiótico, corticoide, antimicótico y excipiente aceitoso, muchas veces la limpieza manual es explicada al propietario y realizada por él, dependiendo de éste el potencial éxito en el manejo del cuadro; sin embargo, no hay un producto para terapia tópica autorizada en situación de membrana timpánica rota y algunos limpiadores auriculares también presentan esa restricción; entonces debemos considerar cuál de estos productos son ototóxicos y evitar riesgos (Bond, 2012).

Los limpiadores óticos son: secantes, lubricantes (ceruminosolvente), ceruminolitos y desinfectantes de lavado. El objetivo de cada uno está determinado por el tipo de secreción y la característica clínica del oído, se debe evitar limpiadores ototóxicos en otitis media y reconocer

el adecuado para recuperar el mecanismo de autolimpieza (Paterson, 2016b). Un limpiador podría ser la única necesidad terapéutica para la otitis (Nuttal, 2023).

- **Secantes:** Alcohol isopropílico, ácido acético, acido hipocloroso, ácido bórico, acido benzoico, acido salicílico, dióxido de silicio y acetato de aluminio.

  Se encuentran en productos comerciales unidos a ceruminolítico, pues, por sí solo, no generan buena limpieza. Los más comunes son de naturaleza acida y presentan propiedades antisépticas como el alcohol isopropílico, el ácido acético y acido hipocloroso, entre otros. Son astringentes utilizados para secar el conducto después de aplicar un producto lubricante, previenen la maceración y los no ototóxicos son: ácido acético (2.5%), ácido bórico y acido hipocloroso (Swinney et al., 2008; Mueller et al., 2023).
- **Lubricantes:** Glicerina, lanolina, escualeno, propilenglicol, cocamidopropil betaina y butilato de hidroxitolueno.

  Los lubricantes o ceruminosolventes, están encargados de aflojar o ablandar el cerumen, son de naturaleza orgánica y aceitosos. El más potente de ellos es el escualeno, no es ototóxico y lo podemos encontrar en presentaciones comerciales al 2% hasta más potentes de 25% (Paterson, 2016b).

- **Ceruminolítico**: Docusato de sodio (DOSS), sulfosucinato de calcio, peróxido de carbamida y urea.

  El verdadero ceruminolítico se encarga de fragmentar y emulsionar los restos celulares, manteniéndolos en solución. La urea y el peróxido de carbamida son agentes liberadores de oxígeno; el cual es un mecanismo espumante que ayuda a disolver los desechos. El peróxido de carbamida está contraindicado en atópicos por su irritabilidad (Sánchez-Leal *et al.,* 2006).

- **Desinfectantes:** Clorhexidina, yodopovidona, trizEDTA, acido hipocloroso, N-acetilcisteína y ácido láctico.

  La clorhexidina es una biguanida catiónica de acción sobre la membrana celular bacteriana, su afinidad con la pared por ser negativa la hace vulnerable. Actúa sobre bacterias gram negativas y gram positivas. En los oídos presenta ototoxicidad cuando supera la concentración de 0.2% y se presenta en productos comerciales a 0.05 %, y 0.15% (Nye *et al.,* 2023).

  La yodopovidona se puede usar a concentraciones de 1% para membrana timpánica rota y 2% en membrana intacta; la evidencia indica que se inactiva en presencia de material

orgánico como pus; lo que sugiere, un lavado previo en otitis supurativas. Su acción sobre bacterias implicadas en otitis externa es positiva (Zamora *et al.,* 1985; Nye *et al.,* 2023).

El TrizEDTA (ácido trometamina etilendiaminotetracético) es una solución quelante con afinidad al calcio, actúa sobre las bombas de flujo bacteriano de gramnegativas como *Pseudomonas,* generando la porosidad de sus paredes y al mismo tiempo inhibe enzimas bacterianas causantes de ulceración. Su efecto antimicrobiano es leve; sin embargo, potencia antibióticos como enrofloxacina, amikacina, neomicina y sulfadiazina de plata cuando se lava previamente el oido con este desinfectante (Sparks *et al.,* 1994; Morris, 2004). No es ototóxica (Mills *et al.,* 2005) y está en productos comerciales combinado con antimicrobianos.

El ácido hipocloroso es un microbicida importante producida por neutrófilos. Tiene acción *in vitro* contra microbios frecuentes en otitis canina, siendo su eficacia comprobada en contaminación de heridas y tratamiento contra biopelículas. Este producto está indicado para lavados de oídos comprometidos con la membrana timpánica y es una alternativa para lavados de otitis externa (Mueller *et al.,* 2023).

La N-acetilcisteína es un agente mucolítico y antioxidante, se usa en veterinaria para intoxicación por paracetamol, ulceras corneales y como agente nebulizador para complicaciones respiratorias. En la actualidad es considerado un importante antiséptico que inhibe bacterias implicadas en la otitis canina a concentraciones mínimas inhibitorias de 5 - 20mg/ml. No es ototóxica (May *et al.,* 2016) y ayuda en el control de biopelículas asociadas a *Pseudomonas* (Chan *et al.,* 2019).
El ácido láctico es un importante limpiador incluido en productos comerciales a 2.5% de concentración, su efecto antiséptico es alterar la membrana celular externa de la bacteria y su actividad contra Pseudomonas y Staphylococcus in vitro es excelente (Swinney *et al.,* 2008; Paterson, 2016b; Wang *et al.,* 2023)

- **Lavado ótico manual**.

- Si el desecho ótico es abundante debemos evaluar la anestesia como alternativa para poder remover de forma efectiva y realizar una otoscopia correcta.
- El método de limpieza en su gran mayoría es un trabajo del propietario, se debe explicar claramente la importancia que tiene y la manera de realizarlo.

- El producto de lavado debe ser generoso sobre el oído, muchas veces se indican gotas y terminan siendo deficientes.
- Realizar masaje por unos 30 a 60 segundos para crear turbulencia y romper la secreción, limpiar por fuera y evitar hisopos.
- El objetivo es limpiar las veces que sean necesarias hasta retirar un líquido sin desechos, limpio, esto determinara que cumplimos y podemos detener la frecuencia.
- Sino se observa mejoría, recomendar limpieza profunda bajo anestesia, podríamos estar ya en otitis crónica.

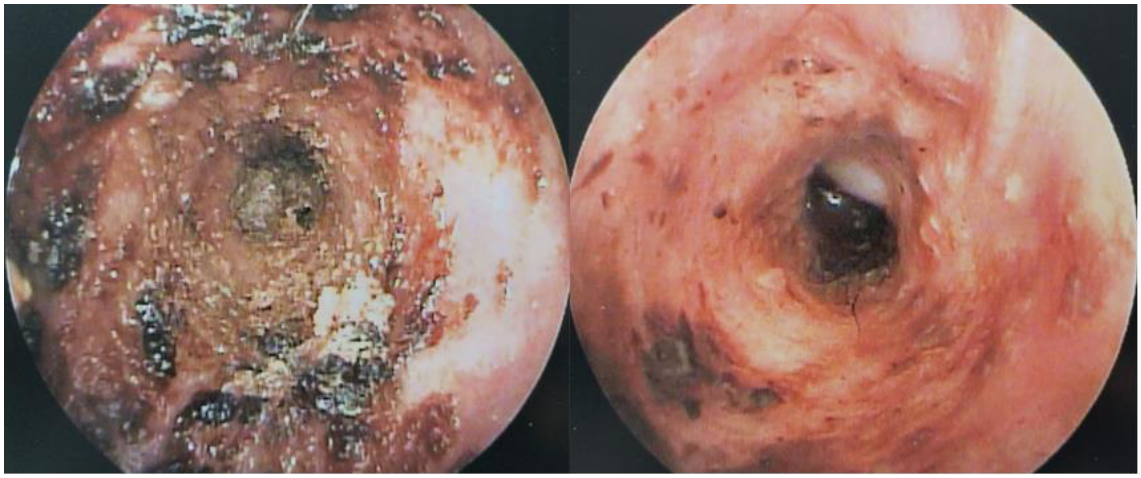

Figura 12. Imagen de videotoscopia. Izquierda: Oído izquierdo antes de la limpieza con limpiador ótico. Derecha: Oído izquierdo cinco minutos después de la limpieza ótica (Fuente: Cordero, 2021).

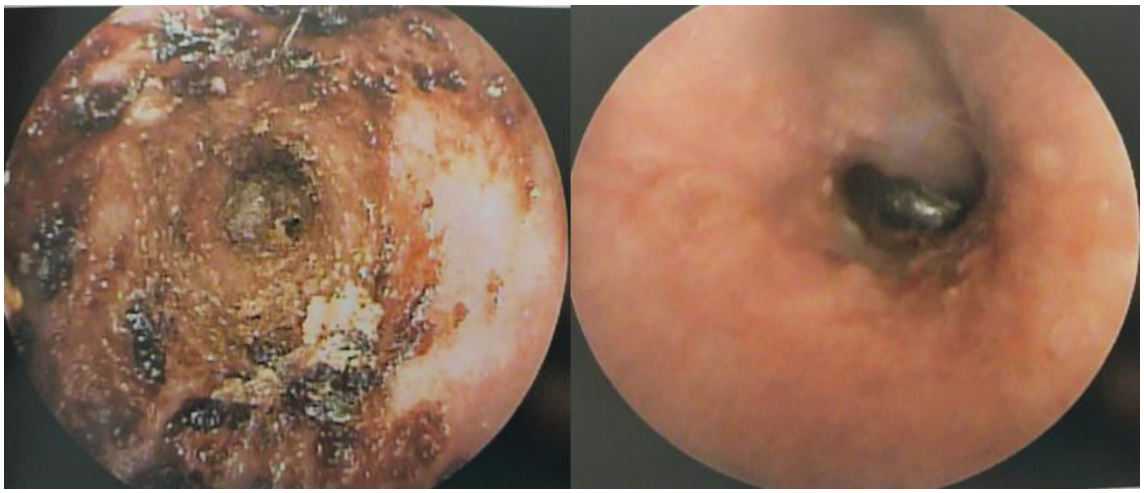

Figura 13. Imagen de videotoscopia. Izquierda: Oído derecho previo a la limpieza profunda bajo anestesia. Derecha: Oído derecho después de la limpieza profunda bajo anestesia (Fuente: Cordero, 2021).

2.11.1.3. Control de la infección secundaria.

Es el paso que sigue después de lavar el conducto auditivo. La limpieza previa ayuda a que el antimicrobianos no se pierda y tenga un efecto seguro; sin embargo, tengamos en cuenta algunas consideraciones, clínicamente relevantes para la terapia:

- Ácido fusidico presenta acción sinérgica con framicetina y se encuentra en producto comercial con prednisolona y nistatina, es considerado un antibiótico de primera línea y no funciona en presencia de pus (Bonamonte *et al.,* 2014).
- Florfenicol marca efecto contra bacterias gramnegativas y grampositivas, pero no para *Pseudomona,* su aplicación tópica está indicada con intervalo de 7 días en producto comercial (King *et al.,* 2018) *y* su uso es recomendado para propietarios que no puedan limpiar diariamente (Lucas, 2018).
- Gentamicina al igual que todos los aminoglucósidos se inactivan en presencia de pus, por lo tanto, requiere ser limpiado previamente (Lucas, 2018).
- Neomicina, es un antibiótico que produce irritabilidad de contacto en humanos, también puede ocasionarlo en perros, aunque presenta buena actividad contra cocos (Paterson, 2016b).
- Enrofloxacina, presenta buena acción para gramnegativo y grampositivo, tiene sinergismos con acetilcisteína contra *pseudomonas* y baja actividad en pH acido. Existe medicación fuera de etiqueta donde se usa enrofloxacina 0.2% diluidas en suero salino o limpiador con buen efecto tópico (Paterson, 2016b).

- Amikacina, se formula en soluciones tópicas fuera de etiqueta (1% y 3%) para otitis externa mezclados con suero salino y potenciadas con el trizEDTA (Morris, 2004), susefectos de conservación superan los 30 días sin afectarse (Sparks *et al.,* 1994; Klinczar *et al.,* 2022**).**
- Sulfadiazina de plata, es efectivo contra meticilino resistentes y *Pseudomonas*, se puede mezclar el producto comercial al 1% con trizEDTA y usarse contra cepas resistentes de *Pseudomonas* (Boyd *et al.,* 2019).
- Tobramicina es un aminoglucósido encontrado en productos comerciales de uso oftálmico, su efecto es sobre *Pseudomonas*, actúa en oído limpio y su asociación con trizEDTA potencia su acción (Morris, 2004).
- Ticarcilina es un antibiótico betalactámico con acción contra *Pseudomonas* en otitis externa, estudios sugieren su uso en preparaciones de 6g del fármaco con 12ml suero salino tópico (Nuttall, 1998; Bateman *et al.,* 2012).

Los microorganismos hallados con mayor frecuencia son: *Staphylococcus* y *Malassezia* (Saridomichelakis *et al.,* 2007; Paterson, 2020), su hallazgo mediante cultivo lo confirma; no obstante, la prueba citológica evidencia organismos compatibles, lo cual permite considerar el aspecto cuantitativo para considerarlo anormal (cuadro 4 y 6) y poder tratarlo. Sin embargo, puede haber ausencia de estos microorganismos en una otitis aguda (Angus, 2004).

- **Cultivo y antibiograma en otitis aguda.**

A nivel del tratamiento, la concentración que alcanza un antibiótico aplicado tópicamente en el oído se determinó mediante un estudio, el cual identifica un valor de 279 veces más alta a la concentración mínima inhibitoria (CMI) para bacterias resistentes como *Staphylococcus* y *Pseudomonas.* Por otro lado, los tratamientos de la otitis externa en su mayoría son tópicos, por lo tanto, resulta comprensibles que la terapia tópica supere ampliamente la CMI, la cual se establece en base a concentraciones plasmáticas; en consecuencia, la terapia tópica al exceder esta CMI puede resultar útil frente a microorganismos aun cuando el antibiograma los determine como resistentes. Es por esto, que no resulta conveniente basar completamente la decisión terapéutica en función de un cultivo y antibiograma (Boyd *et al.,* 2019). Por último, la decisión está basada en la necesidad del paciente crónico y reconocer el alcance de la prueba (Nuttal, 2023).

- **Tratamiento**

Cuando hay infección aguda del oído, los antibióticos recomendados serán de primer orden como: ácido fusidico, florfenicol, gentamicina o neomicina. Los antibióticos de segundo y tercer orden como las fluoroquinolonas, polimixina B y sulfadiazina de plata; amikacina, tobramicina y

carboxipenicilinas, respectivamente, deberán esperar la necesidad de un proceso crónico o recurrente, mientras que el uso de antimicóticos en general maneja buena efectividad contra *Malassezia* (Paterson, 2020); La aplicación tópica del producto comercial (cuadro 10) será con los siguientes volúmenes.

Perro pequeño 0.25ml c/12hrs menos de 10kg.

Perro mediano 0.5 ml c/12hrs entre 11 y 50kg.

Perro grande 0.7 a 1ml c/12hrs mayor a 50kg.

También existen las alternativas de limpiadores óticos con efecto sobre *Staphylococcus*, *Malassezia* y *Pseudomonas aeruginosa*, así lo determino un estudio *in vitro,* en el cual se usaron 9 limpiadores para su análisis y determino la eficacia de 100% para 6 de ellos, de los cuales 3 (cuadro 9) fueron más efectivos (Swinney *et al.,* 2008). Los limpiadores pueden ser alternativas para disminuir el uso y abuso de polivalentes con antimicrobiano (Mason *et al.,* 2013).

Cuadro 9. Limpiadores de mayor eficacia evaluados en un estudio de Swinney *et al.* (2008).

Limpiador comercial	Principios activos	Mayor eficacia
Sancerum	Ácido láctico 2.5% Ácido salicilico 0.1% Paraclorometaxylenol (PMCX) Docusato de sodio y propilenglicol.	*Pseudomonas aeruginosa* y *Staphylococcus*
Cleanural	Ácido bórico Ácido cítrico Isopropanol propilenglicol	*Malassezia pachidermatis*
Trispluz	Trometamina (tris) Edetato disódico dihidrato (EDTA) Clorhexidina 0.15%	*Pseudomonas aeruginosa*

Fuente: Swinney *et al.* (2008)

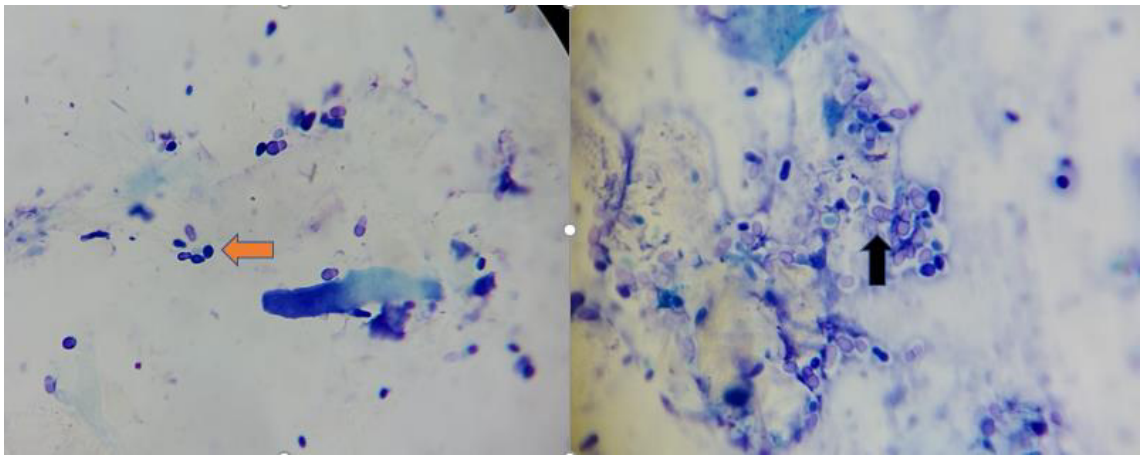

Figura 14. Izquierda: Citología de secreción ótica donde se evidencia sobrecrecimiento de levaduras (flecha naranja) compatibles con *Malassezia* spp. Derecha: moderada cantidad de levaduras (flecha negra) compatibles con *Malassezia* spp. Tinción rápida tipo Romanowsky. Magnificación 400x (Fuente: propia).

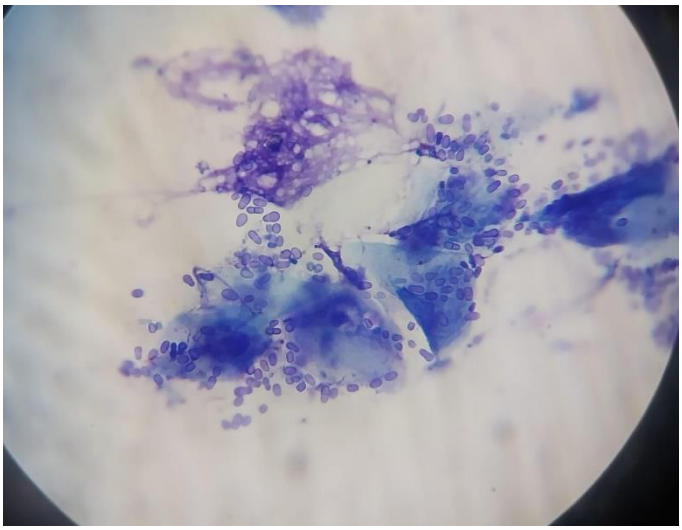

Figura 15. Citología de secreción ótica que evidencia estructuras levaduriformes compatibles con *Malassezia* spp y células queratinizadas. Tinción rápida tipo Romanowsky. Magnificación 400x (Fuente: propia).

Cuadro 10. Productos tópicos óticos de uso comercial autorizado.

Producto	Antibacteriano	Antifúngico	Glucocorticoide	Contraindicado en tímpano perforado
Aurizon	Marbofloxacina	Clotrimazol	Acetato de dexametasona	si
Canaural	Fusidato de dietanolamina framicetina	Nistatina	prednisona	si
Easiotic	Gentamicina	Miconazol	Aceponato de hidrocortisona	si
Otomax	Gentamicina	Clotrimazol	Valerato de betametasona	si
Posatex	Orbifloxacina	Posaconazol	Furoato de mometasona	si
Surolan	Polimixina B	Miconazol	Prednisolona	si
Neptra	Florfenicol	Terbinafina	Mometasona	si
Osurnia	Florfenicol	Terbinafina	Acetato de betametasona	si

Fuente: Adaptado de Forsythe (2023)

- **Duración del tratamiento**

El tratamiento clínicamente puede durar días o semanas, esto deberá ser aproximado mediante los controles, pruebas de monitoreo y siguiendo las recomendaciones (Coyner, 2019):

- Los controles serán programados cada 1 o 2 semanas.
- El tópico antimicrobiano será aplicado hasta lograr una cura clínica y citológica.
- La citología y la otoscopia serán las pruebas de monitoreo.
- La otoscopia deberá observar la membrana timpánica y el conducto auditivo limpio.
- Encontrar secreción importante sugiere una mala limpieza o incumplimiento.
- Recomendar limpieza bajo anestesia, si la limpieza no cumple los objetivos.
- La citología control debe revelar ausencia de microrganismos y neutrófilos.

El objetivo de la terapia es concluir con un oído limpio y que recupere la migración epitelial; sin embargo, hay posibilidades que no lo logren. Esto se debe a una causa de base probablemente incurable; para ello debemos ser concretos durante la consulta, explicar las causas y factores que la predisponen, con el único fin de comprometer al propietario y lograr establecer terapias preventivas (Paterson,2020).

2.11.1.4. Diagnóstico y tratamiento de la causa primaria.

La terapia de una otitis siempre deberá tomar en consideración las causas que la rodea, ignorarla solo generará un fracaso asegurado (Paterson, 2020). Dentro las causas primarias reportadas (Cuadro 5), se logró identificar las más frecuentes (Cuadro 11) a partir de un estudio de seguimiento de 100 perros (Saridomichelakis *et al*., 2007)

Cuadro 11. Causas primarias en un estudio retrospectivo de 100 perros

Causa primaria de otitis externa	Cantidad de perros
Alergias	43
Cuerpos extraños	12
Sarna otodectica	7
Sarna demodécica	4
Sarna sarcoptica	2
Pénfigo foliáceo	1
Hipotiroidismo	1
Neoplasias	1
Desconocido	32

Fuente: Saridomichelakis *et al.* (2007)

- **Otitis alérgica.**

Es una afección común generada por enfermedades como dermatitis atópica o alergia alimento, estas enfermedades clínicamente son muy similares; pueden generar eritema, engrosamiento, irritación, facilitando el deterioro de la función migratoria con un acumulo de cerumen y una posterior infección por microorganismos en el oído (Olivry *et al.,* 2015).



Figura 16. (A) Otitis ceruminosa con leve eritema asociado a dermatitis atópica. (B) Otitis con hiperplasia moderada en el pabellón asociado a dermatitis atópica (Fuente: propia).

El diagnóstico puede ser una tarea difícil, pero reconocer la enfermedad ayuda a definir un pronóstico e implementar un protocolo preventivo, teniendo en cuenta que la dermatitis atópica no es curable y la alergia alimentaria estricta es poco probable; en consecuencia, el tratamiento termina siendo una terapéutica compleja e integral que implica controles frecuentes (Olivry y Banovic, 2019).

El método de diagnóstico para dermatitis atópica es netamente clínico e implica anamnesis, exploración física y descarte de diagnóstico diferenciales (Olivry *et al.,* 2015). El clínico recurre a los 8 criterios de Favrot que corresponde a una serie de pregunta específicas (Cuadro 12), la cual presenta una sensibilidad de 85% y una especificidad de 79% para 5 preguntas afirmativas **(**Favrot *et al.,* 2010**),** mientras que para la alergia alimentaria se diagnostica con una dieta de

exclusión a base de proteína novel o hidrolizada, el cual se administra por 6 a 8 semanas de manera estricta y concluye cuando se realiza el reto provocando la inflamación con el alimento sospechoso. También se podría hacer la prueba serológica o utilizar el test intradérmico como practica diagnostica, sin embargo, los resultados obtenidos dejan muchas dudas; por lo tanto, solo se aplica para propietarios que decidan practicar un tratamiento de inmunoterapia especifica (Olivry y Banovic, 2019).

Cuadro 12. Los 8 criterios de Favrot.

Inicio de los signos clínicos antes de los 3 años de edad
Perro que vive mayormente en interiores
Prurito con buena respuesta a los corticoides
Prurito sin lesiones al inicio de la enfermedad
Patas delanteras afectadas
Pabellón auricular afectado
Margen auricular no afectado
Área dorso lumbar no afectado

Fuente: Favrot *et al.* (2010)

Tratamiento de la causa primaria.

El tratamiento involucra el control de las enfermedades secundarias, manejo de la inflamación mediante el uso de corticoides, hasta desactivar la alergia (terapia reactiva) y terapia de sostén (terapia proactiva) con el uso de inmunomoduladores alternativos como: oclacitinib, ciclosporina y anticuerpo monoclonal (cytopoint) (Olivry y Banovic, 2019; Tamamoto-moshizuke *et al.,* 2019).

El uso tópico como aceponato de hidrocortisona, furoato de mometasona asociado a ceruminolítico ayuda a sostener un oído limpio y desinflamando (Rigaut *et al.,* 2024).

- Prednisona o prednisolona 0.5 a 1mg/kg c/24 hrs.
- Oclacitinib 0.4 a 0.6 mg/kg. C/12 hrs.
- Ciclosporina 5mg/kg. C / 24 hrs.
- Anticuerpo monoclonal (mAb Cytopoint)1.5 a 3 mg/kg. Cada 30 días.

- Aceponato de hidrocortisona tópica.
- Furoato de mometasona topica
- Ceruminolítico

El tratamiento de la alergia alimentaria, implica evitar el alérgeno y recurrir a corticoides cuando sea estrictamente necesario. Para reacciones de irritabilidad suspender cualquier producto ótico de limpieza y usar corticoides por un tiempo prudente hasta desinflamar por completo (Olivry *et al.,* 2015).

- **Otitis parasitaria.**

La infección por parásitos a nivel del oído agrupa a *Otodectes cynotis*, *Demódex spp* y *Sarcopte*s; este último, un ácaro que lastima más el pabellón y no el conducto auditivo (Thomson *et al*., 2023).

Otodectes cynotis. Este ácaro genera un cuadro clínico de picor moderado a severo a nivel del oído, inflama el conducto por causa de la masticación que genera el acaro sobre la epidermis, produce secreciones tóxicas, erosiona el estrato corneo y altera la migración epitelial. Particularmente, se puede observar un exudado oscuro a nivel de la entrada del conducto (granos de café) y si se el clínico observa con cuidado se puede evidenciar el desplazamiento del ácaro. El diagnóstico es por otoscopia y examen de cerumen microscópico, ambos métodos muestran eficacia, pero, si se complementan, pueden obtener un margen de sensibilidad cercano al 100 % (Ghubash, 2006).

Tratamiento

Preventivamente se incluye un tratamiento acaricida que abarca a los animales del entorno, ya que pueden ser una fuente de reinfección. La limpieza del canal auditivo deberá ser profunda y con un limpiador ceruminolítico para evitar la posible infección secundaria. Los acaricidas autorizados son: avermectinas y sus derivados, fipronil en solución oleosa de aplicación directa al oído, o en pipeta y las isoxasolinas con una efectividad cercana al 100% en una sola aplicación. (Taenzler *et al.,* 2017).

- ceruminolítico
- Fipronil en solucion oleosa.
- Ivermectina 1%. Diluido 1:9, aplicación tópica.
- Pipeta: selamectina, moxidectina.
- Isoxasolinas: fluralaner, afoxolaner, lotilaner y sarolaner.



Figura 17. Exudado oscuro en la entrada del canal auditivo asociada a *Otodectes cynotis* (Cortesía: MV. Gino Montoya).

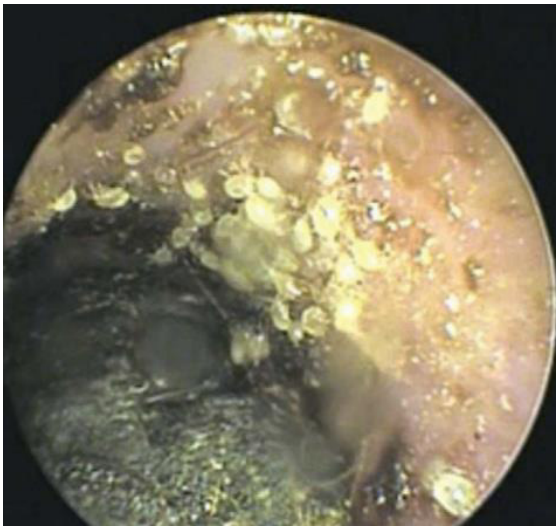

Figura 18. Secreción ceruminosa y ácaros del oído compatibles con *Otodectes cynotis* (Fuente: Martin Cordero).

***Demódex* spp,** es un habitante normal de la piel que se transmite mediante la lactación en los primeros días de nacido, vive refugiado en el folículo piloso, su proliferación aberrante este asociado a factores de baja inmunidad, lo cual genera una dermatitis generalizada o focal. A nivel ótico genera secreción ceruminosa parecida a los granos de café. El diagnostico se realiza mediante la recolección de una muestra de cerumen con hisopo y colocándola en una lámina portaobjeto para su observación microscópica (Ghubash, 2006).

Tratamiento

El tratamiento sistémico abarca muy bien el conducto auditivo, aunque se postula terapias tópicas con ivermectina y Amitraz (0.13 y 0.5%) diluido en aceite mineral para aplicación tópica cada 3 días; lamentablemente su acción es variable y el riesgo toxico es más probable (Mueller *et al.,* 2020). Actualmente, las isoxasolinas (fluralaner, afoxolaner, lotilaner y sarolaner) pueden reemplazar a la terapéutica convencional, pues logran una eliminación cercana al 100% de estos ectoparásitos (Zhou *et al*., 2022).

Sarcoptes scabiei, agente causal de la sarna sarcóptica, es un parasito cosmopolita altamente contagioso, ya que infecta humanos de manera directa al contacto con perros contaminados (Escobar *et al.,* 2022). Genera lesiones costrosas muy pruriginosas a nivel cutáneo, los cuales involucran orejas, particularmente en los bordes, promueven alopecia, eritema, erosión y microtraumas por el constante prurito. *Sarcoptes* produce la enfermedad dermatológica más pruriginosa; sin embargo, hay casos de prurito leve u ocasional, lo cual puede complicar el diagnóstico (Ghubash, 2006).

El método diagnóstico más efectivo debe tener en cuenta a la anamnesis, signos clínicos específicos, reflejo otopodal positivo al frotar la pinna, y un raspado superficial cutáneo para observar huevos o ácaros (Ghubash, 2006).

Tratamiento

Es recomendable el tratamiento general y no focalizado, involucrar a todas las mascotas y visitar al dermatólogo en caso haya personas contaminadas (vector). Como terapia acaricida se puede usar avermectinas como selamectina en el dorso (Ghubash, 2006) y las isoxasolinas con buen pronóstico (Zhou *et al*., 2022), habiendo alternativas a tomar en cuenta:

- Pipeta de selamectina o moxidectina.
- Ivermectina 0.2 a 0.4 mg/kg c/7dias. 3 a 4 semanas.
- Isoxasolinas: fluralaner, afoxolaner, lotilaner y sarolaner.

- **Otitis por causa autoinmune o inmunomediada.**

A nivel auditivo son enfermedades menos frecuentes, pero con presentación moderadamente agresiva. El oído afectado por pénfigo foliáceo presenta lesiones costrosas, exfoliativas y acarameladas; exudado no séptico en la celulitis juvenil, preferencia de ulceración de las pinnas por la vasculitis y manifestaciones clínicas no óticas asociadas a las mismas (Ihrke, 1985; Bajwa, 2022). El diagnóstico es mediante descarte de infecciones secundarias, aproximación citológica e histopatología. Identificarlo de manera precoz y realizar tratamiento básicamente inmunosupresor corresponden a la primera recomendación (Jackson y Lunn, 2023).



Figura 19. Pabellón auricular con pústulas, eritema y erosión asociado a Pénfigo foliáceo. (Fuente: Paterson, 2016a).



Figura 20. Izquierda, cachorro con inflamación de los labios y parpados. Derecha, el mismo perro con otitis supurativa asociado a celulitis juvenil (Fuente: propia).

Tratamiento inmunosupresor.

Como objetivo terapéutico se debe conseguir: evitar el progreso de la enfermedad, regresión total de los signos clínicos y considerar efectos colaterales de la medicación; para eso debemos seleccionar el corticoide y droga alternativa de mantenimiento que puedan sustituir o ser combinados (Jackson y Lunn, 2023).

Se realizó un estudio retrospectivo para el pénfigo foliáceo, el cual evaluó en 91 perros la respuesta de remisión para prednisolona sola y prednisolona con azatioprina, el resultado indicó efectos comparables para dichos tratamientos, logrando en el 50% una remisión adecuada y 25% mejoró significativamente; sin embargo, también se observa recaídas a corto plazo, lo cual genera búsqueda de otras alternativas (Mueller *et al.,* 2006), dentro de ellas apoquel (oclacitinib) muestra buenos resultados y se perfila como una alternativa novedosa como ahorro de corticoides en la terapia combinada (Hernandez-Bures *et al.,* 2023). Por ahora los glucocorticoides son la opción más efectiva y pueden generar una remisión completa.

- Prednisolona o prednisona: 1 a 2 mg/kg cada 12 hrs.
- Metilprednisolona: 0.8 a 1.6 mg/kg cad 12 hrs.
- Dexametasona: 0.1 a 0.2 mg/kg cada 24 hrs.
- Azatioprina: 1 a 2 mg/kg cada 24 hrs.
- Pentoxifilina: 10 a 20 mg/kg cada 12 hrs.

- Oclacitinib: 0.4 a 0.6 mg/kg cada 12 hrs (14 días, luego dosis diaria).

Como terapia tópica auditiva se recomienda limpiadores como escualeno o clorhexidina 0.2% para contrarrestar infecciones secundarias, mientras que los antibióticos sistémicos deberán ser bajo un estudio previo de cultivo y antibiograma (Jackson y Lunn, 2023).

- **Otitis relacionada a Hipotiroidismo**

Es la endocrinopatía con signos de otitis externa más evidenciada, su manifestación clínica es generalizada e incluye letargia, alopecia multifocal que agrupa cola y nariz, incremento de peso, seborrea, cara trágica, entre otros. En el oído genera una otitis ceruminosa con grados variables de eritema e infección secundaria (Daminet y Paradis, 2000).

El diagnóstico es evaluar la función tiroidea, lo cual puede generar mayores dudas en su abordaje, ya que es poco fiable y demanda controles para su precisión; por lo tanto, se recomienda agrupar en la evaluación: examen clínico, pruebas sanguíneas complementarias y medición de hormona estimulante de la tiroides (TSH) y tiroxina (T4) (Daminet y Paradis, 2000).

Tratamiento

El tratamiento a nivel auditivo involucra ceruminolítico y control de infecciones secundarias, sobre todo para levaduras. La terapia de la causa primaria indica levotiroxina de por vida (Stogdale, 1980)

- Levotiroxina 0.01 a 0.02 mg/kg cada 12 hrs, hasta resolver signos clínicos, luego cada 24 hrs como mantenimiento
- Realizar evaluación periódica de concentración de T4 cada 4 a 8 semanas
- Considerar la posibilidad del perro eutiroideo.

- **Otitis relacionada a cuerpos extraños.**

Suele estar asociado a factores comportamentales o de predisposición como orejas péndulas y estrecho canal auditivo. La presentación generalmente es unilateral, puede comprometer el tímpano y generar inflamación supurativa, se puede encontrar plantas o fragmentos de ellas; las cuales llegan al oído por maniobras de juego en jardines y quedan atrapadas. El diagnóstico es

clínico y con examen de otoscopia. El tratamiento incluye terapia antiinflamatoria y limpieza tópica, siempre que no haya compromiso del oído medio (Cole, 2004).

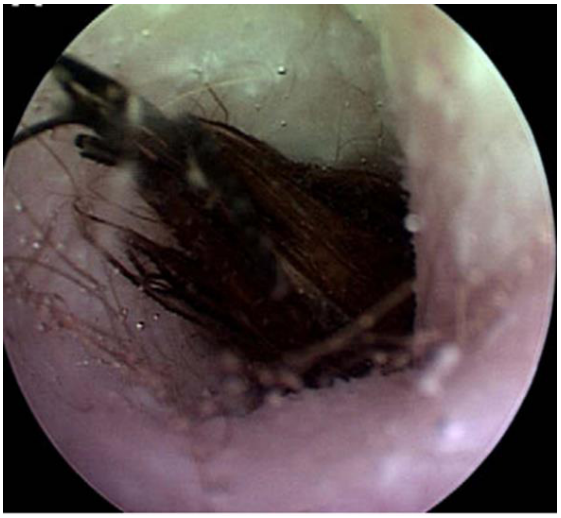

Figura 21. Espiga de planta en conducto auditivo (Fuente: Rawlings, 2009).

- **Otitis relacionada a desorden queratoseborreico.**

Es una enfermedad muy asociada a las razas y por ende existe un factor hereditario. Es poco frecuente. Como principales enfermedades están: seborrea idiopática primaria, adenitis sebácea y dermatosis sensible al zinc. Se manifiesta como un trastorno descamativo a nivel de la epidermis, puede involucrar glándulas sebáceas y provocan un acumulo de cerumen a nivel auditivo que favorece la aparición de infecciones. Este trastorno debe ser diagnosticado de manera pronta y ser explicado a los propietarios, ya que como parte del control se recomienda esterilización (Miller *et al.,*2014).

El diagnostico implica primero un descarte de infecciones secundarias mediante citología, examen de cerumen en busca de ácaros, descartar alergias; además un aspecto básico como la edad de aparición, conocimiento de la predisposición, hallazgos clínicos y dermatohistopatologia (Miller *et al.,*2014).

Tratamiento

La terapia incluye dos caminos para los trastornos primarios: Tópico y sistémicos. La terapia tópica consiste a nivel corporal en disminuir la producción seborreica y descamación con el uso

de limpiadores queratoliticos o queratoplasticos, los cuales se encargan de desmoronar y ordenar el estrato corneo; esta terapia podrá ser manejada de manera agresiva y ser regulada según lo demande el paciente, además se debe adicionar el uso de hidratantes (emolientes y humectantes) que permitan retener agua para lograr suavidad y mitigar la inflamación (Medleau y Hnilica, 2001).

En el oído se recomienda producto ceruminolítico a base de ácido salicílico, propilenglicol, escualeno y desinfectantes para controlar las infecciones secundarias (Paterson, 2016b). A nivel sistémico la medicación a dosificar es vitamina A y calcitriol (Medleau y Hnilica, 2001).

- Vitamina A: 800 a 1000UI/kg vía oral cada 24 hrs.
- Calcitriol (vitamina D): 10mg/kg vía oral cada 24 hrs.

Los efectos secundarios a la medicación que presenta la vitamina A son: vómitos, diarreas, rigidez, anomalías óseas, hepatitis e hiperlipidemia. Como recomendación, se debe realizar control bioquímico cada 3 a 4 meses y evaluar la producción de lágrimas. Para el calcitriol realizar medición de calcio sérico semanalmente (Medleau y Hnilica, 2001).

Como método de ejecución, postulamos un algoritmo basado en la recopilación bibliográfica y las directrices desarrolladas para el manejo de la otitis externa aguda.

Algoritmo terapéutico de otitis externa aguda

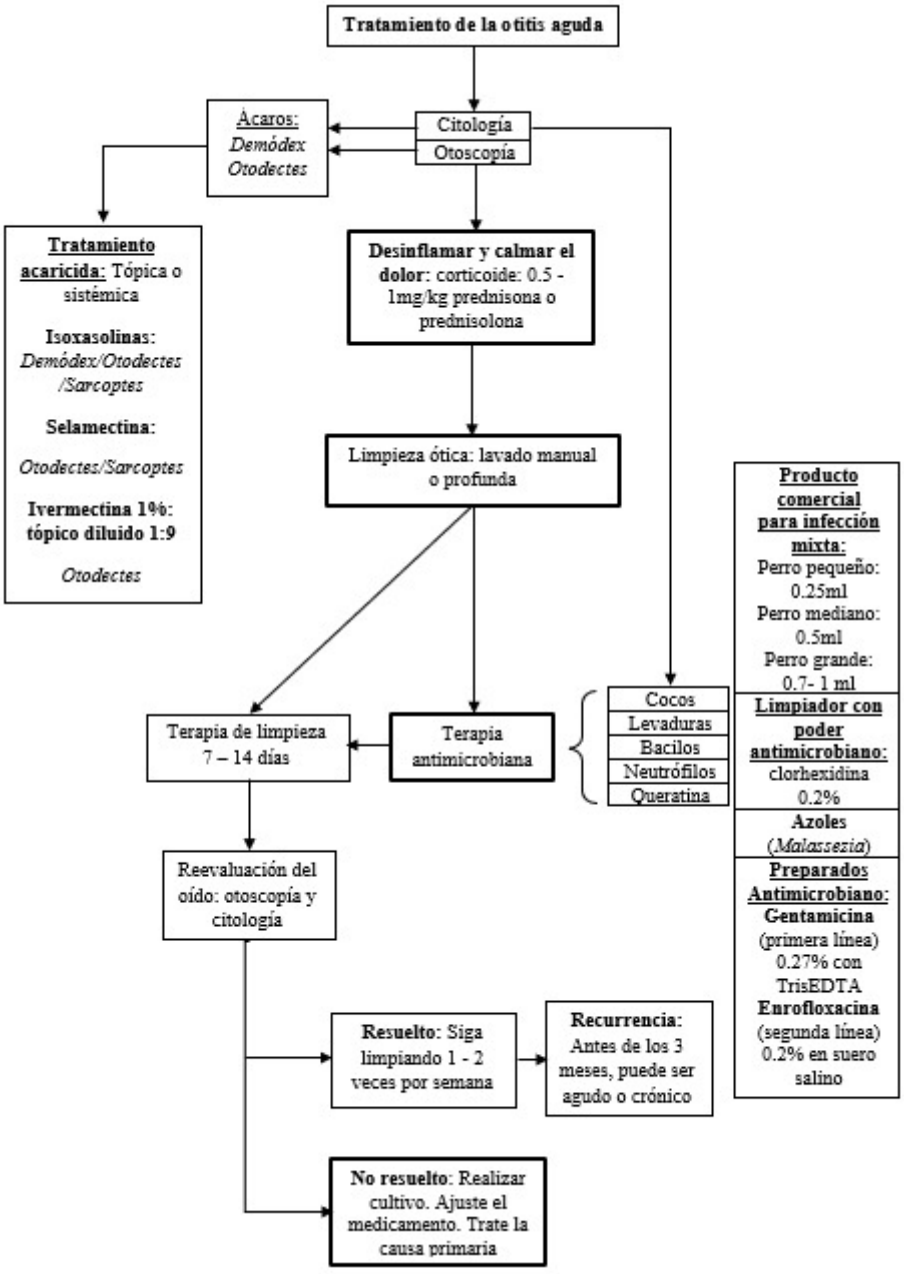

Fuente: propia

2.11.2 Manejo terapéutico de la otitis crónica o recurrente

La otitis crónica fue una otitis aguda que no encontró solución y entró en ciclos recurrentes de inflamación e infección; aquí encontramos producción otorreica importante, cambios patológicos a nivel tisular con marcado dolor, resistencia antimicrobiana, subdiagnostico de biopelículas, causa subyacente primaria no diagnosticada o mal abordada; a ésto se suman factores perpetuantes que condicionan la medicación y terminan en cirugía (Pye *et al.,* 2013).

Por consiguiente, resultan algunas dudas como las preguntas: ¿terapia tópica o sistémica? ¿qué limpiador usar, si ignoro el estado de la membrana timpánica? Estas interrogantes son comunes al momento de enfrentar una otitis recurrente.

2.11.2.1. Terapia tópica o sistémica

La terapia tópica, siempre que sea posible, será la indicada; debe ser respaldada por una evidencia citológica, otoscopia y el tipo de secreción para determinar la naturaleza acuosa del limpiador o antimicrobiano (Paterson, 2016b).

Los signos neurológicos son razón principal junto a la irritación medicamentosa para reconsiderar la terapia tópica y postular la terapia sistémica (Nuttall, 2016).

La medicación sistémica es necesaria, sobretodo en pacientes alérgicos que llegan con cuadros generalizados compatibles con dermatitis atópica. El oído siendo una prolongación de la piel, se inflama y forma parte del problema; por lo tanto, tratar una dermatitis general ayudará a mejorar también la condición del oído (Lucas, 2018).

La otitis crónica, según investigaciones, tiene 25% de posibilidad de ser otitis media (Saridomichelakis *et al.,* 2007). Estudios basados en resonancia magnética identifican con mayor sensibilidad estas lesiones y proyectan prevalencias que podrían ser más altas; por lo tanto, es necesario profundizar en el diagnóstico, ya que podríamos estar obviando infecciones profundas que ameritan medicación sistémica y terapia tópica no ototóxica (Lorek *et al.,* 2020).



Figura 22. Otitis supurativa con presencia de eritema, erosión y moderado estrechamiento de la parte central del conducto (Fuente: propia).



Figura 23. Otitis supurativa con infección asociada a *Staphylococcus* y una enfermedad primaria compatible con pénfigo foliáceo. Se observa contaminación, costras y erosión en el pabellón (Fuente: propia).

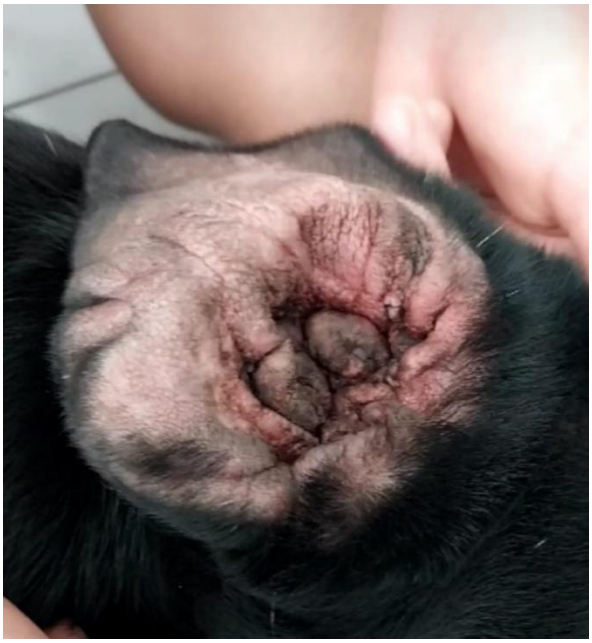

Figura 24. Otitis crónica con estenosis severa del canal auditivo (Fuente: propia).

2.11.2.2. Control de la inflamación y dolor en otitis crónica

La presentación crónica de la otitis conlleva alteración tisular a nivel dérmico y epidérmico, ocurre la inflamación de tejidos blandos, hiperplasia glandular e hiperqueratosis; todo ello genera estenosis del conducto que forma pliegues epidérmicos; los cuales refugian microorganismos e impiden la migración epitelial y la administración tópica en procesos severos (Coyner,2019).

La manera de revertirlo es con glucocorticoides. La administración puede ser únicamente tópica o sistémica en paralelo, pero siempre será acorde al grado de inflamación. Los objetivos terapéuticos del corticoide en un cuadro crónico son: desinflamar, abrir el conducto, calmar o mitigar el dolor y revertir los cambios crónicos (Coyner, 2019).

Se recomienda usar fármacos como prednisolona 1 a 2 mg/kg cada 24 horas por varias semanas, ir acompañado de terapia tópica reactiva con dexametasona tópica o betametasona, e incluso infiltrar localmente si lo amerita el paciente; dicho protocolo puede extenderse más allá de haber superado la infección secundaria, pero es muy importante abrir el conducto para poder limpiarlo, de no lograrlo estará en una situación irreversible que conduce a cirugía (Paterson 2020).

Consideraciones

Existen un mayor grupo de corticoides tópicos que sistémico, la aplicación es direccionada, favorece en disminuir efectos colaterales, puede ser combinado con antimicrobianos y su concentración permite un mayor alcance (Paterson, 2016b).

Los productos comerciales que contienen corticoides se indican en casos de otitis alérgica o inmunomediados y los principios activos (Cuadro 13) varían desde potentes como: furoato de mometasona, aceponato de hidrocortisona, fluocinolona, dexametasona, betametasona a moderadamente potentes como: acetonido de triancinolona y prednisolona (Plumb y Pharm, 2010).

El aceponato de hidrocortisona al 0.584% es una fórmula aceptable que fue probada tópicamente en otitis eritroceruminosa con mejora clínica significativa en 14 días (Rigaut *et al.,* 2024), su potencia permite terapias reactivas en combinación con inmunomoduladores como oclacitinib, además, reduce las recaídas en otitis atópica y no se considera ototóxico (Takashi *et al.,* 2021).

Los problemas de absorción sistémica ocurren en terapia tópica; por eso, indican a metilprednisolona y dexametasona como los menos seguros, mientras que aceponato de hidrocortisona y furoato de mometasona son permitidos a largo plazo (Nuttall *et al.,* 2009).

Cuadro 13. Potencia relativa de los glucocorticoides tópicos.

Muy potentes (Hasta 100x hidrocortisona)	Fluocinolona
Glucocorticoides potentes (25 – 100x hidrocortisona)	Betametasona Dexametasona Aceponato de hidrocortisona Furoato de mometasona
Glucocorticoide moderado (2 – 25x hidrocortisona)	Prednisona Triancinolona
Glucocorticoide leve	Hidrocortisona

Fuente: Nuttal (2016).

2.11.2.3. Limpieza del oído y eliminación de exudado.

La citología, por ser una prueba inmediata, nos puede significar una ayuda para escoger un tipo de limpiador, dicha prueba debe realizarse previamente a la tarea de limpieza profunda; la cual cumple objetivos sencillos como: eliminar desechos, permitir observar el conducto auditivo y

explorar la membrana timpánica por el método de otoscopia regular o videotoscopia, para luego administrar terapia tópica antimicrobiana (Paterson, 2016b).

La limpieza profunda es una opción terapéutica mecánica para revertir el fracaso con limpiadores convencionales, puede ser más efectiva para remover biopelículas y secreciones profundas. Se debe realizar bajo anestesia y las formas de limpieza son de tipo manual o mediante un equipo automatizado (Radlinsky, 2016).



Figura 25. Bomba de irrigación por aspiración con depósito de líquido A para irrigación mediante un botón (flecha) y aspiración a través del otro botón (punta de flecha), que permite recoger el líquido en depósito B (Fuente: reportado por Radlinsky, 2016).

- **Procedimiento de eliminación de exudado.**

- Realizada la toma de muestras para citología y cultivo, luego de haber desinflamado el conducto, se procede realizar la sedación.
- Instilar enjuague en los oídos a base de escualeno para ablandar el cerumen por 5 minutos y aplique un ligero masaje.
- Utilice un catéter de 5 a 8fr o sonda urinaria, una jeringa de 12 a 20ml, guiados a través de un otoscopio (regular o videotoscopia) y retire el líquido.
- Lave la jeringa con un limpiador de oídos ceruminolítico suave o use solución salina 0.9%. sí ignora la condición del tímpano.
- Después de eliminar la secreción y secar el conducto, puede instilar antimicrobiano con esteroides.
- Continuar con los medicamentos tópicos bajo un criterio citológico y en base al cultivo por 4 semanas.
- La continuación en casa será mediante enjuagues suaves, dos veces por semana, no diariamente y separar los limpiadores de los antimicrobianos con un rango de 8 a 12 horas.

- El corticoide irá reduciendo a medida que prospere la desinflamación de 2 a 4 semanas después del lavado profundo.



Figura 26. Limpieza manual del oído (Fuente: Nuttal y Cole, 2004).

Al culminar el procedimiento, se debe aprovechar la anestesia para visualizar la membrana timpánica con videotoscopio. Si existen sospechas de otitis media, está indicado el uso de resonancia magnética o Tomografía; la radiografía, también es una alternativa, pero de menor sensibilidad (Garosi *et al.,* 2003).

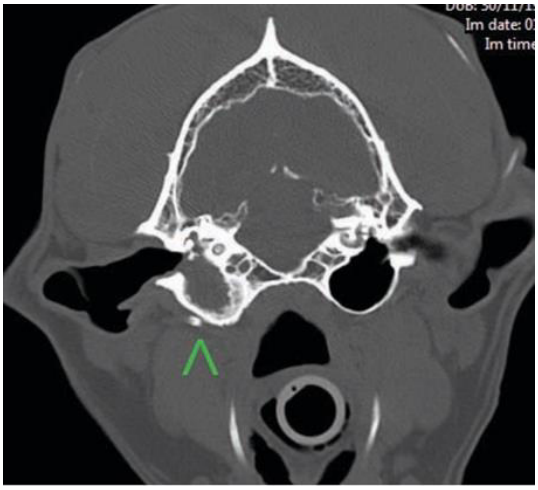

Figura 27. Tomografía computarizada de un perro con otitis media unilateral; hay una opacidad que llena la bulla timpánica junto con un engrosamiento óseo (punta de flecha verde) (Fuente: Bond, 2012).



Figura 28. Procedimiento de videotoscopia realizado bajo sedación profunda, la cual permite ampliar imagen del conducto auditivo con buena calidad (Fuente: Paterson y Tobías, 2013).

2.11.2.4. Control de la infección secundaria recurrente.

Para esta instancia es frecuente encontrar sobrecrecimiento de levaduras, que normalmente seden a los antimicóticos (Cuadro 15) e infección multirresistente asociada a *Staphylococcus y Pseudomonas*, siendo *Pseudomonas* la complicación mayor por su naturaleza de expresar mecanismos de resistencia, principalmente por la capacidad de crear biopelículas y mecanismos adaptativos que le permiten evadir antibióticos (Cuadro 14). Por lo tanto, controlar la infección recurrente involucra destruir *Pseudomonas* y tratar la biopelícula si se encuentra presente (Secker *et al.,* 2023).

Cuadro 13. Agentes antibacterianos más utilizados en productos óticos.

Agente	Familia	Acción	Ototoxicidad
Neomicina	Aminoglucósidos	Grampositivo, gramnegativo	si
Gentamicina	Aminoglucósidos	Grampositivo, gramnegativo	si
Tobramicina	Aminoglucósidos	Grampositivo, gramnegativo	si
Amikacina	Aminoglucósidos	Grampositivo, gramnegativo	si
Enrofloxacina	Fluoroquinolona	Grampositivo, gramnegativo	no
Marbofloxacina	Fluoroquinolona	Grampositivo, gramnegativo	no
Orbifloxacina	Fluoroquinolona	Grampositivo, gramnegativo	no
Ciprofloxacina	Fluoroquinolona	Grampositivo, gramnegativo	no
Florfenicol	Cloranfenicol	Grampositivo, gramnegativo	
Polimixina B	Polimixinas	Grampositivo, gramnegativo	si
Sulfadiazina de plata	Sulfamidas	Grampositivo, gramnegativo	
Ácido fusidico		Grampositivo	

Fuente: Cordero (2021)

- **Tratamiento contra *Pseudomonas* spp.**

El tratamiento contra *pseudomonas* incluye pasos importantes, los cuales se realizaron previamente como controlar la inflamación, aliviar del dolor, limpieza profunda y por último terapia antibacteriana de forma tópica (cuadro 14 y 16.). La medicación sistémica no se recomienda por principios de poca irrigación a nivel del conducto, lo cual impide concentraciones mínimas inhibitorias (Cole *et al.,* 2009; Beco *et al*., 2013). Hay que procurar identificar señales neurológicas y descartar otitis media, en caso existan dudas no debe usarse productos ototóxicos.

Cuadro 14. Agentes antifúngicos más utilizados en producto óticos.

Agente	Familia	Posible ototoxicidad
Clotrimazol	Imidazol	no
Miconazol	Imidazol	si
Ketoconazol	Imidazol	si
Itraconazol	Triazol	si
Posaconazol	Triazol	si
Nistatina	Polienico	no
Terbinafina	Alilamina	no
Tonalftato	Tiocarbamato	no

Fuente: Cordero (2021).

Cuadro 15. Antimicrobianos que pueden ser eficaces en otitis por *Pseudomonas.*

Antimicrobiano	Dosis	Ototoxicidad
Ciprofloxacino	Solucion 0.2%, 0.15- 0.3ml/oído cada 24 hrs	No
Enrofloxacina	15- 20mg/kg oral cada 24 h; Solución inyectable al 2,5% diluida 1:4 con solución salina o Epiotic (Virbac) por vía tópica cada 24 h	No (solución con cloruro de sodio)
Marbofloxacina	5-10 mg/kg por vía oral cada 24 h; Solución inyectable al 1% diluida 1:4 con solución salina por vía tópica cada 24 h; Solución de 20 mg/ml 1 ml/oído cada 24h	No
Ofloxacino	Ofloxacino 0,3% 0,15-0,3 ml/oído c/24h	

Carbenicilina	10-20 mg/kg por vía intravenosa cada 8 h	
Ceftazidima	25-50 mg/kg por vía intravenosa cada 8 h; 100 mg/ml 1 ml/oído cada 12-24 h	
Sulfadiazina de plata	Diluir entre 0,1 y 0,5 % en solución salina o trizEDTA; aplicar 1ml cada 24h	No
Polimixina B	Surolan (Elanco)	
Amikacina	10-15 mg/kg por vía subcutánea cada 24 h; 50 mg/ml 1 ml/oído cada 24h	
Gentamicina	5-10 mg/kg por vía subcutánea cada 24 h; Otomax (MSD Animal Health) o Easotic (Virbac; solución acuosa al 0.27%)	No (solución al 0.27%)
Tobramicina	Usar colirio o solución inyectable de 8 mg/ml 0,15-0,3 ml/oído cada 24 h	

Fuente: adaptado de Nuttal (2016)

Como recomendación clínica se debe mantener un seguimiento de 6 a 8 semanas terapéuticas y facilitar las opciones potenciadoras para maximizar la terapia antibiótica. El control citológico será en cada visita al consultorio para determinar el progreso y verificar si se frena o modifica la terapia. En los casos en que la infección vuelve al poco tiempo de solucionar el problema, se debe retomar la terapia y cumplir con diez días más después de una cura clínica y citológica. Si hay otra recurrencia se debe identificar biopelículas y descarte otitis media (Barnard y Foster, 2017).



Figura 29. Biopelícula de un perro con otitis externa (Fuente: Nuttal, 2016**).**

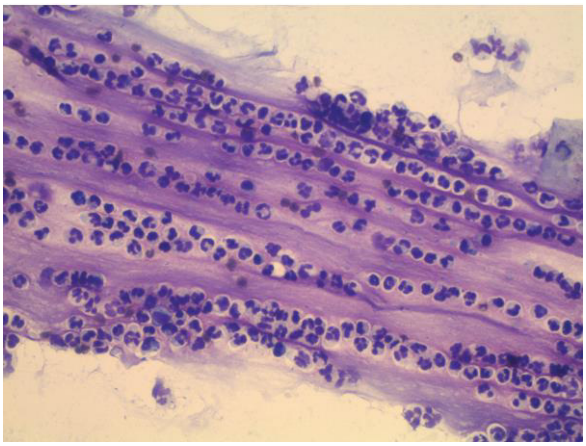

Figura 30. Se observa inflamación neutrofílica y microrganismos embebidos en un material denso acidófilo compatible con biopelícula (Fuente: Nuttal, 2023).

- **Opciones de tratamiento contra biopelículas.**

- Inhibición de las señales de quorum: Afectan el crecimiento o proceso de formación (acetilcisteína, lavanda, romero, ajo) (Chan *et al.,* 2019).
- Eliminación mecánica: limpieza profunda con desinfectantes (TrisEDTA, yodopovidona, clorhexidina, ácido acético) (Chan *et al.,* 2019).
- Tratamiento antimicrobiano: azitromicina inhibe producción de alginato. (Camacho *et al.*, 2021).

- Agentes autoadhesivos: Interacción con adhesina bacterianas e impiden la fijación de la bacteria (monosacáridos).
- Producto natural: miel de manuka (Shirlaw *et al*., 2020).

El tratamiento recomendado contra las biopelículas es secuencial, involucra el uso de N acetilcisteína a 15mg/ml para lograr alterar el mucus viscoso haciéndola más acuosa y permeable, seguidamente usar desinfectantes como clorhexidina al 0.15%, yodopovidona 1% o TrisEDTA, el cual es un potenciador de antibióticos como enrofloxacina, amikacina, gentamicina y sulfadiazina de plata con efecto contra *Pseudomonas* (Nuttall, 2023).Se debe mantener los controles cada 14 a 21 días durante el tratamiento y en caso no se logre controlar la infección, se indicará el procedimiento quirúrgico (Coyner, 2019).

2.11.2.5. Factores perpetuantes de la otitis externa crónica

Son los cambios anatómicos y fisiológicos irreversibles que persisten; así se logre controlar las causas primarias y secundarias de la otitis externa, entre ellas están: la hiperplasia epidérmica y glandular, fallo de la migración epitelial, calcificación del conducto, ulceración y otitis media (Paterson, 2020).



Figura 31. Hiperplasia severa del tejido ótico con brote hacia el exterior (Fuente: Cordero, 2021)

- **Otitis media**

La otitis media en un proceso inflamatorio perpetuante. Su origen puede ser no infeccioso o infeccioso, siendo los principales: infección bacteriana y fúngico. Esta inflamación ocurre generalmente por una prolongación de una otitis externa crónica o de origen interno, como ocurre en la otitis media secretoria primaria. El abordaje terapéutico incluye las mismas directrices; no obstante, se recomienda principalmente pruebas de imagen, lavados profundos bajo anestesia, uso de limpiadores antimicrobianos no ototóxicos y terapia sistémica bajo recomendación de cultivo y antibiograma (Cuadro 17). No superar este episodio requerirá cirugía (Coyner, 2019).

Cuadro 16. Terapia antibiótica sistémica para otitis media

Droga	Dosis mg/kg	Comentario
Difloxacino Enrofloxacina Marbofloxacina Orbifloxacina	5 – 10 PO cada 24 hrs 5 – 20 PO cada 24 hrs 2 – 5 PO cada 24 hrs 5 - 12.5 PO cada 24 hrs	Constituir uso de licencias para dosis más altas
Gentamicina Amikacina	6 - 8 SC cada 24 hrs 15 – 20 SC cada 24 hrs	Debe ser evaluado la función renal (análisis de orina y muestras de sangre) antes de empezar y durante terapia con aminoglucósido
Ticarcilina – acido clavulánico	15 – 25 IV cada 8hrs	El uso puede ser justificado en circunstancias excepcionales

Paterson. (2020)

Dentro de las causas de otitis media no infecciosa se incluyen las siguientes:

- Cuerpos extraños
- Neoplasias
- Pólipos
- Colesteatoma
- Otitis media secretoria primaria



Figura 32. izquierda: Adenocarcinoma. Derecha: Membrana timpánica rota (Fuente: Rawlings, 2009)

- **Indicaciones para el abordaje quirúrgico ¿Cuándo tomar la decisión?**

El procedimiento quirúrgico involucra ablación total o parcial, y osteotomía de bulla timpánica (Lanz y Wood, 2004). Dichos procedimientos deberán ser consensuados y explicados al propietario de manera clara para entender el pronóstico y complicaciones, sin embargo, se recomienda la cirugía en los siguientes casos (Barnard y Foster, 2017; Coyner, 2019):

- Cuando al tratamiento médico fracasa.
- Masa o pólipo benigno recurrente o masa que no se pueda extirpar.
- Neoplasia maligna en canal auditivo.
- Otitis infecciosa multirresistente sin alternativa antibiótica.
- Cuando la terapia medica no se pueda aplicar, por factores del propietario.
- Cambios tisulares profundos como estenosis severa, calcificación y alteración de la bulla.

Como método de ejecución, postulamos un algoritmo basado en la recopilación bibliográfica y las directrices desarrolladas para el manejo de la otitis externa crónica.

Algoritmo terapéutico de la otitis externa cronica

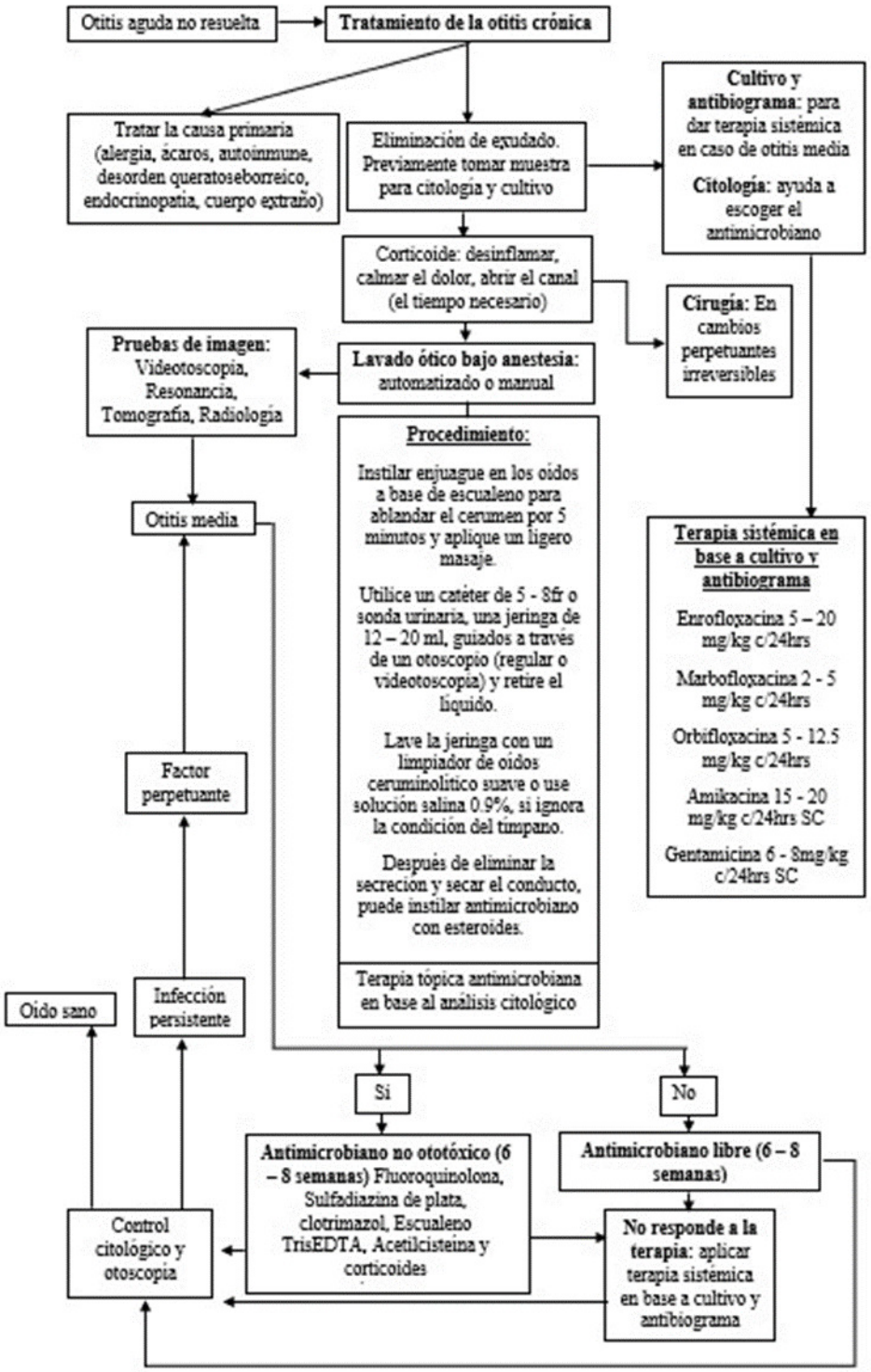

Fuente: propia

III. OBJETIVOS

Describir las principales directrices para una acción terapéutica ordenada en casos de otitis externa canina.

IV. METODOLOGÍA

El presente estudio es una búsqueda y sistematización de información científica sobre la otitis canina dentro del alcance definido como terapéutica de la otitis externa canina.

Se han utilizado, libros especializados, resúmenes de congresos, artículos científicos, especializados de tipo físico y virtual ubicados en plataformas de búsqueda como: Pubmed, Web of Science, Science Direct y Google académico.

se usó palabras clave como: otitis canine, acute otitis, chronic otitis y otic disease. logrando recopilar información actual hasta el año 2024.

V. CONCLUSIONES

- El uso de corticoides como prednisona y prednisolona es la primera opción antiinflamatoria sistémica para otitis externa aguda y crónica.

- El limpiador ótico se definirá por el tipo de secreción, siendo un ceruminolítico para una producción ceruminosa y un limpiador acuoso para una producción supurativa en la otitis externa.

- El suero salino, trisEDTA, escualeno y acido hipocloroso son los indicados para el lavado en una otitis externa que comprometa el oído medio.

- Las fluoroquinolonas son los antibióticos tópicos no ototóxicos de preferencia para una otitis externa crónica.

VI. BIBLIOGRAFÍA

1. ***Alberti P. 1964***. Epithelial migration on the tympanic membrane. J Laryngol 78: 808-830. doi: 10.1017/s0022215100062800.

2. ***Angus J. 2004.*** Otic cytology in health and disease. Vet Clin North Am Small Anim Pract; 34: 411-24. doi: 10.1016/j.cvsm.2003.10.005.

3. ***Bajwa J. 2022***. Juvenile cellulitis (juvenile sterile granulomatous dermatitis and lymphadenitis) in a 9-week-old puppy treated with prednisolone-cyclosporine combination therapy. Can Vet J; 63(3): 313-316.

4. ***Barnard N, Foster A. 2017.*** *Pseudomonas* otitis in dogs: a general practitioner's guide to treatment. In Practice; 39 (9): 386-398. doi: 10.1136/inp. j892.

5. ***Bateman F, Moss S, Trott D, Shipstone M. 2012***. Biological efficacy and stability of diluted ticarcillin-clavulanic acid in the topical treatment of *Pseudomonas* aeruginosa infections. Vet Dermatol; 23(2): 97-102, e22. doi: 10.1111/j.1365-3164.2011. 01018.x.

6. ***Beco L, Guaguère E, Méndez C, Noli C, Nuttal T, Vroom M. 2013*.** Suggested guidelines for using systemic antimicrobials in bacterial skin infections (1): diagnosis based on clinical presentation, cytology and culture. Vet Rec; 172(3):72-8. doi: 10.1136/vr.101069.

7. ***Bensignor E. 2023.*** Abordaje de la otitis En: BSAVA manual de dermatología canina y felina 4°ed. España: Grupo Asis Biomedia SL. p 143 – 149.

8. ***Belmudes A, Pressanti C, Barthez P, Castilla-Castaño E, Fabries L, Cadiergues M. 2017***. Computed tomographic findings in 205 dogs with clinical signs compatible with middle ear disease: a retrospective study. Vet Dermatol; 29(1): 45-e20. doi: 10.1111/vde.12503.

9. ***Boyd M, Santoro D, Gram D. 2019.*** In vitro antimicrobial activity of topical otological antimicrobials and Tris-EDTA against resistant *Staphylococcus pseudintermedius* and *Pseudomonas aeruginosa* isolates from dogs. Vet Dermatol; 30(2):139-e40. doi: 10.1111/vde.12717.

10. ***Bonamonte D, Fortina A, Neri L, Patrizi A. 2014***. Fusidic acid in skin infections and infected atopic eczema. G Ital Dermatol Venereol; 149(4): 453-9.

11. ***Borriello G, Paradiso R, Catozzi C, Brunetti R, Roccabianca P, Riccardi M, Cecere B, Lecchi C, Fusco G, Ceciliani F, Galiero G. 2020***. Cerumen microbial community shifts between healthy and otitis affected dogs. PLoS One; 15(11): e0241447. doi: 10.1371/journal.pone.0241447.

12. ***Bond R. 2012***. Self assessment test: Selecting ear drops for dogs with otitis externa. In Practice; 34: 392-399. doi: 10.1136/inp. e4891.

13. ***Camacho A, Lara R, Martínez M, Mendoza S, Flores S, Garza E. 2021***. Azithromycin effect on multidrug resistant Acinetobacter baumannii *biofilm* production and composition. Gac Med Mex; 157(5):478-483. doi: 10.24875/GMM.M21000602.

14. ***Coyner K. 2019***. Diagnosis and treatment of acute and chronic otitis. Clinical atlas of canine and feline dermatology. Hoboken, NJ: Wiley Blackwell; p. 323–43. doi: 10.1002/9781119226338.ch14.

15. ***Cole L. 2004***. Otoscopic evaluation of the ear canal. Vet Clin North Am Small Anim Pract; 34(2): 397-410. doi: 10.1016/j.cvsm.2003.10.004.

16. ***Cole L, Papich M, Kwochka K, Hillier A, Smeak D, Lehman A. 2009***. Plasma and ear tissue concentrations of enrofloxacin and its metabolite ciprofloxacin in dogs with chronic end-stage otitis externa after intravenous administration of enrofloxacin. Vet Dermatol; 20(1): 51-9. doi: 10.1111/j.1365-3164.2008.00730. x.

17. ***Čonková E, Proškovcová M, Váczi P, Malinovská Z. 2022***. In Vitro *Biofilm* Formation by Malassezia pachydermatis Isolates and Its Susceptibility to Azole Antifungals. J Fungi (Basel); 8(11): 1209. doi: 10.3390/jof8111209.

18. ***Cordero A. 2021***. Manual práctico sobre las otitis externas en perros. 1°ed. Zaragoza: Grupo Asis Biomedia SL. 95 p.

19. ***Chan W, Hickey E, Page S, Trott D, Hill P. 2019.*** *Biofilm* production by pathogens associated with canine otitis externa, and the antibiofilm activity of ionophores and antimicrobial adjuvants. J Vet Pharmacol Therap; 42: 682–692. doi: 10.1111/jvp.12811.

20. ***Daminet S, Paradis M. 2000***. Evaluation of thyroid function in dogs suffering from recurrent flank alopecia. Can Vet J; 41(9): 699-703.

21. ***Evans H. 1993***. El esqueleto. En: Anatomía del perro de Miller.3°ed. Filadelfia: WD Saunders. p 128–66.

22. ***Escobar L, Carver S, Cross P, Rossi L, Almberg E, Yabsley M, Niedringhaus K, Van Wick P, Dominguez-Villegas E, Gakuya F, Xie Y, Angelone S, Gortázar C, Astorga F. 2022***. Sarcoptic mange: An emerging panzootic in wildlife. Transbound Emerg Dis; 69(3): 927-942. doi: 10.1111/tbed.14082.

23. ***Favrot C, Steffan J, Seewald W, Picco F. 2010***. A prospective study on the clinical features of chronic canine atopic dermatitis and its diagnosis. Vet Dermatol; 21(1): 23-31. doi: 10.1111/j.1365-3164.2009.00758. x.

24. ***Forsythe P. 2023.*** Manejo de la otitis En: BSAVA manual de dermatología canina y felina 4°ed. España: Grupo Asis Biomedia SL. p 150 – 158.

25. ***Garosi L, Dennis R, Schwarz T. 2003***. Review of diagnostic imaging of ear diseases in the dog and cat. Vet Radiol Ultrasound; 44(2): 137-46. doi: 10.1111/j.1740-8261. 2003.tb01262. x.

26. ***Graham-Mize C, Rosser E. 2004.*** Comparison of microbial isolates and susceptibility patterns from the external ear canal of dogs with otitis externa. J Am Anim Hosp Assoc; 40(2): 102-8. doi: 10.5326/0400102.

27. ***Griffin C. 2010.*** Classifying cases of otitis externa the PSPP system. Proceeding of ESVD workshop on otitis. St Helens.

28. ***Ghubash R. 2006*** Parasitic miticidal therapy. Clin Tech Small Anim Pract; 21(3): 135-44. doi: 10.1053/j.ctsap.2006.05.006.

29. ***Hill P, Lo A, Eden C, Huntley S, Morey V, Ramsey S, Richardson C, Smith D, Sutton C, Taylor M, Thorpe E, Tidmarsh R, Williams V. 2006***. Survey of the prevalence, diagnosis and treatment of dermatological conditions in small animals in general practice. Vet Rec; 158 (22): 763. doi: 10.1136/vr.158.16.533.

30. ***Hernandez-Bures A, Bidot W, Griffin C, Rosenkrantz W. 2023***. The use of oclacitinib compared to azathioprine in the management of canine pemphigus foliaceus: A retrospective analysis. Vet Dermatol; 34(6): 554-566. doi: 10.1111/vde.13203.

31. ***Ihrke P, Stannard A, Ardans A, Griffin C. 1985.*** Pemphigus foliaceus in dogs: a review of 37 cases. J Am Vet Med Assoc; 186(1): 59-66.

32. ***Jackson H, lunn K. 2023.*** Manejo de las enfermedades cutáneas autoinmune o inmunomediadas En: BSAVA manual de dermatología canina y felina 4°ed. España: Grupo Asis Biomedia SL. p218 - 225.

33. ***Johnson A, Hawke M. 1986***. An ink impregnation study of the migratory skin in the external auditory canal of the guinea-pig. Acta Otolaryngol; 101(3-4): 269-77. doi: 10.3109/00016488609132837.

34. ***Kasai T, Fukui Y, Aoki K, Ishii Y, Tateda K. 2021.*** Changes in the ear canal microbiota of dogs with otitis externa. J Appl Microbiol; 130(4): 1084–1091. doi: 10.1111/jam.14868.

35. ***King S, Doucette K, Seewald W, Forster S. 2018.*** A randomized, controlled, single-blinded, multicenter evaluation of the efficacy and safety of a once weekly two dose otic gel containing florfenicol, terbinafine and betamethasone administered for the treatment of canine otitis externa. BMC Vet Res. Oct 11;14(1):307. doi: 10.1186/s12917-018-1627-5.

36. ***Klinczar A, Griffies J, Bateman F, Arnold R, Jasper S, Brown A. 2022.*** Determination of amikacin stability at 1% and 3% concentrations in four topical solutions over a 56-day period. Vet Dermatol; 33(1): 23-e8. doi: 10.1111/vde.13025.

37. ***Korbelik J, Singh A, Rousseau J, Weese J. 2018.*** Analysis of the otic mycobiota in dogs with otitis externa compared to healthy individuals. Vet Dermatol 29(5): 417-e138. doi: 10.1111/vde.12665.

38. ***Korbelik J, Singh A, Rousseau J, Weese J. 2019***. Characterization of the otic bacterial microbiota in dogs with otitis externa compared to healthy individuals. Vet Dermatol 30(3): 228-e70. doi: 10.1111/vde.12734.

39. ***Lanz O, Wood B. 2004***. Surgery of the ear and pinna. Vet Clin North Am Small Anim Pract; 34(2): 567-99. doi: 10.1016/j.cvsm.2003.10.011.

40.*Lasa I, Del pozo J, Penades J, Leiva J. 2005.* *Biofilm* bacterianos e infection. An Sist Sunit Navar; 28(2):163-175.

41. ***Lee J, Eom K, Seong Y, Lee H, Park J, Lee J, Jang K, Lee K, Oh T, Lee S, Yoon J, Lee K, Choi H, Lee Y, Chang D.*** **2006.** Ultrasonographic evaluation of the external ear canal and tympanic membrane in dogs. Vet Radiol Ultrasound; 47: 94-98. doi: 10.1111/j.1740-8261.2005. 00113.x.

42. ***Lorek A, Dennis R, Van Dijk J, Bannoehr J. 2020.*** Occult otitis media in dogs with chronic otitis externa - magnetic resonance imaging and association with otoscopic and cytological findings. Vet Dermatol; 31(2): 146-153. doi: 10.1111/vde.12817.

43. ***Lucas R. 2018.*** Otitis externa, diagnostico diferencial y terapia en: 4° congreso SLDV, Mérida: Sociedad Latinoamericana de Dermatología Veterinaria.

44. ***Makino K, Amatsu M. 1986***. Epithelial migration on the tympanic mem brane and external canal. Arch Otorhinolaryngol; 243: 39–42. doi: 10.1007/BF00457906.

45.*Mason C, Steen S, Paterson S, Cripps P. 2013*. Study to assess in vitro antimicrobial activity of nine ear cleaners against 50 Malassezia pachydermatis isolates. Vet Dermatol; 24(3): 362-6, e80-1. doi: 10.1111/vde.12024.

46. ***May E, Conklin K, Bemis D. 2016.*** Antibacterial effect of *N*-acetylcysteine on common canine otitis externa isolates. Vet Dermatol; 27: 188-e47. doi: 10.1111/vde.12313.

47.*Medleau L, Hnilica K. 2001.* Small animal dermatology: a color atlas and therapeutic guide. 2ed, St. Louis. Elsevier Saunders. 529p.

48. ***Mills P, Ahlstrom L, Wilson W. 2005***.Ototoxicity and tolerance assessment of a TrisEDTA and polyhexamethylene biguanide ear flush formulation in dogs. J Vet Pharmacol Ther; 28(4): 391-7. doi: 10.1111/j.1365-2885.2005. 00672.x.

49.*Miller W, Griffin C, Campbel K. 2014.* Muller & kirk Dermatologia en pequeños animales. 7 ed. Buenos Aires. Intermedica. 1024 p.

50. ***Mueller R, Baumann K, Boehm T, Dörfelt S, Kasper B, Udraite-Vovk L. 2023.*** Evaluation of hypochlorous acid as an ear flush in dogs with chronic otitis externa. Vet Dermatol; 34: 134–141. doi: 10.1111/vde.13142.

51. ***Mueller R, Krebs I, Power H, Fieseler K. 2006.*** Pemphigus Foliaceus in 91 Dogs. J Am Anim Hosp Assoc; 42(3): 189–196. doi:10.5326/0420189.

52. ***Mueller R, Rosenkrantz W, Bensignor E, Karaś-Tęcza J, Paterson T, Shipstone M. 2020.*** Diagnosis and treatment of demodicosis in dogs and cats. Vet Dermatol; 31: 4-e2. doi: 10.1111/vde.12806.

53.*Murphy K. 2001.* A review of techniques for the investigation of otitis externa and otitis media. Clin Tech Small Anim Pract; 16(4): 236-41. doi: 10.1053/svms.2001.27601.

54. ***Morris D. 2004***. Medical therapy of otitis externa and otitis media. Vet Clin North Am Small Anim Pract; 34(2): 541-55. doi: 10.1016/j.cvsm.2003.10.009.

55. ***Nye A, Rogovskyy A, Lazarus M, Amore R, Mankin K. 2023***. Effectiveness of chlorhexidine diacetate and povidone-iodine in antiseptic preparation of the canine external ear canal prior to total ear canal ablation with bulla osteotomy procedure: A preliminary study. Vet Med Sci; 9(5): 1998–2005. doi:10.1002/vms3.1200.

56. ***Nuttall T, Cole L.2004.*** Ear cleaning: the UK and US perspective. Vet Dermatol; 15(2): 127-36. doi: 10.1111/j.1365-3164.2004.00375. x.

57. ***Nuttall T. 2023.*** Managing recurrent otitis externa in dogs: what have we learned and what can we do better?. J Am Vet Med Assoc; 261(S1), S10-S22. Doi: 10.2460/javma.23.01.0002

58. ***Nuttall T, Mueller R, Bensignor E, Verde M, Noli C, Schmidt V, Rème C. 2009***. Efficacy of a 0.0584% hydrocortisone aceponate spray in the management of canine atopic dermatitis: a randomised, double blind, placebo-controlled trial. Vet Dermatol; 20(3): 191-8. doi: 10.1111/j.1365-3164.2009.00756. x.

59. ***Nuttall T. 1998***. Use of ticarcillin in the management of canine otitis externa complicated by Pseudomonas aeruginosa. J Small Anim Pract; 39(4): 165-8. doi: 10.1111/j.1748-5827. 1998.tb03624. x.

60. ***Nuttall T. 2016***. Successful Management of Otitis Externa. In Practice; 38: 17-21. doi: 10.1136/inp. i1951.

61. ***Olivry T, DeBoer D, Favrot C, Jackson H, Mueller R, Nuttall T, Prélaud P. 2015***. International Committee on Allergic Diseases of Animals. Treatment of canine atopic dermatitis: 2015 updated guidelines from the International Committee on Allergic Diseases of Animals (ICADA). BMC Vet Res; 11: 210. doi: 10.1186/s12917-015-0514-6.

62. ***Olivry T, Banovic, F. 2019,*** Treatment of canine atopic dermatitis: time to revise our strategy? Vet Dermatol; 30: 87-90. doi: 10.1111/vde.12740.

63.***Paterson S, Tobías K. 2013***. Atlas of ear diseases of the dog and cat. 1ed. New Jersey: Wiley-blackwell. 172p.

64. ***Paterson S. 2020.*** Otitis En***:*** Clinical Small Animal Internal Medicine. 1ed. USA: John Wiley & Sons, Inc. p 1471 – 1480.

65. ***Paterson S. 2016a.*** Discovering the causes of otitis externa. In Practice; 38: 7-11. doi:10.1136/inp. i470.

66. ***Paterson S. 2016b.*** Topical ear treatment - options, indications and limitations of current therapy. J Small Anim Pract; 57(12): 668-678. doi: 10.1111/jsap.12583.

67. ***Plumb D, Pharm D. 2010***. Manual de farmacología veterinaria. 6°ed. Buenos Aires. Intermedica. 1222p.

68. ***Pye C, Yu A, Weese S. 2013.*** Evaluation of *biofilm* production by *Pseudomonas aeruginosa* from canine ears and the impact of *biofilm* on antimicrobial susceptibility *in vitro*. Vet Dermatol; 24: 446-e99. doi:10.1111/vde.12040.

69. ***Radlinsky M. 2016***. Advances in Otoscopy. Vet Clin Small Anim; 46: 171–179. doi: 10.1016/j.cvsm.2015.08.006.

70. ***Rawlings C. 2009***. Diagnostic rigid endoscopy: otoscopy, rhinoscopy, and cystoscopy. Vet Clin North Am Small Anim Pract; 39(5): 849-68. doi: 10.1016/j.cvsm.2009.05.010.

71. ***Rigaut D, Briantais P, Jasmin P, Bidaud A. 2024.*** Efficacy and safety of a hydrocortisone aceponate-containing ear spray solution in dogs with erythemato-ceruminous otitis externa: A randomised, multicentric, single-blinded, controlled trial. Vet Dermatol; 35: 197–206. doi: 10.1111/vde.13224.

72.*Sánchez-Leal J, Mayós I, Homedes J, Ferrer L. 2006*. In vitro investigation of ceruminolytic activity of various otic cleansers for veterinary use. Vet Dermatol; 17(2): 121-7. doi: 10.1111/j.1365-3164.2006.00504. x.

73. ***Saridomichelakis M, Farmaki R, Leontides L, Koutinas A. 2007.*** Aetiology of canine otitis externa: a retrospective study of 100 cases. Vet Dermatol; 18: 341-347. doi: 10.1111/j.1365-3164.2007.00619. x.

74.*Secker B, Shaw S, Atterbury R. 2023*. *Pseudomonas* spp. in Canine Otitis Externa. Microorganisms; 11(11): 2650. doi: 10.3390/microorganisms11112650.

.

75.*Shokry E, Antoniosi N. 2017*. Insights into cerumen and application in diagnostics: past, present and future prospective. Biochem Med (Zagreb); 27(3): 030503. doi: 10.11613/BM.2017.030503.

76.*Shirlaw O, Billah Z, Attar B, Hughes L, Qasaymeh R, Seidel V. 2020.* Efthimiou G. Antibiofilm Activity of Heather and Manuka Honeys and Antivirulence Potential of Some of Their Constituents on the DsbA1 Enzyme of *Pseudomonas aeruginosa*. Antibiotics (Basel); 9(12): 911. doi: 10.3390/antibiotics9120911.

77. ***Sparks T, Kemp D, Wooley R, Gibbs P. 1994***. Antimicrobial effect of combinations of EDTA-Tris and amikacin or neomycin on the microorganisms associated with otitis externa in dogs. Vet Res Commun; 18(4): 241-9. doi: 10.1007/BF01839190.

78.*Stogdale L.* 1980. The diagnosis and treatment of canine hypothyroidism. J S Afr Vet Assoc; 51(1): 46-8.

79.*Swinney A., Fazakerley J., McEwan N, Nuttal T. 2008.* Comparative *in vitro* antimicrobial efficacy of commercial ear cleaners. Vet Dermatol; 19(6): 373-379. doi: 10.1111/j.1365-3164.2008. 00713.x.

80.*Taenzler J, de Vos C, Roepke R, Frénais R, Heckeroth A. 2017.* Efficacy of fluralaner against Otodectes cynotis infestations in dogs and cats. Parasit Vectors; 10(1):30. doi: 10.1186/s13071-016-1954-y.

81. ***Tabacca N, Cole L, Hillier A, Rajala-Schultz P. 2011.*** Epithelial migration on the canine tympanic membrane. Vet dermatol; 22: 502-510. doi: 10.1111/j.1365-3164.2011. 00982.x.

82. ***Tamamoto-Mochizuki C, Paps J, Olivry T. 2019***. Proactive maintenance therapy of canine atopic dermatitis with the anti-IL-31 lokivetmab. Can a monoclonal antibody blocking a single cytokine prevent allergy flares?. Vet Dermatol; 30: 98-e26. doi: 10.1111/vde.12715.

83. ***Toma S, Cornegliani L, Persico P, Noli C. 2006.*** Comparison of 4 fixation and staining methods for the cytologic evaluation of ear canals with clinical evidence of ceruminous otitis externa. Vet Clin Pathol; 35(2): 194-8. doi: 10.1111/j.1939-165x.2006.tb00113. x.

84. ***Thomson P, Carreño N, Núñez A. 2023***. Main mites associated with dermatopathies present in dogs and other members of the Canidae family. Open Vet J; 13(2): 131-142. doi: 10.5455/OVJ. 2023.v13.i2.1.

85. ***Udenberg T, Griffin C, Rosenkrantz W, Ghubash R, Angus J, Polissar N, Neradilek M. 2014.*** Reproducibility of a quantitative cutaneous cytological technique. Vet Dermatol; 25(5): 435-e67. doi: 10.1111/vde.12138.

86. ***Wang Z, Wang X, Sheng X, Zhao L, Qian J, Zhang J, Wang J. 2023*** Unraveling the Antibacterial Mechanism of Plasma-Activated Lactic Acid against *Pseudomonas ludensis* by Untargeted Metabolomics. Foods; 12(8): 1605. doi: 10.3390/foods12081605.

87. ***Zamankhan H, Jamshidi S, Zahraei T. 2010.*** Identification and antimicrobial susceptibility patterns of bacteria causing otitis externa in dogs. Vet Res Commun; 34: 435–444. doi: 10.1007/s11259-010-9417-y.

88. ***Zamora J, Price M, Chuang P, Gentry L. 1985.*** Inhibition of povidone-iodine's bactericidal activity by common organic substances: an experimental study. Surgery; 98(1): 25-9.

89. ***Zhou X, Hohman A, Hsu W. 2022.*** Current review of isoxazoline ectoparasiticides used in veterinary medicine. J Vet Pharmacol Ther; 45(1): 1-15. doi: 10.1111/jvp.12959.

VII ANEXOS.

Anexos 1. Selección de limpiador de oídos según el tipo de secreción presente

Type of discharge	Thick and waxy	Moderately waxy/ purulent	Mildly waxy/ purulent	Mucopurulent/ hemorrhagic
Typical findings	Sterile ceruminous otitis	*Malassezia* otitis	Gram-positive otitis	Gram-negative otitis

The waxier the discharge, the greater the ceruminolytic properties of the ear cleaner to emulsify the wax



The more mucopurulent the discharge, the more aqueous the cleaner to break down mucus and flush the ear



Anexo 2. Graficos donde se observa cómo actúa Acetilcisteína y TrisEDTA para eliminar biopelículas.

