UNIVERSIDAD NACIONAL MAYOR DE SAN MARCOS

FACULTAD DE ODONTOLOGÍA

E.A.P. DE ODONTOLOGÍA

Odontoma múltiple: consideraciones clínicas y manejo quirúrgico

CASO CLÍNICO

Para optar el Título Profesional de Cirujano Dentista

AUTOR

Percy Romero Tapia

ASESOR

Manuel Romero Díaz

Lima - Perú

1998

UNIVERSIDAD NACIONAL MAYOR DE SAN MARCOS

FACULTAD DE ODONTOLOGÍA

ESCUELA ACADÉMICO PROFESIONAL

Caso Clínico:

"ODONTOMA MÚLTIPLE

Consideraciones clínicas y manejo quirúrgico"

Presentado por:

Bachiller **PERCY ROMERO TAPIA**

para optar el título de Cirujano-Dentista

LIMA - PERÚ

1998

DEDICATORIA

Dedicado a mis padres, Simeón y Alicia, por su infinito amor y constante ayuda en el logro de mis metas.

A Aidita y Genaro, mis hermanos, por su amor y comprensión.

A Efraín, mi tío y amigo, por su constante apoyo en la realización de mi carrera.

A Mariela, por su sincero amor.

AGRADECIMIENTOS

Al Dr. Juan Gutierrez Manay, Profesor Principal y Coordinador del Departamento de Ciencias Básicas de la Facultad de Odontología-UNMSM, por su valiosa colaboración y experiencia profesional, que hicieron posible la realización del presente caso clínico.

Al Dr. Roberto Romero Rivas, Profesor Principal del Departamento de Medicina Estomatológica de la Facultad de Odontología-UNMSM, por sus enseñanzas y desinteresado apoyo.

Al Dr. Manuel Romero Díaz, Profesor Asociado del Departamento de Patología de la Facultad de Odontología- UNSMSM, por su valiosa colaboración en el asesoramiento del presente caso clínico.

A los doctores Alfonso Meza Castro y Hugo Flores, del Departamento de Estomatología del Hospital Central F.A.P., por su apoyo incondicional en la ejecución del presente estudio.

Al Dr. Hebert Torres Castillo, Jefe del Departamento de Anatomía Patológica del Hospital Central F.A.P, por hacer posible el estudio microscópico del presente caso clínico.

INDICE

Página

INTRODUCCIÓN 1

I. PLANTEAMIENTO DEL PROBLEMA.

1.1 DIAGNÓSTICO SOCIO-ECONÓMICO 2

1.2 DIAGNÓSTICO DE SALUD GENERAL 2

1.3 DIAGNÓSTICO DE SALUD BUCAL 2

II. MARCO TEÓRICO

2.1 ANTECEDENTES 4

2.2 BASES TEÓRICAS 7

2.2.1 EL ODONTOMA: DEFINICIÓN 7

2.2.2 CLASIFICACIÓN DE LOS ODONTOMAS 10

2.2.3 EPIDEMIOLOGÍA DE LOS ODONTOMAS 13

2.2.3.a RAZA- DESCENDENCIA ÉTNICA 14

2.2.3.b FRECUENCIA 16

2.2.3.c EDAD 18

2.2.3.d GÉNERO 22

2.2.3.e UBICACIÓN 23

2.2.4 ETIOLOGÍA 26

2.2.4.a RELACIÓN DE LOS ODONTOMAS CON EL SÍNDROME DE GARDNER 26

2.2.5 PATOGÉNESIS 27

2.2.5.a INTERACCIÓN EPITELIO-MESENQUIMATOSA:

Iniciación del desarrollo dentario 28

2.2.5.b BROTES Y LISTONES PARA LOS DIENTES

PERMANENTES 30

2.2.5.c DETERMINACIÓN DE LA FORMA DENTARIA 31

2.2.5.d RELACIÓN DE LOS ODONTOMAS CON OTROS

TUMORES ODONTOGÉNICOS MIXTOS 32

2.2.6 PRESENTACIÓN CLÍNICA 39

2.2.7 ASPECTOS RADIOGRÁFICOS 42

2.2.8 CARACTERÍSTICAS HISTOPATOLÓGICAS 43

2.2.9 DIAGNÓSTICO DIFERENCIAL 47

2.2.10 TRATAMIENTO Y PRONÓSTICO 48

III. DIAGNÓSTICO INTEGRAL.

3.1 DIAGNÓSTICO SOCIOLÓGICO 52

3.1.1 CARACTERÍSTICAS DE LA ZONA DE PROCEDENCIA 52

3.1.1.a CARACTERÍSTICAS DEMOGRÁFICAS 52

3.1.1.b CARACTERÍSTICAS SOCIO-ECONÓMICAS 52

3.1.1.c CARACTERÍSTICAS CULTURALES 54

3.1.2 PRINCIPALES CARACTERÍSTICAS SOCIO-ECONÓMICAS

INDIVIDUALES 55

3.1.2.a FICHA SOCIAL 55

3.2 DIAGNÓSTICO DE SALUD GENERAL 58

3.2.1 HISTORIA CLÍNICA 58

3.2.1.a ANAMNESIS 58
3.2.2 EXAMEN CLÍNICO 62
3.2.2.a EXAMEN CLÍNICO GENERAL 62
3.2.2.b EXAMEN CLÍNICO REGIONAL 62
3.2.2.c IMPRESIÓN DIAGNÓSTICA 68
3.2.3 EXÁMENES COMPLEMENTARIOS 69
3.2.3.a EXÁMENES DE LABORATORIO 69
3.2.3.b EXÁMENES RADIOLÓGICOS 73
3.2.3.c INTERCONSULTAS MÉDICAS 74
3.2.4 DIAGNÓSTICO Y PRONÓSTICO DE SALUD GENERAL 76
3.3 DIAGNÓSTICO DE SALUD BUCAL 76
3.3.1 HISTORIA CLÍNICA ESTOMATOLÓGICA 76
3.3.2 EXAMEN CLÍNICO ESTOMATOLÓGICO 77
3.3.2.a EXAMEN CLÍNICO EXOBUCAL 78
3.3.2.b EXAMEN CLÍNICO ENDOBUCAL 78
3.3.3 EXÁMENES COMPLEMENTARIOS 80
3.3.3.a RADIOGRAFÍA LATERAL DE CRÁNEO 80
3.3.3.b RADIOGRAFÍA PANORÁMICA 82
3.3.3.c RADIOGRAFÍA OCLUSAL 86
3.3.3.d RADIOGRAFÍAS PERIAPICALES SERIADAS 87
3.3.3.e MODELOS DE ESTUDIO 95
3.3.4 DIAGNÓSTICO Y PRONÓSTICO POR ESPECIALIDADES 100
3.3.4.a ÁREA DE PERIODONCIA 100
3.3.4.b ÁREA DE OPERATORIA DENTAL Y ENDODONCIA ... 105
3.3.4.c ÁREA DE CIRUGÍA BUCAL 108

3.3.4.d ÁREA DE PRÓTESIS Y REHABILITACIÓN 109

IV. PLAN DE TRATAMIENTO INTEGRAL.

4.1 ANÁLISIS DE LA PROBLEMÁTICA SOCIO-ECONÓMICA 116

4.2 PLAN DE TRATAMIENTO DE SALUD BUCAL 117

4.2.1 FASE I: TRATAMIENTO PERIODONTAL 117

4.2.2 FASE II: TRATAMIENTO QUIRÚRGICO 118

4.2.3 FASE III: TRATAMIENTO DE OPERATORIA DENTAL Y ENDODONCIA 118

4.2.4 FASE IV: TRATAMIENTO DE REHABILITACIÓN 119

V. TRATAMIENTO QUIRÚRGICO 120

5.1 PROCEDIMIENTO QUIRÚRGICO 120

5.2 CURSO POST-OPERATORIO 123

VI. DIAGNÓSTICO ANATOMO-PATOLÓGICO 127

6.1 REPORTE ANATOMO-PATOLÓGICO 127

VII. DISCUSIÓN 142

VIII. CONCLUSIONES 146

IX. RECOMENDACIONES 150

X. BIBLIOGRAFÍA 152

XI. ANEXOS 163

-------- --------

INTRODUCCIÓN

Las neoplasias son fenómenos biológicos raros, no claramente diferenciados de otros procesos o reacciones tisulares. Son crecimientos nuevos de tejido independiente, no coordinado, los cuales son capaces de proliferar sin limitaciones; poniendo en peligro la salud y la longevidad del paciente.(81)

Del mismo modo, las neoplasias que derivan de los tejidos odontogénicos, forman un grupo heterogéneo de lesiones, con gran variación morfológica. Esta multiformidad refleja el complejo desarrollo de las estructuras dentales, donde en alguna parte del proceso normal de la odontogénesis, se produce alguna aberración que da origen a estas lesiones.

El presente, es el reporte de un caso clínico de un *odontoma múltiple del maxilar superior izquierdo,* de una paciente de 22 años de edad; que recibió tratamiento en el Servicio de Estomatología del Hospital Central F.A.P., durante los meses de Enero a Marzo del presente año. Esta patología, asocia la presencia simultánea de un gran odontoma complejo y, un pequeño odontoma compuesto. El reporte también incluye, un estudio anatomopatológico detallado, que confirma el diagnóstico de estas lesiones.

CAPÍTULO I

PLANTEAMIENTO DEL PROBLEMA

I. PLANTEAMIENTO DEL PROBLEMA.

1.1 DIAGNÓSTICO SOCIO-ECONÓMICO.

Paciente G.A.P.Y, de sexo femenino, de 22 años de edad, natural de Chincha, de estado civil casada y, de mediana situación económica; fue tratada en el Servicio de Estomatología del Hospital Central F.A.P. (HCFAP), gracias al seguro médico que posee a través de su esposo, quien es un SO_3 de la F.A.P.

Actualmente la paciente reside en Chincha, pero asiste periódicamente a sus controles postquirúrgicos en esta ciudad.

1.2 DIAGNÓSTICO DE SALUD GENERAL.

La paciente mujer joven, de mediana estatura, y de contextura pícnica, goza de un aparente buen estado de salud general; que se complementa con un buen estado de ánimo y actitud colaboradora. No presenta alergias a sustancias químicas o naturales, sin embargo, muestra antecedentes de bronquitis crónica hace 2 años; actualmente se mantiene asintomática.

1.3 DIAGNÓSTICO DE SALUD BUCAL.

El hallazgo más importante en la paciente, es un odontoma complejo de gran tamaño, ubicado en la zona media y posterior izquierda del maxilar. Esta

lesión se extiende, en sentido superior, hasta comprometer el piso de órbita, invadiendo el espacio anatómico del seno maxilar del lado izquierdo; en sentido anterior, se ubica hasta el nivel de la fosa nasal del lado correspondiente; en sentido posterior, se extiende hasta la zona de la tuberosidad; y en sentido inferior, hasta el reborde alveolar, que se muestra completamente edéntulo. Actualmente, esta lesión produce una sensación dolorosa como pequeñas hincadas a nivel del pómulo izquierdo de la cara, además de cefaleas esporádicas.

Otros hallazgos importantes en la paciente, constituyen la presencia de un pequeño odontoma compuesto, ubicado en la zona media anterior del maxilar; además de un canino incluido, localizado por encima de la lesión anterior.

CAPÍTULO II

MARCO TEÓRICO

II. MARCO TEÓRICO.

2.1 ANTECEDENTES.

El primer reporte de un caso de odontoma complejo, fue publicado en la *American Journal of Dental Science* (la primera y más antigua revista dental de publicación mundial, 1839-1915), en 1848 por Harris C.A.* El término de diagnóstico que originalmente se dio a esta lesión, fue *"odontocele o diente verrugoso"* (warty tooth), ocurrido en una paciente de 25 años de edad y con una presentación clínica inusual; haciendo erupción con la dentición normal. Sin tal erupción, de seguro esta lesión no pudo haber sido observada, en tiempos en que las radiografías no eran usadas.

El odontoma complejo, con una confirmación definitiva microscópica, no fue reportado hasta el artículo de Forget*; publicado en el primer volumen del *Dental Cosmos* en 1859.

Por otro lado, los primeros casos confirmados de odontomas compuestos, uno conformado por lo menos por 25 dentículos y, otro por un grueso y único espécimen que confirmaban el diagnóstico; fueron reportados en 1854 y 1858*, respectivamente en el *American Journal of Dental Science.* Aunque estos constituyen los primeros reportes de odontomas publicados en revistas dentales, fue probablemente Pierre Fouchard* quien realizó la primera descripción minuciosa de estas lesiones. Oudet* en 1809, fue el primero en

---

*: Datos tomados de las listas de Buoquot[7], sobre revistas dentales publicadas entre 1839 y 1860.

afirmar el origen dental de estas lesiones, pero el término "odontoma" no fue usado hasta 1868.[7]

Posteriormente y durante varios años, los casos reportados de odontomas complejos, fueron usualmente los encontrados en las zonas anterior del maxilar y posterior mandibular; sólo hasta 1952, en que Maxwell & Blackstone[47] reportaron el primer caso de un odontoma complejo de considerables dimensiones, en la zona posterior del maxilar de un paciente de 20 años de edad. Años después, en 1957, Antoni & Booker** reportaron una lesión de características muy similares al anterior, en una paciente de 16 años de edad.

En 1963, Northrop** reportó el caso de un odontoma complejo también de la zona posterior del maxilar, en una paciente de 30 años de edad. De igual forma, el mismo año, Olech** hizo el reporte de este tipo de lesión, en una paciente de 19 años de edad. Jacobsohn & Quinn**, en 1968, reportaron nuevamente esta lesión, en un paciente de 20 años de edad. Posteriormente, en 1970, Hooper[30] también reportó el caso de un odontoma complejo de gran tamaño, en la zona posterior del maxilar en un paciente de 15 años de edad.

Caton et. al.[10], en 1973, reportó un odontoma complejo ubicado en el seno maxilar izquierdo, de un paciente caucásico de 48 años de edad. La muestra obtenida consistía de una masa dura, blanco amarillenta, de

---

**: Datos obtenidos de las series de Slootweg[85], sobre tumores odontogénicos mixtos

1,5x1,0x1,5 cm de volumen y, varias masas polipoides. El examen microscópico reveló áreas de dentina, cemento, tejido osteocementoide, tejido pulpar y esmalte; los especímenes de tejido blando, fueron reportados como pólipos antrales con inflamación crónica.

En 1976, Dunn et. al.[15] reportaron el caso de un odontoma complejo de gran tamaño (aproximadamente 4,5x5,0x3,0 cm de volumen), de la región posterior maxilar derecha, de una paciente caucásica de 23 años de edad. El examen microscópico mostró secciones múltiples, curvadas e irregulares de tejido calcificado compuesto de trabéculas irregulares de hueso laminar, dentina y oesteodentina; además una cápsula de tejido conectivo fibroso.

Akiyama et. al[3], en 1989, reportaron un odontoma complejo de gran tamaño, en la zona posterior del maxilar izquierdo de una paciente de 23 años de edad. La muestra obtenida, al examen microscópico, mostró completa diferenciación de los tejidos dentarios, tales como: esmalte, cemento, tejido pulpar, a excepción de la dentina anómala de tipo proliferativa. De igual modo, meses después Gomel & Seckin[22] hicieron el reporte de un odontoma complejo, erupcionado en el área molar derecha del maxilar, en una paciente blanca de 16 años de edad. La masa extirpada midió aproximadamente 2 cm. de diámetro y, el examen histológico confirmó el diagnóstico inicial de odontoma complejo.

Son varios los casos reportados de odontomas complejos en las regiones anterior del maxilar y posterior mandibular[32, 33, 57, 84], pero pocos los

encontrados en la zona posterior del maxilar y con un tamaño de considerables dimensiones, como el presente caso.

2.2 BASES TEÓRICAS.

2.2.1 EL ODONTOMA: DEFINICIÓN.

El término *"odontome"*, fue originalmente usado para designar todos los tumores odontogénicos. A fines de 1800, su significado fue ampliado para incluir casi todas las lesiones conocidas de los maxilares, como quistes, lesiones fibro-óseas y tumores[10].

Con el curso del tiempo, este término ha venido a ser empleado en un sentido más estricto, recibiendo distintos nombres. Broca* los llamó *adamantinomas odontoplásicos u odontomas odontoplásicos*, en cambio, Coryllos* los denominó *adamantinomas sólidos dentificados (tumores de dientes múltiples).* Leriche y Cotte* les dieron el término general de *"enclavomas"*, por sus características de impactación dentro de los maxilares.[74]

Posteriormente Bercher, Houpert y Friez*, colocándolos entre las disembrioplasias, los denominaron *adamantinomas ortodontoplásicos, disodontoplásicos, adamantinomas fibrodentinoplásicos o adamantinomas*

*: Parrafos citados por R. Centeno[74], "Cirugía Bucal", Cap.. X: Tumores de la Cavidad Oral, página 595.

monoortodontoplásicos.

Gorlin & Goldman[24], en 1970, definieron al *odontoma* como un tumor odontogénico, compuesto de dentina y esmalte, en que la pulpa y el cemento también están presentes.

Gardner[19], en 1978, los definió como buenos ejemplos de *"hamartomas"*; malformaciones compuestas de una mixtura anormal de tejidos propios del órgano, con un exceso de uno o más de estos tejidos. De acuerdo a este autor, este término podría ser aplicado sólo a lesiones seudotumorales (*ej. los odontomas*), que se originan durante el desarrollo del órgano o tejido en cuestión y, que aparentemente no constituyen neoplasias.

Según Santana[77], 1985, "el *odontoma* es una alteración del desarrollo o malformación de origen dentario, que se caracteriza porque tanto el tejido epitelial como el mesodérmico están presentes y, exhiben completa diferenciación; el esmalte y la dentina pueden disponerse más o menos organizadamente, lo que depende del grado de alteración en la morfodiferenciación de las células odontógenas".

Shafer[81], 1986, sostiene que: "el *odontoma* es un crecimiento, en el que las células epiteliales y mesenquimatosas muestran una completa diferenciación, con el resultado de que los ameloblastos y odontoblastos funcionales, forman esmalte y dentina. Estos últimos yacen bajo un patrón anormal, debido a la desorganización de las células odontogénicas, que no pueden alcanzar un estado normal de morfodiferenciación".

Ries Centeno & Muller[74], 1987, afirman que los *odontomas* son tumores formados por tejidos dentarios calcificados, mezclados en diferente sentido y proporciones; procesos de ninguna o escasa agresividad y sin capacidad de recidiva.

Laskin[39], 1987, los define como un tumor benigno de los tejidos duros dentales, al cual se agrega el calificativo de *"compuesto"*, para indicar la presencia de cuatro tejidos dentales: dentina, esmalte, cemento y tejido pulpar.

Giunta[20], 1990, sostiene que los *odontomas* son *"hamartomas"* de origen odontogénico, compuestos de todas las estructuras que forman un diente o dientes.

Regezi[72], 1991, manifiesta que los *odontomas* son tumores mixtos bien diferenciados, compuestos de tejidos de origen epitelial y mesenquimatoso, y que presentan depósitos de esmalte producidos por ameloblastos y, de dentina producidos por odontoblastos. Además postula, que los *odontomas* deben ser considerados más bien *hamartomas* que tumores, debido a que las células y los tejidos son normales pero la estructura defectuosa.

De acuerdo a la Clasificación de Tumores Odontogénicos de la Organización Mundial de la Salud[38], 1992, *odontoma* denota la lesión que contiene todos los tejidos dentales e incluye dos tipos, el *odontoma complejo* y el *odontoma compuesto.*

En la actualidad, existe el concepto en considerar a los *odontomas*, dentro del grupo de tumores odontogénicos, como *malformaciones hamartomatosas* en vez de verdaderas neoplasias, como si lo constituyen *el fibroma ameloblástico, el fibro-odontoma ameloblástico y el odontoameloblastoma.*[19, 20, 38, 62]

2.2.2 CLASIFICACION DE LOS ODONTOMAS.

Desde que Broca* describió por primera vez una neoplasia odontogénica en 1868, varios autores han propuesto diversas clasificaciones para tales neoplasias, basados en distintos criterios.

Broca* clasificó a los odontomas ("*odontomas odontoplásicos*" en su terminología) en totales, coronarios y radiculares. Esta clasificación, fue hecha en dependencia directa con la embriología dentaria.

Años más tarde, Malassez y Suton* en 1885 y 1888 respectivamente, incluyeron numerosos tumores y neoplasias odontogénicas dentro de su amplio término de odontoma, lesiones a las que denominaron en forma general, como *odontomas compuestos*[10]. Esta terminología, describía el hallazgo o la presencia de varios tejidos corporales, tales como: el esmalte, la dentina, la pulpa, el cemento, el hueso, tejido epitelial y tejido conectivo.[16,74]

---

*: Citas hechas por Eversole et al.[16], "Histogenesis of Odontogenic Tumors", *Oral Surgery, 32:(4), pág, 569.*

A principios de 1914, el término *compuesto* fue restringido exclusivamente a los odontomas, porque a diferencia de otros tumores éstos siempre estaban formados de varios tejidos. (Payne, L., Gabell, D. & James, W.: *The British Dental Association*, 1914; citado por R. Centeno[74]).

En 1946, Thoma & Goldman[94] introdujeron una definición basada en el estudio de la superficie celular del germen de origen. Ellos clasificaron a los tumores odontogénicos en 3 categorías: epiteliales, mesenquimales y mixtos. Esta última clasificación sirvió de base para que Pindborg & Clausen,[69] en 1958 clasificaran a los odontomas en quísticos y sólidos, en la forma siguiente:

1. Los odontomas quísticos englobaban cualesquiera de los tipos de odontomas, y estaban referidos solamente al aspecto clínico.

2. Los odontomas sólidos comprendían: los odontomas complejos y amorfos, y los odontomas compuestos u odontomas denticulados.

   a) Los odontomas complejos o amorfos estaban formados por tejidos dentarios en irregular disposición cuantitativamente y cualitativamente. Estas lesiones provenían de un desarrollo patológico del germen dentario y contenían dentina, esmalte y cemento rodeados por una cápsula conjuntivo epitelial.

   b) Los odontomas compuestos o denticulados se caracterizaban por un conjunto o conglomerado de dientes o dentículos (pequeños dientes

amorfos) de las más diversas formas y disposiciones. Estos conglomerados de tejidos, se encontraban envueltos en una cápsula fibrosa que los separaba del tejido óseo.

En 1971, la Organización Mundial de la Salud[70] según su Clasificación y Tipificación Histológica de Tumores, clasificó a los odontomas en dos entidades bien definidas: el *odontoma complejo y el odontoma compuesto*; a los que definió en la forma siguiente:

1. "Los odontomas complejos son masas irregulares de tejidos duros conformadas por una combinación desorganizada de dentina, esmalte, cemento y pulpa".

2. "Los odontomas compuestos son malformaciones conformadas por varios números de estructuras deformes semejantes a dientes y compuestos de esmalte, dentina, cemento y pulpa en su propia relación espacial".

Independientemente a la clasificación anterior, en los sucesivos años los odontomas recibieron la terminología de *odontoma compuesto combinado* en vez de odontoma compuesto y, la de *odontoma compuesto complejo* en vez de odontoma complejo; como se observa en las publicaciones hechas por Shafer[80] (1986), Laskin[39] (1987), Sanchez[76] (1988) y Solares[86] (1989). Inclusive algunos autores afirmaron que para fines prácticos y clínicos ambas entidades deberían ser consideradas como una misma lesión, Katz[32] (1989) y Regezi[72] (1991).

Al respecto, la Organización Mundial de la Salud[38] en su 2da Edición de la Clasificación y Tipificación Histológica de Tumores, define nuevamente a ambas lesiones en la forma siguiente:

1. "El *odontoma complejo* es una malformación en el que todos los tejidos dentarios están representados. Tejidos individuales estando principalmente bien formados pero ocurriendo en un mayor o menor patrón de desorden".

2. "El *odontoma compuesto* es una malformación en el que todos los tejidos dentarios están representados en un mayor patrón de orden que en el odontoma complejo, de tal forma que la lesión consiste de múltiples estructuras semejantes a dientes. Muchas de estas estructuras no se asemejan morfológicamente a los dientes de la dentición normal, pero en cada una el esmalte, la dentina, el cemento y la pulpa están ordenados como en un diente normal".

Actualmente, esta última clasificación de la Organización Mundial de la Salud,[38] es la más reconocida y aceptada a nivel mundial; sobre la cual se basa el presente estudio.

2.2.3 EPIDEMIOLOGÍA DE LOS ODONTOMAS.

A pesar del reducido número de estudios publicados sobre odontomas en distintas poblaciones, existen algunos reportes que

demuestran su existencia desde tiempos antiguos, en el hombre y en varias especies de mamíferos. Al parecer no existe duda en que el odontoma es una de las lesiones de los maxilares más antigua, habiendo sido encontrada en el fósil de un caballo de 500,000 años de antigüedad.[7]

Heródoto describió un esqueleto encontrado en la batalla de Platea (479 años a. de c.) en cuyo maxilar existían dientes fusionados en una masa amorfa, compuesta de tejidos dentarios calcificados. En 1931, Sidney, en excavaciones realizadas en Lewes, encontró un pequeño odontoma en el maxilar de un cráneo joven que data aproximadamente de 1800-1500 años a. de c. (párrafos citados por R. Centeno[74]).

A pesar de que muchos tipos de neoplasias y malformaciones son cuidadosamente reservadas por el gobierno o agencias de salud en algunos países[13, 46], los pocos datos obtenidos, han servido para elaborar la relativa incidencia de varias neoplasias en la mayor parte de la población y, además para valorar las diferencias geográficas que puedan conducir a pistas concernientes a las causas de estas lesiones.[13, 51, 62] Estos datos se muestran a continuación en los siguientes índices.

2.2.3.a RAZA—DESCENDENCIA ÉTNICA.

Sólo algunos estudios, donde la información racial estuvo disponible, revelaron descendencia étnica. Katz[32] en un estudio de 215 odontomas realizado en Philadelphia—USA, halló que el 77%

(136 de 176 casos) de los odontomas compuestos se presentaron en caucásicos, un 20% (35 casos) ocurrieron en afro-americanos, un 2% (3 casos) en asiáticos y un 1% (2 casos) en pacientes de descendencia hispánica. También reportó que el 87% (34 de 39 casos) de los odontomas complejos ocurrieron en caucásicos, el 10% (4 casos) en afro-americanos, y el 3% (1 caso) en un paciente asiático.

Ng & Siar[52], en un estudio clínico patológico de 104 casos de odontomas realizado en Kuala, Lumpur—Malasia, revelaron también una distribución similar con variación étnica. El 45,2% de los odontomas estudiados fueron hallados en pacientes malasios, el 40,4% en chinos, el 10,6% en indúes y el 3,8% restante en otras razas.

Kaugers & Miller[33] sugieren que un número desproporcionado de casos ocurren en el segmento afro-americano de la población y, que el 80% y el 17% de pacientes caucásicos y afro-americanos respectivamente encontrados en su estudio reflejan la población racial del área standard metropolitana de Philadelphia. Sin embargo, para algunos autores parece no existir predilección de esta lesión por alguna raza, como lo reportan Owens, Schuman, Mincer y Turner.[59]

A pesar de la obvia necesidad de conocer la variación geográfica de estas lesiones, muchas de ellas no son reportadas

debido a su comportamiento benigno, no agresivo. Al parecer esto podría explicar la baja frecuencia de estas lesiones en otras poblaciones.[13, 26, 50, 99]

2.2.3.b FRECUENCIA.

Dentro del grupo de lesiones odontogénicas, el odontoma es la lesión o malformación odontogénica más común[13, 50, 62, 73,], seguida por lo general por el ameloblastoma[13, 50, 73, 99] y el mixoma.[13, 26, 50] Sin embargo, Günham et al[26]. y Wu & Chan[99] reportaron existir una relación inversa de frecuencia entre el odontoma y el ameloblastoma, la incidencia del ameloblastoma era aproximadamente 3 y 6 veces más alta respectivamente que la del odontoma; mostrando de esta manera una notable variación geográfica de otros estudios (Tabla 2-1).

Según Philipsen et al.,[62] la frecuencia relativa del odontoma complejo entre tumores odontogénicos, varía entre un 5% (Philipsen[62]) y un 30% (Regezi[73]). Mientras que la frecuencia relativa del odontoma compuesto entre tumores odontogénicos varía entre un 9% (Günham[26]) y un 37% (Regezi[73]).

Por otro lado, la mayoría de estudios retrospectivos de odontomas han determinado que el tipo compuesto es más frecuente que el tipo complejo.[13, 32, 52, 59, 62] A excepción de lo reportado por

Budnick[8] y Günham[26] donde no se observa esta predilección en la frecuencia de algún tipo de odontoma en particular (Tabla 2-2).

Tabla 2-1: Comparación del porcentaje relativo de tumores odontogénicos de referencias seleccionadas.

TIPO DE LESION	DALEY et al.[13] ONTARIO	REGEZI et al.[73] U.S.A.	MOSQUEDA et al.[50] MEXICO	GUNHAM et al.[26] TURKEY	WU & CHAN[99] HONG KONG
Ameloblastoma	13.52	11	23.7	36.5	62.19
Tumor odont. Epitelial calcificante	1.28	<1	0.8	1.5	—
Tumor odontog. Adenomatoide	3.32	3	7.1	2.5	3.66
Quiste odontogénico calcificante	4.59	2	6.8	1.0	2.44
Fibroma central odontogénico	4.85	–	1.4	4.5	3.66
Fibroma odontogénico periférico	8.93	—	3.1	—	—
Mixoma odontogénico	5.10	3	17.7	12.5	1.22
Displasia cemental periférica	—	8	—	—	2.44
Fibroma ameloblástico	1.53	2	1.4	4.5	—
Fibro-odontoma ameloblástico	3.06	2	0.8	1.0	1.22
Odontoma	51.53	67	34.6	18.0	6.10

En la actualidad, todavía no se ha esclarecido si estas diferencias constituyen una verdadera variación geográfica, aunque existe la posibilidad de ser consideradas, especialmente a raíz de la aparente relativa alta incidencia de ameloblastomas en Africa. [13, 55]

Tabla 2-2: Comparación del porcentaje relativo de tumores odontogénicos mixtos de referencias seleccionadas.

TIPO DE LESION	SLOOTWEG[84]	PHILIPSEN et al.[62]	DALEY et al.[13]	REGEZI et al.[73]	KATZ[32]
	n=226	n=490	n=225	n=71	n=344
Fibroma Ameloblástico	24.35	24.90	3.10	2.82	—
Fibro-odontoma Ameloblástico	22.12	17.55	6.22	2.82	—
Odontoma Complejo	33.19	28.37	32.90	42.25	19.19
Odontoma Compuesto	20.35	29.18	57.78	52.11	80.81

2.2.3.c EDAD.

Los odontomas son malformaciones odontogénicas de las primera y segunda décadas de la vida, con una ligera predominancia en esta última.[20, 32, 33, 39, 72, 77, 81, 84] Aunque también pueden ser hallados en cualquier edad.[48, 59, 62, 81, 84] Ver figuras 2-1 y 2-2.

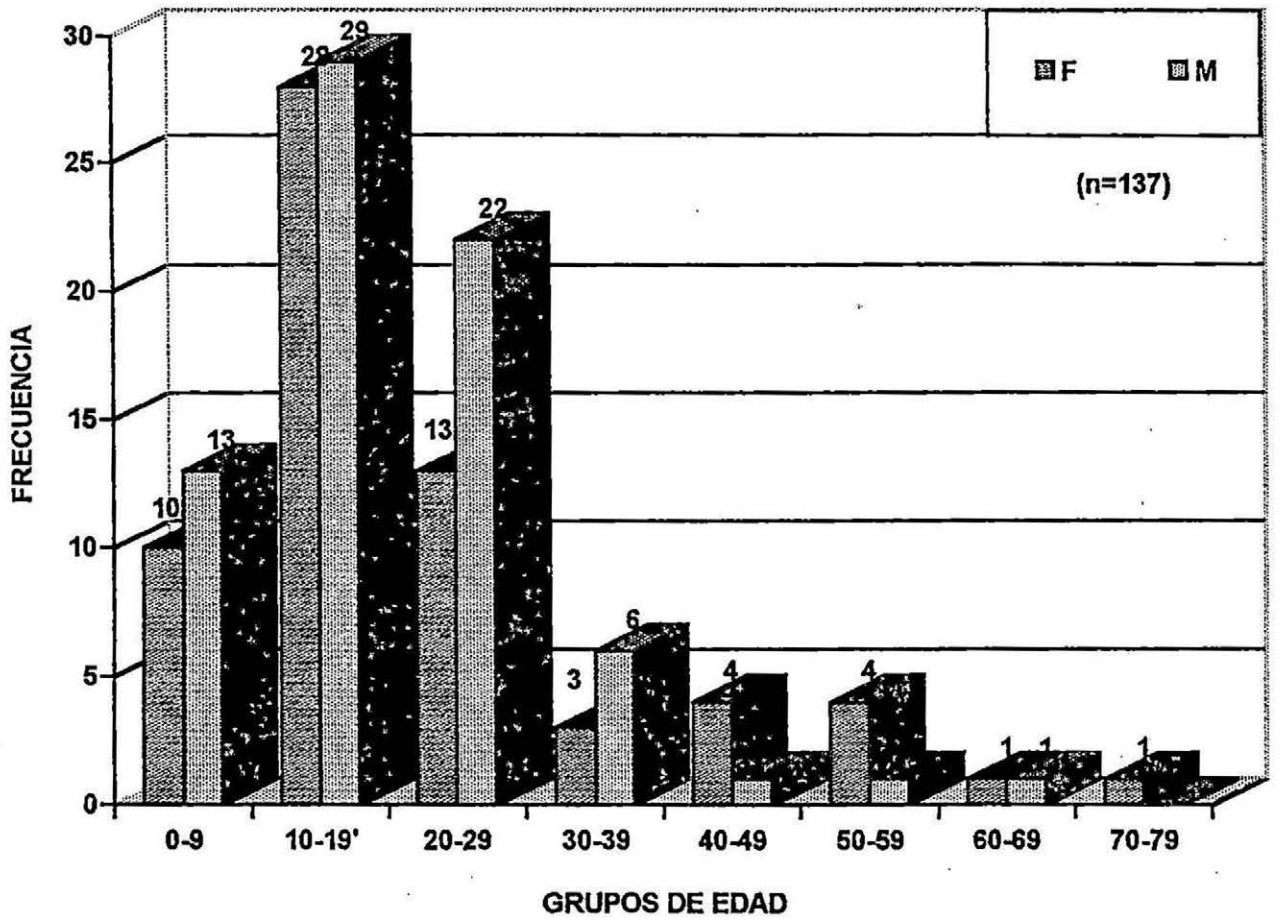

Fig. 2-1: Gráfico de barras que muestra la distribución de la frecuencia de odontomas complejos, al tiempo del diagnóstico, de acuerdo a los grupos de edad y al género. Datos tomados de F. Praetorius.[61]

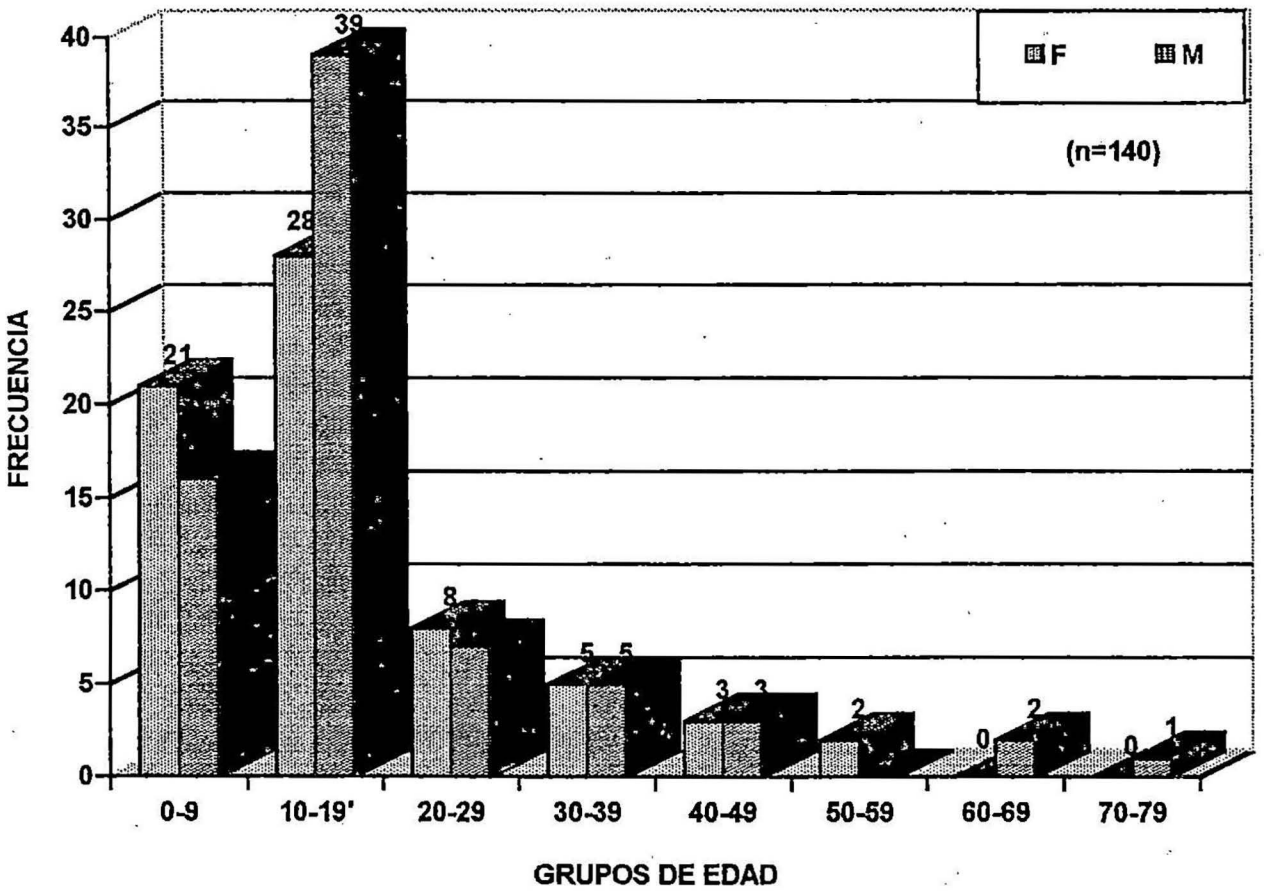

Fig. 2-2: Gráfico de barras que muestra la distribución de la frecuencia de odontomas compuestos, al tiempo del diagnóstico, de acuerdo a los grupos de edad y al género. Datos tomados de F. Praetorius.[61]

Katz[32], en un estudio retrospectivo de 344 casos de odontomas, reportó que el 71% de los odontomas compuestos, fueron diagnosticados en pacientes en edades de 6 a 20 años; con un rango de edad de 2 a 74 años. El grupo más afectado frecuentemente fue el de 11 a 15 años, 102 (37,8%) de 270 casos; además las edades de 13 y 14 representaron los años máximos de tratamiento. El 73% de todos los odontomas complejos fueron diagnosticados en pacientes entre las edades de 6 a 25 años, con un rango de edad de 5 a 55 años; además estas lesiones fueron más frecuentes en el grupo de edad de 11 a 15 años y el 29% (19 de 60 casos) ocurrieron en este grupo.[32]

Kaugers et al.[33], reportaron que la mayoría de odontomas, el 53.6% de 351 casos, fueron diagnosticados en la segunda década de la vida.

Philipsen et al.[62], en base al análisis de 139 nuevos casos de odontomas, revelaron que la edad media del odontoma complejo al tiempo del diagnóstico fue de 19,9 años, con un rango de edad de 2 - 74 años. Así mismo, que la edad media del odontoma compuesto al tiempo del diagnóstico fue de 17.2 años, con un rango de edad de 0.5 - 73 años.

Or y Yucetas[57] reportaron que el promedio de edad del odontoma complejo (n=20) y del odontoma compuesto (n=29) fueron 22.9 y 23.8 años respectivamente. Los rangos de edad no fueron

dados. En cambio, Slootweg[84] reportó que el promedio de edad del odontoma complejo (n=75), fue de 20.63 años y; del odontoma compuesto 14.8 años.

Ng & Siar[52] en un estudio de 104 casos de odontomas en Malasia, reportaron que la edad promedio al tiempo del diagnóstico fue de 24.8 años, con un rango de edad de 3 -74 años. Ver tabla 2-3:

Tabla 2-3: Comparación del promedio de edad de los odontomas (en años), de referencias seleccionadas.

TIPO DE LESION	PHILIPSEN et al.[62]	OR & YUCETAS[57]	SLOOTWEG[84]	NG & SIAR[52]
Odontoma Complejo	19.9	22.9	20.3	24.8
Odontoma Compuesto	17.2	23.8	14.8	---

2.2.3.d GÉNERO.

Aunque algunos autores han reportado no existir real diferencia en la distribución de esta lesión por sexos[52, 59, 73], existe una ligera predilección por el sexo masculino en ambos tipos de odontomas, especialmente por el tipo compuesto.[8, 20, 32, 48, 54, 57. 62, 84] Sin embargo, algunos estudios han reportado una ligera predilección del odontoma complejo por el sexo femenino.[48, 54, 62] Ver tabla 2-4.

Tabla 2-4: Comparación de la frecuencia de odontomas por sexo, de referencias seleccionadas, mediante la razón M:F.

TIPO DE LESION	PHILIPSEN et al.[62]	OR & YUCETAS[57]	SLOOTWEG[84]	Mc DONALD[48]	KATZ[32]
Odontoma Complejo	1.5 : 1	0.8 : 1	2 : 1	0.62 : 1	1: 1
Odontoma Compuesto	1.2 : 1	1 : 1	1.56 : 1	1.25 : 1	0.9 : 1

Philipsen et al.[62] muestran la distribución y la frecuencia de 277 odontomas (137 complejos y 140 compuestos), de acuerdo a los grupos de edad y género; basados sobre los datos de su encuesta de odontomas (figs. 2-1 y 2-2).

2.2.3.e UBICACIÓN.

Los odontomas afectan por igual a ambos maxilares. La mayoría de casos de odontomas complejos, son hallados en las regiones posteriores de la mandíbula; mientras que un gran número de odontomas compuestos, son encontrados en la región anterior del maxilar. [8, 12, 20, 32, 48, 54, 62, 77, 81, 84] Al respecto, las figuras 2-3 y 2-4, muestran la distribución de la frecuencia de ambos tipos de odontomas, de acuerdo a su lugar de ubicación, al momento del diagnóstico.

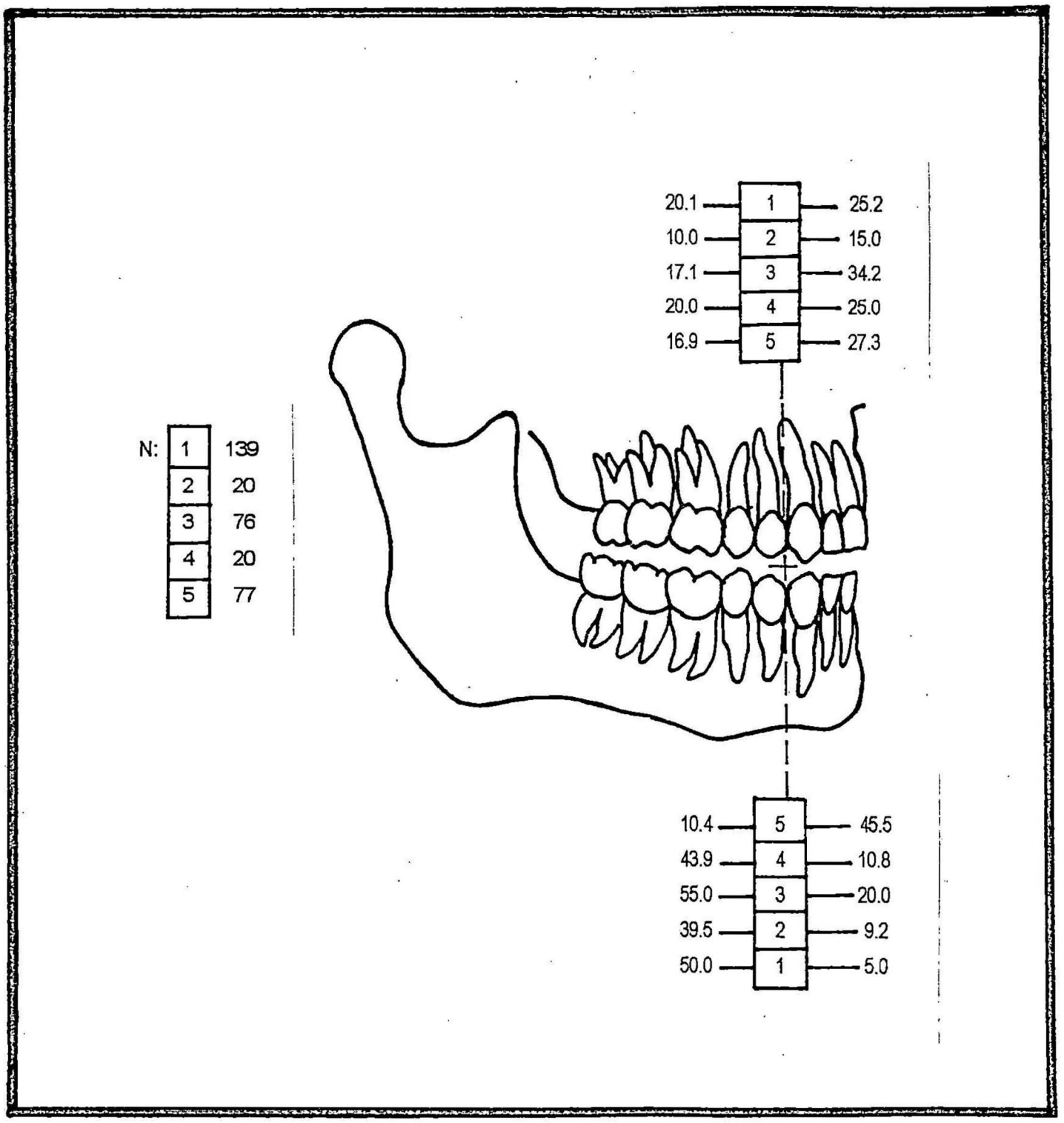

Fig. 2-3: Diagrama que muestra la distribución anatómica (en porcentaje), de los casos de odontomas complejos, dentro de las regiones anterior y posterior de los maxilares, de cinco diferentes estudios: (1) Philipsen et al.[61], (2) Bodin et al.[5], (3) O'Grady et al.[54], (4) Or y Yucetas[57], (5) Slootweg[84].

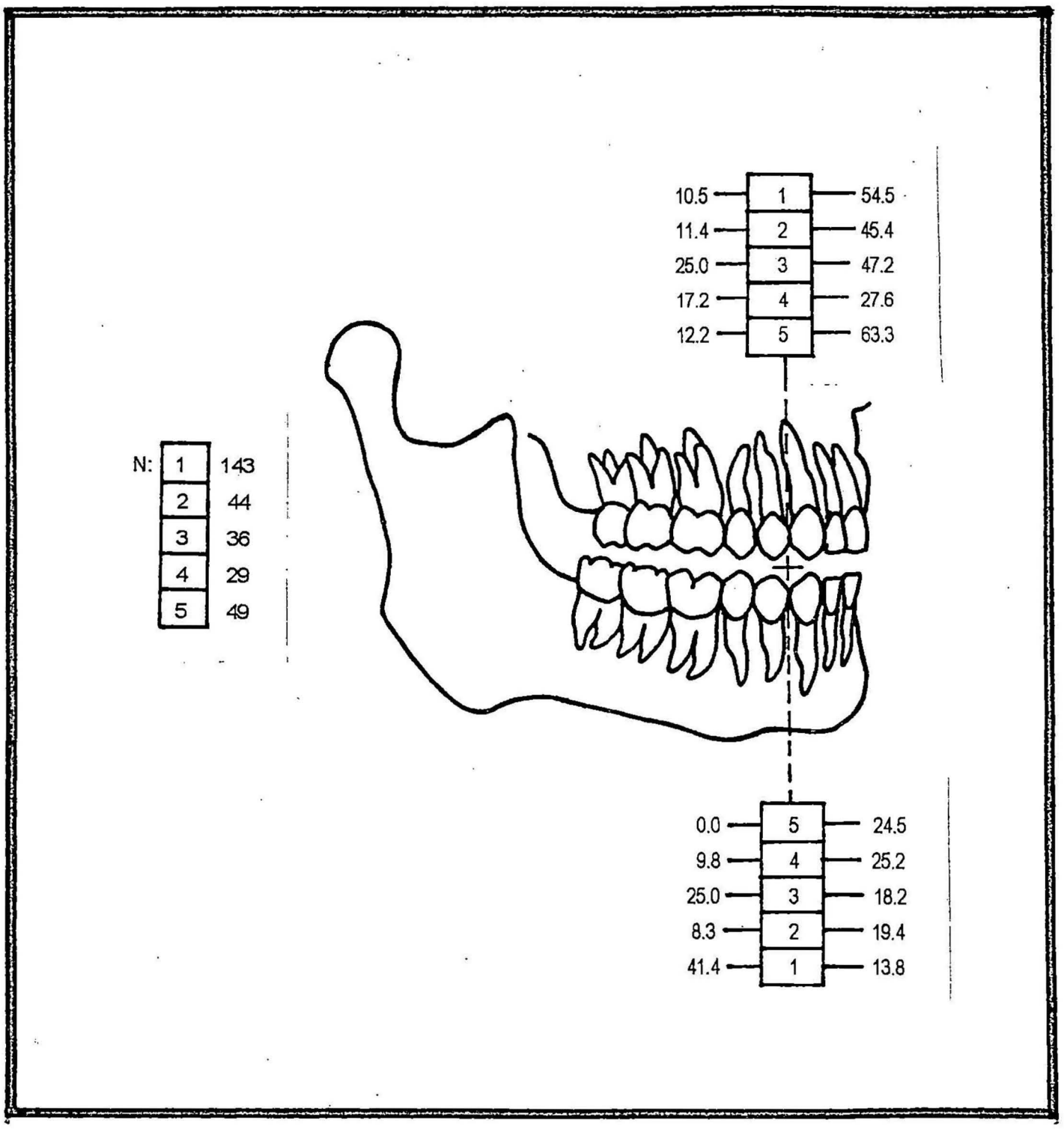

Fig. 2-4: Diagrama que muestra la distribución anatómica (en porcentaje), de los casos de odontomas compuestos, dentro de las regiones anterior y posterior de los maxilares, de cinco estudios: (1) Philipsen et al.[61], (2) Bodin et al.[5], (3) O'Grady et al.[54], (4) Or y Yucetas[57], (5) Slootweg[84].

2.2.4 ETIOLOGIA.

Hasta la actualidad todavía la etiología exacta de los odontomas es desconocida.[8, 10, 59, 81] Sin embargo, es atribuida a factores ambientales locales como: el trauma[20, 22, 59, 77, 81] y la infección,[20, 22, 59, 79, 81] y a factores intrínsecos como: la herencia[20, 29, 59] y la mutación genética.[29, 43, 59]

Hitchin[29], 1971, sugirió que los odontomas se heredan o son causados por un gen mutante o por interferencia, tal vez post-natal, en el control genético del desarrollo dentario. Levy[42], 1968, produjo odontomas experimentales en ratas induciendo lesiones traumáticas en las áreas de formación de los dientes.

2.2.4.a RELACION DE LOS ODONTOMAS CON EL SINDROME DE GARDNER.

Debido a un gen autosómico hereditario dominante, los odontomas también pueden ocurrir en ambos maxilares como parte del Síndrome de Gardner. Este síndrome está caracterizado por un desorden gastrointestinal (pólipos del colon y el recto que generalmente experimentan cambios malignos) y lesiones cutáneas, óseas y dentales. Las anormalidades dentales incluyen: odontomas múltiples, quistes dentígeros y dientes supernumerarios.[46, 75, 83]

2.2.5 PATOGÉNESIS.

Aunque todavía se desconoce la patogénesis exacta de estas lesiones, la teoría más aceptable es que éstos se forman a partir del órgano del esmalte o de la lámina dental en lugar de un diente normal, o posiblemente también a partir de una lámina supernumeraria asociada con el folículo de un diente no erupcionado.[10, 16, 18, 20, 30, 32, 62, 84]

Los odontomas se desarrollan durante el periodo normal de la odontogénesis y la erupción,[16, 18 ,19, 32, 62, 84, 86] y por lo tanto pueden ser encontrados en distintos estadios secuenciales de maduración.[16] Al respecto, Giunta[20] en 1990, reportó tres estadíos secuenciales de desarrollo basados en la apariencia radiográfica y la cantidad de calcificación presente al momento del descubrimiento de estas lesiones. Según este autor, el primer estadío es radiolúcido debido a la ausencia de calcificación en los componentes de los tejidos dentarios; en el estadío intermedio, existe una calcificación parcial. El tercer estadío es comúnmente radiópaco con calcificación predominante de estructuras semejantes a dientes (compuesto) u opacidades de formas no dentarias (complejo) rodeados por un halo radiolúcido.[20]

Las alteraciones que se producen en la morfogénesis e histodiferenciación de los odontomas por diversas causas, tendrían su origen en una relación funcional epitelio-mesenquimatosa.[1, 16, 93] Muchas facetas de la histología dental, incluyendo la formación de los dientes, la determinación de la forma de la corona dentaria, la iniciación de la

formación de la dentina y la anatomía de la unión dentogingival; dependen de esta relación.

La interacción epitelio-mesenquimatosa es necesaria para un desarrollo ordenado y adecuado, un mayor entendimiento y conocimiento de esta relación permitirá más adelante conocer la histogénesis de estas lesiones y de otros tumores.[16, 93]

2.2.5.a INTERACCIÓN EPITELIO-MESENQUIMATOSA: Iniciación del desarrollo dentario.

Posiblemente la más intrincada exhibición de diferenciación somática dentro del organismo vertebrado es elaborar la interacción entre los tejidos epitelial y mesenquimal encontrados en la odontogénesis. Si el epitelio ejerce una influencia dominante sobre el mesénquima o viceversa no está todavía resuelto.[16, 93]

En el desarrollo dentario, aparece superficialmente por lo menos, que el epitelio manifiesta un rol dominante en las secuencias de diferenciación. En varias ocasiones, durante el desarrollo del organismo, el epitelio odontogénico prolifera y por algún mecanismo de inducción influencia o gobierna la diferenciación del mesodermo circundante no diferenciado.[16] Estudios ultraestructurales han revelado, que las células de la cresta neural que forman el ectomesénquima de los maxilares no están comprometidas antes de

llegar a los maxilares y, que por ciertas influencias locales determinan el desarrollo de los dientes. El hecho de que este desarrollo sólo puede lograrse cuando esté presente el epitelio de los maxilares, sugiere que éste es el epitelio que está iniciando el componente instructivo de la interacción epiteliomesenquimatosa.[93]

A pesar de la aparente temprana dominancia del epitelio con respecto a las influencias de diferenciación, parece que los estadíos subsecuentes de la odontogénesis son gobernados por una diferenciación del ectomesénquima, inclusive la inicial actividad mitótica del epitelio. Por ejemplo, si el ectomesénquima de la papila dental temprana se combina con epitelio presuntivo de la piel, el epitelio dérmico cambia la dirección de su desarrollo y toma las características de un órgano dental. Inversamente, si se recombina un órgano dental con el mesénquima de la piel, pierde sus características dentarias y toma las de la epidermis.[93]

Una vez que la capacidad para iniciar el desarrollo ha sido adquirido por el ectomesénquima, esta propiedad es mantenida por las células de la papila y conocida como "potencial a largo plazo par el desarrollo dentario".[93] Al respecto, estudios recientes han revelado que si se combina el ectomesénquima del diente de ratón con epitelio de pollo, se desarrollan dientes. Este epitelio oral de las aves ha mantenido la competencia para formar un órgano del esmalte, una competencia expresada por última vez unos 100,000 años atrás.[65, 85]

2.2.5.b BROTES Y LISTONES PARA LOS DIENTES PERMANENTES.

Los brotes para los dientes permanentes surgen del extremo lingual del listón dentario temporal, y se mantienen en una zona independiente del folículo temporario de origen. Estos brotes epiteliales no se desarrollan todos simultáneamente, sino de acuerdo a sus respectivos momentos de erupción.[1]

El listón dentario para los molares permanentes resulta de una proliferación vecina al germen del segundo molar temporario. De la misma forma se origina el esbozo epitelial para el segundo premolar permanente y por otra parte se proyecta hacia distal para originar a los gérmenes de los molares permanentes. Estos molares no reemplazan a otros temporarios, por lo que pertenecen a la primera dentición desde el punto de vista embriológico. El listón para los molares permanentes ha perdido toda vinculación con el epitelio de la mucosa bucal y su crecimiento se realiza en el interior de los maxilares en íntima relación con el tejido óseo.[1, 93] Los folículos de los molares permanentes, se desarrollan muy separados en el tiempo. El primer molar permanente comienza su desarrollo durante el cuarto mes de vida intra-uterina, el segundo a los nueve meses de vida extra-uterina y el tercero a los cinco años de edad. De manera que su desarrollo se realiza de manera escalonada de adelante atrás.[1] La formación del órgano dentario y, sus estadíos secuenciales de desarrollo, no serán tratados en el presente estudio.

2.2.5.c DETERMINACION DE LA FORMA DENTARIA.

La determinación de la forma dentaria (morfogénesis) también depende de la acción del ectomesénquima.[1, 16, 93] Miller* por medio de estudios experimentales, observó que cuando la papila dental de un germen incisivo se combina con el órgano dental del germen de una molar, el órgano dental toma la forma del incisivo. Así mismo, cuando se combina la papila dental del germen de una molar con el órgano dental de un incisivo, este se transforma en molariforme.

El mecanismo exacto que da inició a la morfogénesis dentaria, en la formación de las distintas familias de dientes (incisiformes, caninoformes y molariformes), no está aún bien establecido. Sin embargo, existen 2 teorías que explican en parte este fenómeno: la teoría del terreno y la teoría clonal. La teoría del terreno, propone que existen 3 zonas separadas en los maxilares, para las 3 familias de dientes y; la teoría clonal, sostiene que a medida que el ectomesénquima migra a los maxilares, ya consta de 3 clones: incisivo, canino y molar.[93]

El patrón de la corona del diente, se determina durante el estadío de campana del desarrollo dentario, a través del cese de la división mitótica de las células del epitelio dental interno; las cuales se pliegan para producir el contorno de la corona.[1, ,93]

---

*: Autor citado por Ten Cate[93], en "Histología Oral: desarrollo, estructura y función", Cap. 5, página 113.

Finalmente, las aberraciones en la formas de los dientes, (por lo general en los terceros molares e incisivos laterales superiores) deben ser considerados como el resultado de algún efecto; que ha sido ejercido tempranamente durante el inicio del desarrollo del diente.[93]

2.2.5.d RELACIÓN DE LOS ODONTOMAS CON OTROS TUMORES ODONTOGÉNICOS MIXTOS.

El grupo de lesiones odontogénicas, consistentes de epitelio y mesénquima odontogénico, con o sin formación de tejido dental duro; son referidos como "tumores odontogénicos mixtos". Este término es aplicado a las lesiones ameloblásticas, tales como: el fibroma ameloblástico (AF), el fibrodentinoma ameloblástico (FDA), el fibro-odontoma ameloblástico (FOA), y el odonto-ameloblastoma (AO) con excepción del ameloblastoma; y también a las lesiones odontogénicas completamente calcificadas o mineralizadas, los odontomas. [18, 38, 62, 92]

Las lesiones ameloblásticas (el AF, el AFD, el AFO y el AO), según la Organización Mundial de la Salud,[38] son definidos como: "Neoplasias compuestas de epitelio odontogénico proliferante, embebidos en un tejido ectomesenquimal celular que se asemeja a la papila dental, con varios grados de inducción que alteran la formación del tejido dental duro". En cambio, los odontomas son

referidos como malformaciones o hamartomas, en vez de verdaderas neoplasias.[38]

A pesar de que en la actualidad, existen todavía considerables confusiones, acerca de la interrelación de los tumores odontogénicos mixtos con los odontomas; esta relación ha experimentado los siguientes cambios:

Cahm & Blum[9] en 1952, postularon que un fibroma ameloblástico podría eventualmente desarrollar un odontoma, proceso al que llamaron "concepto continuo". Sin embargo, este concepto no ha sido ampliamente aceptado por las razones siguientes: Los casos de fibromas ameloblásticos residuales o recidivantes no han mostrado evidencia de diferenciación y maduración futura hacia un tumor más desarrollado, y gran parte de estas lesiones han sido reportadas en edades posteriores al proceso normal de odontogénesis.[16, 18, 87] Estas edades varían dependiendo del sitio o lado del maxilar bajo consideración, pero la máxima dentro del período de odontogénesis podría ser alrededor de los 22 años en la región de la tercera. molar.

Adicionalmente, los odontomas se desarrollan durante el periodo normal de odontogénesis, debido a esto, es poco probable que algún fibroma ameloblástico; hallado después de este periodo, represente el estadío temprano de un odontoma en desarrollo.[16, 18, 62]

Según Eversole et al.[16], el fibroma ameloblástico al ser un tumor menos diferenciado, podría desarrollar progresivamente un fibro-odontoma ameloblástico y un odontoma complejo respectivamente. Esta secuencia podría ser reflejada por fibromas ameloblásticos, hallados en grupos de edad más jóvenes que el de los odontomas, con tumores de diferenciación intermedia; presentándose entre las dos edades.[16] Sin embargo, sus datos indicaron que todos estos tumores ocurrieron dentro del mismo grupo de edad y, probablemente los autores aceptaron como fibromas ameloblásticos y fibro-odontomas ameloblásticos; todas las lesiones que tuvieron las apariencias histológicas de estos tumores. En realidad, algunos ejemplos pudieron haber estado desarrollando odontomas.[18, 62]

Por el contrario, Slootweg[84] habiendo reportado fibromas ameloblásticos en personas mayores que el fibro-odontoma ameloblástico, sostuvo que el fibroma ameloblástico representa una entidad separada que no desarrolla una lesión odontogénica más diferenciada; y que el fibro-odontoma ameloblástico representa un odontoma complejo inmaduro.[84, 85,] Sin embargo, algunos llamados fibromas ameloblásticos en las tablas de Slootweg, pudieron haber estado desarrrollando odontomas; afectando de esta manera sus resultados.[18, 92]

Al respecto, Trodahl[97] ha explicado claramente la probable relación entre los odontomas y los fibromas ameloblásticos.

El sostiene que los odontomas necesitan haber ido a través de un estadío de desarrollo no calcificado. Este estadío podría imitar cercánamente la apariencia histológica del fibroma ameloblástico. Es decir, un fibroma ameloblástico tiene la misma apariencia radiográfica e histológica que el estadío de desarrollo de un odontoma complejo.[97]

Al parecer es absolutamente evidente, que el fibro-odontoma ameloblástico y el odontoma complejo no se originan como lesiones calcificadas, sino que necesitan haber pasado a través de estadíos de precalcificación o mineralización. Algunos fibromas ameloblásticos representan entonces, el estadío inicial y más primitivo de la línea de un odontoma complejo en desarrollo.[27, 62, 71] Así existirían dos lesiones que tienen la apariencia histológica de un fibroma ameloblástico, el neoplásico fibroma ameloblástico y el primitivo o primer estadío de un hamartoma, el odontoma complejo en desarrollo.[62]

Una neoplasia odontogénica importante, que a menudo suele confundirse con el fibro-odontoma ameloblástico, lo constituye el *odonto-ameloblastoma, odontoma ameloblástico, adamanto-odontoma u odontoma blando y calcificado*. Esta neoplasia, es un raro tumor odontogénico, que se caracteriza por la presencia simultánea de un ameloblastoma y un odontoma (por lo general del tipo compuesto).[39, 81] El odonto-ameloblastoma, muestra una proliferación peculiar de tejido odontogénico en un patrón no

limitado, incluyendo la morfodiferenciación completa; así como la posición e incluso la calcificación. Esta neoplasia es rara, en cuanto a que un tejido neoplásico relativamente no diferenciado, está asociado a un tejido altamente diferenciado como el odontoma.[81]

Al respecto, Pouyat, Ballon y Jobard[71], proponen la hipótesis de una relación directa entre el odonto-ameloblastoma y el odontoma complejo; el cual representaría el estadío avanzado del primer tumor, donde la apariencia hacia la producción de tejido calcificado, en un tipo de tumor ameloblástico, sería un buen factor de pronóstico.[71] Sin embargo, el hecho de que un odontoma sufra transformación ameloblastosa o sarcomatosa, como en el caso de un odonto-sarcoma ameloblástico; o de que un ameloblastoma evolucione hacia un tumor más diferenciado, son fenómenos que no están aún claramente definidos.[16, 62]

Una teoría interesante que explica mejor esta interrelación, es la sostenida por Philipsen, Reichart & Praetorius,[62] quienes afirman que las lesiones odontogénicas se desarrollan a lo largo de dos líneas separadas: la línea neoplásica y la línea hamartomatosa.

La línea I o neoplásica comprende sólo un tumor el fibroma ameloblástico (AF) y el cercánamente relacionado el fibrodentinoma ameloblástico[92] (AFD). Sin embargo, no existen pruebas en este estudio, de que esta línea del tumor se desarrolla a un estadío; donde

el material semejante a la osteodentina, está depositada en el componente ectomesenquimal tumoral del fibroma ameloblástico.

La línea II o hamartomatosa o línea del odontoma complejo en desarrollo (DCO), abarca varios estadíos de las series del odontoma complejo en desarrollo y, a su vez estos comprenden:

1. El fibroma ameloblástico y el fibrodentinoma ameloblástico, donde diferencias en la edad y en la conducta biológica indican que algunos fibromas ameloblásticos son verdaderas neoplasias benignas o lesiones hamartomatosas que conforman el primer estadío de desarrollo de un odontoma complejo.

2. El fibro-odontoma ameloblástico (AFO) que representa el segundo estadío en esta línea, donde se inicia la mineralización de los futuros odontomas complejos, y

3. El odontoma complejo completamente mineralizado y diferenciado.

Por otro lado, con respecto al odontoma compuesto, esta teoría sostiene que esta lesión no debe ser considerada como el estadío final del odontoma complejo; sino como una malformación con un alto grado de diferenciación histológica, patogénicamente cercana al proceso de la odontogénesis, produciendo hiperodoncia

"dientes múltiples" o condicionando localmente la hiperactividad de la lámina dental[62] (Tabla 2-5).

Tabla 2-5: Vista hipotética según Philipsen et al.,[62] sobre la patogénesis e interrelación de los odontomas con otros tumores odontogénicos mixtos.

I. LINEA NEOPLASICA	II. LINEA HAMARTOMATOSA
AF—tipo neoplásico (AFD—tipo neoplásico)	(1) Odontoma complejo en desarrollo (DCO) AF—tipo DCO AFD—tipo DCO AFO—tipo DCO Odontoma complejo (2) Tipo Schizodontia Odontoma compuesto

Finalmente, es posible que algunas de las lesiones dadas como entidades en el presente estudio, representen simplemente estadíos cronológicos en la evolución de un sólo tipo de tumor.[17, 38] Sin embargo, hasta que un gran número de lesiones sean estudiadas, se sugiere que ellas podrían ser ubicadas dentro de categorías separadas, de tal forma que diferencias en la presentación clínica, la conducta biológica y el pronóstico de éstas puedan ser más fácilmente abordadas.[38]

2.2.6 PRESENTACIÓN CLÍNICA.

Debido a las características morfológicas e histopatológicas distintas en cada tipo de odontoma, la presentación clínica por separado de ambas lesiones, varía considerablemente de acuerdo a su tamaño y ubicación dentro de los maxilares.[22, 32, 62]

Los odontomas por lo general tienen un crecimiento lento, no infiltrativo a expensas de los tejidos circundantes. No son localmente invasivos y no muestran alguna tendencia a la recidiva. Debido a estas características, estas lesiones son ordinariamente asintomáticas y pueden pasar inadvertidas por mucho tiempo, en muchos casos ningún detalle clínico puede hacer sospechar su existencia.[6, 10, 15, 22, 32, 39, 72, 74 81]

Aunque los odontomas son usualmente asintomáticos, ciertos signos y síntomas pueden sugerir su presencia, por ejemplo: la impactación o retención de dientes,[6, 20, 22, 32, 39, 49, 60, 72, 74, 79, 81] la infección e inflamación local,[15, 22, 39, 74] el dolor[6, 10, 15, 22, 25, 74, 81] y una ligera asimetría facial.[15, 32, 77, 81]

Katz[32], con respecto a la impactación y retención de dientes causados por odontomas, halló que el 37% de 205 casos de odontomas compuestos estuvieron asociados con uno o varios dientes no erupcionados. Un 17% de estos casos comprometieron caninos impactados, un 12.7% incisivos maxilares impactados y un 5.4% molares maxilares impactadas. Sólo el 2% de casos reportaron ausencia de piezas en el área del tumor.

Entre odontomas complejos, el 51% de 61 casos estuvieron asociados con dientes no erupcionados, el 32.3% de casos comprometieron molares impactadas, el 8.2% involucraron caninos impactados y también un 8.2% comprometieron incisivos impactados.[32]

Por otro lado, la infección e inflamación en el área del tumor pueden presentarse por: contaminación por caries de la cápsula envolvente o por exposición de ésta al medio extraóseo durante los intentos de erupción del tumor.[15, 74] Esta infección a su vez puede traducirse en dolor local, supuración, trismo y cefaleas,[74]

En muchos casos, además de la infección, el dolor puede deberse también a la expansión del hueso adyacente[15, 77, 81] o a la neuropatía de algún nervio asociado a la lesión.[6] Al respecto, Bodner et al.[6] reportaron el inusual caso de un paciente de 42 años con parestesia del labio inferior causada por la presencia de un odontoma compuesto en la región correspondiente al foramen mentoniano.[6]

La frecuencia de phatosis causada por odontomas ha sido estudiada y fue hallada en aproximadamente un 70%, casi 2 veces tan alto como el debido a los dientes supernumerarios.[20]

Algunos odontomas pueden alcanzar considerables tamaños, produciendo ligera asimetría facial. Este crecimiento, por lo general, es una propiedad del tipo complejo, que en ocasiones puede comprometer más de una región de los maxilares.[10, 15, 25, 81] Estos grandes odontomas casi

siempre se alojan o comprometen lugares no esperados, como por ejemplo: el seno maxilar,[10, 11, 15, 47, 82] el borde inferior de la mandíbula,[25] la rama ascendente de la mandíbula[10] y la región subcondilar.[6]

Debido también al aumento de volumen de algunos odontomas del tipo complejo, éstos pueden llegar a erupcionar modificando la anatomía normal de los rebordes alveolares de los maxilares. Por lo general, estos casos ocurren en las zonas posteriores de ambos maxilares y antes de los 25 años de edad.[4, 20, 22, 44, 46, 58]

En ciertas ocasiones, algunos odontomas que se levantan por fuera del hueso alveolar, pueden comprometer el complejo dentogingival de dientes adyacentes y ser confundidos con abscesos periodontales. Estos odontomas son considerados como odontomas blandos periféricos o extraóseos.[20, 41, 88]

Con frecuencia los odontomas complejos y compuestos pueden ser hallados en asociación con áreas histológicamente similares a una variedad de tumores odontogénicos, tales como: tumor odontogénico epitelial calcificante,[98] tumor odontogénico adenomatoide,[98] quiste dentígero,[98] quiste folicular[61] y quiste odontogénico calcificante.[36, 51, 56, 67, 96] Esta mayor frecuencia de la ocurrencia combinada de los odontomas con otras lesiones odontogénicas es de esperarse, debido a la multipotencialidad del epitelio odontogénico.[2]

2.2.7 ASPECTOS RADIOGRÁFICOS.

Debido a que la mayoría de odontomas son asintomáticos, son descubiertos a través de exámenes radiográficos de rutina, muchas veces siendo diagnosticados con un grado de certeza razonable por la imagen radiográfica característica que presentan.[15, 20, 39, 74, 81]

Radiográficamente, el odontoma compuesto, se manifiesta como un foco o una multitud de masas radiópacas, compatibles con estructuras calcificadas que tienen la configuración de pequeños dientes malformados. Esta lesión suele ubicarse entre las raíces de los dientes erupcionados o entre la dentición decidua y la dentición permanente y, por lo general se halla bien delimitada del hueso circundante por un halo radiolúcido que representa la cápsula fibrosa o folicular. [14, 39, 62, 66, 72, 77, 95, 81]

El odontoma complejo, se observa en las radiografías, como una masa irregular o difusa (amorfa) de variada radiópacidad. Con menor frecuencia que el odontoma compuesto, éste se encuentra rodeado por una banda radiolúcida que corresponde a la cápsula de tejido conectivo.[39, 62, 72, 77, 81] En ciertas ocasiones ambos tipos de odontomas pueden presentar, además de una imagen radiópaca, una imagen difusa radiolúcida compatible posiblemente a un proceso infeccioso de la cápsula fibrosa o a zonas adyacentes de osteolisis.[15, 74] Las lesiones descubiertas durante las etapas iniciales de desarrollo de ambos hamartomas son radiolúcidas, con zonas de radiópacidad que corresponden a calcificaciones de dentina o esmalte.[20, 72, 77, 81]

Si bien es cierto que durante los exámenes radiográficos de rutina, las radiografías periapicales son de mucha ayuda, los casos que se presentan en áreas como: el seno maxilar, la región subcondilar, la rama ascendente de la mandíbula y, que además ocupan gran parte de los maxilares, requieren de radiografías extraorales. Estas radiografías adicionales, como por ejemplo: la radiografía panorámica y la radiografía de Waters, permiten una mejor delimitación de la extensión del tumor; así como también, descartar el compromiso de zonas delicadas como: piso de órbita, fosas nasales y oído medio, además de un correcto abordaje quirúrgico y el control de la evolución post-quirúrgica.[10, 15, 72, 74, 77]

2.2.8 CARACTERÍSTICAS HISTOPATOLÓGICAS.

Las diferencias en la histogénesis de ambos tipos de odontomas, determina ciertas características histopatológicas para cada tipo de lesión.[18, 62, 84, 97]

Microscópicamente, el odontoma complejo se observa como una masa áspera, circular, de borde irregular, de un conglomerado al azar de tejidos dentarios maduros. Sin embargo, algunos especímenes pueden presentar un mayor orden como estructuras semejantes a dientes, variando entonces el grado de morfodiferenciación celular de una lesión a otra. Esta lesión muestra espacios circulares u ovoides conteniendo tejido pulpar, epitelio del esmalte, y remanentes de matriz de esmalte; encerrados en una matriz calcificada (mineralizada) predominantemente formada por una

dentina irregular (material dentinoide) o por cemento (material cementoide) en pequeñas cantidades entremezclados con la dentina. A menudo, son observados claros espacios y grietas que probablemente contienen esmalte maduro perdido en los procesos de descalcificación. En algunas secciones, en la periferia de las muestras, pueden ser hallados islotes de tejido pulpar en asociación con cordones y acúmulos de epitelio odontogénico, así como una cápsula delgada e irregular de tejido conectivo.[39, 62, 68, 72, 77, 81]

Los odontomas complejos se encuentran casi completamente cubiertos por una capa de esmalte de tipo prismático. Este esmalte presenta las características de un tejido completamente no diferenciado. El componente orgánico es sin embargo abundante y, la superficie del esmalte está cubierta por una capa celular de características morfológicas a los ameloblastos maduros, demostrándose así, que el esmalte resulta estar todavía activamente involucrado en la fase de maduración.[35, 63] Lo anterior se puede resumir, en que el usual grado de diferenciación que muestran los tejidos duros del odontoma complejo, reflejan un estado tardío de morfodiferenciación y maduración dentro del proceso de odontogénesis.[62] Además, estas lesiones contienen células epiteliales odontogénicas normales y metaplásicas, las cuales pueden haber perdido sus propiedades de desarrollo e inducción.[34]

Por otro lado, los odontomas compuestos se caracterizan microscópicamente, por presentar un alto grado de morfodiferenciación en comparación con los odontomas complejos. Estas lesiones consisten en múltiples estructuras semejantes a dientes (dentículos) encerrados en una

cápsula fibrosa. Cada dentículo se encuentra compuesto de esmalte, dentina, cemento y tejido pulpar ordenados irregularmente sobre ellos mismos, pero mostrando pequeñas divergencias del patrón normal.[39, 62, 68, 72, 77, 81]

Estudios de especímenes de odontomas compuestos con microscopía electrónica, revelaron que la dentina es el tejido que forma el grueso de la lesión y que gran parte del esmalte es prismático y se presenta en formas de menachos y husos orientados irregularmente. El cemento es mayormente de tipo acelular y el material calcificado formado localmente, en la porción intercelular del epitelio del esmalte, muestra una disposición concéntrica de capas.[23,65]

Takeda,[91] durante una investigación histológica de odontomas compuestos, halló numerosas estructuras semejantes a canales esparcidos dentro del epitelio odontogénico, en 3 de 7 casos. El lumen de estos canales midieron de 10 a 150 micrones de diámetro, revestidos por eosinófilos y células epiteliales regularmente adaptadas, las cuales fueron de formas cuboidales o aplanadas y tenían un núcleo hipercromático, resultando en algún parecido con los pequeños conductos de las glándulas salivales. Un material amorfo, teñido homogéneamente con hematoxilina, se observó dentro del lumen de estos canales. Las células salivales mucosas no pudieron ser halladas en algún epitelio odontogénico. Aunque no se pudo determinar la histogénesis y significancia histopatológica de estas estructuras semejantes a canales en el epitelio odontogénico, los resultados sugieren que las células del epitelio odontogénico, pueden tener una

capacidad para formar estructuras semejantes a canales bajo condiciones desconocidas.[91]

Un hallazgo importante en ambos tipos de odontomas lo constituyen las células fantasmas.[34, 43, 62, 64, 78, 81, 89] Según Sedano & Pindborg,[78] el 16% de odontomas complejos y el 3% de odontomas compuestos en su estudio contienen áreas aisladas de células fantasmas. Estas células fantasmas, descritas por primera vez por Gorlin & Goldman[24] como eritrocitos, son células epiteliales odontogénicas pálidas, eosinófilas, que han perdido el núcleo; pero muestran una línea externa mal definida de la membrana celular nuclear. Estas células contienen muchas tonofibrillas y su presencia no sólo está confinada a los odontomas, sino también al quiste odontogénico calcificante, al fibro-odontoma ameloblástico y al craneofaringioma.[64, 72, 81]

Las células fantasmas pueden ser halladas en distintas partes de los odontomas, como por ejemplo: siguiendo la dentina tubular, en el lado donde el esmalte podría ser esperado; adyacente a los remanentes de la matriz de esmalte o rodeados por matriz de esmalte; dentro de masas granulares calcificadas en contacto con el hueso o dentina tubular; en contacto con ameloblastos o adyacente a pequeños restos de epitelio odontogénico. Estas células pueden estar aisladas u ordenadas en grupos y su citoplasma presenta un componente fibrilar y una capa de queratohialina. La queratinización de estas células ocurre como resultado de una transformación metaplásica. El proceso de calcificación de estas células es pasivo, llegando a quedar atrapadas dentro del material

calcificado hueso osteoide, material dentinoide, osteodentina distrófica o tipos de calcificaciones granulares o lamelares.[34, 64]

En adición a las características histopatológicas prinicipales, los odontomas también pueden presentar pigmentos de melanina.[20, 37, 40, 62, 81, 89, 90] En efecto, algunas células epiteliales odontogénicas contienen pigmentos de melanina, distribuidos ampliamente en el estroma de tejido conectivo fibroso que difiere de la papila dental en apariencia celular. Sin embargo, la posible histogénesis de este pigmento en estas células epiteliales tumorales no está aún esclarecido.[89, 90]

2.2.9 DIAGNÓSTICO DIFERENCIAL.

El diagnóstico de ambos tipos de odontomas, es realizado en base a las apariencias radiográficas más que en los hallazgos clínicos. Sin embargo, es necesario el examen anatomo-patológico de las muestras obtenidas, para confirmar la sospecha del diagnóstico, determinar el tipo de odontoma y, descartar la presencia de otros tumores o neoplasias odontogénicas.[28, 56, 61, 67, 74, 96, 98]

La imagen radiográfica sin zonas claras u oscuras, con dentículos completamente visibles, favorecen el diagnóstico del odontoma compuesto.[74] Sin embargo, la variada mixtura de imágenes radiolúcidas y radiópacas en la mayoría de odontomas complejos, determina el establecer un diagnóstico diferencial de otras lesiones; en base a la localización de la

lesión dentro de los maxilares, a la extensión y al tipo de sintomatología.[72, 74] Esto generalmente se debe, a que es fácil encontrar a los odontomas complejos en estadíos de desarrollo, en comparación con el tipo compuesto.[20, 72, 77, 81]

Según Dunn,[15] el diagnóstico diferencial, en orden descendente de probabilidad podría ser: osteoma, lesión fibro-ósea, cementoma, dentinoma, y el osteocondroma o la calcificación distrófica. Por otro lado, Regezi & Sciubba[72] consideran que el diagnóstico diferencial debe incluir otras lesiones radiópacas de los maxilares, como por ejemplo: la osteomielitis esclerosante focal, el osteoma, la displasia cementaria periapical, el fibroma osificante y el cementoblastoma.[72]

2.2.10 TRATAMIENTO Y PRONÓSTICO.

Debido a que los odontomas tiene un potencial de crecimiento limitado, y a pesar de que en ocasiones, los odontomas complejos pueden producir una expansión ósea importante; la enucleación conservadora, es el tipo de tratamiento quirúrgico de elección, ésta es curativa y no presenta recurrencias.[39, 72, 74, 81] Este tratamiento quirúrgico, encuadra dentro de las normas corrientes de cirugía bucal. Los odontomas pueden intervenirse bajo anestesia local o general y, los tiempos quirúrgicos generalmente consisten en: incisión amplia, ostectomía a escoplo y martillo o con fresa, curetaje o enucleación (dependiendo del grado de calcificación del tumor) y, sutura.[45, 74]

La resección parcial de hueso, en bloque o segmentaria, e inclusive la hemimaxilectomía; son técnicas quirúrgicas que se emplean para el tratamiento de los tumores odontogénicos agresivos, como por ejemplo: el odontoma ameloblástico recidivante. Estas técnicas quirúrgicas, por lo general, no son empleadas en el tratamiento de los odontomas. Sin embargo, en los casos de odontomas complejos de gran tamaño, suele hacerse uso de la resección parcial segmentaria (seccionamiento múltiple) de los maxilares; debido a que es frecuente hallar piezas dentarias anquilosadas, en zonas de difícil acceso por vía intrabucal, como lo son: el límite superior y posterior del seno maxilar y la región infraorbitaria.[39, 74]

En algunos casos de odontomas complejos grandes, un material de relleno (dressing) debe ser usado. Este relleno, idealmente previene la formación de hematomas, el desprendimiento del coágulo y el resultante drenaje séptico; además de controlar el sangrado y promover la cicatrización. En defectos de hasta 20 mm, un material de relleno no es necesario, debido a que éstos pueden cicatrizar por primera intención.[45, 39]

La utilización de un material de relleno, no sólo depende del tamaño de la lesión, sino también de la ubicación. Esto es particularmente cierto, en los casos presentados en el maxilar, donde el drenaje por gravedad; reduce el riesgo de contaminación de la línea de sutura. En estas circunstancias, la proliferación de tejido conectivo en un organizado coágulo sanguíneo, es producido por la estabilidad de la mucosa descolgada. En grandes cavidades, el coágulo sanguíneo usualmente no sobrevive. La lisis

del coágulo, ocurre antes de que pueda ser invadido por nuevos vasos sanguíneos, hasta formar tejido de granulación. En defectos óseos mandibulares, la cantidad de espacio dejado, la tendencia a la licuefacción y el desprendimiento del coágulo, pueden ser simultáneamente reducidos por recortes de los rebordes óseos del defecto, hasta su homogenización. Esta medida permite a la vez, la aproximación del colgajo sobre el lecho o cavidad.[45]

Los materiales de relleno pueden ser:

1) **Gasa iodoformada.** Un relleno de gasa de aproximadamente 0.5 -1 pulgada de longitud, saturada con Balsamo del Perú, es generalmente usada. Ésta es colocada dentro de la cavidad ósea y, usualmente removida parcial o totalmente entre el quinto y séptimo días postoperatorios. Si durante el acto quirúrgico, el sangrado ha sido profuso, es recomendable remover la gasa gradualmente sobre un periodo de 10 a 12 días. El defecto puede ser irrigado al tiempo que la gasa es removida y, puede ser nuevamente rellenado una o dos veces hasta que ocurra la cicatrización.

2) **Gelfoam.** Este material no posee ventaja significativa sobre la gasa, a excepción de la hemostasis. Sin embargo, debido a que es un cuerpo extraño, el riesgo de desprendimiento del coágulo y la infección, son mayores que los de la gasa iodoformada. Este material también es removible.

3) **Hueso**. El hueso cortical y esponjoso, pueden ser colocados dentro del lecho quirúrgico. Comúnmente, se piensa que tal hueso previene la lisis del coágulo como estimula la osteogénesis. Sin embargo, el uso de injertos autógenos obtenidos de la cresta iliaca anterior, es cuestionable en el llenado de la cavidad ósea; que resulta de la ostectomía. Al respecto, existe hueso disponible comercialmente, como por ejemplo: el hueso liofilizado y el hueso estabilizado con hidroxiapatita; ambos tipos contienen micropartículas osteogénicas que pueden ser de mucha ayuda en el relleno de defectos óseos. Estos materiales no son removibles.[45]

Las complicaciones postoperatorias del tratamiento quirúrgico de estas lesiones, son las mismas que se presentan en otros tumores odontogénicos. Estas incluyen: edema, infección, hematoma, parestesia, hemorragia, fístulas oronasales u oroantrales y fractura.[39, 45, 74]

CAPÍTULO III

DIAGNÓSTICO INTEGRAL

III. DIAGNÓSTICO INTEGRAL

3.1 DIAGNÓSTICO SOCIOLÓGICO.

3.1.1 CARACTERÍSTICAS DE LA ZONA DE PROCEDENCIA.

3.1.1.a CARACTERÍSTICAS DEMOGRÁFICAS.

La ciudad de Chincha, provincia del Departamento de Ica, fue creada por Ley el 30 de Octubre de 1868. Esta provincia tiene una superficie de 2,988.27 km^2, distribuida ampliamente en sus 11 distritos, siendo la Capital de Provincia el Distrito de Chincha Alta. El 0.7% de la población del país (150,264 habitantes) reside en esta provincia.(31)

El distrito de Chincha Alta tiene una población de 49,748 habitantes (23,855 varones y 25,863 mujeres) y está ubicada en su mayor parte en una zona urbana del Valle de Chincha. Esta ciudad posee un clima templado-cálido, con precipitaciones escasas; sin embargo, excepcionalmente se pueden producir lluvias de gran intensidad, pero de corta duración y que tienen un origen extrazonal.(31)

3.1.1.b CARACTERÍSTICAS SOCIO-ECONÓMICAS.

En los tiempos pre-hispánicos, los chinchanos fueron grandes navegantes y mercaderes. Los valles de Nazca, Ica, Pisco

y Chincha fueron un emporio de riqueza arqueológica, debido a su desarrollo artesanal, especialmente en los campos de la alfarería y la textilería.

En la actualidad, el 33.5% (16,654) de la población de la ciudad de Chincha Alta, es económicamente activa. El 54.7% de esta población, se desempeña en el sector económico de servicios, el 19.5% en el sector de transformación, el 10.3% en el sector de extracción y el 15.5% restante lo hace en otros servicios.(31)

La principal categoría de ocupación, de la población económicamente activa, es la de empleado (31%). El 29% de esta población son trabajadores independientes, el 20.6% obreros, el 6.4% trabajadores familiares no remunerados, el 3% empleadores y, un 10% tienen otras categorías de ocupación. A su vez, la principales ocupaciones de esta PEA son la de comerciante (15.6%), obrero de minas (13,8%) y trabajador no calificado (13.7%). Sólo un 5.7% de la PEA se desempeña en la agricultura, la ganadería y la pesquería. Finalmente, el 7.3% de la PEA se encuentra desocupada.(31)

Por otro lado, la mayor parte de la población de esta ciudad, posee servicios básicos mínimos. El 70.2% de las viviendas son abastecidas de agua, a través de la red pública y, el 83.6% de éstas disponen de alumbrado eléctrico.

Las viviendas, por lo general, están construidas de varios materiales, por ejemplo: las paredes de adobe o tapia, los techos de caña o estera y sólo el piso de cemento. Éstas también disponen de 3 a 4 ambientes, más áreas libres y, un número promedio de 2 a 3 personas por habitación.[31]

3.1.1.c CARACTERÍSTICAS CULTURALES.

El 6.7% de la población de Chincha Alta es analfabeta. La mayor parte de la población alfabética, ha alcanzado el nivel de educación secundaria (38.8%), el 38% el nivel de primaria, el 10.7% el nivel superior no universitario y, el 10.1% el nivel superior universitario.[31]

El idioma o dialecto generalmente hablado es el castellano (96.8% de la población) . Sin embargo, el 2.4% de habitantes habla en quechua y, un 0.1% en aymara.[31]

Por otro lado, también una mayor parte de la población, profesa la religión católica (94.7%); sólo el 2.8% profesa la religión evangélica. Finalmente, el 2.5% profesa otra religión.[31]

3.1.2 PRINCIPALES CARACTERÍSTICAS SOCIO-ECONÓMICAS INDIVIDUALES.

3.1.2.a FICHA SOCIAL:

- **DATOS PERSONALES.**

  - Nombre: G.A.P.Y.
  - Edad: 22 años
  - Sexo: Femenino
  - Lugar de Nacimiento: Chincha Baja
  - Fecha de nacimiento: 18-02-75
  - Grado de Instrucción: Secundaria
  - Religión: Católica
  - Ocupación: Ama de casa
  - Estado Civil: Casada

- **SITUACIÓN FAMILIAR.**

La paciente es la quinta de 7 hermanos, de los cuales cuatro de ellos son casados y residen fuera de Chincha. Ella vive en la casa de sus padres con dos hermanos menores en edad escolar, su esposo e hijo.

- Padre: A.P.G.

  Edad: 65 años

Estado Civil: Conviviente

Grado de Instrucción: Secundaria

Ocupación: Obrero de minas

Lugar de Procedencia: Ica

- Madre: A.C.Y.R.

  Edad: 62 años

  Estado Civil: Conviviente

  Grado de Instrucción: Primaria

  Ocupación: Ama de casa

  Lugar de Procedencia: Cañete

- Cónyuge: L.S.T.

  Edad: 28 años

  Estado civil: Casado

  Grado de Instrucción: Superior no universitario

  Ocupación: SO_3 de la F.A.P. (Oficio: Músico)

  Lugar de Procedencia: Chincha

- Hijo: J.L.S.P

  Edad: 5 años

- **SITUACIÓN DE VIVIENDA.**

  - Ubicación: Urbana
  - Condición de Tenencia: Propia

- Material de construcción: Adobe, quincha y cemento.
- Número de ambientes: 6
- Distribución: 1 sala comedor, 1 cocina, 1 baño y 3 dormitorios.
- Número de familias por vivienda: 2
- Servicios Básicos: Luz, agua y desagüe.
- Mobiliario básico del hogar: Disponible

- **SITUACIÓN ECONÓMICA FAMILIAR.**

- Ingresos Mensuales:

Jefe del hogar (padre)	S/. 500.00
Esposo	800.00
TOTAL:	**S/. 1300.00**

- Egresos Mensuales:

Ropa y alimentos	S/. 600.00
Educación	200.00
Servicios básicos	140.00
Transporte	250.00
Medicinas	100.00
TOTAL:	**S/. 1290.00**

3.2 DIAGNÓSTICO DE SALUD GENERAL.

3.2.1 HISTORIA CLÍNICA.

3.2.1.a ANAMNESIS.

- **FILIACIÓN.**

  - Nombre: G.A.Y.P.
  - Edad: 22 años
  - Sexo: Femenino
  - Raza: Mestiza
  - Estado Civil: Casada
  - Ocupación: Ama de casa
  - Religión: Católica
  - Grado de Instrucción: Secundaria
  - Lugar de Nacimiento: Chincha Baja
  - Lugar de Procedencia: Chincha Alta
  - Grupo Sanguíneo: O^+
  - Fecha de Historia Clínica: 10-02-98

- **MOTIVO DE CONSULTA:** Molestia principal: Sensación dolorosa de tipo punzante, a manera de "pequeñas hincadas", en la región cigomática izquierda. Además, cefaleas esporádicas.

  Otras molestias: Alteración de la mordida y, desviación de la mandíbula hacia un lado.

- **ENFERMEDAD ACTUAL.**

  - Tiempo de la enfermedad: Aproximadamente 7 años
  - Forma de Inicio: Incidioso
  - Curso: Progresivo.

  - **Relato de la Enfermedad**: Hace 12 años, al percatarse la madre de la ausencia de piezas dentarias, en la zona posterior izquierda del maxilar de su hija; la paciente es llevada a un dentista en Chincha, el cual la evalúa clínicamente y, le manifiesta la existencia de un retardo en la erupción normal de los dientes; problema del cual no habría que preocuparse. Posteriormente, al cumplir los 15 años, la paciente percibe que a nivel del reborde alveolar posterior izquierdo del maxilar, aparece una lesión en forma de "coliflor"; por lo que acude a su dentista en Chincha, el cual le refiere que lo que observa es una fuerte inflamación, causada por una mala mordida, y le prescribe Apronax y Voltaren.

Aún con la lesión todavía presente en boca, la paciente acude a otro dentista en Chincha, a fines de Diciembre de 1997, por presentar además de lo anteriormente descrito, aumento de volumen y sensación de pequeñas hincadas dolorosas, en la zona facial cigomática izquierda. El dentista la evalúa radiográficamente y, le explica la existencia de un tumor

en la zona posterior izquierda del maxilar, derivándola a la ClÍnica San Félipe en Lima, para su tratamiento. Finalmente, por motivos económicos y posesión de seguro médico, a través de su esposo, acude al Servicio de Estomatología del Hospital Central F.A.P. para su evaluación y respectivo tratamiento.

- **FUNCIONES BIOLÓGICAS.**

  - Apetito: Conservado
  - Sed: Conservada
  - Orina: Conservada
  - Deposiciones: Normales

- **ANTECEDENTES.**

  a) **Antecedentes Fisiológicos:**

  - Nacida de parto eutósico, en casa.
  - Desarrollo psicomotriz aparentemente normal.
  - Inmunizaciones completas
  - Menarquia a los 11 años.
  - Ciclo de menstruación: 5/30 días.
  - Fecha de la última relación sexual (FUR): 14/02/98.
  - Inicio de relaciones sexuales (IRS): 17 años.

- Última relación sexual (URS): hace 1 mes.
- Número de gestaciones: 1, partos: 1.
- No usa métodos anticonceptivos.

b) **Antecedentes Patológicos:**

- Bronquitis hasta hace 2 años, tratamiento casero.
- Niega alergias.
- Niega transfusiones sanguíneas.
- Niega hepatitis, TBC, tifoidea.
- Niega traumatismos.
- Niega medicación habitual

c) **Antecedentes Generales:**

- Vivienda de adobe, quincha y cemento.
- Servicios básicos completos.
- No cría animales en casa.
- Alimentación variada a predominio de carbohidratos y lípidos.
- Niega hábitos nocivos.

d) **Antecedentes Familiares:**

- Madre: Colescitectomía y prolapso hace 10 años.
- Resto no contributorio.

3.2.2 EXAMEN CLÍNICO.

3.2.2.a EXAMEN CLÍNICO GENERAL.

- **Ectoscopía:** Paciente de sexo femenino, de aproximadamente 22 años de edad, en ABESG, ABEH, ABEN, LOTEP y con vías permeables.

  Peso= 70 kg. Talla= 1.55 m.

- **Funciones Vitales:** FR= 21/min FC= 72/min

  T^0= 37^0 C Pulso= 65/min

- **Piel y Anexos:** Piel tibia, elástica, no cicatrices, hidratada. Cabello negro, lacio, bien implantado, algo grasoso. Uñas de consistencia firme.

- **Tejido Celular Subcutáneo:** De regular cantidad a predominio de abdomen.

3.2.2.b EXAMEN CLÍNICO REGIONAL.

- **Sistema músculo esquelético**: Huesos, articulaciones y músculos de morfología y función conservadas.

- **Sistema linfático:** Ausencia de adenopatías.

- **Cabeza:** Cráneo mesocefálico, fascie asimétrica.

Cara: A nivel de zona geniana y cigomática izquierda se palpa aumento de volumen, en forma de nódulo, de aproximadamente 3 cm de diámetro, de consistencia dura, desplazable, no sensible. La piel que cubre esta lesión, presenta aproximadamente 12 pequeños lunares (pigmentaciones melánicas), de color marrón claro, no sensibles al tacto (figuras 3-1, 3-2 y 3-3).

Ojos: Pupilas isocóricas fotoreactivas. Conjuntivas rosadas. Escleras ictéricas (fig. 3-1).

Nariz: Fosas nasales hidratadas, no secreciones, vía permeable.

Oídos: Conductos auditivos externos permeables, no secreciones.

Orofaringe: No congestiva, aparentemente normal

Boca: A nivel del reborde alveolar posterior izquierdo del maxilar, se observa una lesión exofítica, de aspecto verrugoso, de aproximadamente 2 cm de diámetro, de color rojizo, no sensible al tacto y de consistencia firme (fig. 3-4). Además, se observa un ligero aumento de volumen en el reborde alveolar y, expansión de la tabla vestibular.



Fig. 3-1: Vista de frente. Nótese una ligera asimetría facial, así como una desviación de la línea media interincisal, hacia el lado izquierdo.



Fig. 3-2: Vista de perfil facial derecho. Obsérvese un ligero aumento de volumen del rostro, a nivel de la zona cigomática izquierda.



Fig. 3-3: Vista de perfil facial izquierdo. Nótese la presencia de pequeñas pigmentaciones melánicas, a nivel de la zona cigomática de ese lado.

Encías ligeramente inflamadas. A nivel de las piezas 3,6 y 3,7, se observa aumento de volumen del hueso alveolar, por vestibular y lingual. No se observa movilidad dentaria, ni borramiento de fondo de surco (fig. 3-4).



Fig. 3-4: Vista intrabucal, que muestra una lesión exofítica, a nivel del reborde alveolar izquierdo del maxilar, de características anteriormente descritas.

- **Cuello:** Cilíndrico, móvil, no se palpan ganglios.

- **Mamas:** De acuerdo a edad y peso.

- **Tórax y pulmones:** Tórax amplio. Murmullo ventricular (MV), pasa bien en ambos campos pulmonares.

- **Aparato Cardiovascular**: Ruidos cardiacos de buena intensidad, no soplos, se palpa pulso periférico.

- **Abdomen**: Globuloso, blando, depresible. No se palpan masas, no vísceromegalia, no puntos dolorosos.

- **Génito-Urinario:** PPL negativo, PRU negativo.

- **Ano y recto**: Diferido.

- **Extremidades**: Simétricas y móviles.

- **Sistema Nervioso**: Lúcida y orientada en tiempo, espacio y persona. Glasgow 15, motilidad activa conservada, sensibilidad conservada, no signos meningeos, no signos de focalización.

3.2.2.c IMPRESIÓN DIAGNÓSTICA:

1. Odontoma Complejo en la zona posterior izquierda del maxilar.
2. D/c Fibro-odontoma Ameloblástico en la zona posterior izquierda del maxilar.
3. D/c Displasia Fibrosa en la zona posterior izquierda del maxilar.

3.2.3 EXÁMENES COMPLEMENTARIOS.

3.2.3.a EXÁMENES DE LABORATORIO.

a.1) EXÁMENES HEMATOLÓGICOS.

- **Hemograma Completo:**

  Interpretación: Los datos mostrados en la tabla 3-1, se hallan dentro del rango de normalidad. Sin embargo, a pesar de que se observa una ligera disminución en los valores de hemoglobina y hematocrito, con respecto a los valores normales mostrados, estos valores son considerados como normales para el grupo femenino de nuestra población (tabla 3-1).

- **Examen Bioquímico de Sangre:**

  Interpretación: Los datos mostrados en la tabla 3-2, se ubican dentro del rango de normalidad, con excepción del valor de triglicéridos, que se muestra algo elevado; posiblemente debido al tipo de alimentación, a predominio de grasas y carbohidratos, que refleja la contextura pícnica de la paciente (tabla 3-2).

- **Grupo Sanguíneo:** O- Rh positivo (20-02-98)
- **Prueba de Elisa:** VDRL no reactivo (20-02-98)

Tabla 3-1: Resultados del hemograma completo.

Fecha: 20-02-98

ANÁLISIS	VALORES REFERENCIALES	RESULTADOS
Leucocitos	5,000 - 10,000	9,900 mm^3
Abastonados	0 - 5 %	0 %
Segmentados	40 - 60 %	60 %
Eosinófilos	1 - 4 %	4 %
Basófilos	0 - 1 %	0 %
Monocitos	4 - 8 %	7 %
Linfocitos	20 - 40 %	22 %
Hemoglobina	12 - 16 g/dl	11.6 g/dl
Hematocrito	37 - 47 %	35.4 %
Veloc. de Sedimentación	2 - 15 mm/hr	21 mm/hr
Tiempo de Coagulación	6'30" - 10'45"	7'50"
Tiempo de Sangría	1'15" - 3'45"	2'15"
Recuento de Plaquetas	160,000 - 300,000 mm^3	273,000 mm^3
Retracción de Coagulo	Completa/hr	completa
Tiempo de Protrombina	12.4" - 15.6"	12,5"

Tabla 3-2: Resultados del análisis bioquímico de sangre.

Fecha: 20-02-98

ANÁLISIS	VALORES REFERENCIALES	RESULTADOS
Glucosa Basal	60 - 110	92 mg/dl
Úrea	20 - 45	20 mg/dl
Creatinina	0.5 - 1.2	0.66 mg/dl
Ácido Úrico	4 - 6	5.7 mg/dl
Colesterol	150 - 250	180 mg/dl
Triglicéridos	10- 160	187 mg/dl
Lípidos Totales	400 - 800	690 mg/dl
HDL	35 - 60	39 mg/dl
VLDL	- de 35	37 mg/dl
LDL	- de 150	104 mg/dl
Proteinas Totales	6.8 - 8.0	7.8 gr/dl
Albúminas	3.8 - 5.0	4.61 gr/dl
Gamma Globulina	0.5 - 1.6	1.12 gr/dl
Fosfatasa Alcalina	13.3 - 50	45 UI/LT
Sodio	135 - 145	145 mEq/LT
Potasio	3 - 5	4.06 mEq/LT
Cloro	97 - 105	98 mEq/LT
Calcio	8.5 - 10.5	8.5 mg/dl
Fósforo	2.5 - 4.5	2.87 mg/dl

a.2) Examen de Orina.

Interpretación: Los valores mostrados en la tabla 3-3, se ubican dentro del rango de normalidad. Sin embargo, la presencia de algunas levaduras en la orina, no reflejan enfermedad micótica evidente (tabla 3-3).

Tabla 3-3: Resultados del examen de orina.

Fecha: 20-02-98

ANÁLISIS	RESULTADOS
Color	Amarilla
Aspecto	Ligeramente turbia
Densidad	———
Reacción	Ácida - 5
Albúmina	Negativo
Glucosa	50 mg/dl
Urobilina	Negativo
Proteinas Biliares	Negativo
Hemoglobina	Negativo
Células Epiteliales	Regular cantidad - planas
Leucocitos	0 - 20
Hematíes	Negativo
Cilindros	Negativo
Cristales	Negativo
Otros	Levaduras

3.2.3.b EXÁMENES RADIOLÓGICOS.

b.1) RADIOGRAFÍA DE WATERS.

Servicio: Departamento de Radiología de la Clínica San Félipe.

Informe: La radiografía muestra una imagen osteoblástica localizada a nivel de la región malar izquierda que compromete el seno maxilar. Además se visualiza imágenes de aspecto dentarias localizadas en el seno de dicha lesión (fig. 3-5).

b.2) EXAMEN DE TOMOGRAFÍA AXIAL COMPUTARIZADA.

Servicio: Departamento de Radiología del HCFAP.

Informe: Existe una deformación expansiva de densidad elevada, hetereogénea, de contornos irregulares que al parecer se inician en la arcada dentaria superior con componentes osteolíticos y, que avanza invadiendo parcialmente no solamente el seno maxilar sino también la fosa nasal del lado correspondiente. Hay varios elementos dentarios que aparecen desplazados pero sin mayor deformación. Además, discreto aumento de volumen en las regiones blandas.

Consideramos como primera posibilidad que las alteraciones son debidas a una displasia fibrosa.



Fig. 3-5: Radiografía de Waters, que muestra una amplia imagen radiópaca, localizada a nivel de la región malar izquierda, que compromete el seno maxilar

3.2.3.c INTERCONSULTAS MÉDICAS.

c.1) SERVICIO DE NEUMOLOGÍA.

Motivo de consulta: Evaluación de la especialidad y determinación del riesgo quirúrgico.

Informe de interconsulta:

- Antecedentes broncopulmonares: Bronquitis hasta hace 2 años.
- Actualmente asintomática respiratoria.
- Hipoventilación binasal.
- Riesgo quirúrgico: 1er. grado

c.2) Servicio de Cardiología.

Motivo de consulta: Evaluación de la especialidad y determinación del riesgo quirúrgico.

Informe de interconsulta:

- Paciente femenino de 22 años, LOTEP en ABESG.
- Niega disfunción miocárdica, asma bronquial, hipertensión arterial, alergias y consumo de tabaco.
- Actualmente asintomática cardiovascular.
- Examen Físico: Presión arterial 110/60, frecuencia cardiaca 70/min., frecuencia respiratoria 18/min.
- Ausencia de ingurgitación yugular.
- Ruidos cardiacos regulares, no soplos, no galope, no crepitantes, ni edemas.
- EKG: DLN.
- Riesgo quirúrgico: 1er. grado.

3.2.4 DIAGNÓSTICO Y PRONÓSTICO DE SALUD GENERAL.

1. Paciente de sexo femenino, de 22 años de edad, en aparente buen estado de salud general.
2. Odontoma Complejo en la zona posterior izquierda del maxilar superior.

Pronóstico: Favorable.

3.3 DIAGNÓSTICO DE SALUD BUCAL.

3.3.1 HISTORIA CLÍNICA ESTOMATOLÓGICA.

Los datos de filiación, el motivo de consulta, la enfermedad actual y los antecedentes, son los mismos que los mencionados en la historia clínica del estado de salud general. Sin embargo, son adicionados los datos siguientes:

- **Antecedentes del Estado de Salud Estomatológico.**

  a) **Experiencias odontológicas:** Favorables. La primera experiencia odontológica la tuvo a sus 10 años de edad, en un consultorio particular en Chincha.

  b) **Tratamientos odontológicos anteriores:**

  - Exodoncias, de la pieza 4,7 y de dientes deciduos (no refiere que dientes exactamente.

- Restauraciones con amalgama.
- Desgastes de interferencias oclusales.

c) Hábitos:

Tabaco: (NO)

Alcohol: (NO)

Chicles: (Ocasionalmente)

Onicofagia: (NO)

Bruxismo: (NO)

Queilofagia: (NO)

Morder objetos: (NO)

Respirador bucal: (Ocasionalmente)

- **Interpretación:** Paciente de sexo femenino, de 22 años de edad, en aparente buen estado de salud general, sin riesgo para el tratamiento odontológico.

3.3.2 EXAMEN CLÍNICO ESTOMATOLÓGICO.

Los datos de ectoscopía, funciones vitales, piel/anexos y tejido celular subcutáneo, son los mismos que los mostrados en el examen clínico del diagnostico de salud general.

3.3.2.a EXAMEN CLÍNICO EXOBUCAL.

- **Cabeza:** Cráneo mesocéfálico aparentemente simétrico (figs. 3-1, 3-2, 3-3).

- **Cara:** Redonda, fascie asimétrica. A nivel de la zonas geniana y malar izquierda se observa y se palpa un ligero aumento de volumen del hueso maxilar, de forma nodular, de aproximadamente 3 cm. de diámetro, de consistencia dura, no sensible y no desplazable. La piel que cubre esta lesión, presenta algunas pigmentaciones melánicas puntiformes, que se confunden con escasas petequias de color morado pálido (fig. 3-1)

- **A.T.M.:** Móviles, sin limitaciones para los movimientos madibulares. Ausencia de chasquidos y tronidos en ambas articulaciones. Apertura bucal ligeramente disminuida.

- **Cuello:** Cilíndrico, móvil, no se palpan adenopatías.

3.3.2.b EXAMEN CLÍNICO ENDOBUCAL.

- **Labios:** De tamaño mediano, de color rosado pálido, ligeramente hidratados. Móviles (figs. 3-1, 3-2, 3-3).

- **Carrillos:** Mucosa rosada, hidratada. A excepción de la que se extiende a nivel de la emergencia del conducto de Stenon del lado izquierdo, cercana al reborde alveolar, que presenta un color rojizo y aspecto liso correspondiente a una ligera inflamación de esa área.

- **Paladar:** Paladar duro de color rosado claro, de consistencia firme e hidratado. Además, ligero aumento de volumen, de los tercios medio y posterior del lado izquierdo. Paladar blando móvil e hidratado.

- **Orofaringe:** No congestiva. Amígdalas aparentemente normales.

- **Lengua:** Móvil, húmeda, ligeramente saburral.

- **Piso de boca:** Húmedo. Frenillo lingual largo.

- **Encías:** Ligeramente inflamadas a nivel de vestibular del sextante V.

- **Rebordes alveolares:** A nivel del reborde posterior izquierdo del maxilar (zona edéntula), se observa una lesión exofítica de aproximadamente 2 cm. de diámetro por 0.5 cm. de alto, de base sesil, aspecto verrugoso, no sensible al tacto y de consistencia firme.

La mucosa que la recubre presenta un color rosado claro y tiene un aspecto rugoso. Por otro lado, a nivel de las piezas 3,7 y 3,6, se observa un ensanchamiento del reborde alveolar, que se continúa con la superficie oclusal de la pieza 3,6. Hay ligera expansión de ambas tablas (fig. 3-4).

- **Saliva:** Fluida y transparente.

- **Dientes:** En regular estado de conservación. Piezas ausentes: 1,8; 2,3; 2,4; 2,5 ; 2,6; 2,7; 2,8 y 4,7. A nivel de la pieza 30 se observa una fractura ocluso distal de la corona. Además, persistencia de la pieza 6,3.

- **Oclusión:** Alterada.

3.3.3 EXÁMENES COMPLEMENTARIOS.

3.3.3.a RADIOGRAFÍA LATERAL DE CRÁNEO.

Informe Radiográfico: Se observa a nivel de las regiones malar y maxilar, una amplia imagen radiópaca heterogénea, de bordes no bien definidos; que contiene zonas radiópacas más densas (aproximadamente 5) compatibles con piezas dentarias incluidas. Esta imagen, compromete el seno maxilar, en su

totalidad; extendiéndose en sentido antero-posterior, desde la espina nasal hasta la tuberosidad del maxilar. En el plano sagital, la imagen se extiende desde el piso de órbita, hasta la tuberosidad del maxilar.

La superposición de imágenes de ambos lados de la zona posterior de la mandíbula, muestra un lado con piezas dentarias extruidas (fig. 3-6).



Fig. 3-6: Radiografía lateral de cráneo, que muestra una amplia imagen radiópaca heterogénea, de bordes no bien definidos, ubicada a nivel de las regiones maxilar y malar, y que contiene zonas radiópacas más densas compatibles con piezas dentarias.

3.3.3.b RADIOGRAFÍA PANORÁMICA.

Informe Radiográfico: Se observa una extensa imagen radiópaca homogénea de 4.5 x 7.0 cm., de bordes difusos, a nivel de la zona izquierda del maxilar; que compromete el seno maxilar del mismo lado y se extiende superiormente hasta el piso de órbita. Esta amplia imagen radiopaca, en su parte inferior, se extiende hasta el reborde alveolar posterior izquierdo del maxilar y, contiene múltiples imágenes de mayor radiodensidad, compatibles con piezas dentarias incluidas. Nótese la ausencia de piezas dentarias en esa zona (figs. 3-7 y 3-8).

A nivel de la línea media, se observa entre los dos incisivos centrales, una imagen radiópaca de 1.5 x 1.0 cm, de bordes bien definidos; rodeada por una imagen radiolúcida homogénea, compatible con una cápsula. Esta imagen contiene múltiples y pequeñas imágenes de mayor radiodensidad, semejantes a dentículos. Por encima de esta imagen, se observa una imagen radiópaca de mayor tamaño, en sentido sagital, con orientación oblicua; compatible con una pieza dentaria incluida (figs. 3-7 y 3-8).

La zona dentaria posterior izquierda de la mandíbula, se encuentra extruida con respecto al plano oclusal del lado derecho.

Por otro lado, la pieza 3,8 se observa incluida horizontalmente, con orientación mesial.

A nivel de la raíz mesial de la pieza 4,6, se observa una imagen radiolúcida periapical, de bordes bien definidos, compatible con un foco infeccioso (figs. 3-7 y 3-8).



Fig. 3-7: Radiografía panorámica de los maxilares.

- *Significado de las referencias numéricas de la figura 3-8:*

1. Región infratemporal del maxilar (pared cortical lateral)
2. Fosa pterigo-palatina.
3. Borde inferior del arco zigomático.
4. Apófisis coronoides.
5. Rama mandibular.
6. Borde anterior de la rama mandibular.
7. Borde posterior de la rama mandibular.

8. Tuberosidad del maxilar.
9. Cresta alveolar del maxilar.
10. Ángulo mandibular.
11. Seno maxilar (pared cortical lateral del maxilar).
12. Sutura zigomático-maxilar.
13. Apófisis palatina (paladar duro).
14. Cavidad orbitaria.
15. Canino superior izquierdo incluido.
16. Abertura piriforme (cavidad nasal).
17. Aparente primera premolar superior izquierda incluida.
18. Odontoma compuesto.
19. Aparente segunda premolar superior izquierda incluida.
20. Canino superior izquierdo deciduo.
21. Aparente primera molar superior izquierda incluida.
22. Masa tumoral del odontoma complejo.
23. Aparente segunda molar superior izquierda incluida.
24. Lesión exofítica del reborde alveolar superior izquierdo.
25. Borde inferior del arco zigomático.
26. Cóndilo de la mandíbula.
27. Piezas extruidas.
28. Tercera molar inferior izquierda retenida.
29. Línea oblicua externa del mandíbula.
30. Reborde alveolar de la mandíbula.
31. Dientes fusionados (fusión de las piezas 3.1 y 3.2)
32. Conducto mandibular.
33. Borde inferior de la mandíbula.
34. Orificio mentoniano.
35. Espina mentoniana.

- *División topográfica del área total del tumor, en la zona izquierda de maxilar (fig. 3-8):*

A_1: Zona anterior superior.
A_2: Zona anterior media.
A_3: Zona anterior inferior.
B_1: Zona media superior.
B_2: Zona media.
B_3: Zona media inferior.
C_1: Zona posterior superior.
C_2: Zona posterior media.
C_3: Zona posterior inferior.

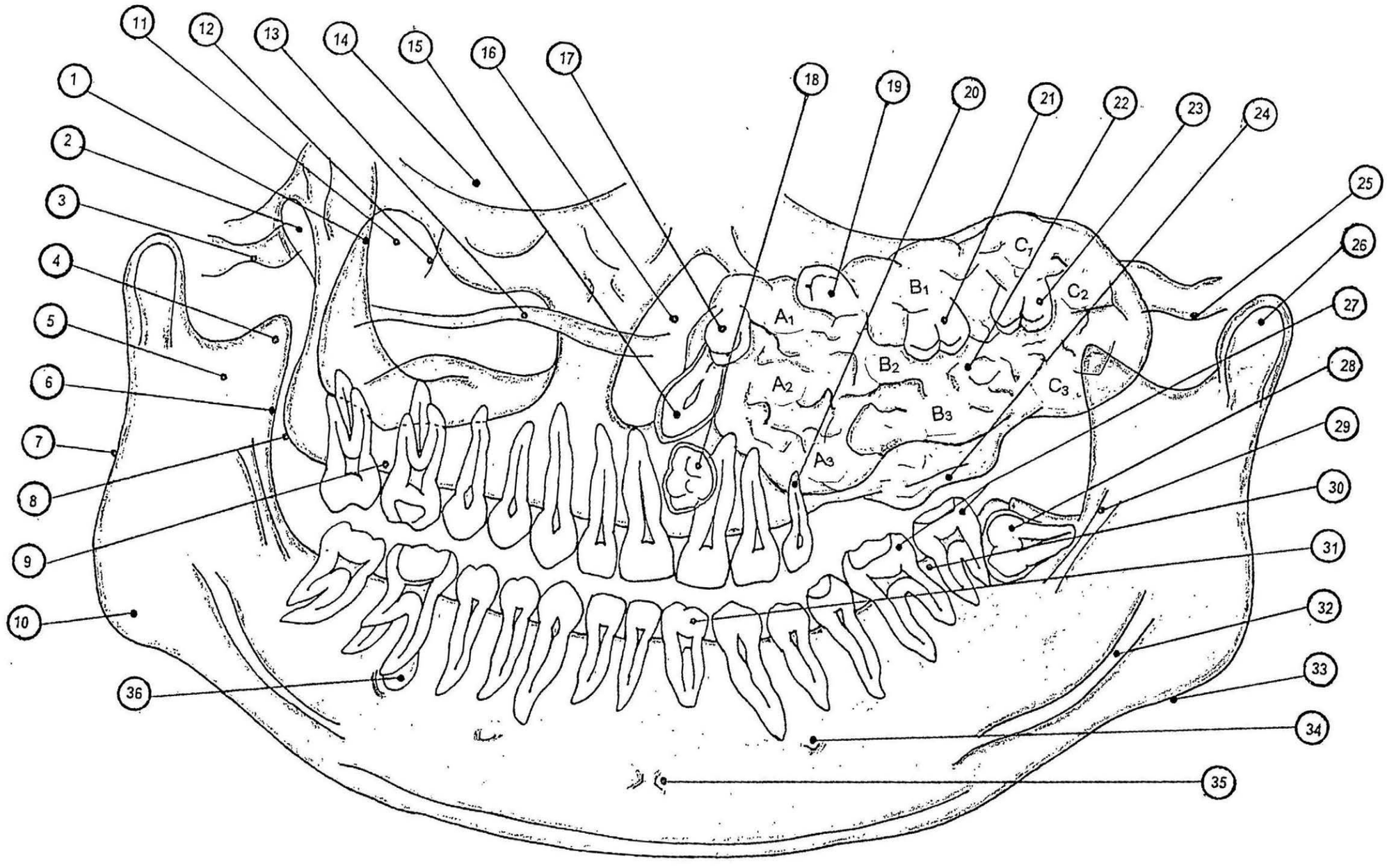

Fig. 3-8: Trazado de la radiografía panorámica.

3.3.3.c RADIOGRAFÍA OCLUSAL.

Informe Radiográfico: La radiografía oclusal superior, muestra una amplia imagen radiópaca heterogénea, de bordes difusos, que abarca casi la totalidad de la región maxilar izquierda; la cual contiene zonas de mayor radiópacidad (aproximadamente 4), orientadas hacia la línea media del maxilar, compatibles con piezas dentarias. Esta imagen se extiende, en sentido horizontal, desde el reborde alveolar posterior hasta la línea media del maxilar (fig. 3-9).



Fig. 3-9: Radiografía oclusal superior. Nótese una amplia imagen radiópaca heterogénea, que abarca casi la totalidad de la región maxilar izquierda, la cual incluye piezas dentarias.

3.3.3.d RADIOGRAFÍAS PERIAPICALES SERIADAS.

- **INFORME RADIOGRÁFICO:**

  - **Región molar superior derecha:**

    En la pieza 1,7, se observa una pequeña imagen radiópaca a nivel oclusal de la corona, compatible con material de obturación. Por debajo y hacia mesial de ésta, se observa una pequeña imagen radiolúcida, compatible con un proceso carioso. Las raíces tienen formas convergentes.

    La pieza 1,6 muestra una pequeña imagen radiópaca a nivel oclusal de la corona, compatible con material de obturación. Las raíces tienen formas divergentes.

    Lámina dura, contorno de cresta alveolar y espacio de membrana periodontal conservados. No se observa tercera molar (fig. 3-10)

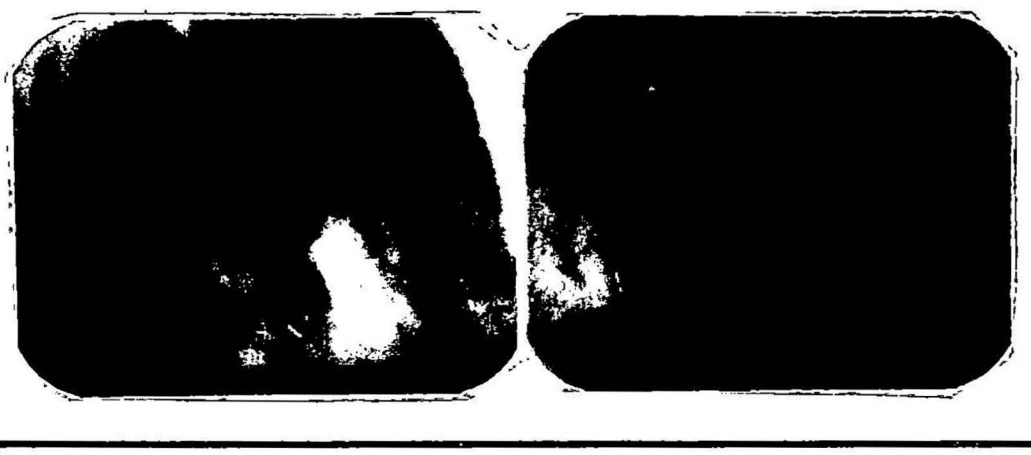

Fig. 3-10 **Fig. 3-11**

  - **Región premolar superior derecha.**

    Piezas 1,5 y 1,4 aparentemente normales, sin características radiográficas específicas. Sin embargo, se

observa ligera resorción horizontal de las crestas alveolares y ensanchamiento de la lámina dura. Espacio de la membrana periodontal conservado (fig. 3-11).

- **Región canina superior derecha.**

Se observa ligero ensanchamiento del espacio periodontal, a nivel apical de la pieza 1,3. La lámina dura y la cresta alveolar están conservadas (fig. 3-12).

- **Región incisiva superior.**

La pieza 1,2 se observa aparentemente normal. Sin embargo, las piezas 1,1 y 2,1 se encuentran desplazadas distalmente en su porción radicular, por 2 imágenes radiópacas de bordes bien definidos, compatibles con estructuras dentarias.

La imagen radiópaca más pequeña, se encuentra ubicada a nivel del tercio medio de las raíces, y muestra un halo radiolúcido circunscripto, compatible con una cápsula de tejido blando.

La imagen radiópaca más grande, de posición oblicua, se ubica a nivel apical de ambas raíces; y muestra también un halo radiolúcido compatible con una cápsula de tejido blando.

En las zonas vecinas a ambas imágenes radiópacas, la lámina dura de las piezas 1,1 y 2,1, se encuentra condensada y algo irregular (fig. 3-13).



Fig. 3-12 Fig. 3-13 Fig. 3-14

- **Región canina superior izquierda.**

A 0.5 cm del extremo radicular de la pieza 2,2, se observa una imagen radiópaca bien definida, compatible con la corona de un diente. Alrededor de esta imagen, se observa un borde radiolúcido, compatible con una cápsula de tejido blando.

Además, se observa un ligero ensanchamiento de la membrana periodontal, a nivel apical de la pieza 2,2. Ausencia de la pieza 2,3, y en su reemplazo persistencia de una pieza dentaria decidua. Esta última, muestra una pequeña imagen radiolúcida irregular, a nivel mesial de la corona, compatible con un proceso carioso.

En toda la región, la densidad ósea se encuentra aumentada, hasta el nivel que el trabeculado óseo es escaso (fig. 3-14).

- **Región premolar superior izquierda.**

Ausencia de las piezas 2,4 y 2,5; además de un incremento en la densidad ósea del maxilar, que disminuye muy debilmente hacia el nivel del reborde alveolar. En esta región no se observa trabeculado óseo, y en su reemplazo el fenómeno anteriormente descrito, que se extiende hasta ocupar el seno maxilar (fig. 3-15).

- **Región molar superior izquierda.**

De igual forma que en las dos regiones anteriormente descritas, esta región también muestra un incremento en la densidad ósea del maxilar, que disminuye ligeramente hacia el nivel de la tuberosidad, donde tampoco se observa trabeculado óseo. Esta amplia imagen radiópaca, de bordes difusos, ocupa el seno maxilar en su totalidad (fig. 3-16).

Las piezas 2,6; 2,7 y 2,8 están ausentes.



Fig. 3-15 **Fig. 3-16**

- **Región molar inferior izquierda.**

La pieza 3,8 mesioangulada y retenida, se observa impactada sobre la raíz distal de la pieza 3,7, en una posición

horizontal. Alrededor de esta pieza dentaria, se observa una imagen radiolúcida bien definida, compatible con una cápsula de tejido blando.

A nivel oclusal de la corona de la pieza 3,7, se observa una pequeña imagen radiópaca compatible con un material de obturación. Hacia mesial de esta imagen, se observa una pequeña imagen radiolúcida, de borde irregular, compatible con un proceso carioso.

La pieza 3,6 muestra una amplia imagen radiópaca, a nivel oclusal de la corona, compatible con un material de obturación. Hacia distal de esta imagen, se observa una pequeña imagen radiolúcida, compatible con un proceso carioso (fig. 3-18).

La lámina dura, la cresta alveolar y el espacio de la membrana periodontal, se encuentran conservados en esta región.



Fig. 3-17 **Fig. 3-18**

- **Región premolar inferior izquierda.**

Piezas 3,5 y 3,4 aparentemente normales, sin características radiográficas específicas. Las crestas

alveolares, la lámina dura y el espacio de la membrana periodontal se encuentran conservados (fig. 3-17).

- **Región canina inferior izquierda.**

La pieza 3,3 se encuentra aparentemente normal. Sin embargo, se observa una ligera resorción horizontal de las crestas alveolares (fig. 3-21).

- **Región incisiva inferior.**

Se observa fusión de las piezas 3,2 y 3,1 a nivel de las coronas y las raíces. Las piezas 4,1 y 4,2 se observan aparentemente normales (fig. 3-20).

La lámina dura, el ligamento periodontal y las crestas alveolares se encuentran conservadas.



Fig. 3-19 **Fig. 3-20** **Fig. 3-21**

- **Región canina inferior derecha.**

La pieza 4,3 se observa aparentemente normal; así como, la lámina dura y el ligamento periodontal. Sin

embargo, se observa ligera resorción horizontal de las crestas alveolares (fig. 3-19).

- **Región premolar inferior derecha.**

Piezas 4,5 y 4,4 aparentemente normales, sin características radiográficas específicas. La lámina dura y la membrana periodontal se encuentran conservadas. Sin embargo, se observa ligera resorción horizontal de las cresta alveolares (fig. 3-23).



Fig. 3-22 **Fig. 3-23**

- **Región molar inferior derecha.**

A nivel de la corona de la pieza 4,7, se observa una amplia imagen radiópaca, que compromete la cámara pulpar, compatible con un material de obturación. Por debajo y hacia distal de ella, se observa una delgada imagen radiolúcida, compatible con un proceso carioso.

Además, a nivel apical de la raíz mesial, se observa una pequeña imagen radiolúcida, bien circunscripta, compatible con un foco infeccioso. También se observa, un

ensanchamiento del espacio periodontal, a nivel de la raíz disto lingual.

La pieza 4,8 inclinada mesialmente, muestra una pequeña imagen radiópaca a nivel oclusal de la corona, compatible con un material de obturación.

La pieza 4,7 está ausente (fig. 3-22).



Fig. 3-24: Vista panorámica de las radiografías periapicales seriadas.

3.3.3.e MODELOS DE ESTUDIO.

- **ANÁLISIS EN ESTÁTICA.**

  - **Número de piezas dentarias:**
    - Piezas presentes 23; 22 dientes permanentes más 1 diente deciduo. De los cuales, 13 corresponden a la arcada inferior, y 10 a la arcada superior.
    - Piezas ausentes: 1,8; 1,7; 1,6; 1,5; 1,4; 1,3; 2,8; 3,8 y 4,7.

  - **Migraciones:**
    - Extrusión de las piezas 2,1; 2,2; 3,7; 3,6 y 3,5.
    - Mesialización de la pieza 4,8.

  - **Posición dentaria:**
    - Pieza 4,8 en infraoclusión (figs. 3-25 y 3-26).
    - Ligera giroversión hacia palatino de la pieza 2,1.

  - **Superficies de desgaste (Patológicas):**
    - Rebordes incisales de las piezas 1,2; 1,1; 2,1; 2,2; 6,3; 3,3; (3,2-3,1); 4,1 y 4,2.
    - Superficies oclusales de las piezas 3,7 y 3,8.

  - **Relaciones Intermaxilares:**
    - Mordida bis a bis (fig. 3-27).



Fig. 3-25: Vista oclusal del modelo superior.

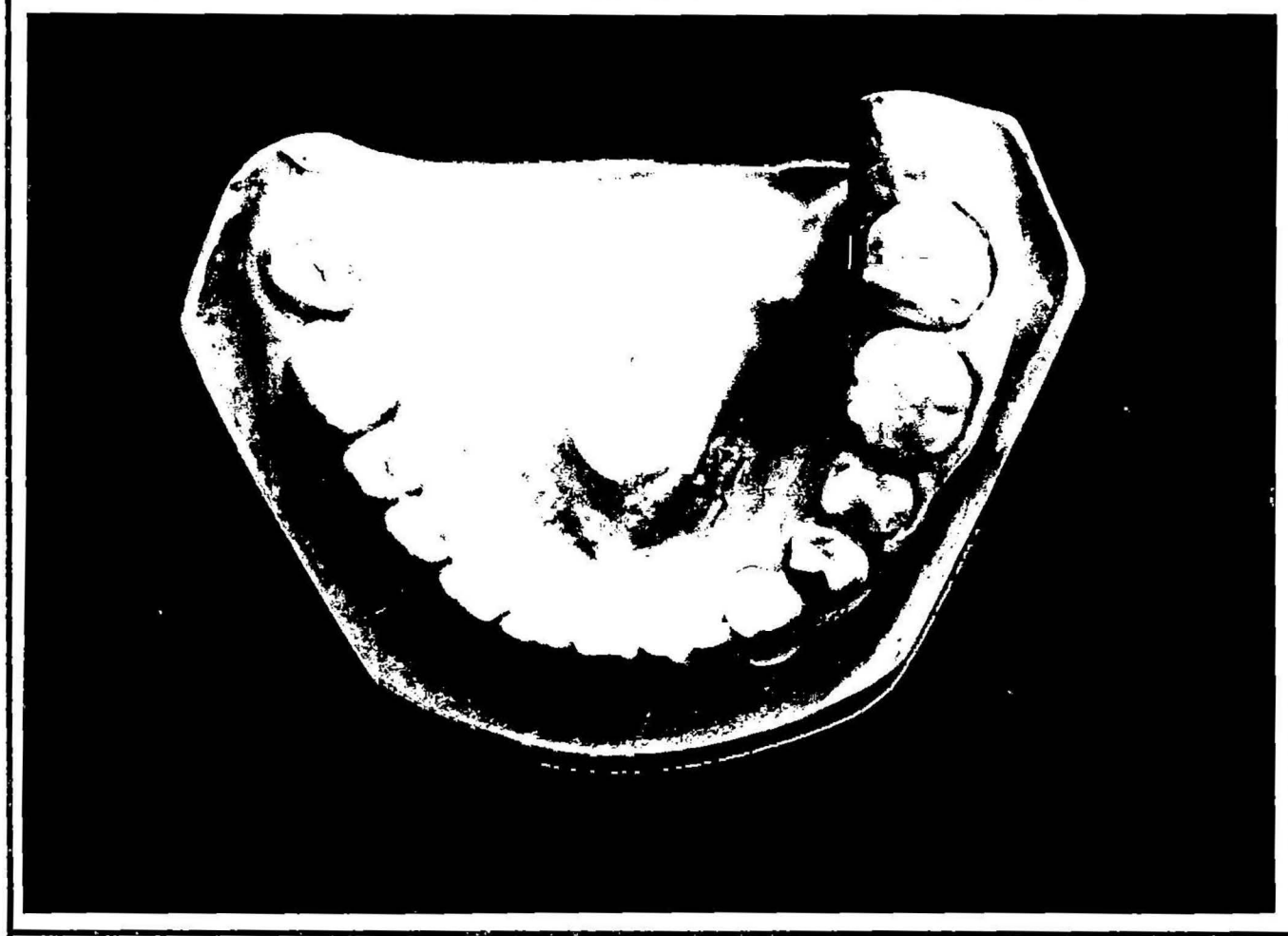

Fig. 3-26: Vista oclusal del modelo inferior.

- Entrecruzamiento vertical = 0 %.
- Entrecruzamiento horizontal = 0 mm.
- Tamaño y relación de las arcadas dentarias conservados.
- Mordida cruzada a nivel posterior del lado derecho.
- Desviación de la línea media interincisal hacia el lado derecho.
- Relación molar lado derecho: Clase I.
- Relación molar lado izquierdo: No determinable.
- Relación canina lado derecho: Clase I.

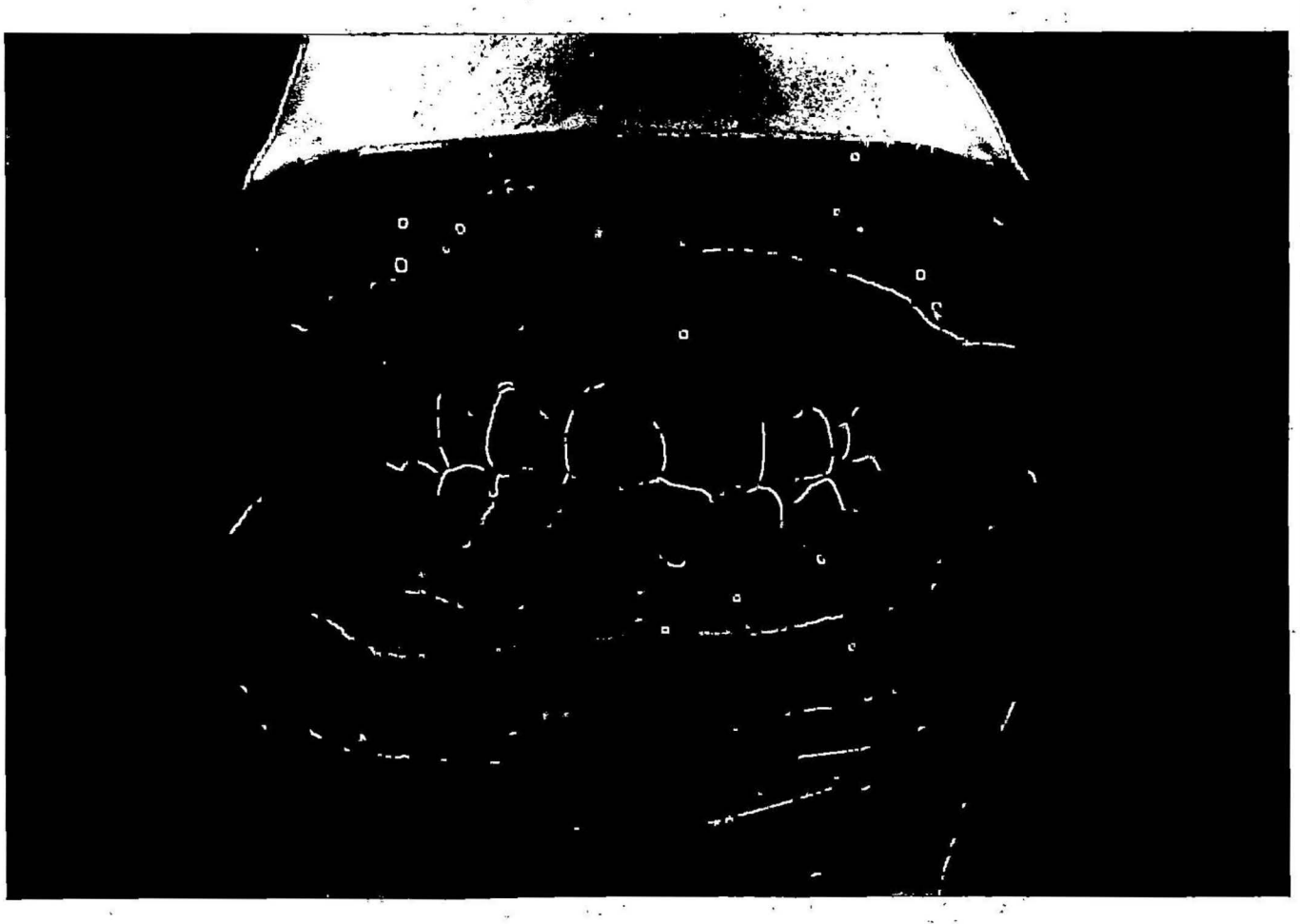

Fig. 3-27: Vista de frente de los modelos de estudio articulados, que muestra la relación intermaxilar.

- Relación canina lado izquierdo: No determinable.
- Ausencia de espacio interalveolar en zona edéntula (0 mm), ubicada a nivel posterior izquierda del maxilar.
- Curva de oclusión conservada en el lado derecho, e inadecuada en el lado izquierdo. En este último lado, excesivamente desplazada en sentido vertical, por extrusión de las piezas postero-inferiores (figs. 3-27, 3-28 y 3-29).

- **ANÁLISIS EN DINÁMICA.**

  - **Movimiento de Protrusiva:** Guía dentaria interincisiva mínima, entre los rebordes incisales de las piezas 1,1; 2,1; 3,3 y 4,1; con interferencia oclusal posterior, entre la superficie oclusal de la pieza 3,7, y lesión exofítica de la mucosa posterior del lado izquierdo del maxilar.

  - **Movimientos de lateralidad:**
    - Lateralidad izquierda: Disoclusión en el lado activo, entre la superficie distal de la pieza 6,3, y la cúspide mesio vestibular de la pieza 3,6; así como, entre la superficie oclusal de la pieza 3,7, y la superficie de lesión exofítica. Además, ausencia de interferencia oclusal en el lado de balance.



Fig. 3-28: Vista lateral izquierda de los modelos de estudio articulados.



Fig. 3-29: Vista lateral derecha de los modelos de estudio articulados.

- Lateralidad derecha: Ausencia de disoclusión en el lado activo, con interferencias oclusales en el lado de balance, entre la superficies incisales de las piezas 2,1 y 3,3; y la superficie oclusal de la pieza 3,7 y la superficie de la lesión exofítica del reborde alveolar superior.

3.3.4 DIAGNÓSTICO Y PRONÓSTICO POR ESPECIALIDADES.

3.3.4.a ÁREA DE PERIODONCIA.

a.1 Datos del Estado de Salud Periodontal.

- **Datos adicionales de la anamnesis.**
  - ¿Le han tratado las encías anteriormente?: (NO)
  - ¿Se hace profilaxis periódicamente? (NO)
  - ¿La han tratado de enfermedad periodontal? (NO)
  - ¿Ha perdido dientes permanentes que se movían? (NO)
  - ¿Ha usado o usa un aparato de prótesis? (NO)
  - ¿Le han realizado tratamiento ortodóntico? (NO)
  - ¿Cuántas veces al día se cepilla los dientes?: 1 vez
  - ¿Qué técnica de cepillado usa?: Vertical y horizontal.
  - ¿Qué tipo de cepillo usa?: De cerdas blandas.
  - ¿Usa algún otro tipo de elemento de higiene?: "Palillos mondadientes e hilo de coser.

- **Datos adicionales del examen clínico periodontal:**

  Encías.

  - *Sextante I:* Encías vestibular y palatina de color rosado, de formas conservadas, de textura granular y de consistencia firme. Además, ausencia de sangrado gingival.
  - *Sextante II:* Encías vestibular y palatina de color rosado, de formas conservadas, de textura granular y de consistencia firme. En contraste, la encía adherida de la pieza 2,1; se observa de un color rosado pálido; por aparente ligero aumento de volumen de la tabla ósea de esa zona. No se observa sangrado gingival.
  - *Sextante III:* Zona edéntula, cuyas encías vestibular y palatina, se encuentran desplazadas por una lesión exofítica circular; ubicada a nivel del reborde alveolar, de base sesil, y de aproximadamente 2 cm. de diámetro. Esta lesión muestra una mucosa aumentada de tamaño, de color rojizo, de aspecto verrugoso y de consistencia firme (figs. 3-4 y 3-25).

    Las encías vestibular y palatina desplazadas, muestran un color rojizo, textura lisa y consistencia algo fluctuante. La encía vestibular, a nivel de la lesión, es escasa; y se confunde con la mucosa del fondo de surco. No se observa sangrado ni supuración gingival.
  - *Sextante IV:* Encías vestibular y lingual de color rojo, de textura lisa, de consistencia algo fluctuante y

ligeramente aumentadas de tamaño. No se observa sangrado gingival espontáneo.

- *Sextante V:* Encía lingual de color rosado, de consistencia firme, de textura granular y de forma conservada. En contraste, la encía vestibular se observa, de color rojo, de forma festoneada, de textura lisa y ligeramente aumentada de tamaño. Además, ausencia de sangrado espontáneo gingival,.
- *Sextante VI:* Encías vestibular y lingual de color rosado, de formas conservadas, de textura granular y de consistencia firme. A nivel vestibular de la encía adherida de la pieza 30, se observa una lesión rojiza, puntiforme; compatible con una fístula. No se observa sangrado gingival (fig. 3-26).

Unión Muco-gingival:

- Inserción de frenillos: A nivel de la encía adherida.
- Alteraciones de fondo de surco: Se observa borramiento parcial del fondo de surco, a nivel de lesión exofítica anteriormente descrita (región molar del sextante III).

Dientes:

- No sensibles.
- No separados, ausencia de apiñamiento.
- Extruidos a nivel del sextante III.

- Con caries en las piezas 1,7 y 4,6.
- Con obturaciones defectuosas que retienen alimentos.

Oclusión:

- Alterada
- Contactos prematuros en protrusión y lateralidades (figs. 3-28 y 3-29).

- **Indice de Higiene Oral** (Green & Vermillon)

Escala: 0 - 1 Bueno
1 - 2 Regular
2 - 3 Malo

2	1	0
1	1	1

Indice Periodontal (IP): 1.0 (15-02-98)

SONDAJE PERIODONTAL

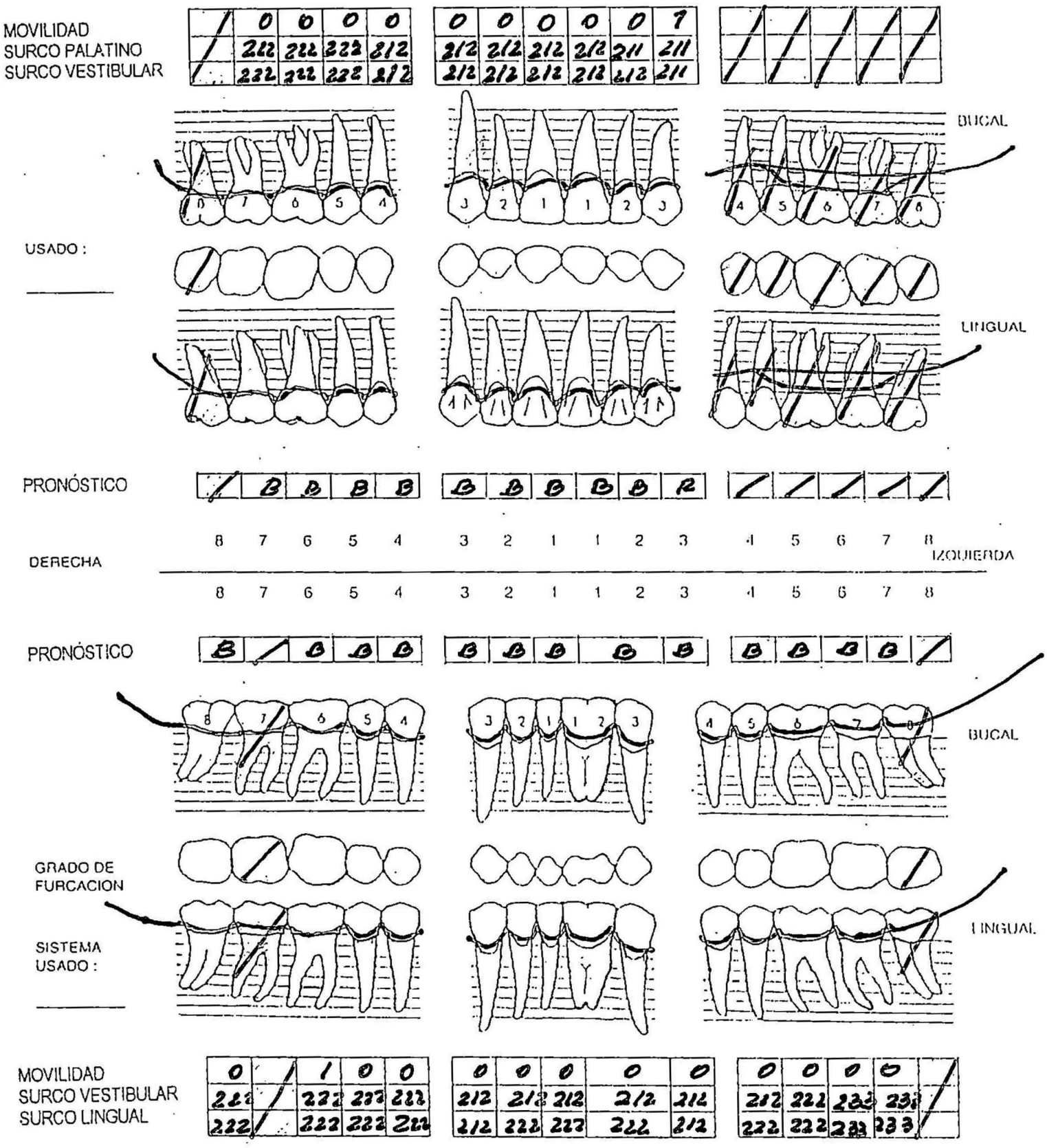

- ESCALA DE MOVILIDAD
  0: Movimiento fisiológico.
  1: Mayor de 1 mm. en el plano horizontal.
  2: De 1 a 2 mm. en el plano horizontal.
  3: Más de 2 mm. en el plano horizontal y depresible.
- NÚMEROS EN ROJO: Sangrado gingival.

a.2 Diagnóstico.

1) Gingivitis Marginal Localizada a nivel vestibular de las piezas 3,7; 3,6; 3,5; 3,4; 3,3; 3,1; 4,1; 4,2; 4,3 y 4,4.
2) Gingivitis Marginal Localizada a nivel lingual de las piezas 3,7; 3,6; 3,5 y 3,4.
3) Periodontitis apical de la pieza 4,6.
4) Desplazamiento de las tablas óseas palatina y vestibular, del lado superior izquierdo del maxilar, por presencia de odontoma complejo en la zona.
5) Disminución del fondo de surco, a nivel de la zona posterior izquierda del maxilar.

a.3 Pronóstico: Favorable.

3.3.4.b ÁREA DE OPERATORIA DENTAL Y ENDODONCIA.

b.1 Ficha de Endodoncia: Pieza 4,6.

- **Antecedentes:** Hace aproximadamente 5 meses, dolor provocado al frío, que cesa por atención odontológica.

- **Síntomas:** Actualmente asintomática.

- **Descripción de la lesión:** Pequeña cavidad ocluso distal de la corona, por fractura parcial del material de restauración.

Además, lesión fistulosa a nivel de la encía adherida, por vestibular de la pieza 4,6.

- **Exploración:** Cavidad ocluso distal, no sensible al frío ni al calor. Ligero dolor a la exploración de la cavidad y, dolor moderado a la percusión vertical. No hay dolor a la percusión horizontal.

- **Informe radiográfico:** Pieza 4,6; muestra una amplia imagen radiópaca a nivel de la corona, que se extiende hasta el techo de la cámara pulpar; compatible con material de obturación. Por debajo y distal de ella, imagen radiolúcida, que compromete el cuerno distal de la cámara pulpar; compatible con una lesión cariosa.

A nivel apical de la raíz mesial, se observa una imagen radiolúcida circular, de bordes bien definidos; compatible con un foco de infección. También se observa, ensanchamiento del ligamento periodontal de las raíces, especialmente en la raíz disto lingual (fig. 3-23).

ODONTOGRAMA

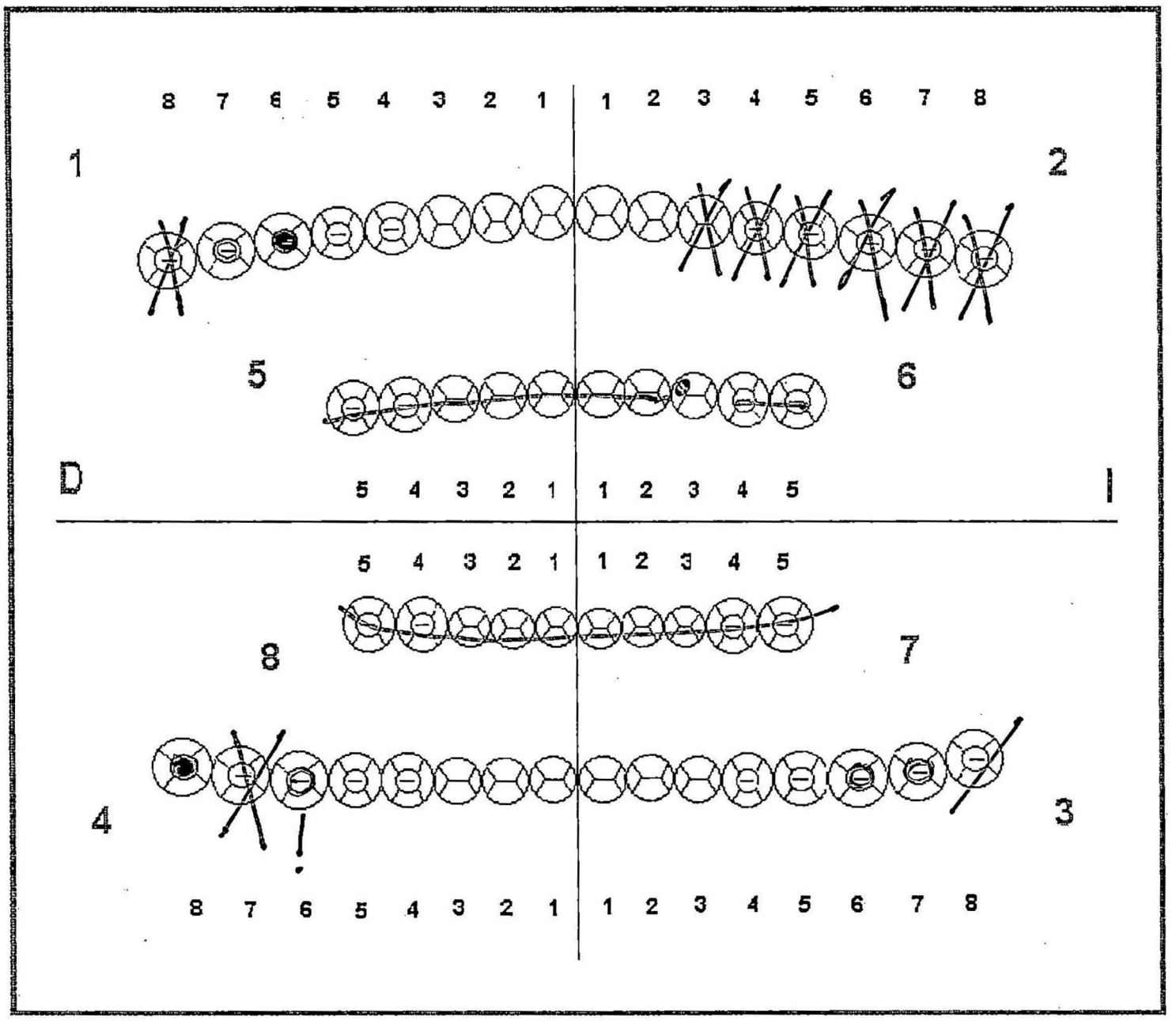

CLAVE EN ROJO

- caries
- recidiva
- por extraer
- fracturas
- coronas mal adaptadas
- para endodoncia

CLAVE EN AZUL

- obturada
- ausente
- por erupcionar
- coronas bien adaptadas
- con endodoncia

b.2 Diagnóstico.

1. Recidiva cariosa oclusal en la pieza 1,7.
2. Lesión cariosa mesio-vestibular en la pieza 6,3.
3. Recidiva cariosa oclusal en la pieza 3,7.
4. Recidiva cariosa oclusal en la pieza 3,6
5. Lesión cariosa oclusal y necrosis pulpar en la pieza 4,6.

b.3 Pronóstico: Favorable.

3.3.4.c ÁREA DE CIRUGÍA BUCAL.

c.1 Datos adicionales de la anamnesis.

- ¿Le han extraído dientes?: SI
- ¿Por qué motivo?: "Por caries y porque habían dientes de leche que se movían"
- ¿Es alérgica a los anestésicos locales?: NO
- ¿Ha sufrido hemorragias después de extracciones? NO
- ¿Está recibiendo algún medicamento? NO
- ¿Está gestando? NO
- ¿Está menstruando actualmente? NO

c.2 Diagnóstico.

1. Agenesia de terceras molares superiores.

2. Persistencia de la pieza 6,3.
3. Fusión de las piezas 3,1 y 3,2.
4. Pieza 3,8 retenida, mesio-angulada. Posición horizontal.
5. Canino superior izquierdo incluido, mesio-angulado. Posición oblicua, por encima y por dentro de los ápices de las piezas 1,1 y 2,1.
6. Odontoma Compuesto entre las raíces de las piezas 1,1 y 2,1. Posición vestibular.
7. Odontoma Complejo en la zona posterior izquierda del maxilar superior.

c.3 Pronóstico: Favorable.

3.3.4.d ÁREA DE PRÓTESIS Y REHABILITACIÓN.

d.1 Ficha de Oclusión.

- **Datos adicionales de la Anamnesis.**

Motivo de consulta: "Alteración de la mordida y, desviación de la mandíbula hacia un lado".

Antecedentes y sintomatología:

– ¿A partir de qué situaciones se iniciaron sus molestias?: "Por aparición de un tumor a nivel del lado izquierdo del maxilar"

- ¿Por qué lado mastica sus alimentos con mayor frecuencia?: Lado derecho.
- ¿Ha tenido alguna vez golpe en la mandíbula? NO
- ¿Con frecuencia tiene traba de la mandíbula? NO
- ¿Tiene la sensación de rigidez y/o cansancio de la mandíbula? (SI)
- ¿En qué momentos?: Después de masticar los alimentos.
- ¿A veces siente que no puede abrir la boca? NO
- ¿Rechinan sus dientes cuando duerme o cuando está despierta? NO
- ¿Siente Ud. tensión o molestias en zonas vecinas a los dientes?: (SI)
- ¿Presenta dolor cuando mueve la mandíbula?: Sí; a nivel de las articulaciones temporo-mandibulares.
- ¿Tiene dolor o molestias en los músculos de la cabeza y/o el cuello? (SI)
- ¿Con qué frecuencia y en que zonas? (tabla 3-4).

Tabla 3-4: Frecuencia del dolor muscular en algunas zonas de la cabeza, el cuello y los hombros.

Zona Corporal	Nunca	A veces	Frecuentemente
Cabeza:	( )	(X)	( )
Cara:	( )	( )	(X)
Cuello:	( )	(X)	( )
Nuca:	( )	(X)	( )
Hombros:	(X)	( )	( )

- ¿Ha percibido Ud. sonidos o ruidos en las articulaciones temporo-mandibulares?: Sí; en el lado izquierdo, durante la apertura bucal.
- ¿Tiene Ud. dolor en las articulaciones temporo-mandibulares?: Sí; en la ATM del lado izquierdo, durante la apertura bucal y los movimientos de lateralidad.
- ¿Tiene alguna molestia en los oídos? (SI)

  Ver tabla 3-5.

Tabla 3-5: Registro de molestias en los oídos

MOLESTIA	DERECHO	IZQUIERDO
a. Disminución de la audición	(NO)	(NO)
b. Sordera	(NO)	(NO)
c. Zumbidos, olas de mar, pitos.	(NO)	(SI)
d. Taponamiento	(NO)	(NO)
e. Dolor	(NO)	(NO)

- **Datos adicionales del Examen Clínico.**

A) TEST DE KROGH-POULSEN.

1. Apertura bucal máxima: 40 mm.
2. Espacio libre interoclusal: 3 mm.

- Entrecruzamiento incisal horizontal: 0 mm.
- Entrecruzamiento incisal vertical: 0%

3. Primer contacto en arco de cierre: Tumoración alveolar vs. superficie oclusal de la pieza 3,7.
4. Distancia aproximada entre relación céntrica y máxima intercuspidación:
   - Deslizamiento sagital: 2 mm.
   - Deslizamiento sagital y lateral: A la derecha 1 mm, y a la izquierda 1 mm.
5. Desviación de la línea media incisal: 12 mm. hacia la derecha (Fig. 3-30).
6. Ruidos en la ATM (Ver tabla 3-6).

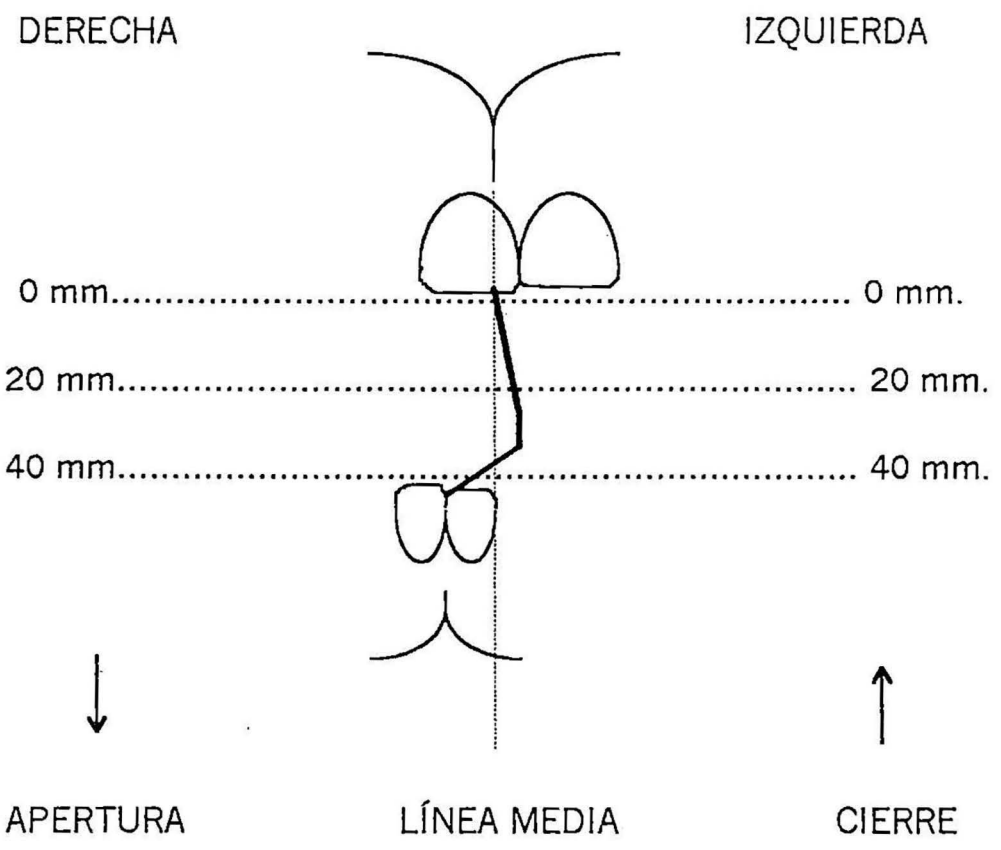

Fig. 3-30: Trayectoria de la línea media incisal al movimiento mandibular.

Tabla 3-6: Ruidos en las articulaciones temporo-mandibulares al movimiento mandibular.

MOVIMIENTO MANDIBULAR	ROCE		CREPITACION (CRUJIDO)		TRONIDO (CHASQUIDO)	
	D	I	D	I	D	I
Apertura	—	—	—	—	—	x
Cierre	—	—	—	x	—	—
Lateralidad izquierda	—	x	—	—	—	—
Lateralidad derecha	—	—	—	—	—	—

7. Dolor en la ATM:
   - Palpación preauricular: Negativa.
   - Palpación intraauricular: Negativa.
8. Dolor a la palpación muscular (Tabla 3-7).

B) ÍNDICE DE HELKIMO.

1. Móvilidad mandibular:
   - Lateralidad derecha: 10 mm.
   - Lateralidad izquierda: 4 mm.
   - Protrusiva: 6 mm.
2. Función de ATM (Tabla 3-8).
3. Dolor muscular (Ver tabla 3-7).

Tabla 3-7: Registro del dolor a la palpación muscular.

MÚSCULOS	DERECHO	IZQUIERDO	OBSERVACIONES
TEMPORAL	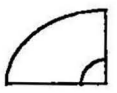		Ligero dolor
MASETERO		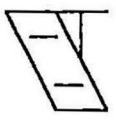	Ligero dolor
PTERIGOIDEO INTERNO	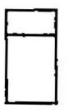	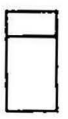	Sin dolor
PTERIGOIDEO EXTERNO			Sin dolor
DIGÁSTRICO	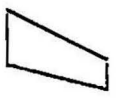	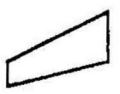	Sin dolor
ESTERNO CLEIDO MASTOIDEO	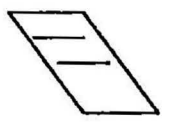	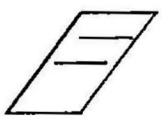	Sin dolor
NUCA, CERVICAL POSTERIOR			Sin dolor

Tabla 3-8: Alteraciones en la función de la ATM.

ALTERACIONES	DERECHA	IZQUIERDA
Traba	(NO)	(NO)
Luxación	(NO)	(NO)

4. Dolor al movimiento mandibular (Tabla 3-9)

5. Dolor de la ATM (Ver tabla 3-9).

Tabla 3-9: Registro del dolor durante el movimiento mandibular.

MOVIMIENTO	DERECHA	IZQUIERDA
Apertura	( )	( )
Cierre	( )	( )
Lateralidad Izquierda	( )	( )
Lateralidad Derecha	(x)	( )

d.2 Diagnóstico.

1. Paciente edéntulo parcial, Clase II de Kennedy, División D, lado izquierdo del maxilar.
2. Mordida incisal bis a bis.
3. Mordida cruzada posterior en el lado derecho.
4. Desviación de la línea media interincisal, hacia el lado derecho.
5. Plano de oclusión alterado, y extrusión de la zona posterior izquierda de la mandíbula, por presencia de zona edéntula en el maxilar.
6. Disfunción Cráneomandibular Leve.

d.3 Pronóstico: Favorable.

CAPÍTULO IV

PLAN DE TRATAMIENTO INTEGRAL

IV. PLAN DE TRATAMIENTO INTEGRAL.

4.1 ANÁLISIS DE LA PROBLEMÁTICA SOCIO-ECONÓMICA.

La paciente G.A.P.Y, de 22 años de edad, vive con su familia en la casa de su padre Don A.P.G. Esta vivienda se encuentra ubicada en una área urbana del Distrito de Chincha Alta, y cuenta con servicios básicos de luz, agua y desagüe. La misma que es compartida por la paciente con sus padres, dos de sus hermanos, su esposo e hijo.

Los gastos familiares son compartidos por el padre y el esposo de la paciente, quienes con regularidad aportan mensualmente una cantidad de dinero que cubre, con limitaciones, los gastos mínimos de subsistencia de los 7 miembros que componen las dos familias. El principal aporte económico, está dado por el esposo de la paciente, quien se desempeña como Sub-Oficial de Tercera en la Base Aérea "Las Palmas" de la F.A.P., desde hace 2 años. A diferencia de lo anterior, el padre de la paciente no cuenta con un trabajo regular, que le permita una mayor fuente de ingresos; motivo por el cual, ocasionalmente la paciente y su madre se dedican a la venta de comida ambulatoria para cubrir algunos gastos.

La institución donde labora el esposo, cubre actualmente los gastos en los cuidados de salud de la paciente, a través de un seguro médico que es ofrecido al titular, esposa e hijos.

Por otro lado, son buenas las relaciones entre los miembros de ambas familias, el esposo e hijo de la paciente se han adaptado fácilmente a la convivencia familiar con la familia de ella. Esto ha permitido, desde hace 4 años, compartir la vivienda y los gastos de manutención por ambas partes. Aunque, los gastos en la educación de los hermanos menores de la paciente, son cubiertos por el padre de ella. Éste último, no cuenta con el apoyo económico de sus cuatro hijos mayores, debido a que ellos tienen sus propias familias y residen fuera de Chincha.

La paciente logró culminar sus estudios de secundaria, hace 5 años. Sin embargo, su matrimonio inmediato y las responsabilidades adquiridas por ello, no le han permitido seguir estudios superiores.

Finalmente, los resultados obtenidos en la ficha social y su análisis, establecen que la paciente se encuentra en un nivel económico medio bajo. Sin embargo, el nivel cultural alcanzado por la paciente es medio, a pesar de haberse desarrollado en un ambiente de bajo nivel cultural.

4.2 PLAN DE TRATAMIENTO DE SALUD BUCAL.

4.2.1 FASE I: TRATAMIENTO PERIODONTAL.

1) Motivación y educación al paciente, sobre las técnicas de higiene oral:
   - Enseñanza de la importancia del control de placa bacteriana, mediante el empleo de agentes reveladores.

- Enseñanza de técnicas de cepillado y, formas de uso del hilo dental.

2) Destartraje supra e infragingival.
3) Profilaxis y alisado de las superficies dentarias.
4) Control y evaluación

4.2.2 FASE II: TRATAMIENTO QUIRÚRGICO.

1) Enucleación de Odontoma Complejo de la zona posterior izquierda del maxilar superior, mediante la Técnica de Seccionamiento Múltiple. Relleno de defecto óseo, mediante el empleo de gasa furacinada o hueso liofilizado o relleno óseo de hidroxiapatita cerámica.
2) Enucleación de Odontoma Compuesto de la zona anterior del maxilar superior.
3) Exodoncia de canino incluido de la zona anterior del maxilar superior.
4) Exodoncia de la pieza 3,8 retenida.
5) Exodoncia de la pieza 6,3.
6) Control y evaluación.

4.2.3 FASE III: TRATAMIENTO DE OPERATORIA DENTAL Y ENDODONCIA.

1) Restauración oclusal con amalgama en la pieza 1,7.

2) Restauración oclusal con amalgama en la pieza 3,7.

3) Restauración oclusal con amalgama en la pieza 3,6.

4) Necropulpectomía de la pieza 4,6.

5) Control y evaluación.

4.2.4 FASE IV: TRATAMIENTO DE REHABILITACIÓN.

1) Rehabilitación de la pieza 4,6, mediante confección de perno y corona.

2) Rehabilitación de la zona edéntula del maxilar superior, Clase II de Kennedy, mediante la confección de una prótesis parcial removible con base metálica. De acuerdo al siguiente diseño (fig. 4-1):

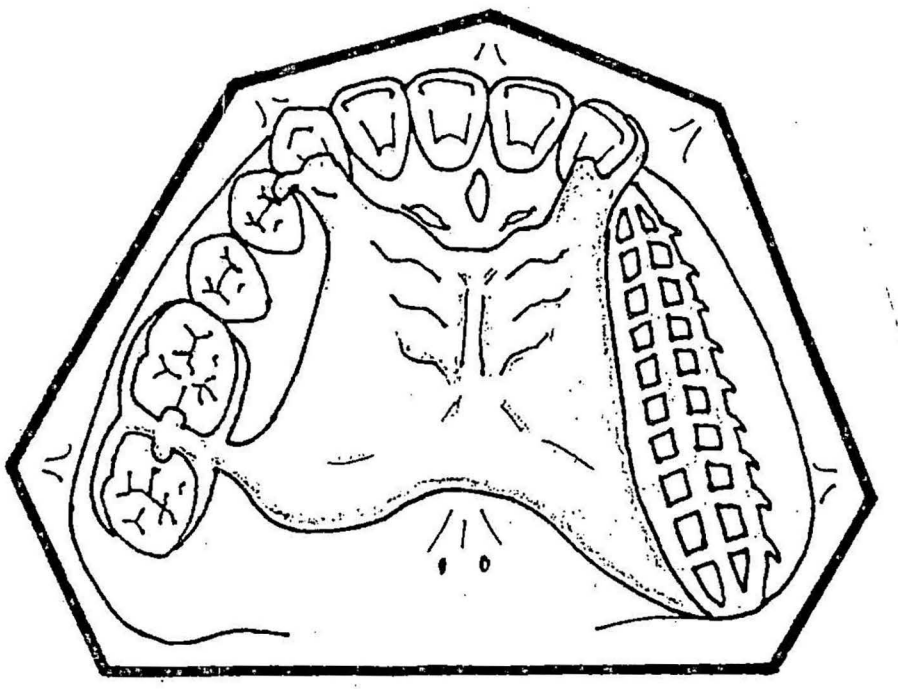

Fig. 4-1: Diseño esquemático, de la prótesis parcial removible para la arcada superior.

CAPÍTULO V

TRATAMIENTO QUIRÚRGICO

V. TRATAMIENTO QUIRÚRGICO.

Dos semanas después de haberse iniciado el estudio del presente caso y, habiéndose descartado los riesgos quirúrgicos, la paciente fue admitida al Hospital central F.A.P. para la enucleación del tumor. Durante ese tiempo, la paciente había permanecido con los mismos síntomas motivo de consulta. El único hallazgo significativo del examen físico, de los exámenes de laboratorio y del estudio radiográfico, fue la presencia del odontoma complejo previamente descrito.

5.1 PROCEDIMIENTO QUIRÚRGICO.

La paciente bajo anestesia general, vía intubación naso-traqueal, fue preparada y envuelta para la enucleación de una masa aparentemente calcificada, en la región izquierda del maxilar, por vía intraoral.

Se empezó con una incisión sobre la línea media de la muesca hamular del lado izquierdo del maxilar, extendiéndose anteriormente sobre la cresta alveolar, continuándose bucalmente alrededor del cuello de los dientes anteriores, y terminando con una incisión vertical de liberación a nivel de la línea media interincisal. Luego, se levantó el colgajo mucoperióstico, desde la pared lateral del maxilar hasta el nivel del agujero infraorbitario apoyado sobre el cigomático, exponiéndose la masa del tumor que fue fácilmente identificada por su coloración algo

amarillenta, de densidad y superficie irregular. A continuación, se empleo una pieza de mano quirúrgica, con fresas redondas de carburo N^0 6 y 8, para remover el hueso circundante y definir los límites de la lesión. Durante el fresado, se irrigó con suero fisiológico a 10^0 C.

Luego, se dividió la masa tumoral previamente aislada, en aproximadamente 6 secciones mediante la técnica de seccionamiento múltiple; esta última se realizó mediante el empleo de un cincel delgado y un martillo. En comparación al hueso circundante, la lesión fue extremadamente densa; al ser cortada tenía una consistencia similar al tejido dentario.

Una vez seccionada, la masa del tumor fue fácilmente removida de su cripta ósea, dejando intacto, sin partículas las paredes óseas. Las primeras piezas quirúrgicas fueron obtenidas de la región anterior del maxilar, éstas consistían de un canino permanente superior y un pequeño odontoma compuesto. En la extensión superior del tumor, se hizo nuevamente uso del fresado, para liberar una pieza dentaria fuertemente anquilosada al hueso adyacente (figs. 5-1, 5-2, 5-3, 5-4 y 5-5).

Luego de haberse retirado las secciones, se realizó un curetaje, eliminando aproximadamente de 1 a 3 mm de hueso circundante de aspecto normal. A continuación, se irrigó el lecho quirúrgico con abundante suero fisiológico a temperatura de ambiente. Posteriormente, el defecto quirúrgico fue suavemente llenado con un ¼ de gasa iodoformada, impregnada con Bálsamo del Perú; el extremo final fue

dejado a nivel de la zona posterior de la incisión, donde se colocó un drén de 10 cm. La incisión fue cerrada con sutura de hilo de seda 3-0, mediante puntos separados. Finalmente, se colocó una férula de acrílico, previamente confeccionada, para proteger la zona operada; ésta fue diseñada con un flanco bucal alto y con una extensión que cubría completamente el paladar. La férula fue sujetada a las piezas dentarias con alambre quirúrgico N^0 9.

Las piezas quirúrgicas obtenidas de la enucleación, fueron colocadas en una solución de formalina al 10%, y enviadas al Departamento de Anatomía Patológica del HCFAP, para su evaluación microscópica.

Debido a la duración del acto operatorio, aproximadamente 3 horas, al posible riesgo de contaminación y a la perdida de líquidos: se dejaron las siguientes indicaciones terapéuticas:

- Nada por vía oral (NPO)
- Dextrosa al 5% diluida en 1000 cc de agua destilada.

  Hipersodio 1 ampolla de 10 ml.

  Cloruro de potasio (Kalium) 1 ampolla de 10 ml.

  * Todo en dosis de 40 gotas/ minuto.
- Ciprofloxacina 1 vial ampolla de 20 ml diluido en 100 ml de agua destilada c/12 horas.
- Clindamicina 1 ampolla de 1.2 gr c/24 horas.
- Ketorolaco Trometamina 1 ampolla de 1 ml c/24 horas.

- Metamizol 1 ampolla, para requerimiento necesario (PRN).
- Control de funciones vitales.

5.2 CURSO POSTOPERATORIO.

El curso postoperatorio no tuvo complicaciones y la paciente fue dada de alta al cuarto día de hospitalización. Durante ese tiempo se hicieron las siguientes indicaciones terapéuticas: al segundo día de hospitalización, se suspendió la vía de administración parenteral de los antibióticos y se inició su administración por vía oral, en la siguiente dosis: Clindamicina de 300 mg c/8 horas, Ciprofloxacina 500 mg c/12 horas; se mantuvo esta dosis durante 5 días. Al tercer día de hospitalización, se suspendió la vía parenteral de administración de la Dextrosa al 5%, Hipersodio y Cloruro de Potasio, y se indicó dieta licuada (aproximadamente 2 lt/día), líquidos a voluntad, enguajes con Plidex (diluido en 100 ml de agua destilada) después de cada comida, y deambulación. En todo momento, la paciente mostró rápida recuperación, siendo dada de alta, con indicaciones, al cuarto día de hospitalización. Los controles posteriores se hicieron por consultorio externo, en el Departamento de Estomatología del HCFAP.

Una semana después del procedimiento quirúrgico, el dren fue removido, y se inició el retiro de la gasa iodoformada gradualmente, en incrementos que se extendieron hasta la segunda semana; semana en la cual también se hizo el retiro de los puntos de sutura. En todas las visitas

semanales, se hicieron irrigaciones con aseptil rojo diluido en agua destilada. Finalmente, la férula de acrílico fue removida a la tercera semana.

En todo ese tiempo la paciente estuvo asintomática y dispuesta al cuidado de la zona quirúrgica, con enjuagatorios de Plidex y dieta blanda. No hubo evidencia de comunicación oronasal, ni oroantral.

Exámenes radiográficos posteriores, realizados después de un mes, confirmaron la ausencia total de la lesión, y la rápida recuperación del seno maxilar izquierdo; así como, la paciente no mostró hundimiento en el lado izquierdo de la cara, ni perdida importante de hueso maxilar.



Fig. 5-1: Vista que muestra el momento de la enucleación del odontoma compuesto. Nótese la presencia de dos pequeños dentículos, en el borde activo del elevador.

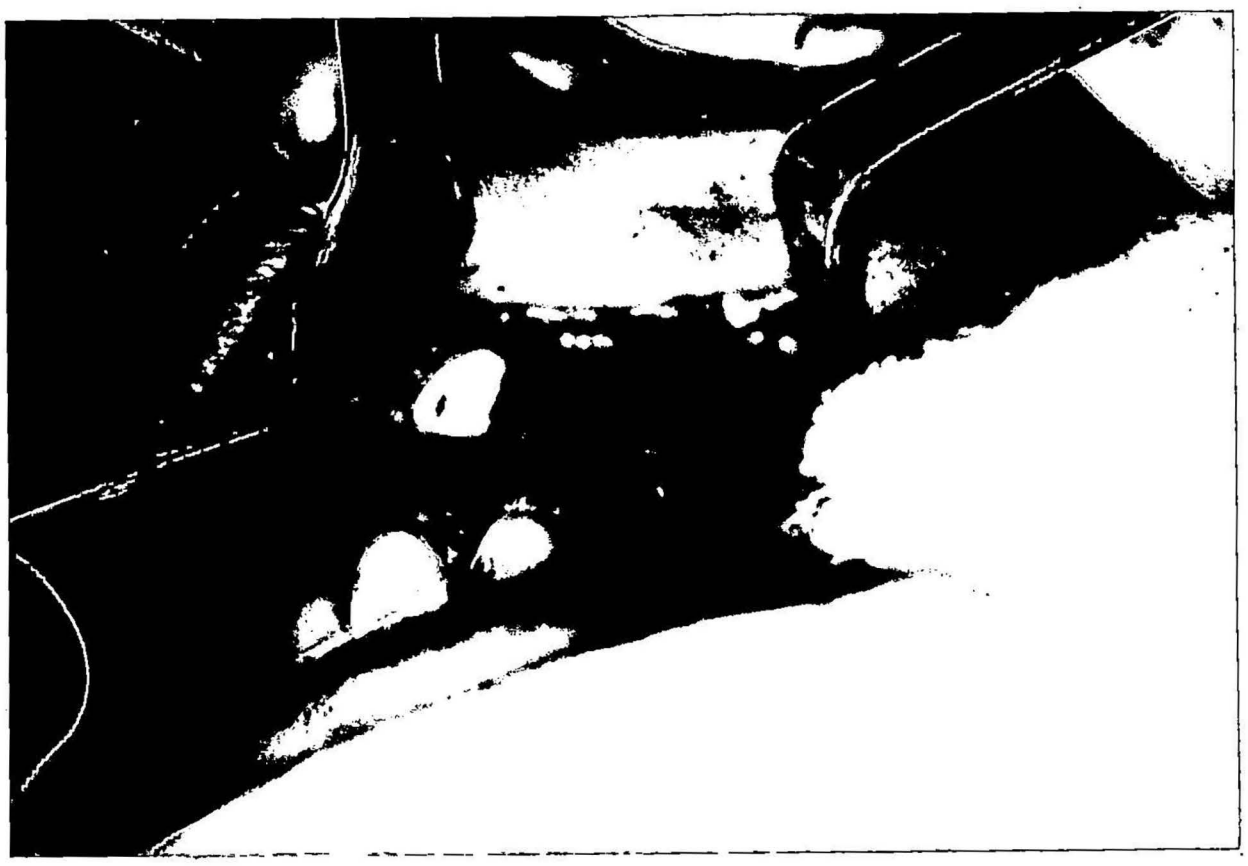

Fig. 5-2: Instantes en que el canino superior incluido, es removido de la zona anterior izquierda del maxilar.



Fig. 5-3: Un gran fragmento del tumor es retirado mediante la ayuda de un elevador. Nótese también, la intubación naso-traqueal a nivel de la fosa nasal derecha.



Fig. 5-4: Instante en que es retirado un gran fragmento del tumor, que incluye aparentemente la corona de un premolar permanente.



Fig. 5-5: Vista del lecho quirúrgico, después de la enucleación completa del odontoma complejo.

VI. DIAGNÓSTICO ANÁTOMO-PATOLÓGICO.

6.1 REPORTE ANÁTOMO-PATOLÓGICO.

- **Muestras Remitidas:**

  Fragmentos de tumoración maxilar superior izquierda.

- **Examen Macroscópico:**

  Se observan 8 fragmentos: 1 diente completo, 1 dentículo, y 6 fragmentos de tejido óseo, donde 3 de ellos aparentemente incluyen piezas dentarias anquilosadas de consistencia dura. El mayor de ellos mide aproximadamente 2x1x1.5 cm, y el menor 1x0.7x0.5 cm (fig. 6-1).

- **Características de las muestras quirúrgicas representativas:**

Muestra 1: Sección de tumor proveniente de la zona media e inferior de la lesión (sección B_3 de la fig. 3-8), compuesta de una muestra de diente casi completo, rodeado por tejido aparentemente calcificado. Esta muestra sirvió para la preparación del Bloque 1 de parafina. Cortes realizados: longitudinales (fig. 6-2).

Muestra 2: Sección compuesta de tejido tumoral aparentemente calcificado, proveniente de la zona posterior e inferior de la lesión (sección C_3 de la fig. 3-8). Bloque 2, cortes realizados: longitudinales (fig. 6-3).

Muestra 3: Sección compuesta de tejido tumoral aparentemente calcificado, proveniente de la zona media superior de la lesión (sección B_1 de la fig. 3-8). Bloque 3, cortes realizados: longitudinales (fig. 6-4).

Muestra 4: Sección compuesta de múltiples estructuras aparentemente calcificadas, semejantes a dentículos, proveniente de la zona anterior inferior de la lesión (sección A_3 de la fig. 3-8). Bloque 4, cortes realizados: transversales (fig. 6-5).



Fig. 6-1: Muestra quirúrgica obtenida de la enucleación de ambos tipos de odontomas, de la zona superior izquierda del maxilar. Esta muestra, incluye fragmentos de color amarillo, que corresponden a piezas dentarias.

- **Examen Microscópico.**

Se incluyen cortes representativos de las muestras previa descalcificación (De la fig. 6-6 a la fig. 6-22).

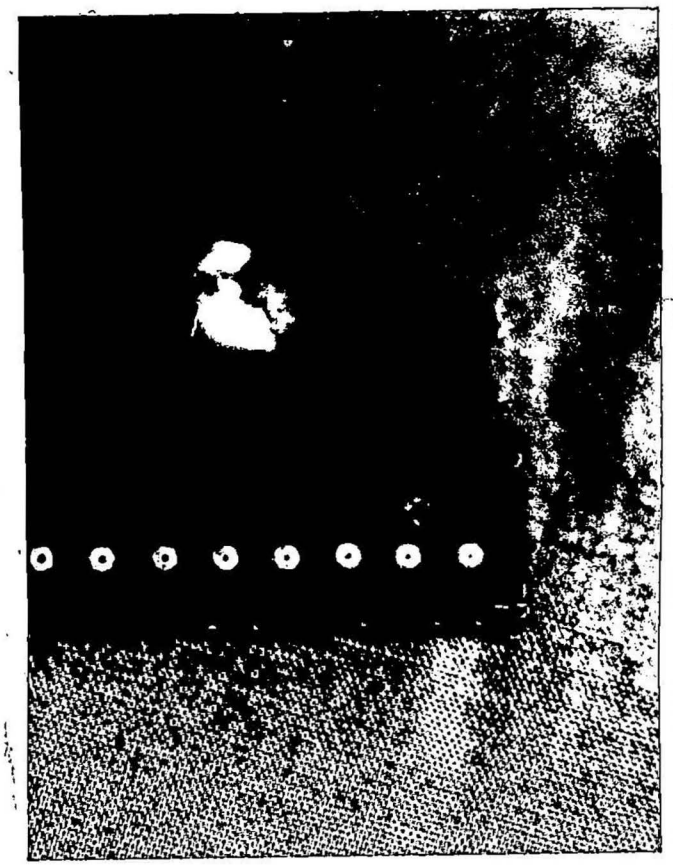

Fig. 6-2: Muestra quirúrgica 1



Fig. 6-3: Muestra quirúrgica 2



Fig. 6-4: Muestra quirúrgica 3



Fig. 6-5: Muestra quirúrgica 4

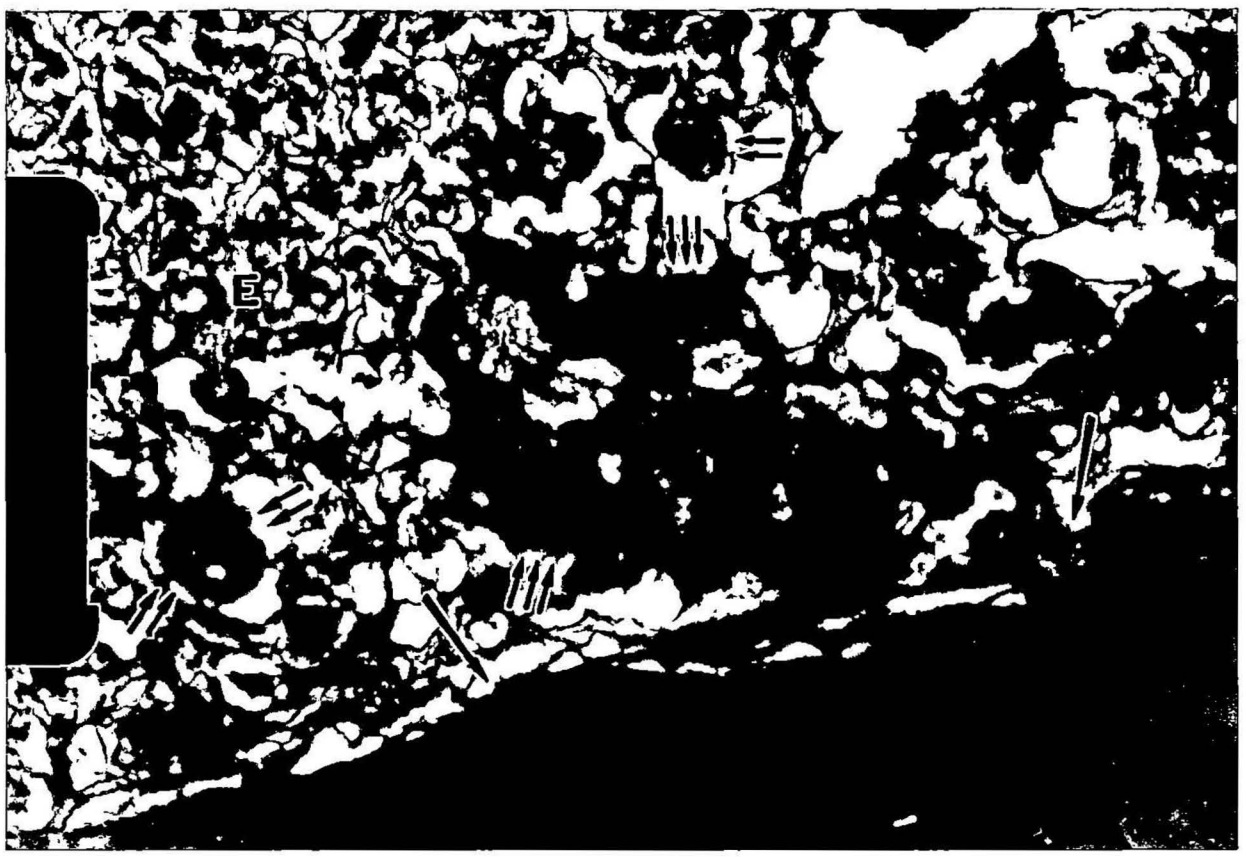

Fig. 6-6: En esta sección se visualiza, con carácter de invasión, dentina de color rosado homogéneo (flecha), que agrede el estroma (E) o tejido conectivo adyacente, formando áreas nodulares (doble flecha) y trabéculas de tejido odontoblasto amorfos casi sin núcleos (triple flecha). Esta dentina parte del extremo de la porción radicular de un diente casi completo. (Bloque 1, coloración H-E, aumento aumento 100X)



Fig. 6-7: En esta sección, se observa como la proliferación de dentina es irregular (flecha), formando estructuras trabeculares intensamente rosadas (doble flecha), e invadiendo el estroma adyacente (E), formado por un tejido conectivo fibrilar lineal. (Bloque 1, coloración H-E, aumento 100X)

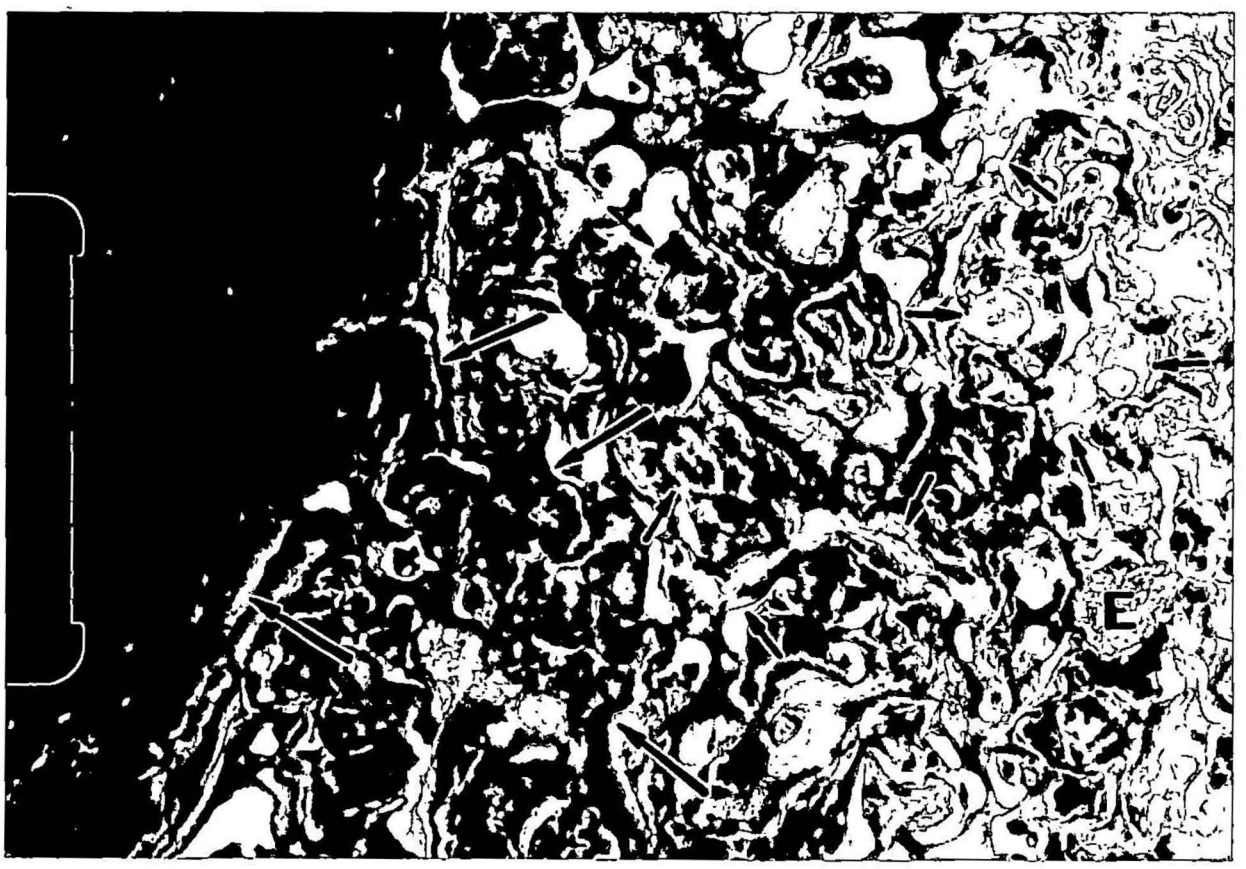

Fig. 6-8: En esta coloración se observa como la dentina, de un color rojo brillante (flecha larga), invade el estroma o tejido conectivo adyacente (E), a través de la proliferación de nidos y trabéculas de dentina inmadura no calcificada (flecha corta), que se observan de un color azul claro. Esta dentina parte de una unidad dentígera. (Bloque 1, coloración Tricrómico de Mallory, aumento 100X)



Fig. 6-9: En esta sección, con mejor detalle, se visualiza tejido conectivo laxo (C), que se entremezcla con la dentina neoplásica calcificada, de color rojo brillante (flecha larga); además, áreas de nidos de matriz dentinoide (flecha corta), de color azul claro, en estadío de precalcificación. (Bloque 1, coloración Tricrómico de Mallory, aumento 100X)

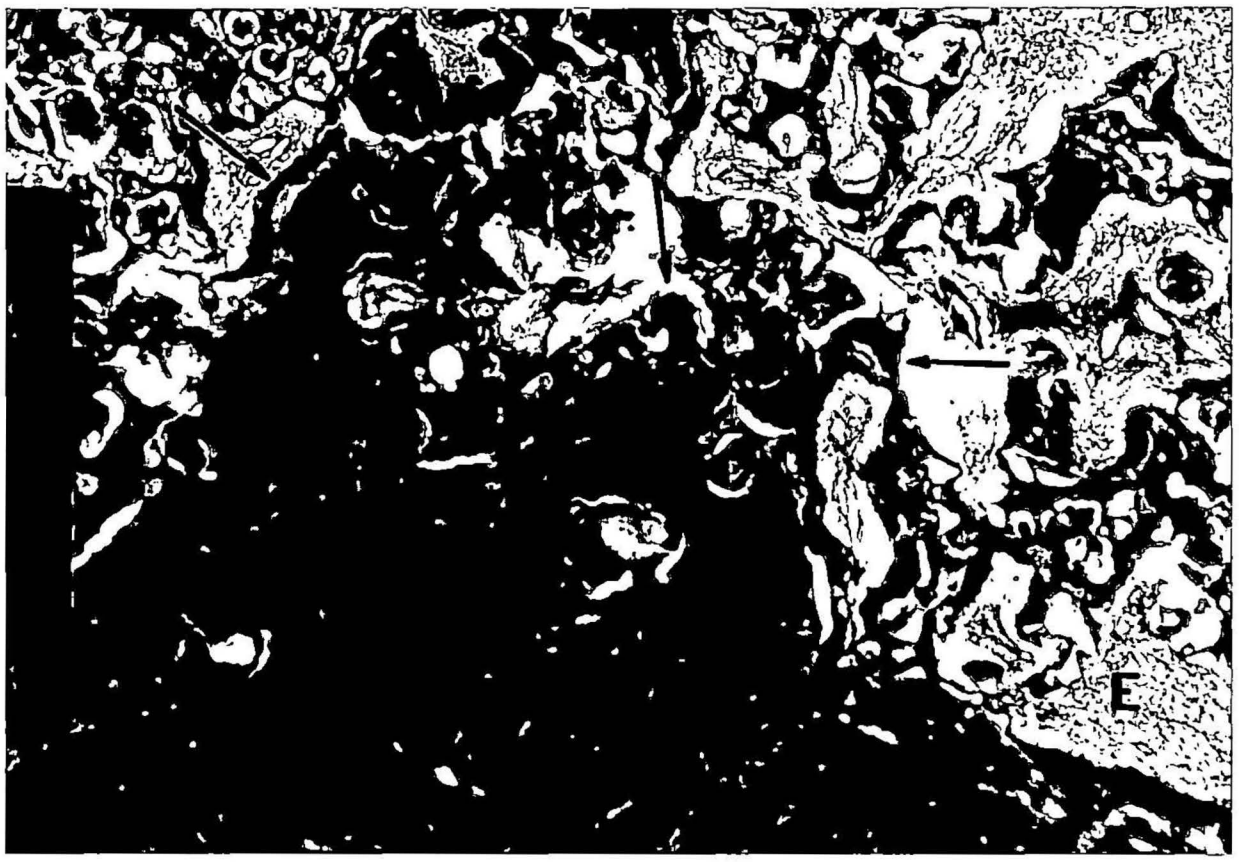

Fig. 6-10: Se visualiza una amplia área de dentina calcificada (flecha), de color rojo, que invade el estroma o tejido conectivo adyacente (E), que contrasta por su color verde. (Bloque 1, coloración Tricrómico de Masson, aumento 100X)



Fig. 6-11: Se observa una amplia área de tejido conectivo laxo (C), que se opone al avance de la dentina. Esta última, se encuentra dispuesta: en amplias trábeculas de tejido odontoblástico calcificado, de un color rojo intenso (flecha larga) y, en múltiples nidos neoplásicos dentígeros (flecha corta), de un azul claro, en diversos estadíos intermedios de calcificación. Ambos tipos de estructuras constituyen el material dentinoide. (Bloque 1, coloración Tricrómico de Mallory, aumento 100X)



Fig. 6-12: Se visualiza numerosos nidos dentígeros (flechas) de azul claro, formados por tejido odontoblástico inmaduro (no calcificado), sumergidos en un estroma (E) casi escaso, que contrasta por su color rojo claro con la dentina patológica. (Bloque 1, coloración Tricrómico de Mallory, aumento 100X)



Fig. 6-13: Sección donde se observa que el estroma compuesto de tejido fibrilar (E), es débilmente positivo a la fucsina ácida; que contrasta con los nidos dentígeros (flechas), que si son PAS positivos y se muestran intensamente grosella. Estos nidos neoplásicos corresponden a acúmulos de tejido odontoblástico amorfo, que representan la dentina patológica, que invade el tejido óseo adyacente. (Bloque 1, coloración Ácido Periódico de Schiff, aumento 100X)



Fig. 6-14: Se visualiza algunos signos de necrosis celular de los odontoblastos, como picnosis (condensación del núcleo dentro de una masa densa hipercromática-- flecha), y cariorrexis (fragmentación nuclear-- flecha doble). El estroma (tejido conectivo fibrilar-- E) está compuesto por fibras colágenas tipo V. (Bloque 1, coloración H-E, aumento 450X)



Fig. 6-15: En esta sección se observan áreas degenerativas de tejido odontoblástico inmaduro (necrosis parcial), debido a la ausencia de vasos sanguíneos. (Bloque 1, coloración Tricrómico de Mallory, aumento 100X)



Fig. 6-16: Esta sección muestra pequeñas áreas de condensación irregular de trabéculas odontoblásticas, teñidas de un marrón oscuro, que se encuentran en un estado de necrosis parcial. En ésta el estroma es muy escaso. (Bloque 3, coloración Tricrómico de Masson, aumento 100X)



Fig. 6-17: Se visualiza nidos de dentina, rodeados por un tejido conectivo laxo, vecinos a estructuras normales de laminillas óseas. Éstas últimas se encuentran formadas de trabéculas óseas con sus lagunas óseas y sus osteoplastos, que son invadidos por el tejido dentígero neoplásico. Este hecho altera la disposición normal de las trabéculas óseas. (Bloque 2, coloración H-E, aumento 100X)



Fig. 6-18: En esta sección se observa hacia la izquierda, escasas trabéculas óseas de verde azulado (flecha), con parcelas de color rojizo que corresponden a zonas calcificadas. Estas estructuras contrastan con los nidos odontoblásticos, que se observan de un verde oscuro (doble flecha). Entre ambas estructuras se interpone un tejido conectivo laxo (C), compuesto de fibras colágenas tipo V (de verde claro a marrón claro). Notese que el grado de tinción en una misma estructura varía de acuerdo a zonas de mayor calcificación. (Bloque 2, coloración Tricrómico de Masson, aumento 100X)

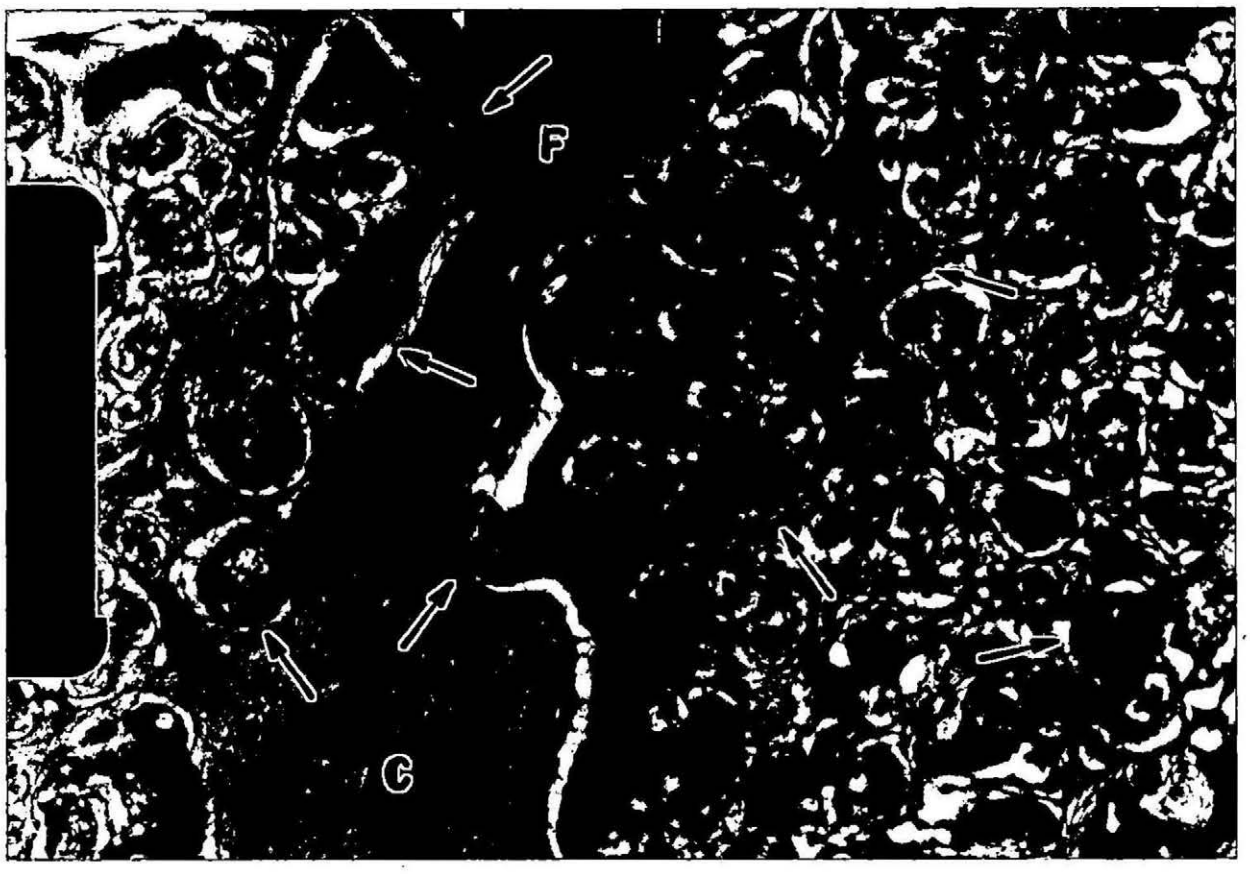

Fig. 6-19: Se visualiza extensas áreas nodulares y trabéculas de tejido odontoblástico amorfo (flecha), que constituyen los nidos dentígeros; todos estos elementos proliferantes constituyen el parénquima. En contraste, el estroma está compuesto de un tejido conectivo fibroso denso (F) en algunas áreas y, en otras de tejido conectivo laxo (C) de tipo colágeno V. (Bloque 3, coloración H-E, aumento 100X)



Fig. 6-20: Esta sección muestra claramente las áreas de dentina en distintos estadíos de calcificación, de zonas calcificadas de un rojo intenso (flecha), a zonas de menor calcificación de un azul claro (doble flecha). Todas estas estructuras que conforman el parénquima, se encuentran sumergidas en un estroma de color rojo, formado por tejido conectivo laxo (C), escaso en algunas áreas y abundante en otras. (Bloque 3; coloración Tricrómico de Mallory, aumento 100X)

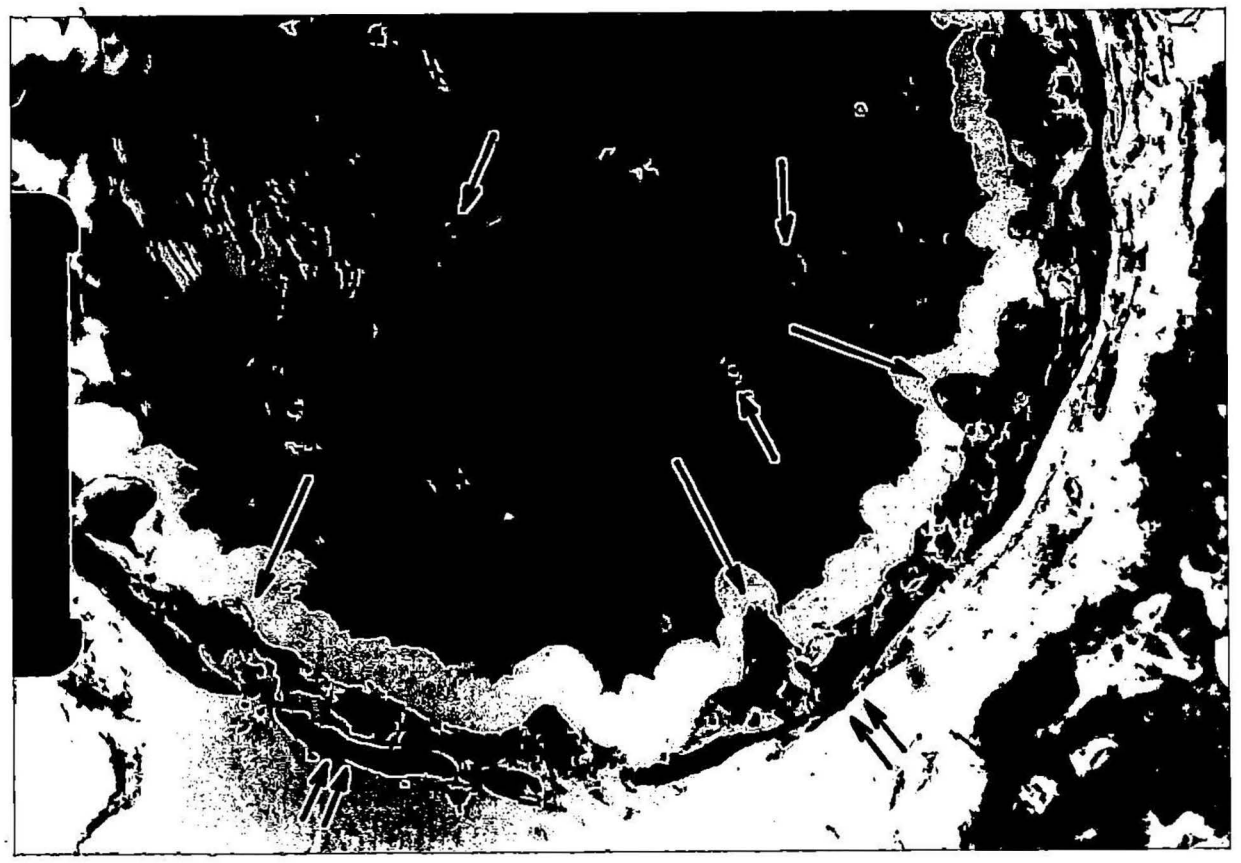

Fig. 6-21: En esta sección se observa un área nodular de diente adulto en cuya porción periférica se aprecia la dentina patológica (flecha larga), que invade y destruye el tejido óseo periférico (doble flecha), reduciéndolo a pequeñas laminillas óseas, que representa el tejido oponente. Esta dentina, contiene múltiples canalículos dentinarios (flecha corta). (Bloque 4, coloración H-E, aumento 100X)

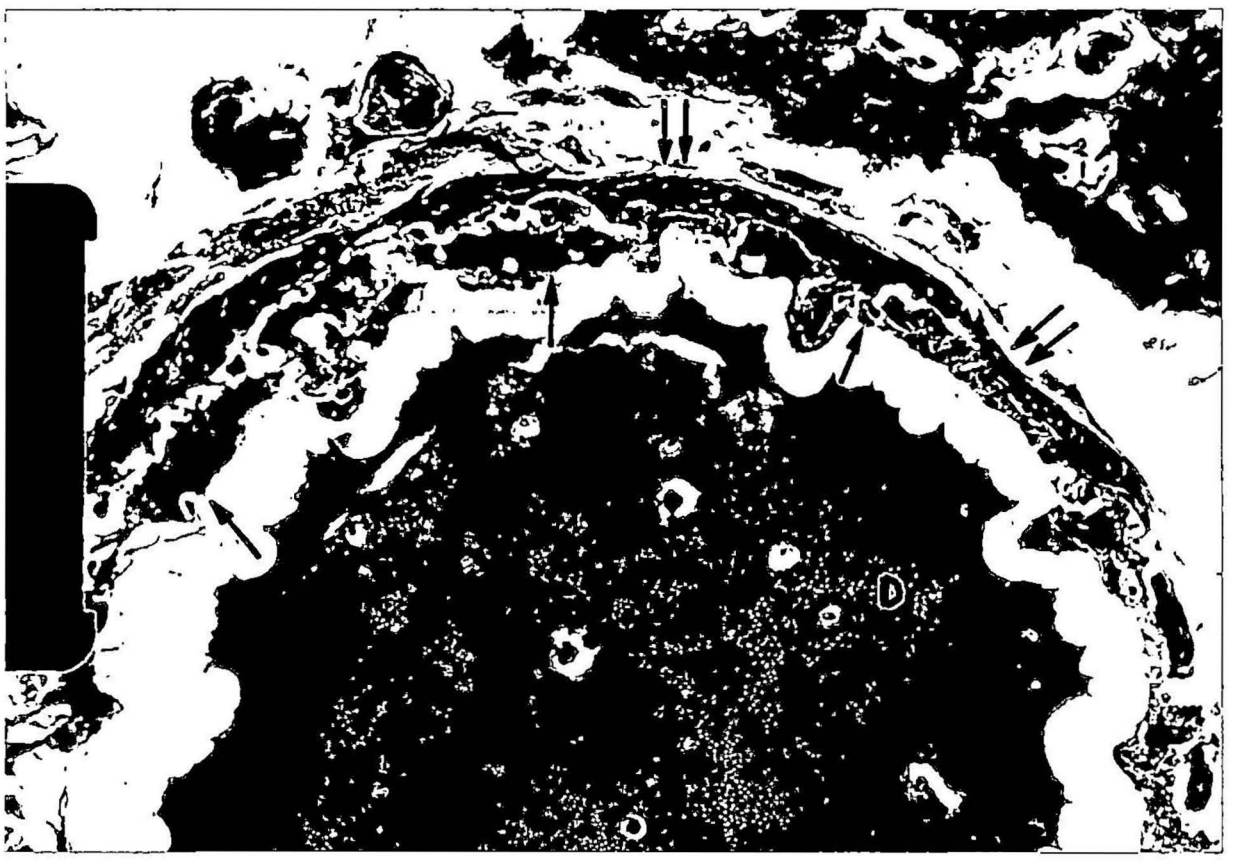

Fig. 6-22: Se observa un área nodular dentígera, compuesta de dentina tubular inmadura (D) de color verde oscuro, en cuya porción periférica se aprecia la dentina patológica (flecha), que invade y destruye el tejido óseo periférico (doble flecha), reduciéndolo a pequeñas laminillas óseas de color marrón oscuro. (Bloque 4, coloración Tricrómico de Masson, aumento 100X)

- **INFORME ANÁTOMO-PATOLÓGICO.**

Se recibieron 8 muestras quirúrgicas, correspondientes a fragmentos de tumoración maxilar superior izquierda, de una paciente de 22 años de edad, que refiere sensación dolorosa, a manera de pequeñas hincadas, a nivel del pómulo izquierdo, y además cefaleas esporádicas. Tiempo de enfermedad: aproximadamente 7 años, curso: progresivo, forma de inicio: incidioso.

Con respecto al ***bloque 1***, es notoria la proliferación del tejido dentinario, en casi todos los cortes observados. La dentina se muestra agrediendo el hueso alveolar adyacente, a expensas de un mayor crecimiento, en un patrón irregular. En trabéculas y nidos odontoblásticos de variada morfología y disposición espacial, muy similar al patrón irregular que muestran los odontomas complejos; como se puede observar en las figuras 6-6, 6-7, 6-8, 6-9, 6-10, 6-11, 6-12, y 6-13. En todas estas vistas el estroma es escaso.

Esta proliferación de la dentina es característica, ya que muestra estadíos intermedios de maduración, variando la tonicidad de la tinción de un rojo intenso a un azul claro, que denota la mayor o menor presencia de calcio y fibras colágenas en los tejidos; como se observa en las figs. 6-8, 6-9, 6-10, 6-11 y 6-12.

Sólo en algunas áreas, se ha podido observar la presencia de áreas degenerativas del tejido odontoblástico, mediante la condensación irregular de las trabéculas y nidos odontoblásticos, que se tiñen de un color marrón oscuro; como se observa en las figs. 6-14 y 6-15. El mayor aumento, ha

permitido observar la presencia de algunos signos de necrosis celular, como picnosis y cariorrexis, que se muestran claramente en la fig. 6-14.

Referente al ***bloque 2***, esta sección, a diferencia de la anterior, muestra todavía la presencia de trabéculas óseas, que se oponen al avance de la infiltración odontoblástica de la lesión; debido a esto, muestran cierta irregularidad en su disposición, como se puede observar en las figs. 6-17 y 6-18. En estas vistas, también se puede observar, un tejido conectivo laxo que se interpone entre las trabéculas óseas y los nidos odontoblásticos, escaso en algunas áreas y abundante en otras. En esta sección, la disposición irregular de los nidos odontoblásticos, es también muy similar a la que muestran los odontomas complejos.

Con respecto al ***bloque 3***, al igual que en los cortes del bloque 1, esta sección muestra también la presencia de nidos y trabéculas odontoblásticas, que se disponen en un patrón irregular, mostrando estadíos intermedios de maduración del tejido dentinario; como se muestra en las figuras 6-19 y 6-20. Además, a diferencia del bloque 1, esta sección muestra, sólo en algunas áreas, una mayor cantidad de tejido conectivo laxo.

Con referencia al ***bloque 4***, a diferencia de los bloques anteriores, esta sección muestra claramente áreas nodulares dentígeras, compuestas en su mayor parte por dentina tubular inmadura, que muestran un mayor orden en su disposición, muy semejante a dentículos; como se puede observar en las figuras 6-21 y 6-22. Estas áreas nodulares, muestran en sus

bordes, una mayor proliferación de dentina que invade y destruye el tejido óseo periférico, reduciéndolo a pequeñas laminillas óseas.

En resumen, el estudio de los cortes realizados de las áreas tumorales, ha permitido observar en algunas áreas, una escasa diferenciación celular de odontoblastos a ameloblastos, génesis citogénica, que confirma la variada naturaleza de la lesión principal. Estas lesiones, que se observan como una hiperplasia dentígera, en ningún momento y en los cortes realizados de las áreas topográficas del tumor, vecinas a estructuras alveolares, tratan por lo menos de formar estructuras dentarias normales (un desorden), y más bien actúan como factores de invasión, destruyendo el periodonto y el hueso circundante (testimonio originario). Solamente en los cortes realizados del bloque 4, se ha podido observar un mayor patrón de orden de los tejidos dentarios, a manera de pequeños dentículos.

Por otro lado, no podemos relacionarlo con otros tumores odontogénicos mixtos, porque no se ha encontrado estructuras transcisionales en estas áreas.

Finalmente, las estructuras halladas en los cortes realizados, permiten hacer el diagnóstico de un pequeño odontoma compuesto, delimitado por una cápsula bien definida de tejido conectivo y, un odontoma complejo grande, con características de invasividad, a expensas netamente de la dentina.

CAPÍTULO VII

DISCUSIÓN

VII. DISCUSIÓN.

El odontoma es un tumor de origen odontogénico, que muestra completa diferenciación de los componentes epitelial y mesenquimal del órgano dentario; resultando en ameloblastos y odontoblastos funcionales que forman esmalte, dentina y cemento. La aposición de estos tejidos dentarios puede ocurrir en variados patrones de anormalidad, dependiendo del estado de morfodiferenciación alcanzado por las células odontogénicas.

Esos tumores en los que todos los tejidos dentarios están representados en un patrón ordenado, de tal forma que la lesión resulte estar formada por múltiples estructuras semejantes a dientes, son designados odontomas compuestos; mientras que esas lesiones en donde todos los tejidos dentarios están representados en un patrón desordenado, son designados odontomas complejos.

Los odontomas son generalmente asintomáticos, aunque en ocasiones pueden presentarse algunos síntomas que adviertan su existencia, como por ejemplo: el dolor y la infección local. Por lo general, el dolor se produce por una neuropatía, causada por la presión que ejerce el odontoma sobre algún grupo de nervios; en otras ocasiones, ésta puede estar asociada a la infección local retrograda, producida por la exposición del tumor al medio oral; o también puede deberse al trauma oclusal, cuando estas lesiones tratan de hacer erupción, ubicándose hasta contactar con piezas antagonistas. Las molestias presentadas por la paciente, tales como: la sensación de pequeñas hincadas a nivel del pómulo izquierdo de la cara, y cefaleas esporádicas; son

un indicativo de la posible neuropatía que se estaba produciendo, como consecuencia del compromiso del área anatómica del nervio infraorbitario, por parte del odontoma; que en su porción superior llegó hasta los límites del piso de órbita, ocupando todo el seno maxilar de ese lado.

La ausencia de antecedentes de fiebre y posteriormente los hallazgos clínicos encontrados, descartan la posibilidad de una infección en la zona del tumor. Sin embargo, las causas de cefaleas, son atribuidas al hecho de que la paciente no recibió tratamiento inmediato, desde que se presentaron estos síntomas; que en todo momento fueron una molestia constante que provocaba la incomodidad de la paciente, e inclusive alteraba su estado emocional.

Debido a las características, de ser asintomáticos y de tener un crecimiento lento, los odontomas pueden alcanzar grandes dimensiones, como en el caso presentado. Estas lesiones crecen por expansión a expensas de los tejidos circundantes, no siendo invasivos, ni agresivos, y no mostrando alguna tendencia a la recidiva.

Aunque hasta la actualidad, todavía se desconoce el porque algunos odontomas, en ciertos pacientes, llegan a crecer mucho más que en otros; la responsabilidad de este mayor crecimiento, es atribuido a las características de citodiferenciación de las células mesenquimales, y por ende a los tejidos que de ellas derivan. Estas células llevan una carga genética, que les proporciona un potencial ilimitado de diferenciación y de crecimiento. Este potencial de crecimiento de las células mesenquimales, está a su vez asociado

íntimamente a su interacción con las células ectodérmicas, o los tejidos que de ellas derivan; y también a factores locales desencadenantes, como el trauma y la infección. Sin embargo, a pesar de que estos hechos muestran una capacidad de evolución de los odontomas, no son razón suficiente para considerarlos como tumores con crecimiento propio. Esto último, descarta el hecho de que sean verdaderas neoplasias, con capacidad propia de proliferación celular, sino más bien lesiones hamartomatosas cuyo crecimiento, está íntimamente asociado al proceso normal de odontogénesis y de erupción; es decir, existe la posibilidad de que puedan seguir creciendo mientras el paciente se encuentra en edad de crecimiento (aproximadamente en los hombres hasta los 25 años, y en las mujeres hasta los 22 años).

Algunos hechos que escapan a lo anteriormente mencionado, son las diferencias que existen en la patogénesis de ambos tipos de odontomas. Por ejemplo, el odontoma compuesto es un tumor más diferenciado que el odontoma complejo. Esta lesión puede presentar inclusive partes que se asemejan a pequeños dientes, con características histológicas muy parecidas a los tejidos dentarios normales. En cambio, el odontoma complejo muestra una mayor proliferación y desorden de los tejidos dentarios (especialmente de la dentina) con características histológicas aberrantes, que las diferencian claramente del tipo compuesto.

Al respecto se ha observado, como en el presente caso, que los odontomas complejos alcanzan grandes tamaños, a expensas de la proliferación de dentina displásica; que crece lentamente, desplazando estructuras anatómicas vecinas. Este hecho y las características clínicas

presentadas por el odontoma complejo, lo relaciona con otros tumores odontogénicos mixtos, como el fibroma ameloblástico y el fibro-odontoma ameloblástico.

Finalmente, aunque no se encontraron datos importantes en la historia familiar de la paciente, como para relacionar este caso de odontomas con el Síndrome de Gardner; debido a sus características de transmisión autosómica recesiva, no se descarta todavía su posible presencia en los miembros menores de la familia; más aún a raíz de que estas lesiones alcanzan su mayor desarrollo con el proceso normal de odontogénesis y la erupción.

CAPÍTULO VIII

CONCLUSIONES

VIII. CONCLUSIONES.

1. Los odontomas son malformaciones hamartomatosas, compuestas de una mixtura anormal de tejidos dentarios, con un exceso de uno o más de esos tejidos. Son tumores odontogénicos mixtos de comportamiento benigno, compuestos de tejidos de origen epitelial y mesenquimatoso, que muestran un alto grado de diferenciación celular.

2. Los odontomas se clasifican en dos entidades patológicas bien definidas: el odontoma compuesto y el odontoma complejo. Esta clasificación es arbitraria y está basasa en el grado de organización de los tejidos dentarios.

3. El odontoma complejo es una malformación hamartomatosa, en el que todos los tejidos dentarios están representados, mostrando un mayor o menor patrón de desorden.

4. El odontoma compuesto es una malformación, en el que todos los tejidos dentarios están representados, mostrando un mayor patrón de orden que el odontoma complejo. De tal forma, que la lesión consiste de múltiples estructuras semejantes a dientes.

5. Los odontomas no muestran predilección por raza, nivel socio-económico y/o área geográfica.

6. Dentro del grupo de tumores y lesiones odontogénicas, el odontoma es el tumor o malformación odontogénica más común, seguida por el ameloblastoma y el mixoma. A su vez, el odontoma compuesto es más frecuente que el odontoma complejo.

7. Los odontomas muestran una ligera predilección por el género. El odontoma compuesto es más frecuente en el sexo masculino; a diferencia de ello, el odontoma complejo es más frecuente en el sexo femenino.

8. Los odontomas se originan durante el desarrollo normal de ambas denticiones; siendo por lo tanto, tumores de la primera y segunda décadas de la vida, con una ligera predominancia en ésta última. Pueden ser hallados en cualquier edad, en un rango de 2 a 74 años, siendo el grupo de edad más afectado el de los 11 a 15 años de edad.

9. Los odontomas afectan por igual a ambos maxilares. El odontoma compuesto es frecuentemente hallado en la región anterior del maxilar; en cambio, el odontoma complejo es más frecuente ser hallado en las regiones posteriores de la mandíbula, seguido por las regiones posteriores del maxilar.

10. Aunque la etiología exacta de los odontomas es aún desconocida, ésta es atribuida a factores ambientales locales como, el trauma y la infección; y a factores intrínsecos, como la herencia y la mutación genética.

11. Aunque todavía se desconoce la patogénesis exacta de los odontomas, la teoría más aceptable, es que estos se forman a partir del órgano del esmalte o de la lámina dental, en lugar de un diente normal; o también a partir de una lámina supernumeraria asociada con el folículo de un diente no erupcionado.

12. La patogénesis del odontoma complejo está íntimamente relacionada con la patogénesis del fibroma ameloblástico y el fibro-odontoma ameloblástico.

13. Los odontomas tienen un crecimiento lento, no infiltrativo, a expensas de los tejidos circundantes. No son localmente invasivos y no muestran alguna tendencia a la recidiva; por lo cual son asintomáticas y pueden pasar inadvertidas por mucho tiempo.

14. Por lo general están asociados con la impactación, retención o ausencia de piezas dentarias. Estos hechos son motivos para sospechar su presencia.

15. Los odontomas pueden alcanzar considerables tamaños, comprometiendo más de una región de los maxilares, e inclusive llegando a ser erupción con la dentición normal. Esta es una propiedad del tipo complejo.

16. Los odontomas pueden presentarse asociados con otros tumores odontogénicos, como por ejemplo con el tumor odontogénico epitelial

calcificante, el tumor odontogénico adenomatoide, el quiste dentígero, el quiste folicular y el quiste odontogénico calcificante.

17. La mayoría de odontomas son descubiertos a través de exámenes radiográficos de rutina. El odontoma compuesto se observa como un foco o multitud de masas radiópacas, compatibles con estructuras calcificadas que tienen la configuración de pequeños dientes malformados; esta imagen suele estar rodeada por un halo radiolúcido, compatible con una cápsula fibrosa. A diferencia de lo anterior, el odontoma complejo suele observarse como una masa irregular de variada radiópacidad.

18. Microscópicamente los odontomas se caracterizan por presentar un alto grado de diferenciación celular, y por estar compuestos de dentina, esmalte, cemento y pulpa. Estos tejidos pueden presentar grados variables de desorganización, que determinan la diferencia entre ambos tipos de odontomas. Dependiendo del grado de madurez de la lesión, es común encontrar áreas en distintos niveles de calcificación.

19. Los odontomas no se biopsian y son tratados quirúrgicamente. Debido a que son tumores odontogénicos benignos, la enucleación conservadora es la técnica quirúrgica de elección.

CAPÍTULO IX

RECOMENDACIONES

IX. RECOMENDACIONES.

1. Realizar estudios epidemiológicos en nuestro país, que permitan conocer la prevalencia e incidencia de los odontomas y, otros tumores odontogénicos; de tal forma que esto permita, estimar la distribución poblacional de estas lesiones según áreas geográficas.

2. Realizar necesariamente, como parte del diagnóstico, exámenes radiográficos de los maxilares. Esto permitirá el diagnóstico temprano de los odontomas y otros tumores de los maxilares, mediante el hallazgo radiográfico, ya que muchas de estas lesiones son asintomáticas durante su fase inicial de crecimiento.

3. Las muestras quirúrgicas de tumores maxilares, deben ser siempre remitidas a un patólogo de la especialidad. Debido a que en ocasiones, estas lesiones pueden presentarse en forma combinada, e incluir dentro de una misma lesión distintas áreas de degeneración y proliferación celular, inclusive transformación sarcomatosa.

4. En los pacientes que presentan odontomas múltiples, en distintas áreas de los maxilares, insistir en la elaboración de la historia clínica familiar; para descartar la presencia del Síndrome de Gardner.

5. A pesar de que los odontomas no recidivan, la presentación asociada de éstos con lesiones ameloblásticas, como el fibro-odontoma ameloblástico y el odonto-ameloblastoma; las hacen altamente recidivantes. En estos

casos se debe realizar un cuidadoso seguimiento de la evolución del paciente.

CAPÍTULO X

BIBLIOGRAFÍA

X. BIBLIOGRAFÍA.

1. **ABRAMOVICH, A.:** *Histología y Embriología Dentaria, Cap. IX: Odontogénesis (165-87)*

2. **ABRAMS, A. M. and HOWELL, F. V.:** The calcifyng odontogenic cyst: report of four cases. *Oral Surgery. Oral Medicine. Oral Pathology*, 25, 594, 1968.

3. **AKIYAMA, Y., ABE, M., ODA, H., SHIBATA, H., HINOSHITO, M. and KAMEYAMA, Y.:** Large odontoma of the left maxilla: report of a case. *Aichi Gakuin Daigaku Shigakkai Shi*, 27:2, 519-23, Jun 1989.

4. **AL SAHHAR, W. F. and PUTRUS, S. T.:** Erupted odontoma. *Oral Surgery*, 59, 225, 1985.

5. **BODIN, I., JULIN, P. and THOMPSSON, M.:** Odontomas and their pathological sequels. *Dentomaxillofacial Radiology*, 12, 109-114, 1983.

6. **BODNER, L., OBERMAN, M. and SHTEYER, A.:** Mental nerve neuropathy with compound odontoma. *Oral Surgery. Oral Medicine. Oral Pathology*, 63:6, 658-60, Jun 1987.

7. **BOUQUOT, J. E. and LENSE, E.C.:** The beginning of oral pathology. *Oral Surgery. Oral Medicine. Oral Pathology*, 78:3, 343-50, Sep 1994.

8. **BUDNICK, S. D.:** Compound and complex odontomas. *Oral Surgery. Oral Medicine. Oral Pathology*, 42, 501-506, 1976.

9. **CAHN, L. R. and BLUM, T.:** Ameloblastic odontoma, case report critically analyzed, *J. Oral Surgery*, 10: 169-70, 1952.

10. **CATON, R. B., MARBLE, H. Jr. and TOPAZIAN, R. G.:** Complex odontoma in the maxillary sinus. *Oral Surgery*, 36:5, 658-62, Nov 1973.

11. **CLAYMAN, G.L. and MARENTETTE, L.:** Complex odontoma of the maxillary sinus with a complete dentition. *Otolaryngol. Head Neck Surg.*, 101:5, 581-3, Nov 1989.

12. **COBOS, L.:** Compound and complex odontomas, *Odontología Chilena*, 15: 33, 1966.

13. **DALEY, T. D., WYSOCKI, G. P. and PRINGLE, G. A.:** Relative incidence of odontogenic tumors and oral and jaws cysts in a Canadian population. *Oral Surgery. Oral Medicine. Oral Pathology*, 77, 276-280, 1994.

14. **De VISSCHER, J. G.:** Compound odontoma with displaced toothbuds: report of case with four-year follow-up. *J. Oral Surgery*, 39: 359, 1981.

15. **DUNN, W. P.:** Large complex odontoma of the maxilla. *J. Oral Surg.*, 34, 547-60, 1976.

16. **EVERSOLE, L. R., TOMICH, C. E. and CHERRICK, H. M.:** Histogenesis of odontogenic tumors. *Oral Surgery. Oral Medicine. Oral Pathology*, 32, 569-581, 1971.

17. **FABRIS, G. A., FERRETI, S., BALDERI, A. TROMBELLI, L. and CALURA, G.:** Mixed odontogenic tumors. Studies on the significance of correlations between ameloblastic fibro-odontoma and odontoma, *Minerva Stomatology*, 40:3, 167-73, 1991.

18. **GARDNER, D. G.:** The mixed odontogenic tumors. *Oral Surgery. Oral Medicine. Oral Pathology*, 58, 166-168, 1984.

19. **GARDNER, D.G.:** Concept of hamartomas its prevalence to pathogenesis of odontogenic lesions. *Oral Surgery*. 45, 884-6, 1978.

20. **GIUNTA, J. L. and KAPLAN, M. A.:** Peripheral, soft tissue odontomas. *Oral Surgery. Oral Medicine. Oral Pathology*, 69, 406-411, 1990.

21. **GOLDBERG, H. et al.:** Cystic complex composite odontoma: report of 2 cases, *Oral Surgery. Oral Medicine. Oral Pathology*, 51:16, 1981.

22. **GOMEL, M. and SECKIN, T.:** An erupted odontoma: case report. *J. Oral Maxillofac. Surg.*, 21:9, 999-1000, September 1989.

23. **GONZALES, E. and CARREÑO, J.:** Electron microscopic study of a case of compound odontoma in a adolescent. *Av. Odontoestomatol.*, 7:3, 157-62, March 1991.

24. **GORLIN , R. J. and GOLDMAN, H. M.:** *Thoma's Oral Pathology*, C. V. Mosby Company, vol. 1, 6ta Edición, St. Louis, 1970.

25. **GOULD, J. F.:** Complex odontoma: three-year follow-up of tooth movement. *Oral Surgery*, 45:2, 175-7, February 1978.

26. **GÜNHAN, O., EVERSEN, G., RUACAN, S., et al.:** Odontogenic tumors. A series of 409 cases. *Australian Dental Journal*, 35, 518-522, 1990.

27. **HANSEN, L. S. and FICARRA, G.:** Mixed odontogenic tumors: Analysis of 23 new cases. *Head and Neck Surgery*, 10, 330-343, 1988.

28. **HILLMANN, G. and DONATH, K.:** Clinical course, histology and prognostic assessment of odontomas. *Dtsch. Zahnarztl. Z.*, 46:1, 68-70, January 1991.

29. **HITCHIN, A. D.:** The etiology of the calcified composite odontomes: a case report, *British Dental Journal*, 130:475, 1971.

30. **HOOPER, F. E.:** A pedunculated complex composite odontoma. *Br. Dent. J.*, 128, 181-4, 1970.

31. **INSTITUTO NACIONAL DE ESTADÍSTICA E INFORMÁTICA:** *Censo Nacional: IX de Población y IV de Vivienda, Departamento de Ica*, 1993.

32. **KATZ, R.W.:** An analysis of compound and complex odontomas. *ASDC J. Dent. Child,* 56:6, 445-9, Nov-Dec 1989.

33. **KAUGERS, G. E., MILLER, M. E. and ABBEY, L. M.:** Odontomas. *Oral Surgey. Oral Medicine. Oral Pathology*, 67, 172-176, 1989.

34. **KEREBEL, B. and KEREBEL, L.M.:** Ghost cells in complex odontoma: a light microscopic and SEM study. *Oral Surgery. Oral Medicine. Oral Pathology*, 59:4, 371-8, Apr 1985.

35. **KEREBEL, L.M. and KEREBEL, B.:** Dysplastic enamel in odontoma: a light microscopic, microradiographic and SEM study. *J. Oral Pathology,* 13, 137-46, 1984.

36. **KESZLER, A. and GUGLIELMOTTI, M. B.:** Calcifying odontogenic cyst associated with odontoma: report of two cases. *J. Oral Maxillofac. Surg.*, 45:5, 457-9, May 1987.

37. **KITANO, M., TSUDA-YAMADA, S., SEMBA, I., MIMURA, T. and NOZOE, E.:** Pigmented ameloblastic fibro-odontoma with melanophages. *Oral Surgery. Oral Medicine. Oral Pathology,* 77,271-275, 1994.

38. **KRAMER, I. R. H., PINDBORG, J. J. and SHEAR, M.:** *Histological Typing of Odontogenic Tumors. Wold Health Organization. International Histological Classification of Tumors,* 2nd edn. Berlin, Springer, 16-21, 1992.

39. **LASKIN, D. M.:** *Cirugía Bucal Maxilo Facial,* Edit. Médica Panamericana, 1ra. Edic., Buenos Aires, 1987.

40. **LAWSON, W., ABACI, I. F. and ZACK, F. G.:** Studies on melanocytes. *Oral Surgery. Oral Medicine. Oral Pathology*, 42, 375-380, 1976.

41. **LEDESMA-MONTES, C., PEREZ-BACHE, A. and GARCES-ORTIZ, M.:** Gingival compound odontoma. *Int. J. Oral Maxillofac. Surg.*, 57:4, 296-7, Aug. 1996.

42. **LEVY, B. A.:** Effects of experimental trauma on developing first molar teeth in rats, *J. Dent. Res.*, 47:323, 1968.

43. **LEVY, B. A.:** Ghost cells and odontomas. *Oral Surgery. Oral Medicine. Oral Pathology*, 36, 851-855, 1973.

44. **LOPEZ-AREAL, L., SILVESTRE DONAT, F. and GIL LOZANO, J.:** Compound odontoma erupting in the mouth: 4 year follow-up of a clinical case. *J. Oral Pathol. Med,*, 57:6, 285-8, Jul. 1992.

45. **MARCOVE, R.C.:** *The Surgery of Tumors Bone and Cartilage, Cap. 23: Tumors and tumor-like lesions of the jaws (241-61) and Cap. 24: Surgical treatment of tumor of the jaws (263-72)*, Edit. Interamericana - Mc Graw Hill, 3rd Edic., Toronto-Canada, 1992.

46. **MARTINEZ, G. A. and MOLINA J. L.:** Eruption of complex odontoma in the oral cavity. *Pract. Odontol.*, 25:2, 63-4, Oct. 1990.

47. **MAXWELL, M. R. and BLACKSTONE, C. H.:** Odontoma of the maxillary sinus. *J. Oral Surgery*, 10:22, 1952.

48. **Mc DONALD-JANKOWSKI, D.S.:** Odontomas in a Chinese population. *Dentomaxillofac. Radiol.*, 57:4, 186-92, Sep. 1996.

49. **MORNING, P.:** Impacted teeth in relation in odontomas, *Int. J. Oral Surg.*, 9:81, 1980.

50. **MOSQUEDA, A., LEDESMA, C., CABALLERO, S., PORTILLA, J., RUIZ, G. L. and MENESES, A.:** Odontogenic tumors in Mexico: a collaborative retrospective study of 349 cases. *Oral Surgery. Oral Medicine. Oral Pathology*, 84:6, 672-5, Dec 1997.

51. **MURAKAMI, A., SHINTANI, S., IZUMITANI, A., OOSHIMA, T., SOBUE, S. and ISHIDA, T.:** A case of a calcifying odontogenic cyist associated with

odontoma inducing impaction of a deciduos tooth. *Shoni Shikagaku Zasshi*, 29:1, 181-5, 1991.

52. **NG, K.H. and SIAR, C.H.:** A clinicopathologic study of odontomas: Malaysian findings. *J. Nihon Univ. Sch. Dent.*, 39:4, 171-5, Dec 1997.

53. **NOLLA, C.M.:** The development of permanent teeth. *J. Dent. Child.*, 27, 254-66, 1960.

54. **O'GRADY, J. F., RADDEN, B. G. and READE, P. C.:** Odontomes in a Australian population. *Australian Dental Journal*, 32, 196-199, 1987.

55. **ODUKOYA, O.:** Odontogenic tumors: analysis of 289 Nigerian cases. *J. Oral Pathol. Med.*, 26:10, 454-7, Nov 1995.

56. **OLIVEIRA, J. A., da SILVA, C., COSTA, I. and LOYOLA, A. M.:** Calcifyng odontogenic cyst in infancy: report of case with compound odontoma. *ASDC J. Dent. Child.*, 21:1, 70-3, Jan-Feb 1995.

57. **OR, S. and YÜCETAS, S.:** Compound and complex odontomas. *International Journal Oral Maxillofac. Surg.*, 16, 596-9, 1987.

58. **ORTEGA, J., ROBERTSON, J. P. and MANZANO, E. M.:** Complex compound odontoma cyst eruption. *Pract. Odontol.*,25:4, 52-4, April 1990.

59. **OWENS, B.M., SCHUMAN, N., MINCER, H., TURNER, J. and OLIVER, F. M.:** Dental odontomas: a retrospective study of 104 cases. *J. Clin. Pediatr. Dent.*, 21:3, 261-4, Spring 1997.

60. **OWENS, B.M., SCHUMAN, N., PLISKE, T.A. and CULLEY, W.L.:** Compound composite odontoma associated with an impacted cuspid. *J. Clin. Pediatr. Dent.*, 25:4, 293-5, Summer 1995.

61. **PARASCANDALO, S., RUSCIANO, A., FLORIO, F., SAVIANO, M. and**

TARALLO, F.: The simultaneous presence of a odontoma and a follicular cyst in a anatomical proximity. *Minerva Stomatology*, 25:9, 729-33, September 1990.

62. **PHILIPSEN, H. P., REICHART, P. A. and PRAETORIUS, F.:** Mixed odontogenic tumours and odontomas. Considerations on interrelationship. Review of the literature and presentation of 134 new cases de odontomas, *Oral Oncology*, 33, 2, 86-89, 1997.

63. **PIACENTINI, C., MARCHETTI, C., MENGHINI, P. and RIZZO, S.:** Light and electron microscopy observations on different tissues of a complex odontoma, *Bull. Group Int. Rech. Sci Stomatol. Odontol.*, 57 (3-4), 147-53, 1992.

64. **PIATELLI, A. and TRISI, P.:** Ghost cells in compound odontoma: a study of undemineralized material. *Bull. Group Int. Rech. Sci Stomatol. Odontol.*, 34:5, 145-9, December 1991.

65. **PIATELLI, A. and TRiSI, P.:** Morphodifferentiation and histodifferentiation of the dental hard tissues in compound odontoma: a study of undemineralized material, *J. Oral Pathol. Med.*, 21:8, 340-2, 1992.

66. **PIATELLI, A., PERFETTI, G. and CARRARO, A.:** Complex odontoma as a periapical and interradicular radiopacity in a primary molar. *J. Endod.*, 57:3, 561-3, 1996.

67. **PIATELLI, A., SCARANO, A. and PIATELLI, M.:** Calcifying odontogenic cyst associated with compound odontoma: a study on undemineralized material. *Bull. Group Int. Rech. Sci Stomatol. Odontol.*, 25:3-4, 105-9, Sep-Oct 1995.

68. **PINDBORG, J. J.:** *Pathology of the Dental Hard Tissues*. Copenhagen, Munksgaard. 388-391, 1970.

69. **PINDBORG, J. J. and CLAUSEN, F.:** Classification of odontogenic tumors.

Acta Odontológica Scandinava, 16: 293, 1958.

70. **PINDBORG, J.J., KRAMER, I.R.H. and TORLONI, H.:** *Histological Typing of Odontogenic Tumors, Jaw Cysts, and Allied Lesions. International Histological Classification of Tumors*, N^0 5, Genova, World Health Organization, 1971.

71. **POUYAT, X., BALLON, G. and JOBARD, P.:** Should an odontoma be considered as a developing tumor?. *Rev. Stomatol. Chir. Maxillofac.*, 86:4, 224-8, 1985.

72. **REGEZI, J. A. and SCIUBBA, J. J.:** *Patología Bucal*. Edit. Interamericana- Mc Graw Hill, 1$^{ra.}$ Edición, México, 1991.

73. **REGEZI, J. A., KERR, D. A. and COURTNEY, R. M.:** Odontogenic tumors: analysis of 706 cases. *Journal of Oral Surgery*, 36, 771-778, 1978.

74 **RIES CENTENO, G., MULLER, E., and BOUZERQUE, P.:** *Cirugía Bucal*, Edit. El Ateneo, 9na Edic., Buenos Aires, 595-608, 1987.

75. **ROSE, L. F.:** *Internal Medicine for Dentistry*, W. B. Saunders Company, 2nd edición, Philadelphia-USA, 891, 1093; 1986.

76. **SANCHEZ, J., SANCHEZ, M.L. and ESPERON, L.:** Compound complex odontoma (transitional): report of a case. *Pract. Odontol.*, 9:8, 22-4, 26, 30, August 1988.

77. **SANTANA, J.:** *Atlas de Patología del Complejo Bucal*, Editorial Científico-Técnica, 1$^{ra.}$ Edición, La Habana, 1985.

78. **SEDANO, H. and PINDBORG, J. J.:** Ghost cell epithelium in odontomas. *Journal of Oral Pathology*, 4, 27-30, 1975.

79. **SEKINE, J., KITAMURA, A., UENO, K., INOKUCHI, T.,TAKAHASHI, H. and OKABE, H.:** Delayed eruption of a permanent molar associated with a

complex odontoma: report of case. *ASDC J. Dent. Child.*, 43:5, 299-301, Jul-Aug 1996.

80. **SERIO, F.G. and LEVY, B.A.:** Erupted compound odontoma. Review and report of case. *Ann. Dent.*, 46, 41-2, 1987.

81. **SHAFER, W., HINE, M., LEVY, B. and TOMICH, C.:** *Tratado de Patología Bucal, Cap. 4: Quistes y tumores odontogénicos (309-18),* Nueva Edit. Interamericana, 4ta Edic., México, 1986.

82. **SHATZ, A. and CALDERON, S.:** Complex odontoma in the maxillary sinus. An unusual presentation. *Ann. Dent.*, 46:2, 38-40, Winter 1987.

83. **SHIRA, R. B.:** Gardner's syndrome with an unusual fibro-osseous lesion ofthe mandible. *Oral Surgery. Oral Medicine. Oral Pathology*, 49:6, 477-86, Jun 1980.

84. **SLOOTWEG, P. J.:** An analysis of the interrelationship of the mixed odontogenic tumors—ameloblastic fibroma, ameloblastic fibro-odontoma, and the odontomas. *Oral Surgery. Oral Medicine. Oral Pathology*, 51, 266-276, 1981.

85. **SLOOTWEG, P. J. and RADEMAKERS, H.P.M.:** Inmature complex odontoma: a light and electron microscopic study with reference to eosinophilic material and epithelio-mesenchymal interaction. *J. Oral Pathology.* 12, 103-116, 1983.

86. **SOLARES, R.:** Compound composite odontoma. Report of two cases. *Rev. Asociación Dental Mexicana*, 46:1, 7-10, Jan-Feb 1989.

87. **SPOUGE, J. D.:** Odontogenic tumors. Part I: A unitarian concept. *Oral Surgery*, 24: 392, 1967.

88. **SWAN, R. H.:** Odontomas. *J. Periodontol.*, 25:12, 856-60, Dec 1989.

89. **TAKEDA Y. and YAMAMOTO, H.:** Melanin pigment in ghost cells of a complex odontoma. *Journal of Nihon University School of dentistry*, 31, 502-506, 1989.

90. **TAKEDA, Y, SUZUKI, A., KURODA, M. and YAMAZAKI, Y.:** Melanin pigment in complex odontoma. *Int. J. Oral Maxillofac. Surg.*, 40:2, 222-6, Apr 1987.

91. **TAKEDA, Y.:** Duct-like structures in odontogenic epithelium of compound odontoma. *Journal of Oral Pathology and Medicine*, 20, 184-186, 1991.

92. **TAKEDA, Y.:** So-called "immature dentinoma": a case presentation and histological comparison with ameloblastic fibrodentinoma. *Journal of Oral Pathology and Medicine*, 23, 92-96, 1994.

93. **TEN CATE, R. H.:** *Histología Oral, desarrollo, estructura y función, Cap. 5: Relaciones entre el epitelio y el mesénquima (109-20),* Edit. Médica Panamericana, 2da. Edic., Buenos Aires, 1986.

94. **THOMA, K. H. and GOLDMAN, H.:** Odontogenic tumors: Classification based on observations of epitelial mesenchymal and mixed varieties, *Am. J. Pathol.*, 22, 433-71, 1946.

95. **THOMPSON, R. D., HALE, M. L. and Mc LERAN, J. H.:** Multiple compound composite odontomas. *Journal of Oral Surgery*, 26, 478-480, 1968.

96. **TOIDA, M., ISHIMARU, J. and TATEMATSU, N.:** Calcifyng odontogenic cyst associated with compound odontoma: report of a case. *J. Oral Maxillofac. Surg.*, 21:3, 77-81, Jan 1990.

97. **TRODAHL, J. N.:** Ameloblastic fibroma: a survey of cases from the Armed Forces Institute of Pathology. *Oral Medicine. Oral Pathology. Oral Surgery*, 33: 547-58, 1972.

98. **VALDERRAMA, L.S.:** Dentigerous cyst with intracystic adenomatoid

odontogenic tumor and complex odontoma. *J. Philipp Dent. Assoc.*, 41:3, 35-41, Jan 1989.

99. **WU, P.C. and CHAN, K.W.:** A survey of tumors of the jawbones in Hong Kong Chinese: 1963-1982. *Br. J. Oral Maxillofac. Surg.*, 23, 92-102, 1985.

CAPÍTULO XI

ANEXOS

HOSPITAL CENTRAL
FUERZA AEREA DEL PERU
SECCION ANATOMIA PATOLOGICA

REPORTE ANATOMOPATOLOGICO

02 MARZO 98

FISO:627-8

PACHAS YATACO GLADYS HC.608171-D 22F CASO:098.55831

RECIBIDO : 24-02-98
REPORTADO : 02-03-98

MUESTRA REMITIDA: Tumoración maxilar superior izquierdo

DIAGNOSTICO ANATOMOPATOLOGICO:

Tumoración maxilar superior izquierdo:
ODONTOMA COMPLEJO

DESCRIPCION MACROSCOPICA:
Se reciben 4 fragmentos de tejido el mayor mide 2x1.5x1cm. y el menor 1.3x0.7x0.5cm. de aspecto duro que incluye aparentemente piezas dentales de consistencia dura.
Se incluyen cortes representativos previo descalcificacion.

PATOLOGO:

El Jefe de la Sec. Anatomía Patológica
Coronel FAP. Med Patológo
EBERT TORRES CASTILLO
O-9490584-O CMP: 10149

PACHAS YATACO GLADYS HC.608171-D 22F CASO:098.55831

HOSPITAL CENTRAL DE LA FUERZA AEREA DEL PERU, LIMA-PERU

REPORTE ANATOMOPATOLOGICO

HOSPITAL CENTRAL FAP — DENTAL

DENTAL

MEDICO: _____

TECNICO: _____

CITA : DIA : ____/____/____ HORA: _____

CODIGO : _____ No. PLACAS: _____

AMBULATORIO ( ) HOSPITALIZACION ( )

CAMA No.: _____ No. REGISTRO: _____

PACHAS YATACO GLADYS OSI
APELLIDO Y NOMBRE DEL PACIENTE PARENTESCO

EDAD : 22 AÑOS SEXO : F HIST.CLIN.: 608171

SO3 SEBASTIAN TORRES LUIS
GRADO. APELLIDOS Y NOMBRES DEL GARANTE

N.S.A.: 00826 UNIDAD: HRCT TARIFA: 1

DEPARTAMENTO DE RADIOLOGIA

RADIOLOGIA ☐ TOMOGRAFIA ☐ ECOGRAFIA ☐ MED. NUCLEAR ☐

EXAMEN SOLICITADO Tomografía Axial Computarizada

DATOS CLINICOS: Deformación Tumoral. Macizo Facial Izquierdo, Zona Malar. refiere ± 2 años. no Aumento de volumen, no molestias.
Ex. Intra oral = Ausencia congenita de Piezas Dentarias correspondiente a la zona.
Deformación Tejido blando fibroso de 4 x 4., deformación de rebord alveolar

RECEPCION
T.A.C. : 00328
Día: 23/1/98 Hora: 3 Pm
Descartar. compromiso de tejo mayor

23/1/98
FECHA

Coronel MC Alfonso Torres
ALFONSO TORRES CARRILLO
C-928571-0
MEDICO QUE SOLICITA

INFORME/RESPUESTA

RECEPCION
T.A.C. : 00328
Día: Hora:

EXISTE UNA FORMACION EXPANSIVA DE DENSIDAD ELEVADA, HETEROGENEA DE CONTORNOS IRREGULARES QUE AL PARECER SE INCICIAN EN LA ARCADA DENTARIA SUPERIOR CON COMPONENTES OSTEOLITICOS Y QUE AVANZA INVADIENDO PARCIALMENTE NO SOLAMENTE EN EL SENO MAXILAR SINO LA FOSA NASAL DEL LADO CORRESPONDIENTE. HAY VARIOS ELEMENTOS DENTARIOS QUE APARECEN DESPLAZADOS PERO SIN MAYOR DEFORMACION.
DISCRETO AUMENTO DE VOLUMEN EN LAS REGIONES BALNDAS.
CONSIDERAMOS COMO PRIMERA POSIBILIDAD LAS ALTERACIONES SEAN DEBIDAS A UNA DISPLASIA FIBROSA.

23-01-98

CONCLUSION:

El Jefe del Dpto. de Radiología
Médico FAP Radiólogo
Dr. DAVID ALFARO LOSSIO
C.M. C-7434073-0

/ /
FECHA

FIRMA