



Universidad Nacional Mayor de San Marcos

Universidad del Perú. Decana de América

Facultad de Odontología

Unidad de Posgrado

**Planificación estomatológica en pacientes con
cardiopatía congénita**

REPORTE CLÍNICO

Para optar el Título de Segunda Especialidad Profesional en
Odontopediatría

AUTOR

Edgar Máximo REMÓN TORRES

Lima, Perú

2017



Reconocimiento - No Comercial - Compartir Igual - Sin restricciones adicionales

<https://creativecommons.org/licenses/by-nc-sa/4.0/>

Usted puede distribuir, remezclar, retocar, y crear a partir del documento original de modo no comercial, siempre y cuando se dé crédito al autor del documento y se licencien las nuevas creaciones bajo las mismas condiciones. No se permite aplicar términos legales o medidas tecnológicas que restrinjan legalmente a otros a hacer cualquier cosa que permita esta licencia.

Referencia bibliográfica

Remón E. Planificación estomatológica en pacientes con cardiopatía congénita [Reporte clínico de segunda especialidad]. Lima: Universidad Nacional Mayor de San Marcos, Facultad de Odontología, Unidad de Posgrado; 2017.

254



UNIVERSIDAD NACIONAL MAYOR DE SAN MARCOS
(Universidad del Perú, DECANA DE AMÉRICA)

FACULTAD DE ODONTOLÓGIA

UNIDAD DE POSGRADO

N° 011-FO-UPG-2017

ACTA DEL EXAMEN DE CAPACITACIÓN PROFESIONAL ✓

173


En la ciudad Universitaria, Unidad de Posgrado, Facultad de Odontología de la Universidad Nacional Mayor de San Marcos, siendo las 12:00 horas del jueves 23 de febrero de 2017, se reunieron los Miembros del Jurado de Examen de Titulación en el salón de consejo de la Facultad para llevar a cabo el Examen de Capacitación Profesional de la **C.D. EDGAR MÁXIMO REMÓN TORRES**, referente al Reporte Clínico "**PLANIFICACIÓN ESTOMATOLÓGICA EN PACIENTES CON CARDIOPATÍA CONGÉNITA**" para obtener el Título de Segunda Especialidad Profesional en Odontopediatría. ✓

El Jurado en pleno, luego de evaluar las respuestas al interrogatorio del Examen de Capacitación emitió el calificativo de:

<u>Muy Bueno</u>	<u>18</u>	<u>Dieciocho</u>
Escala	Número	Letras

El Presidente del Jurado de Examen de Titulación, en virtud de los resultados favorables, recomienda que la Facultad proponga que la Universidad le otorgue el Título de Segunda Especialidad Profesional en Odontopediatría a la **C.D. EDGAR MÁXIMO REMÓN TORRES**.

Siendo las 13h, concluyó el acto académico, por lo cual los Miembros del Jurado de Examen de Titulación dan fe de lo actuado, firmando la presente Acta por cuadruplicado.


 Esp. ROSARIO LOAYZA DE LA CRUZ
 Presidenta


 Dr. Esp. GILMER TORRES RAMOS
 Miembro


 Esp. NEY PAREDES PAREDES
 Miembro

- Escala de calificación
- Excelente 20, 19
 - Muy bueno 18, 17
 - Bueno 16, 15
 - Aprobado 14
 - Desaprobado 13 o menos

DEDICATORIA

Para ti querido y siempre anhelado abuelito Máximo Remón Zea †, hombre ejemplar, que marcaste en nuestras vidas un antes y un después, para ti que mantuviste ese noble romance entre tus manos y la tierra para darnos hasta ahora cobijo, para ti que nos protegías de la tormenta cubriendo nuestros hombros con tu poncho nogal, para ti que con tu lento caminar nos mostraste la senda que hasta ahora nos guía en la vida, te extrañamos así como extraña la vida a la mano amiga para levantarse.

Para ti mi bella flor, la mujer más valiente y amorosa que conozco para ti abuelita Carolina Tenorio Martínez, para ti que con tus amables palabras, para ti que con tu fraterna mirada, fruto de los años y del dolor por tu hijo desaparecido, para ti que con tus fuertes manos magulladas por el frío, la tierra, la malesa y el tiempo sabes entregar amor a todos tus hijos y nietos.

AGRADECIMIENTO

Al mejor padre que un hijo podría desear, a ti mi viejito lindo Florentino Ferreol Remón Tenorio toda mi gratitud y veneración, a ti que con rectitud y moral sabes llevarme por el camino correcto, a ti que con diáfanos ojos me enseñas a vivir, tukuy sunquywan kullayki taytallay.

A mis dos madres Vicenta Torres Fernández † que desde el cielo y Flora Godoy Ochoa en la tierra me confortan..

A mis hermanos Max Albert, Max Michele, Jákelin Jessenia, Angie Florabel y el chucho, son el complemento exacto que un hermano podría pedir y que la vida podría ofrecer.

A Dayana por acompañarme y ser la cómplice que un hombre podría pedir, gracias por entenderme, por calmar mis enojos, por ser como eres.

Con todo el respeto y cariño del mundo a mis maestros de la especialidad de la Universidad Nacional Mayor de San Marcos y del Instituto Nacional de Salud del Niño y a mi maestro de la Universidad Nacional San "Luis Gonzaga de Ica" Enrique Cuba Greco †.

ÍNDICE

INTRODUCCIÓN	
I. OBJETIVOS.....	9
i. Objetivo general.....	9
ii. Objetivos específicos.....	9
II. MARCO TEÓRICO.....	10
i. Instrumentación con sistemas rotatorios.....	10
1) Reseña histórica y evolución.....	10
2) Principios generales de los sistemas rotatorios.....	15
2.1. Radiografía para el diagnóstico.....	15
2.2. Exploración del conducto radicular.....	15
2.3. Variación de conicidad.....	15
2.4. Variación de tercios.....	16
2.5. Cinemática de los movimientos.....	16
2.6. Velocidad.....	16
2.7. Torque o medida de la tendencia de una fuerza para producir rotación.....	17
2.8. Presión.....	17
3) El instrumento rotatorio.....	18
3.1. Conicidad.....	19
3.2. Superficie radial.....	21
3.3. Angulo de corte.....	22
3.4. Alivio de superficie radial.....	23
3.5. Angulo helicoidal.....	23
3.6. Distribución de masa metálica.....	24
3.7. Diseño de la punta.....	24
3.8. Área de escape.....	25
4) Sistemas rotatorios.....	26
4.1 Antecedentes.....	26
4.2 Sistema Protaper.....	30
4.2.1 Antecedentes.....	30
4.2.2 Protaper Universal.....	32
4.2.3 Protaper Next.....	42
4.3 Mtwo.....	47

4.4 Otros sistemas aplicables en la Odontopediatría.....	57
4.5 Limas para preparación de tercio cervical (Desgaste compensatorio)....	59
ii. Cardiopatía congénita.....	62
1) Generalidades.....	62
2) Fisiopatología de la función cardíaca.....	63
3) Clasificación de las cardiopatías congénitas.....	65
3.1. Cortocircuito de izquierda a derecha.....	65
3.1.1. Defecto del tabique interventricular.....	65
3.1.2. Defecto del tabique interauricular.....	71
3.1.3. Persistencia del conducto arterioso.....	71
3.1.4. Defecto del tabique aurículo ventricular.....	72
3.2. Cortocircuito de derecha a izquierda.....	73
3.2.1. Tetralogía de Fallot.....	73
3.2.2. Transposición de grandes vasos.....	74
3.2.3. Tronco común.....	74
3.2.4. Atresia tricuspídea.....	74
3.2.5. Conexiones venosas pulmonares anómala total.....	75
3.3. Obstrucciones.....	76
3.3.1. Coartación de la aorta.....	76
3.3.2. Estenosis o atresia pulmonar.....	76
3.3.3. Estenosis o atresia de válvula aortica.....	77
3.4. Otras clasificaciones.....	78
4) Cianosis y sus consecuencias.....	78
4.1. Alteraciones hematológicas.....	78
4.2. Alteraciones de coagulación.....	80
4.3. Alteraciones vasculares.....	81
4.4. Alteraciones renales.....	82
4.5. Otras modificaciones.....	83
5) Manifestaciones bucales de las cardiopatías congénitas.....	85
6) Protocolo de manejo.....	86
iii. Consideraciones para realizar terapia pulpar al paciente con cardiopatía congénita.....	87
III. CASO CLÍNICO.....	92
i. Anamnesis:.....	92

ii. Examen clínico.....	94
iii. Diagnóstico presuntivo.....	98
iv. Exámenes complementarios.....	99
v. Diagnóstico definitivo.....	121
vi. Plan de tratamiento.....	122
vii. Ejecución del plan de tratamiento.....	124
1) Primera cita.....	124
1.1. Fase educativa.....	124
2) Segunda cita.....	125
2.1. Fase preventiva.....	125
3) Riesgo quirúrgico.....	126
Tercera cita.....	127
3.1. Revisión de resultados de laboratorio.....	127
4) Cuarta cita.....	140
5) Quinta cita.....	140
6) Sexta cita.....	141
6.1. Funciones en SOP.....	141
6.2. Consideraciones previas.....	143
6.3. Preparación de la paciente para la inducción anestésica.....	145
6.4. Tratamiento odontológico integral en sala de operaciones.....	146
6.4.1. Fase curativa.....	146
6.4.2. Fase rehabilitadora.....	146
7) Controles.....	162
7.1. Fase de mantenimiento.....	162
IV. DISCUSIÓN DE RESULTADOS.....	165
1) Discusión.....	165
2) Conclusiones.....	167
3) Recomendaciones.....	168
V. REFERENCIAS BIBLIOGRÁFICAS.....	169

INTRODUCCIÓN

Para lograr la preparación y limpieza de conductos de forma segura, eficiente y rápida, la endodoncia ha desarrollado técnicas e instrumentos que se ajustan a esos requerimientos y los tratamientos pulpares en Odontopediátría requieren de esas características. Las aleaciones de Níquel y Titanio (Ni-Ti) tienen propiedades de flexibilidad, resistencia a la torsión y memoria por lo que actualmente se han incorporado a la práctica clínica de la endodoncia de forma exitosa y la práctica clínica de la Odontopediátría nos es ajena a la evidencia de estos buenos resultados.

Los instrumentos están sujetos a algunas desventajas como la fractura torsional que se podría dar cuando una parte del instrumento queda trabada en el canal radicular mientras la parte proximal de la misma continúa rotando, la fractura por flexión se da por la fatiga de la aleación, es decir, se excede el límite de flexibilidad de forma cíclica.

En Odontopediátría para los casos de lesión pulpar de larga data existen dos opciones de tratamiento el radical (exodoncia) y conservador (pulpectomía) y es esta última la primera opción puesto que promueve la permanencia de la pieza dental decidua en boca hasta la edad aproximada de exfoliación fisiológica, logrando evitar una pérdida de espacio para el diente permanente y con esto evitar alteración en la oclusión de las piezas permanentes y por lo tanto alteración de sistema Estomatognático del paciente con dentición permanente y pérdida de estética que afectarían el autoestima de los pacientes.

Con la Resolución Directoral 427-DG-2012 del 16 de junio del 2012 del INSN-BREÑA, se aprueba la Guía Técnica de Atención Odontológica del Niño con Cardiopatía congénita en sala de operaciones presentada por la jefatura del DIDAO del INSN. Se estima que la frecuencia de cardiopatías congénitas en el Perú es alta con una incidencia alrededor de 5000 nacidos al año y el estado de salud bucal de estos pacientes no es ajeno a la realidad nacional. Se debe considerar tres elementos generales interrelacionados que incluyen el manejo: preventivo promocional, manejo clínico y cuidados de mantenimiento, que tiene por objetivo mantener a los pacientes libres de foco sépticos odontogénicos y asegurar una mejor calidad de vida evitando la endocarditis infecciosa por causa odontogénica.

INTRODUCTION

In order to achieve the preparation and cleaning of ducts safely, efficiently and quickly, endodontics has developed techniques and instruments that fit these requirements and pulp treatments in pediatric dentistry require these characteristics. Nickel and Titanium (Ni-Ti) alloys have properties of flexibility, resistance to torsion and memory, so they have now been successfully incorporated into the clinical practice of endodontics and the clinical practice of Pediatric Dentistry is foreign to us Evidence of these good results.

The instruments are subject to some disadvantages such as the torsional fracture that could occur when a part of the instrument is locked in the root canal while the proximal part of the same continues to rotate, the flexural fracture is due to the fatigue of the alloy, That is, the flexibility limit is exceeded cyclically.

In pediatric dentistry for cases of long-standing pulp lesion there are two treatment options: radical (exodontia) and conservative (pulpectomy), and the latter is the first option since it promotes the permanence of the dental decidua in the mouth until the approximate age of Physiological exfoliation, avoiding a loss of space for the permanent tooth and with this to avoid alteration in the occlusion of the permanent parts and therefore alteration of the stomatognathic system of the patient with permanent dentition and loss of aesthetics that would affect the patients' self-esteem.

With the Directorate Resolution 427-DG-2012 of June 16, 2012 of the INSN-BREÑA, the Technical Guide for Dental Care of the Child with Congenital Heart Disease in the operating room presented by the INSID Directorate of DIDAO was approved. It is estimated that the frequency of congenital heart disease in Peru is high with an incidence of about 5000 babies a year and the oral health status of these patients is not foreign to the national reality. Three general interrelated elements should be considered, including management: promotional preventive, clinical management and maintenance care, which aims to keep patients free of septic odontogenic focus and ensure a better quality of life avoiding infective endocarditis due to odontogenic causes.

I. OBJETIVOS:

i. Objetivo general.

- Rehabilitar la salud oral en un paciente con cardiopatía congénita.

ii. Objetivos específicos

- Revisar la evidencia científica acerca del uso de sistemas rotatorios para el tratamiento pulpar en pacientes pediátricos.
- Revisar las consideraciones que se deben tener al atender a pacientes con cardiopatías congénitas.
- Revisar las repercusiones de las cardiopatías congénitas en la salud general y estomatológica de los pacientes.
- Planificar el plan de tratamiento del paciente con cardiopatía congénita en sala de operaciones.
- Evaluar la evolución del tratamiento pulpar realizado con sistemas rotatorios.

II MARCO TEÓRICO

i. Instrumentación endodóntico con sistemas rotatorios

1) Reseña histórica y evolución

En 1838, Edward Maynard creó el primer instrumento endodóntico, idealizado a partir del muelle de un reloj y desarrolló otros para poder ser utilizados con el objeto de limpiar y ensanchar el conducto radicular. Este principio técnico preconizado por Maynard persistió hasta recientemente, ya que, para ensanchar convenientemente un conducto radicular, hasta la lima tipo K, número 25 y empujando con la del número 10, se necesitaba aproximadamente 1200 movimientos de introducción de esas limas (presión) en dirección al ápice y de tracción lateral de las mismas hacia las paredes laterales. Esa instrumentación considerada como clásica o convencional determinaba un aumento en el diámetro del conducto radicular correspondiente al creciente aumento numérico de los diámetros de los instrumentos, siendo esa instrumentación realizada en sentido ápico/coronal y en toda la extensión del conducto. Para facilitar al odontólogo la desgastante y laboriosa instrumentación del sistema de conductos radiculares, ya en 1899, se desarrolló un taladro para conductos radiculares que se accionaba con un motor dental. Para evitar las fracturas de los instrumentos, se limitó el número de revoluciones a 100 rpm. Pero solo con la llegada del cabezal de limado de Racer, en 1958 con movimientos oscilatorios longitudinales, y el contra ángulo de Giromatic, en 1964, comenzó la verdadera época de la instrumentación mecánica del sistema de conductos radiculares.¹

Con la aparición del contraángulo Giromatic (MicroMega), a lo largo de los últimos cuarenta años, se ha desarrollado un gran número de técnicas de instrumentación mecánica que utilizan diversos movimientos de flexión. Algunos de ellos utilizan movimientos de rotación recíproca (Giromatic) con una velocidad de 3000 rpm. Es considerado como el sistema mecánico más conocido. El sistema Kerr Endolift. El cual mantiene movimientos de tracción combinados con rotaciones de un cuarto de vuelta. El sistema Endocursor que funciona mediante movimientos de rotación continuo; y el sistema Intra-Endo que mantiene movimientos de tracción lineales. Sin embargo, todos estos sistemas fueron criticados por su capacidad de modelar el sistema de conductos radiculares debido a la constante formación de escalones y desviaciones de los conductos, y de convertir los conductos curvos en demasiado rectos.¹

A mediados de los años 80, surgió un nuevo sistema, que marcó la transición a sistemas rotatorios más flexibles (Canalfinder) el cual operaba con movimientos lineales de 0.4 a 0.8mm. No obstante, existía la problemática que también hacia rectos los sistemas de conductos curvos.

Las aleaciones de níquel-titanio se desarrollaron en los laboratorios de la marina estadounidense en los años setenta. Su primera aplicación en odontología, fue para los alambres de ortodoncia, por su gran resistencia a la fatiga. Solo desde hace unos años se utilizan aleaciones, generalmente con un 56% de níquel y 44% de titanio, provenientes de China (Nitalloy), Japón o Estados Unidos (Nitinol-NOL = Naval Ordnance Laboratory, Silver Spring), para instrumentos de endodoncia. El avance tecnológico y la asociación de la metalurgia con la endodoncia permitieron que los instrumentos rotatorios se lograran fabricar con aleaciones de níquel-titanio, que confiere a los mismos, elasticidad, flexibilidad, resistencia a la deformación plástica y a la fractura. Acorde a los estudios los instrumentos de níquel-titanio han demostrado una mayor flexibilidad y resistencia a la fractura por torsión comparada con los instrumentos de acero inoxidable. El níquel-titanio supuestamente además absorbe tensiones y resiste el desgaste mejor que el acero inoxidable. Son interesantes las propiedades especiales que nos provee esta aleación, como el efecto de memoria, es decir, que el níquel-titanio vuelve a su forma inicial después de la deformación y muestra con ello una súper elasticidad; por lo cual estos instrumentos no se pueden precurvar. Un ejemplo de lo anterior es cuando las aleaciones de níquel-titanio, son sometidas a deformaciones de hasta 10%, pueden retornar a su forma original, siendo, por lo tanto, recuperables; mientras las limas de acero inoxidable solamente retornan a su estado inicial cuando la deformación no es superior al 1%.¹

Por otro lado, la deformación plástica de una aleación se caracteriza por su capacidad de sufrir deformaciones permanentes, sin alcanzar la ruptura. Esta propiedad permite evaluar la capacidad de trabajo mecánico que el material podría soportar, conservando, no obstante, su integridad física. Las limas de níquel-titanio se fabrican tanto para ser utilizadas de forma mecánica rotatoria como manual. Pueden existir diferencias entre ambos tipos en los patrones de deterioro (reflejados por el desgaste y fracturas). Los instrumentos manuales nos permiten cierta sensación táctil, lo cual nos ayudaría a detectar el debilitamiento o la pérdida de afilado del instrumento. Por lo contrario, los instrumentos de mecanización rotatoria permiten el

desgaste y/o fractura sin signos previos de alarma. La aleación de níquel-titanio presenta dos fases cristalográficas. Cuando una lima, fabricada con este tipo de aleación, está en reposo, se encuentra en la fase de austenita, y cuando está en movimiento rotatorio, presenta una deformación conocida como martensita, propia de las aleaciones níquel-titanio, las cuales son susceptibles a la fractura o a la deformación. Así, las limas confeccionadas con aleaciones níquel-titanio poseen tendencia a fracturarse, más que las que se fabrican con acero inoxidable.¹

El cambio de austenita a martensita facilita la fractura de los instrumentos rotatorios de níquel-titanio, el cual es dado por elevados niveles de stress (presión y calor), puede ocurrir en dos formas: fractura por torsión y por fatiga de flexión.¹

En estudios realizados se indica que la fractura torsional ocurre en un 55% de todas las fracturas de instrumentos y la fractura por flexión en un 45% de los casos respectivamente.

La fractura de instrumentos endodónticos de NiTi puede ocurrir en dos formas¹⁻²

- La fractura por stress torsión; ocurre cuando la punta de la lima o cualquier parte del instrumento se traba en el conducto radicular, mientras su eje continúa en rotación. En esta situación, se sobrepasa el límite de elasticidad del metal (instrumento), llevando el mismo a una deformación plástica como también a la fractura, por que existió una excesiva fuerza de presión sobre el instrumento en sentido apical.
- La fractura por stress de flexión y deflexión del metal; Así en conductos radiculares con curvaturas acentuadas y bruscas, bifurcaciones, curvas en forma de “S” estos instrumentos deben evitarse para reducir las fracturas, así como el sobreuso de los mismos. La fatiga cíclica, se refiere a los cambios dimensionales que el instrumento presenta posterior a cada vez que es utilizado debido al movimiento de flexión y deflexión, o explícitamente al número de rotaciones a la cual ha sido expuesto dentro del sistema de conductos radiculares. Este factor por regla general, aumentara con el grado de curvatura que el conducto presente.

Hay estudios que han demostrado que la fatiga cíclica de los instrumentos de níquel-titanio se ve afectado tanto por su uso, así como los métodos empleados para su desinfección o esterilización, a lo cual no se ha logrado dilucidar un resultado que afirme su proposición. En investigaciones realizadas se evaluaron la fatiga cíclica de los instrumentos níquel-titanio, posterior a la esterilización con calor seco,

asociado al uso clínico simulado de los mismos hasta por diez veces. Los resultados de esta investigación evidenciaron que las condiciones de uso de los instrumentos propuestas en el estudio, e incluso utilizando una solución de hipoclorito de sodio al 2.5% no aumento el riesgo de fractura con relación a la fractura de las limas. En otras investigaciones se evaluaron la acción de la esterilización en las propiedades físicas de los instrumentos de níquel-titanio. En esta investigación se observó que ni el número de ciclos de esterilización ni el tipo de autoclave utilizado, afecto la dureza, microestructura y la propiedad de torsión de los instrumentos de níquel-titanio.³

Otro factor que predomina sobre la separación y deformación de los instrumentos rotatorios de níquel-titanio es el torque al que está sometido el instrumento durante la terapia endodóntica. Teóricamente la eficiencia de corte de un instrumento es muy activa cuando este es utilizado con un alto torque; por lo que hay mayor probabilidad de separación y deformación del instrumento, a diferencia de utilizarlo con un bajo torque donde se reduce la calidad de corte y la progresión del instrumento dentro del conducto se hace muy dispendiosa; momento en el que el operador tiende a forzar y aumentar la presión sobre el instrumento llevándolo a una próxima separación y/o deformación. En estudios realizados se evaluaron la influencia de la velocidad rotacional de los instrumentos, el torque del motor y la experiencia del operador, sobre el atascamiento, deformación y separación de los instrumentos de níquel-titanio. Como primer punto, se encontraron una gran diferencia e incidencia de fractura de los instrumentos cuando se usa una velocidad rotacional entre 250 rpm. y 350 rpm. Respecto al torque generado por el motor se recomienda el uso de unidades que lo controlen de manera automática. La experiencia del operador es una situación en la cual se debe conocer, familiarizar y practicar antes de utilizar este tipo de instrumentos. Los instrumentos rotatorios de níquel-titanio se diferencian considerablemente de los instrumentos habituales en la geometría del filo y de la punta. El Reamer (ensanchador) de los instrumentos convencionales, que está pensado para la aplicación rotatoria, presenta unos filos y punta afilada. Por lo contrario los instrumentos de níquel-titanio poseen una punta cónica y roma que sigue mejor el trayecto primitivo del sistema de conductos radiculares. Además, algunos de los instrumentos de níquel-titanio (Sistema Pro-File) presentan “patines” en vez de filos, los denominados Radial Lands.³ Durante los movimientos rotacionales el instrumento se desliza sobre estos patines a lo largo de la pared del canal de forma que queda centrado dentro del mismo rebajando circularmente una

cantidad uniforme de dentina. Igualmente, en estudios realizados se demuestra que la capacidad de corte de los instrumentos níquel-titanio, es menor que la de los instrumentos convencionales (alrededor de un 60-90%). Sin embargo, en otro estudio se encontró que las limas de níquel-titanio eran tan agresivas o más que las de acero inoxidable en el corte y más resistentes al desgaste que las primeras.

En la actualidad, el diseño de instrumentos y materiales se están adaptando por fin a los conceptos, razón por la cual los procedimientos de limpieza y conformación del sistema de conductos radiculares tienen hoy tanto éxito. Las aleaciones de níquel-titanio, han permitido realizar nuevos diseños de hojas, instrumentos afilados más grandes, sistemas de tamaños alternativos y la introducción de movimientos rotatorios para la limpieza y conformación de los conductos radiculares. Con ello no se están modificando los protocolos fundamentales de la limpieza y la conformación.³

La era moderna de los motores eléctricos para los instrumentos de rotación se inició en la década de los años noventa. Estos instrumentos fueron proyectados para que se utilizaran con movimientos mecánicos rotatorios continuos, utilizando motores eléctricos que ofrecen velocidad constante entre 150-300 rpm. Otros también ofrecen un control automático de torque. Esta particularidad es de mucha importancia ya que, cuando el instrumento es rotado en sentido horario y por alguna razón alcanza su límite de resistencia que puede ser predeterminado en algunos aparatos, este instrumento se detiene automáticamente. En varios de los sistemas ofrecidos hoy en día, este movimiento antihorario, cuando se alcanza el torque preestablecido, permite al instrumento salir del conducto radicular normalmente.

Algunos aparatos presentan dispositivos que permiten controlar el torque, de preferencia automático, que varían de a 10 Newtons por centímetro (N.cm). Las industrias fabricantes de los instrumentos rotatorios de níquel-titanio ofrecen sus propios motores eléctricos. Todos estos motores permiten la utilización de cualquier instrumento de los diferentes sistemas rotatorios.⁴

2). Principios generales de los sistemas rotatorios

2.1 Radiografías para el diagnóstico

Para el diagnóstico la radiografía es indispensable para el endodoncista, ya que entre otras patologías permite la visualización de la profundidad de las lesiones de caries y presencia de lesiones periapicales, el grado de reabsorción radicular y las condiciones anatómicas de la cámara pulpar y conductos radiculares.⁵

2.2. Exploración (cateterismo) del conducto radicular

Para conductos radiculares atrésicos y curvos, las limas más indicadas son las tipo K número 10 o 15, de acero inoxidable, o las limas Pathfinder de acero al carbono. En caso de necrosis pulpar para adelante, estos instrumentos deben introducirse cuidadosamente y primero en el tercio cervical, siguiendo de una irrigación abundante, aspiración e inundación, pasando a continuación para el tercio siguiente. El análisis radiográfico y la exploración manual ofrecerán al Cirujano Dentista la memorización de la imagen anatómica del conducto radicular lo más real posible, este detalle es fundamental para el éxito del tratamiento endodóntico con el uso de los sistemas rotatorios.⁵

2.2. Variación de la conicidad

Teniendo en mente la imagen del conducto radicular se inicia.

- En el tercio cervical se debe utilizar instrumentos de gran conicidad (0.08, 0.10, 0.12mm). El uso de estos instrumentos en el tercio cervical promueve un desgaste efectivo y de gran amplitud, que favorece el acceso a los tercios medio y apical. En esta etapa es importante destacar que el uso de estos instrumentos en el tercio cervical no debe seguir el concepto corona/ápice, o sea deben ser utilizados inicialmente los instrumentos de pequeña conicidad, seguidos por el de mayor conicidad y así sucesivamente.
- En el tercio medio se debe utilizar instrumentos de capacidad (0.06 a 0.02mm), ahora siguiendo una preparación en sentido corona/ápice hasta alcanzar la LTP, es muy importante recalcar que en cada cambio de instrumentos se debe realizar una irrigación copiosa, aspiración e inundación de los conductos radiculares.

- En el tercio apical se debe utilizar inicialmente instrumentos de pequeña conicidad (02mm) y pequeño D1, siendo este acceso facilitado por el desgaste inicial de los tercios cervical y medio, realizado anteriormente al acceso del tercio apical. Los instrumentos de pequeña conicidad y pequeños diámetros D1 actúan en el tercio apical sin grandes presiones, evitando la creación de desvíos, formación de escalones, perforaciones o la ocurrencia de fracturas de instrumentos.⁵

2.3. Variación de tercios

La acción de los instrumentos de níquel-titanio debe ser realizada en tercios diferentes, siendo primero en el tercio cervical, después en el tercio medio y por fin, en el tercio apical.⁵

2.4. Cinemática de movimiento a ser atribuida a los instrumentos

La cinemática de movimiento que se aplica a estos se llama “Picada” (progresión y alivio), o sea, nunca quedarse presionando el instrumento en el sentido apical para que este avance mas que 2mm. Deje que el instrumento sea “guiado por si mismo”. El profesional debe permitir que el instrumento encuentre su propia trayectoria. Sácalo después de su penetración de 1 a 2m. El alivio que se atribuye al instrumento, después de penetrar 1 a 2mm, es de pequeña amplitud, aproximadamente de 1 a 3mm, y después se vuelve a introducir. Cada introducción nunca debe exceder 1 a 2mm de profundidad. Nunca permanezca con el instrumento girando en la misma posición (longitud), pues eso lo llevara al stress y consecuentemente a la fractura. El instrumento deberá penetrar siempre girando en el conducto radicular en sentido de las manecillas del reloj y salir girando. El uso de cada instrumento no debe exceder 5 a 10 segundos.⁵

2.5. Velocidad

Los motores comunes a aire y que acompañan los equipos odontológicos son contraindicados, pues estos, no tienen mecanismos propios para controlar la velocidad y el torque, puede determinar alteraciones abruptas de velocidad, causando “stress” en los instrumentos y la consecuente fractura. Hay motores eléctricos especiales y cada fabricante estipula la velocidad que debe ser utilizada para cada sistema, se sugiere basarse en la especificación del fabricante para establecer la

velocidad correcta. Es importante destacar que los instrumentos de níquel-titanio son menos susceptibles a fracturas a baja velocidad.⁵

2.6. Torque o medida de la tendencia de una fuerza para producir rotación

Cuando un instrumento posee gran masa metálica (gran conicidad o D1), soportará mayor torque. Al contrario D1 pequeños, menores torques debe ser utilizados. Algunos motores, más sofisticados, presentan control de torque. Esta característica permite calibrar cada instrumento según su masa en relación al torque. De esta manera, se disminuye el riesgo de fracturas del instrumento, ya que, para instrumentos más delgados, se seleccionara un pequeño torque, haciendo que el motor pare cuando el instrumento se imbrica de sobremanera en la dentina. Además de esto, se evita un desgaste más acentuado cuando los instrumentos más calibrosos son utilizados. Los motores con regulador de torque pueden ser descartados por los profesionales que ya dominen la técnica.⁵

2.7. Presión (Fuerza física por unidad de área).

Se aplica para la introducción del instrumento en el conducto radicular, al aplicar una fuerza en dirección al ápice, ocurre el contacto del instrumento con las paredes de la dentina, a mayor área de contacto mayor es la presión y viceversa. Los instrumentos suelen romperse a mayor presión por ello se debe emplear conicidades diferentes en tercios diferentes, facilitando el desgaste y disminuyendo el riesgo de fractura.⁵

3) El instrumento rotatorio

La aleación de níquel/titanio ofrece una súper elasticidad, término utilizado para caracterizar la propiedad de ciertas aleaciones metálicas al retornar a su forma original, después de librarse de una acción (fuerza) de deformación.

La súper elasticidad de la aleación de NiTi hace con que el instrumento endodóntico sea más flexible que el de acero inoxidable, sin exceder su límite de elasticidad, permitiendo así una mejor instrumentación de los conductos radiculares curvos, como también minimizando el transporte del foramen.⁶

Para evitar accidentes al emplear los sistemas rotatorios se debe tener en cuenta que:

*“Un torque, ultrapasando el límite máximo de resistencia del instrumento (límite de fractura), la probabilidad que ocurra un accidente operatorio es elevada. Por otro lado, la fractura puede ocurrir también por debajo del límite de resistencia del instrumento. La posible solución para ese problema es utilizar motores de bajo torque, en los que se puede ajustar éste por debajo del límite de elasticidad e inherente para cada instrumento”.*¹

En el caso específico de la Endodoncia, cuando se acciona la unidad eléctrica a través del motor, se libera una cantidad de energía en forma de movimiento rotatorio (instrumento).

La fuerza con que esa lima gira alrededor de su propio eje controla por el torque, siendo el mismo previamente ajustado, según la técnica e instrumento que se utilice y variando entre 0,1N. cm a 35N.cm.

Algunos aparatos controlan automáticamente el torque, según la masa del propio instrumento, impidiendo que esté alcance su límite máximo de resistencia y se fracture.

Además del control de torque, para evitar ese grave accidente operatorio, es importante rotaciones de manera uniforme y constante por segundos, y con movimientos de progresión y alivio (picada) durante su introducción en el conducto radicular (Fig.1). De la misma manera, también se verifica la reducción de la fractura de los instrumentos de aleación NiTi cuando son obedecidos los principios

de técnica preconizados para instrumentación rotatoria, entre ellos el principio de la preparación Del conducto radicular en sentido corona/ápice sin presión (crown-down pressureless technique), el cual demuestra ser altamente benéfico.¹

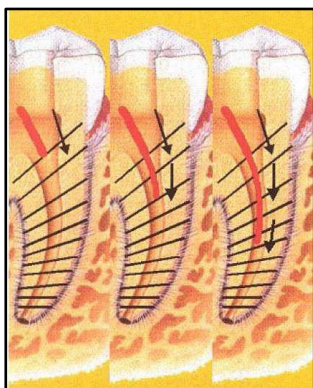


Fig.1. Movimiento de presión y avance, que debe ser hecho en los instrumentos rotatorios.¹

Actualmente, los sistemas ofrecen limas de gran conicidad y mayores diámetros, (0,12/0,10/0,08mm) (que eliminan inicialmente la constricción dentaria cervical , permitiendo que las limas de menor conicidad penetren, a continuación, sin obstáculos, hacia apical.

La mayor conformación cónica del conducto radicular en sentido corono/ápice obtenida a través de esta técnica también permite una irrigación endodóntica más eficaz, como también una obturación lo más hermética posible.¹

3.1. Conicidad (Taper):

Medida de aumento del diámetro de la parte activa por unidad de longitud.

Los instrumentos manuales estandarizados poseen una conicidad constante, equivalente a 0,02mm por milímetro de longitud de su parte activa. Esta conicidad equivale a la medida de las conicidades de los conductos radiculares de dientes de humanos. El término conicidad se expresa en inglés por la palabra Taper y representa la medida de aumento del diámetro de la parte activa. De esta forma, el instrumento n°.10 posee en el comienzo de la punta activa (D1) un diámetro equivalente a 0,10mm, el cual progresivamente se aumenta hacia el cabo (D2), atribuyendo a la parte activa una conformación cónica, con un aumento de diámetro de 0,02mm hacia el D2. Así, en el instrumento convencional n°.10 el D1, equivale a 0,10mm y el D2, a 0,42mm (Fig.2). Teóricamente esa conicidad facilitará la instrumentación, no obstante, no ocurre clínicamente. Ejemplificando, en un conducto radicular atrésico, generalmente la primera lima que alcanza la

Longitud Real de Trabajo (L.R.T) es una de pequeño calibre, como la lima n°. tipo K 10, que alcanza la LRT, ajustándose en todas las paredes del conducto radicular. En el momento de aplicar el movimiento de rotación en ese instrumento, hay un riesgo de fractura del mismo, ya que toda la superficie activa está “abrazada” a las paredes dentinarias. Después de la instrumentación con la lima n°. 10, el operador va a dar secuencia a ese acto operatorio, empleando una lima n°.15. Esta lima también penetrará de forma justa en el conducto radicular que, en el momento, presenta una conformación anatómica de conicidad equivalente a 0,02mm, no consiguiendo, por lo tanto, girar en el conducto radicular, pero la cinemática de movimiento indicada para estas limas tipo K es una rotación de 1/ 4 a 1/2 vuelta y tracción lateral hacia las paredes del conducto.¹

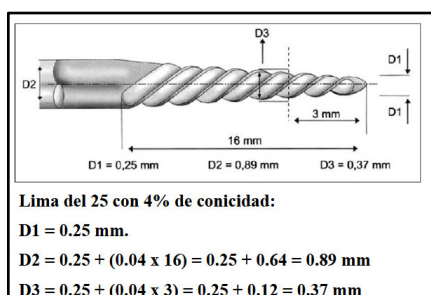


Fig. 2 Aumento de conicidad según longitud de las limas manuales.¹

En los instrumentos rotatorios, el principio básico fue fabricar los mismos instrumentos con conicidad diferentes, lo que revolucionó la técnica endodóntica. Así, se encuentran en el comercio especializado instrumentos rotatorios con conicidades 0,03, 0,04, 0,05, 0,06, 0,08, 0,10 y 0,12mm.¹ La fabricación de instrumentos con diferentes conicidades cambió el concepto de la instrumentación de conductos radiculares, particularmente los atrésicos y curvos. Como consecuencia de esa mayor conicidad, solamente una porción de la parte activa del instrumento (plano de contacto) entra en contacto con la pared dentinaria (Fig.3). Esta mayor conicidad proporciona un desgaste más efectivo del conducto radicular por acción del ensanchamiento, con menor riesgo de fractura.¹

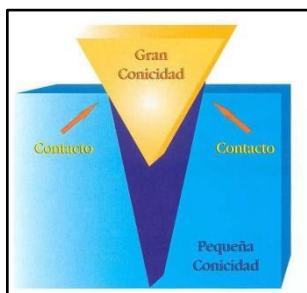


Fig 3. Cuanto menor el área de contacto, menor la presión (atracción) ejercida.¹

3.2. Superficie radial o guía lateral de penetración (radial land):

Los instrumentos estandarizados, como limas tipo K, Hedstroen y los ensanchadores, poseen las sgtes secciones transversales (Fig 4A , 4B y 4C)




Fig 4A. Fotomicrografía de la sección transversal de la lima tipo K.¹

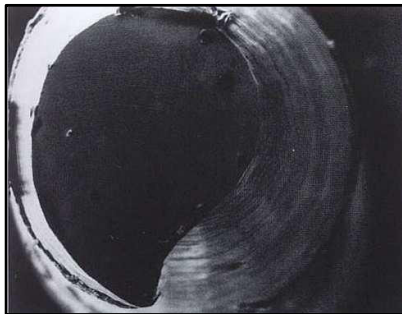


Fig 4B. Fotomicrografía de corte transversal de la lima tipo Hedstroen.¹




Fig 4C. Fotomicrografía de corte transversal del ensanchador 150X¹

Todos poseen un ángulo de corte que impide que estos instrumentos giren cuando están presionados hacia el ápice (Fig 5A y 5B).





Fig 5A y 5B. Ángulo de corte del ensanchador visto transversalmente.¹

Para solucionar este problema, los instrumentos rotatorios fabricados con NiTi presentan áreas de contacto (Fig 6A y 6B) devastadas. De esta forma, se creó lo que se llama en inglés de *radial land*.¹

El *Radial land* proporciona un plano de contacto del instrumento con la pared del conducto radicular, pudiendo traducirse en español por superficie radial o guía lateral de penetración.¹

Este plano de contacto impide que el instrumento se imbrique en las paredes Del conducto radial cuando se presiona el mismo hacia el ápice. Permite que al girar el instrumento en el conducto, este se deslice por las paredes dentinarias, proporcionando una función de ensanchamiento y no de limaje, concurriendo para un menor riesgo de fractura.

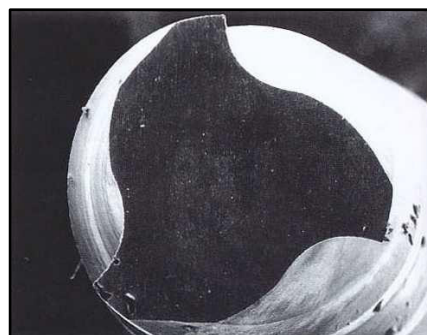


Fig 6A y 6B. Superficie radial del instrumento K3 visto transversalmente. 150X.¹

3.3. Ángulo de corte o ángulo de incidencia de la hoja de corte:

El surgimiento de la superficie radial hace con que el ángulo de corte de estos instrumentos sea levemente negativo (Fig 7A y 7B); haciendo que el desgaste no sea tan intenso. La compensación en la pérdida del poder de corte se hace por el aumento de la velocidad que los instrumentos rotatorios realizan.¹




Fig 7A. Ángulo del corte del instrumento K3. visto lateralmente.¹

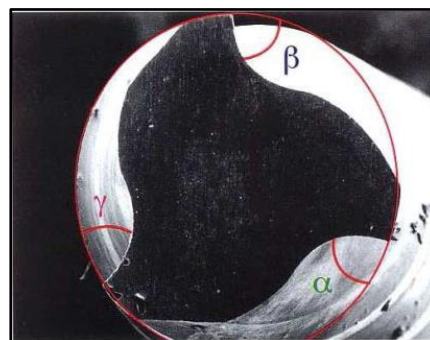


Fig 7B. α β y γ : ángulos de corte del instrumento K3 visto lateralmente.¹

3.4. Alivio de la superficie radial

Está representado por la intersección de las superficies de ataque.

Algunos instrumentos rotatorios poseen un alivio observado a través de su sección transversal.¹

Este alivio permite un área menor de contacto con la dentina, disminuyendo la fricción

(Fig 8A y 8B) .

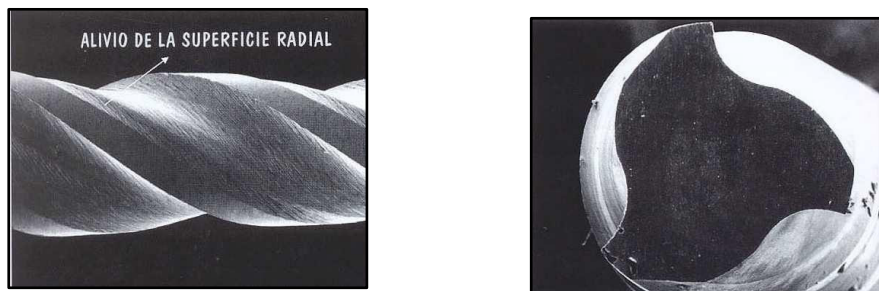


Fig 8A Y 8B. Alivio de la superficie radial del instrumento K3 ENDO 100X.¹

3,5, Angulo helicoidal:

Está formado en relación con la línea transversal del eje largo del instrumento (Fig.9).

Cuanto mayor el ángulo helicoidal, más rápido es el desgaste de la dentina, Manteniendo la misma velocidad. Con un ángulo helicoidal pequeño, con una misma velocidad, el instrumento deberá actuar más tiempo para tener la misma eficacia de desgaste. No obstante, cuando este ángulo es mayor que 45°, el riesgo de que el instrumento se imbrique en las paredes es grande, facilitando la fractura. El ángulo helicoidal de los instrumentos rotatorios es de 35° aproximadamente, que es una graduación que compensa velocidad con efectividad¹.




Fig. 9. Ángulo helicoidal del instrumento K3 ENDO visto lateralmente.¹

3.6. Distribución de la masa metálica:

La sección transversal de algunos instrumentos no es homogénea.

Tal hecho permite que el instrumento se “acomode” en el conducto radicular (Fig 10) distribuyendo mejor las fuerzas aplicadas en la dentina o que el propio recibe. Este es otro hecho que, además de permitir el desgaste de todas las extensiones de las paredes dentinaria, reduce el riesgo de fractura.¹

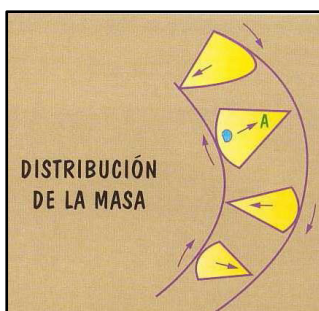


Fig 10. Distribución de la masa metálica a través del conducto radicular.¹

3.7. Diseño de la punta:

La mayoría de los instrumentos rotatorios poseen puntas inactivas (Roane o Batt) (Fig 11A- 11B). De esta manera, el ángulo de transición entre la punta y el cuerpo del instrumento es grande y difícilmente el instrumento se desvía del trayecto original del conducto radicular anatómico. Sin embargo, para ultrapasar áreas de calcificación o conductos muy atrésicos y curvos, existen instrumentos con punta activa (SC) del Sistema Quantec Series 2000 con pequeño ángulo de transición. Estos instrumentos deben usarse con mayor cuidado que lo habitual, pues fácilmente se desvían del conducto radicular original.¹

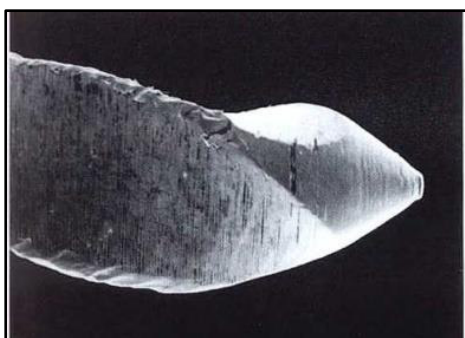


Fig 11A. Fotomicrografía de la punta de la lima Flex-R (Punta Roane)¹

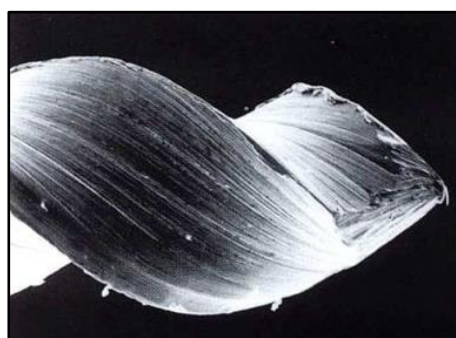


Fig 11B. Fotomicrografía de la punta de la lima Flexofile (Punta Batt).¹

3.8 Área de escape.-

Los instrumentos de NiTi accionados a motor ofrecen a través de su sección transversal surcos o ranuras que actúan como área de escape (Fig 12A y 12B), una vez que estos espacios sirven para recibir las limallas dentinarias, consecuentes de la instrumentación radicular.¹




Fig 12A. Área de escape del instrumento K3 ENDO vista longitudinalmente.¹

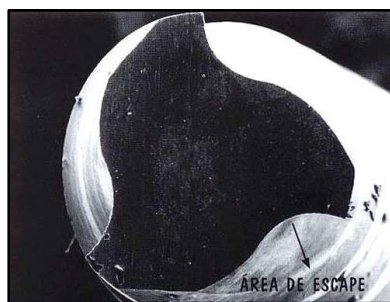

Fig 12B. Área de escape del instrumento K3 ENDO vista transversalmente.¹

4) Sistemas rotatorios.

4.1. Antecedentes.

Subramaniam (2013). Evaluó la microflora de los conductos radiculares en molares primarios se usó sistemas rotatorios de NiTi y manual convencional de NiTi y limas de acero inoxidable. Este ensayo clínico aleatorio consistió en un total de 60 molares primarios (primera y segunda) que requieren un tratamiento de conducto, que fueron seleccionados de los niños de 5-9 años. Sobre la base de tipo de instrumentación del conducto radicular, los dientes fueron asignados aleatoriamente a tres grupos de veinte dientes de cada uno; Grupo A: sistema rotatorios de NiTi, Grupo B: limas manuales de NiTi y Grupo C: limas manuales de acero inoxidable. A los efectos de la instrumentación y de muestreo, se selecciona el canal palatino de los molares del maxilar superior y el canal distal de los molares inferiores. Antes de la toma de muestras, se sellaron los orificios de otros canales en estos dientes, con el fin de prevenir cualquier contaminación. Instrumentación se llevó a cabo en cada grupo utilizando instrumentos respectivos junto con irrigación salina intermitente. Muestras del conducto radicular se obtuvieron antes y después de la instrumentación, con puntas de papel absorbente estéril y se transfirieron a un vial estéril con fluido de transporte. Las diluciones en serie se prepararon y se cultivaron en medio de agar apropiado. Ambos se hicieron recuentos microbianos aeróbicos y anaeróbicos. En los tres grupos, hubo una reducción significativa tanto aeróbico y anaeróbico significa recuento microbiano tras la instrumentación del conducto radicular. ($P < 0,001$). Limas rotatorias de NiTi eran tan eficientes como los instrumentos manuales convencionales para reducir significativamente la microflora del conducto radicular.⁷

Crespo S. y col (2008). Presentaron el estudio que tuvo por objetivo comparar la eficacia, el tiempo de preparación y la forma del canal de la raíz, cuando se utiliza el níquel titanio (Ni-Ti) rotatorio y K-FILE en la preparación de conductos radiculares de los dientes primarios. Se seleccionaron sesenta dientes primarios individuales con raíz y se dividieron en dos grupos iguales: Grupo (I) 30 dientes instrumentados con limas K manuales y grupo (II) 30 dientes instrumentado con Ni-Ti rotativos (perfil 0,04). Se calculan los tiempos de instrumentación, las impresiones del conducto radicular se tomaron con silicona con el fin de evaluar la forma.

El tiempo de preparación con el grupo (I) K-file fue significativamente mayor que en el grupo (II) sistemas rotatorios (perfil 0,04), con una $p = 0,005$. El sistema de perfiles mostró una conformación del canal significativamente más favorable si se compara con el sistema de limas K.FILE ($P = .002$). El uso de sistemas rotatorios en los dientes primario tiene varias ventajas en comparación con los archivos manuales K:. Un tiempo de trabajo menor, que ayuda a mantener la cooperación del paciente al disminuir el potencial para el cansancio disminuye. La forma de la canal de la raíz es más cónica, lo que favorece una mayor calidad de la obturación de los conductos, y el aumento de éxito clínico.⁸

Pinheiro S. y col (2012). Para comparar la eficacia de la limpieza de las técnicas manuales del manual, híbrido y rotativas técnicas de instrumentación en los molares primarios seleccionaron quince molares primarios. Después de acceso endodóntico, los dientes se sumergieron en un medio que contiene *Enterococcus faecalis* y se dividieron en tres grupos, de acuerdo con la técnica de instrumentación radicular: grupo 1 (manual), grupo 2 (híbrido) y grupo 3 (sistemas rotatorios) de níquel-titanio (NiTi).

La técnica híbrida requiere un tiempo de instrumentación significativamente más largo que los manuales y técnicas giratorios ($P < 0,05$). Todas las técnicas ensayadas fueron capaces de reducir significativamente el número de *E. faecalis* ($P < 0,05$). La técnica híbrida se asoció con la mayor reducción bacteriana intracanal, con una diferencia estadísticamente significativa en comparación con la instrumentación manual ($P = 0,01$). Instrumentación manual resultó en la menor cantidad de residuos y la cantidad más alta de la capa residual en comparación con las rotativas técnicas e híbridos ($P < 0,05$). No hubo diferencias entre instrumentación rotatoria e híbrido en la eliminación de restos y frotis de capa. El uso de NiTi rotatorios es una opción para la instrumentación de conductos radiculares en dientes primarios.⁹

Ochoa T. y col. (2011) El objetivo de este estudio fue comparar la duración de la instrumentación y los tiempos de obturación y la calidad de la obturación del conducto radicular entre técnicas rotatorias y manuales de instrumentación en los dientes primarios. Se llevó a cabo un ensayo clínico aleatorizado y controlado, que dientes caducos con pulpa necrótica. Se incluyeron cuarenta dientes necróticos; 20 fueron instrumentados con un técnicas rotatorias (grupo experimental) y 20 con una

técnica manual (grupo de control). El tiempo necesario para la instrumentación y de la obturación se registraron en minutos, y la calidad de la obturación del conducto radicular se registró como óptimo, corto, o sobre obturado. El uso de las técnicas rotatorias disminuye el tiempo de la instrumentación a 63% y el momento de la obturación a 68% y se mejoró la calidad de obturación de los conductos. El uso de rotativos instrumentos en el pulpectomía de molares primarios representa una técnica prometedora; el tiempo se reduce significativamente.¹⁰

Germón S. y col (2014). Presentaron un caso que nos permite identificar que el Ligth speed LSX es un sistema rotatorio seguro en dentición temporal ya que su diseño minimiza las posibilidades de perforación, disminuye el tiempo de trabajo y maximiza el éxito del tratamiento. El tratamiento realizado fue pulpectomía. Se inició con la lima tipo K 15 a la 20. Se instrumentó con el sistema rotatorio Light Speed LSX del 30 al 40 de manera rápida y eficaz. Se realizó la obturación de conductos con Vitapex®, óxido de zinc y eugenol reforzado. Con restauración final con corono de acero cromo. La evolución fue favorable. El tiempo de trabajo y el manejo de conducta de los pacientes es un tema de suma importancia, el uso del sistema rotatorio Ligth speed LSX nos ayuda a disminuir el tiempo de exposición del paciente en el sillón dental, disminuyendo el estrés y mejorando el éxito del tratamiento.¹¹

Ramos E. y col. (2015). El objetivo de realizar un tratamiento de pulpectomía en dentición decidua con instrumentos rotatorios es reducir el tiempo de trabajo, facilitar la instrumentación y obturación del conducto y con ello tener una mejor cooperación del paciente al disminuir su ansiedad durante la consulta. Se logró reducir el tiempo de trabajo (instrumentación y obturación) al emplear la técnica rotatoria, con respecto a la técnica manual. Asimismo, se observó una mejor conformación del sistema del conducto radicular al instrumentar con la técnica rotatoria y de igual forma una mejor calidad de obturación. El autor empleo el sistema K3 ENDO que mostró ventajas en el paciente pediátrico al disminuir significativamente el tiempo de trabajo en el sillón dental; lo que favoreció a un mejor confort tanto para el operador como para el paciente.¹²

Ochoa T y col. (2011). Concluyeron que el uso de instrumental rotatorio para el tratamiento de pulpectomía en la dentición temporal ha demostrado ser más rápido y permite una obturación uniforme. La reducción del tiempo de instrumentación se relaciona directamente con un menor tiempo en el sillón dental, lo que proporciona un impacto positivo en la cooperación del niño. También se ha sugerido que la instrumentación rotatoria permite una mejor conformación de los conductos radiculares en comparación con la instrumentación manual tradicional

El uso de instrumentos rotatorios en la dentición temporal tiene varias ventajas en comparación con la técnica manual: la eficiencia tanto en el tiempo de preparación y la forma del conducto radicular, un reducido el tiempo de trabajo, ayuda a mantener la cooperación del paciente y a disminuir el potencial de cansancio. Hemos encontrado en este caso que el uso de instrumental rotatorio en el tratamiento de pulpectomía de un molar primario puede representar una técnica prometedora. Los resultados positivos del actual informe del caso destaca la necesidad de hacer más investigación clínica evaluando los efectos clínicos y radiográficos de la instrumentación rotatoria, con un período de seguimiento adecuado y un tamaño de muestra suficiente.¹³

Subramaniam P. y col (2016) Este estudio evaluó el efecto de la instrumentación del conducto radicular utilizando limas manuales y rotatorios en los canales de la raíz de los dientes anteriores primarios.

Treinta incisivos superiores primarios recién extraídos se dividieron en 3 grupos de 10 dientes cada uno. En el Grupo I, los conductos radiculares fueron instrumentados con limas rotatorias NiTi; en el grupo II, los conductos radiculares fueron instrumentados mediante limas NiTi K manuales; en el Grupo III, la instrumentación manual fue hecho con los limas de acero inoxidable K. Secciones longitudinales se prepararon y se procesaron para la observación bajo microscopía electrónica de barrido a los tercios coronal, medio y apical.

Sistemas rotatorios limpian los tercios coronal y medio de conductos radiculares con mayor eficacia. Estadísticamente, no hubo diferencias significativas entre los grupos. Puntuación más baja de 2,6 en el tercio apical de los conductos radiculares se observó con las limas manuales de NiTi. La instrumentación rotatoria fue tan eficaz como la instrumentación manual en la eliminación de la capa de frotis en los canales de la raíz de los dientes anteriores primarios.¹⁴

4.2. Sistemas Protaper

4.2.1. Antecedentes.

Katge F y col. (2014). Este estudio comparó el tiempo de instrumentación y eficacia limpiadora de la instrumentación manual, sistemas rotatorios y sistemas alternativos para la preparación de los conductos radiculares en molares primarios. Tinta china fue inyectada en 120 conductos radiculares de los molares deciduos superiores y mandibulares. Los dientes fueron divididos aleatoriamente en tres grupos experimentales de 30, Grupo I K-FILE, el grupo II ProTaper, el grupo III Waveone y un grupo control (n = 30). Los canales de la raíz se prepararon utilizando uno de los sistemas de los tres seguido de la limpieza de los dientes con diferentes soluciones de desmineralización. En el tercio coronal, Waveone mostró más eliminación de la tinta y la diferencia encontrada fue altamente significativa ($p < 0,0001$). En el tercio medio del conducto radicular, Waveone obtuvo mejores resultados que ProTaper y K-archivo ($P < 0,005$). A nivel apical, no hubo diferencia estadística entre los tres sistemas. El sistema alternativo y los sistemas rotativos mostraron una mejor eficacia de limpieza cuando se compara con la instrumentación manual, en medio coronal y un tercio.¹⁵

Homan J. y col. (2007). El objetivo del estudio fue comparar el transporte apical de detritus y los cambios en la curvatura del conducto con tres sistemas rotatorios: Hero 642, Race y ProTaper. Fueron evaluados primeras molares de 60 canales mesiovestibulares (con ángulos de curvatura de 25 grados y 35 grados) fueron preparados con un control en el torque y un motor de baja velocidad. Los canales fueron preparados usando la técnica crown-down (# 30). Se utilizaron radiográficas, donde se reproducían la preinstrumentación y postinstrumentación. Un análisis por computadora permitió la ampliación y la superposición de las imágenes. Los ejes centrales de la formación inicial y final de los instrumentos eran superpuestas en las radiografías para medir el transporte a 1 mm de LT. Se concluye una estadística significativa donde se demuestra que el sistema Protaper lleva menos cantidad de detritus apicalmente.¹⁶

Miramontes M. y col. (2009) En este estudio se realizó un análisis comparativo en base a varios artículos de investigación de sistemas rotatorios tales como: GT Rotari File, K3, Hero Micromega con Inget, Protaper, Mtwo y Twisted File; en el cual

valoraron características como la capacidad de conformación de conducto, limpieza del barro dentinario, fractura y tiempo de uso. En otro estudio realizado por M. Orgaz Uyanik y cols., pusieron a prueba los sistemas Hero y Protaper y gracias a un sistema de tomografía computarizada se determinó que el sistema Protaper removía más barro dentinario que Hero ($p < 0,05$). En conclusión cualquier sistema mencionado sería válido para realizar una buena limpieza, aunque ninguno fue capaz de eliminar la totalidad de detritus.¹⁷

Foshi C. y col (2004). Compararon mediante microscopía electrónica de barrido (SEM) las paredes del conducto radicular después de la instrumentación in vitro, con dos diferentes instrumentos rotatorios NiTi: Mtwo y Protaper. Se seleccionaron veinticuatro dientes monorradicular humanos con instrumentación de los dos sistemas antes mencionado. Se evaluaron tres áreas diferentes (la corona, tercios medio y apical) del conducto radicular mediante MEB. La pared del canal de cada muestra fue evaluado y comparado con una escala predefinida de cuatro parámetros: la capa de frotis, los desechos de la pulpa, los desechos inorgánicos de la dentina y el perfil de la superficie. En cuyos resultados se mostró una diferencia estadísticamente significativa ($P < 0,01$) entre el tercio apical, el medio y coronal para ambos grupo; donde se observó que no hubo diferencias observables entre los dos grupos de instrumentación pero sí se observó desechos inorgánicos contaminados en la parte apical. En el perfil de la superficie se vio afectada algunas regiones, que comprende las depresiones y surcos en la dentina donde sí fueron visibles. Se concluye que ambos sistemas producían una limpieza libre de desechos en las superficies de la dentina coronal y terceras partes en la parte media, donde fueron incapaces de producir una superficie de dentina libre de la capa de frotis y desechos en el tercio apical.¹⁸

Azar M. y col. (2012) Compararon la eficacia de las limas K manuales (Mani Co, Tokio, Japón) y dos rotativos sistemas-Mtwo (VDW, Munich, Alemania) y ProTaper (Dentsply-Maillefer, Ballaigues, Suiza) en la preparación de conductos en molares primarios.

Tinta china se inyectó a 160 canales de la raíz mesiovestibular y distal de los molares mandibulares. Los dientes fueron divididos aleatoriamente en tres grupos experimentales y un grupo control. En cada grupo experimental, se usaron instrumentos manuales (K-file) o rotatorios (Mtwo y ProTaper) para preparar los

conductos radiculares. Después de la limpieza de los canales y la limpieza de los dientes, la eliminación de tinta se evaluó con un microscopio estereoscópico. No hubo diferencias significativas en la eficacia de la limpieza entre manuales y rotatorios. Sólo las limas ProTaper mostraron un rendimiento significativamente mejor en los tercios coronal y medio que en el tercio apical del conducto radicular. Limas manuales K-file, y sistemas rotatorios (Mtwo y ProTaper) mostraron capacidad de limpieza igualmente aceptables en los conductos radiculares molares primarios.¹⁹

4.2.2. Protaper universal

El sistema ProTaper es un sistema innovador con las siguientes características²⁰:

- *Más fácil:*
 - Solamente una secuencia de un instrumento cualquiera que sea la forma del conducto.
 - Protocolo fácil de recordar por los colores.
- *Más rápido:*
 - Solo se necesitan 3 instrumentos en la mayoría de casos.
 - Alto poder de corte.
- *Más eficaz:*
 - Conicidad apical aumentada para una mejor limpieza del conducto.
 - Mejor eliminación de los restos debido al diseño único de conicidades múltiples de estos instrumentos.
- *Más seguro:*
 - Punta guía redondeada para disminuir la posibilidad de desviarse del conducto.
 - Estos instrumentos también están disponibles en versión manual, para tratar automáticamente casos difíciles o para profesionales que prefieran usar limas manuales por razones de control táctil.

4.2.2.1. Diseño de las limas protaper

El sistema ProTaper incluye una serie secuencial de 6 limas de níquel-titanio que poseen conicidad variable y progresiva, las cuales son muy diferentes a las limas de Ni-Ti empleadas en otros sistemas rotatorios y se caracterizan por presentar las siguientes características:

➤ *Taper (conicidad)*

Las limas ProTaper presentan taper progresivo o son multitaper y ésta es una de sus características más sobresalientes, pues la conicidad de las limas varía progresivamente a lo largo de su parte activa. En contraste con otros sistemas que manejan una serie secuencial de limas con un aumento de taper simétrico, en las limas ProTaper la conicidad varía dentro de un mismo instrumento, con aumentos progresivos de conicidad que van del 3.5 % al 19%, lo que hace posible la conformación de zonas determinadas del conducto con un sólo instrumento, haciendo que éste haga su propio crown down.²¹

Una de las más importantes, sino principal, características de este sistema. Permite al instrumento trabajar pequeñas zonas de dentina lo cuál reduce el estrés por torsión, la fatiga de la lima y la posibilidad de fractura. Permite además con ello que, llevando siempre los instrumentos a longitud de trabajo, utilicemos no obstante una sistemática de tratamiento coronario-descendente o *crown down*. Como describiremos en un apartado posterior, esta existencia de conicidades variables en la parte activa de un mismo instrumento ha dado lugar a la existencia de dos grupos de instrumentos dentro de este sistema. Tendríamos en primer lugar una serie de instrumentos que la casa comercial denomina "S" (Sx, S1 y S2), de "*shaping*" o preparación coronal. Estos instrumentos S se caracterizan por tener mucha conicidad cerca del mango, y poca en la proción apical. Frente a ello están los otros instrumentos, de la serie "F" (F1, F2 y F3), de "*finishing*" o preparación apical. Estos instrumentos tienen diseño opuesto a los S, con mucha conicidad en la parte apical, que se reduce mucho conforme vamos hacia coronal.²²

➤ *Punta guía*

Estos instrumentos poseen una punta guía no cortante, que guía de mejor manera a la lima a través del conducto (Fig.13A, 13B y 13C).. También varían los diámetros de las puntas de las limas, que permite una acción de corte específica en áreas definidas del conducto, sin provocar estrés del instrumento en otras zonas.²³



Fig.13A, 13B y 13C: Muestran las hojas cortantes del instrumento F3 y su punta guía no cortante.²³

➤ Diámetro de la punta

El diámetro de la punta de los instrumentos de la serie es variable, para acomodarse a la anatomía apical. Así:

- ✓ los shaper “S” (preparación coronal/conformación) tienen un diámetro en la punta de (0.17 mm el S1); (0.20 mm el S2) y (0.19 el SX).
- ✓ Los finishing “F” (preparación apical/terminación) tienen diámetros en la punta de (0.20mm el F1), (0.25 mm el F2) y (0.30 mm F30).
- ✓ Dos limas de acabados adicionales (F4 y F5) para ápices anchos (tamaño Iso:040 y 050). Todas las limas están ahora disponibles en longitud de 31mm para el tratamiento de conductos largos.²⁴

➤ *Sección transversal*

A diferencia de otros sistemas también fabricados por Dentsply, como Profile y GT, y de otros sistemas similares que manejan superficies radiales y sección transversal en U, las limas ProTaper poseen una sección transversal triangular “redondeada” (Fig.14), con bordes convexos.²⁵



Fig 14: Muestra la sección de corte transversal triangular “redondeada” de ProTaper.²⁵

Este diseño permite reducir el contacto entre instrumento y dentina para prevenir El atornillamiento, lo que se traduce en una mayor eficacia en la acción de corte y, permite reducir la fatiga torsional así como la presión necesaria para ampliar el conducto, con lo que se reduce el riesgo de fractura torsional. En comparación con otras limas que poseen superficies radiales que producen un corte pasivo por acción de raspado, las limas ProTaper trabajan con un movimiento de corte activo.²⁶

➤ *Ángulo helicoidal y plano de inclinación de las estrías*

Otra de las particularidades de este sistema es el ángulo helicoidal variable de la lima, con las estrías más separadas unas de las otras a medida que se avanza hacia el mango del instrumento, lo que optimiza la acción de corte, permite una mejor remoción de detritos y previene el “atornillamiento” de la lima dentro del

conducto. En la punta presenta estrías tipo lima K y hacia el mango como ensanchador.²⁷

➤ *Mango corto*

La longitud del mango de la lima ha sido reducida de 15 a 12,54 mm, lo que favorece el acceso a los dientes posteriores, cuyo tratamiento podría verse complicado en ciertos casos.²⁸

4.2.2.2. Descripción de los instrumentos

Las limas están disponibles en 19, 21 y 25 mm (para tratamientos de conductos largos) de longitud, constando la serie de 6 limas: las 3 primeras se denominan limas de conformación (Shaping Files), que permiten la configuración o preparación coronal apical del conducto, y las 3 últimas son las limas de terminación (Finishing Files), que se emplean para el acabado de la zona apical del conducto, cada una tiene conicidades progresivas diferentes y diámetro D0 diferente.²⁹

A finales de 2006, debido a las necesidades de mejora en algunas de sus propiedades, se modificó su sección en algunas de sus limas, y se amplió el sistema con nuevas limas de conformación apical (F4 y F5) (Fig. 15A y 15B) dando origen a una nueva generación PROTAPER comercialmente llamada PROTAPER UNIVERSAL, para ápices anchos (tamaño Iso: 040 y 050).²⁹

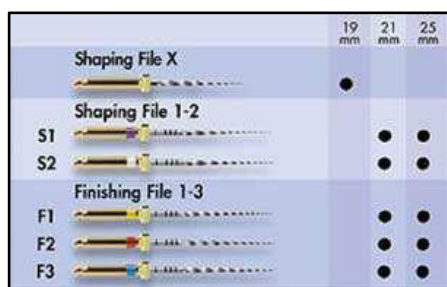

Fig 15A: Limas Protaper.²²



Fig 15B: Limas F4 y F5(Protaper)²⁹

➤ *Limas de conformación (SX, S1, S2) o shaping files³⁰*

Estas limas se caracterizan por las múltiples conicidades progresivas a lo largo de toda la superficie activa del instrumento. Su objetivo es crear una preparación coronal apical con una conicidad progresiva y continua desde la entrada del conducto hasta la porción apical del mismo. Permiten el ensanchado de los tercios coronal y medio, así como una “preconformación” del tercio apical (limas S1 y S2).

✓ *La LIMA SX o lima auxiliar*, es para aumentar la conicidad de la parte coronal del conducto y se reconoce porque su mango no posee anillo de

identificación como las otras, pero especialmente por su muy particular forma, que recuerda a la Torre Eiffel, pues es la lima que presenta las mayores variaciones de conicidad. Tiene una longitud de 19 mm con un segmento cortante de 14 mm, y posee nueve diferentes conicidad, presentan:

- D0 presenta un calibre de 0,19 mm y la conicidad del 3,5%, esta va aumentando progresivamente hasta.
- D6 presenta un calibre de 0,50 mm y la conicidad del 11%.
- D7 presenta un calibre de 0,70 mm y la conicidad del 14.5%.
- D8 presenta un calibre de 0,90 mm y la conicidad del 17%.
- D9 (diámetro a 9 mm de la punta) presenta un calibre de 1,10 mm y la conicidad es del 19%, luego la conicidad se mantiene constante en un 2% hasta D14.
- D14 el calibre es de 1,19 mm.

El uso de esta lima, suprime el uso de la Gates Glidden, ayuda a relocalizar conductos y elimina la constricción cervical en la entrada de los conductos (Fig. 16).



Fig 16: Instrumento SX. Se muestra el taper variable del instrumento, así como la conformación de su núcleo central.³⁰

Las limas S1 y S2 tienen una longitud de 21, 25 y 31 mm con un segmento cortante de 14 mm; la conicidad que presentan es menos “agresiva” (Fig.17) que en la lima SX.

- ✓ *La lima S1(anillo lila).*- Presentan una conicidad variable que va en aumento a los largo de sus 14mm presentando 12 tipos de conicidad creciente entre³⁰:
 - D0 que tiene una conicidad de 2% y un calibre de 0.17mm.
 - D14 que tiene una conicidad del 11% y 1,19 mm de calibre.
 - Diseñada para conformar el tercio coronal del conducto.

- ✓ *La lima S2 (anillo blanco).*- Presentan una conicidad variable que va en aumento a lo largo de sus 9mm presentando 9 tipos de conicidad creciente entre³⁰:
 - Do una conicidad del 4% y un calibre de 0,20 mm;
 - D14 la conicidad es del 11,5% y el calibre de 1,19 mm.
 - Diseñada para conformar el tercio medio del conducto.

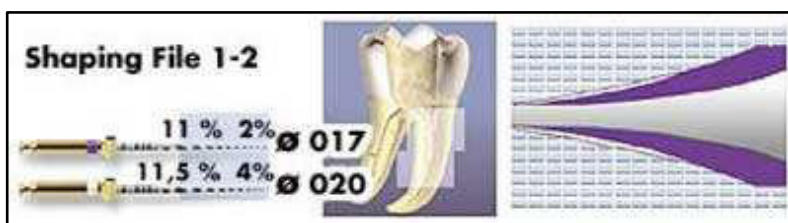

Fig 17: Muestra los instrumentos de "conformación" S1 y S2. Se muestra las porciones del conducto donde trabajan, su taper variable y diseño.³⁰

Ambas limas trabajan a la longitud de trabajo, una vez se ha usado la lima SX, por lo que estas limas también ayudan a conformar inicialmente la zona apical del conducto.

➤ *Limas de terminación (f1, f2, f3, f4 y f5)*³⁰

Las limas F se caracterizan, por el contrario, por tener su mayor conicidad en la punta, disminuyendo progresivamente en dirección hacia el mango (decreciente). Estas tres limas tienen un taper fijo en los primeros 3 mm. (Fig.18).

- ✓ *La lima F1(anillo amarillo):* Disponible en longitud 21, 25 o 31mm, con 14 mm de parte activa, con las sgts caracterirritcas:
 - D0 un calibre de 0,20mm y una conicidad constante en los 3 mm apicales de 7%
 - A partir de D4 una conicidad de 5.5%.
- ✓ *La lima F2(anillo rojo):* Se ofrecen en 21, 25 o 31mm, con 14 mm de parte activa, con las sgts caracterirritcas:
 - D0 con un calibre de 0,25 y una conicidad constante en los 3 mm apicales de 8%.
 - A partir de D4 una conicidad de 5.5%.
- ✓ *La lima F3 (anillo azul):* Tiene una longitud de 21, 25 o 31mm, con 14 mm de parte activa, con las sgts características:

- D0 con un calibre de 0,30 mm y una conicidad constante en los 3 mm apicales de 9%.
 - A partir de D4 una conicidad de 5.5%.
- ✓ *La lima F4 (Dos anillos de color negro):* Se fabrica en longitudes de 21, 25 o 31mm, con 14 mm de parte activa, con las sgts características:
- D0 con un calibre de 0,40 mm, y una conicidad constante en los 3 mm apicales de 6%..
- ✓ *La lima F5 (Dos anillos de color amarillo):* Comercializadas en 21, 25 o 31mm, con 14 mm de parte activa, con las sgts características:
- D0 con un calibre de 0,50 mm, y una conicidad constante en los 3 mm apicales de 5%.

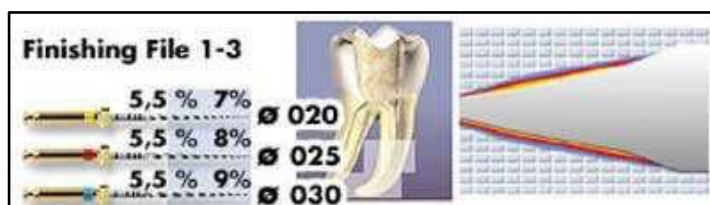

Fig 18: Muestra los instrumentos de “terminado” F1, F2 y F3(acabado de la región apical ancha), F4 y F5 (acabado de la región apical muy ancha). Se muestra las porciones del conducto donde trabajan, su taper variable y diseño).³⁰

La conicidad decreciente de estas limas (F) asegura la flexibilidad continua a lo largo del instrumento y evita el tener un diámetro muy grande en el tallo del instrumento. Las limas F han sido diseñadas para optimizar la conformación apical, además de que también preparan el tercio medio del conducto.

De todas las limas ProTaper, las limas F3, F4 y F5 tiene una sección transversal “modificada” (Fig.19). Flexibilidad aumentada de debido a las partes huecas de estos instrumentos.




Fig. 19: Sección transversal modificada (Protaper).³⁰

4.2.2.3. Técnica de instrumentación con Protaper universal en dentición decidúa.³¹

- a) Organización de la mesa clínica
- b) Radiografías para el diagnóstico y determinación de longitud aparente del diente
- c) Antisepsia de la cavidad bucal con digluconato de clorhexidina 0.12%
- d) Anestesia tópica y local.
- e) Aislamiento absoluto y antisepsia del campo operatorio con digluconato de clorhexidina 2%
- f) Remoción tejido cariado:
 - Fresa esférica de gran diámetro (compatible con el tamaño de la cavidad) de baja rotación.
 - Para la remoción de tejido cariado, se preconiza la remoción de las paredes laterales inicialmente y enseguida, el tejido que se encuentra más próximo a la pulpa para que se disminuya el riesgo de mayor infección de este.
- g) Apertura coronaria.
- h) Remoción de la pulpa coronaria con curetas afiladas e irrigación de la cámara pulpar. En esta etapa la remoción de la pulpa debe ser realizada con curetas afiladas y con abundante irrigación con suero fisiológico o solución de hipoclorito de sodio al 1% (solución de Milton).
- i) Desgaste compensatorio
- j) Desgaste (limado) anti-curvatura.

Después de la irrigación copiosa de la cámara pulpar y de la entrada de los canales radiculares con solución de hipoclorito de sodio a 1,0% (solución de Milton) y exploración de los canales con una lima manual tipo K y de diámetro compatible con el tercio medio de las raíces, se inicia el limado anti-curvatura, con el objetivo de rectificar la pequeña curvatura del tercio cervical de los canales radiculares. Ese acto operatorio puede ser realizado con instrumento Sx del sistema protaper universal, con la siguiente cinemática de uso:

- Llevar el instrumento Sx al canal radicular, ya accionado en la velocidad de 250 rpm hasta que el mismo encuentre resistencia

- Remover el instrumento del canal radicular, todavía accionado, traccionándolo en dirección opuesta al área de furca (movimientos de pincelamiento).
- k) Exploración de los canales radiculares
- l) Determinación de la longitud de trabajo provisorio (LTP):
- m) LTP= Longitud Aparente del Diente (LAD) -2mm.
- n) Odontometria o determinación de la longitud real de trabajo (LRT) con ayuda del localizador electrónico foraminal; en los casos de biopulpectomia, la odontometria debe ser localizada 2mm del apice radiográfico o del bisel de la rizólisis. Localizadores electrónicos foraminales de la 3 generacion han ofrecido una confiabilidad de aproximadamente 98%. Remoción de la pulpa radicular
- o) Preparación biomecánica de los canales radiculares se da con limas manuales o con el uso del sistema rotatorio ProTaper Universal, con rotación constante, variando de 150 a 300 rpm.

Los sistemas rotatorios en la odontología, ofrecen mayor facilidad y rapidez en la preparación biomecánica, manteniendo el formato original del canal radicular y con la menor posibilidad de iatrogenias. La disminución del tiempo operatorio y de la extrema importancia para el éxito del tratamiento endodontico en la odontopediatria, teniendo en vista que muchos pacientes infantiles no cooperan con el tratamiento.

La elección de este sistema (Pro-taper Universal) es principalmente por el hecho de la existencia de las limas F4y F5, las cuales tornan posible el preparo biomecánico de dientes con canales más amplios, como en el caso de algunos dientes deciduos y de dientes permanentes jóvenes.

➤ *Instrumento S1 (Instrumentos de conformación)*

- El instrumento S1 debe ser introducido en el **tercio cervical**, accionado a 250rpm, con un canal inundado con solución de hipoclorito de sodio 1%.
Cinemática de uso:
- Introducir el instrumento accionado en el tercio cervical de los canales radiculares.
- Remover el instrumento, aun accionado, con movimiento de tracción en contra de las paredes del canal radicular (pincelamiento).

- El instrumento debe ser utilizado por un tiempo de 3 a 5 segundos, siempre seguido de irrigación copiosa.
- *Instrumento S2 (Instrumentos de conformación)*
 - Las mismas maniobras operatorias empleadas para el instrumento S1 deben ser repetidas con el instrumento S2 en el **tercio medio**.
 - El instrumento S2 favorece la utilización posterior de las limas de finalización (“Finishing Files”)
- *Instrumentos de finalización F1, F2, F3 (cuando es necesario)*
 - Llevar el instrumentó al canal radicular inundado con una solución irrigadora, accionado, con velocidades de 250 rpm y aplicando movimientos repetitivos de “picada” y esto es, propulsión aproximadamente 1 a 2 mm (presión en dirección al ápice) y alivio (retiro) con una pequeña amplitud (1 a 2mm).
 - Ese movimiento debe ser repetido con todos los instrumentos, hasta llegar a la longitud real de trabajo.
- p) Secar los canales radiculares con puntas de papel absorbente;
- q) Limpieza de los canales radiculares con EDTA, trisódico líquido; después de secar, se debe efectuar la remoción de la camada de “smear layer” depositada en las paredes del canal radicular como resultado de la instrumentación, llenando el canal con la solución de EDTA por 3 minutos, agitación constante en el interior del canal con lima tipo K. después de 3 minutos, la solución de EDTA debe ser removida y neutralizada con hipoclorito de sodio al 2.5%, estando los canales radiculares secos con puntas de papel absorbente esterilizadas;
- r) Obturación de los canales radiculares con pasta a base de hidróxido de calcio espesada con polvo de óxido de zinc;
- s) Confirmación radiográfica
- t) Restauración del diente
- u) Radiografía final.
- v) Observación.

4.2.3. Protaper Next.

Dentsply nos vuelve a sorprender ya que después de 12 años el sistema rotatorio Protaper evoluciona nuevamente luego de su creación y posterior primera evolución hace 7 años, donde nos presentó en el mercado a Protaper Universal, ahora se nos da a conocer su nuevo sistema Protaper Next (Fig.20), y que próximamente podremos encontrar en el mercado como un nuevo sistema rotatorio.³²




Fig.20 Mango más corto que permite una mejor accesibilidad a los dientes. Protaper universal 13mm(A) y Protaper Next 11mm(B).³²

Entre las características importantes a señalar en este nuevo sistema rotatorio, tenemos:³²

- Rotación continua de 300 rpm, y un torque ≥ 2 Ncm.
- Posee un mango mejorado de 11mm para tener mejor acceso a los dientes posteriores.
- Solo cinco instrumentos.
- Disponibles en paquetes esterilizados de tres o seis limas.
- Los sistemas actuales posee también la aleación NiTi M-Wire® la cual ofrece mayor flexibilidad que el tradicional NiTi incluso para los canales con severas curvas. También proporciona una mayor resistencia a la fatiga cíclica, que es la principal causa de fractura de las limas rotatorias. El sistema rotatorio Protaper Next, se compone de cinco limas (Fig.21):

	Taper (%) mm	Active part lengths						Tip Ø
		3mm	11mm	16mm	20mm	25mm	30mm	
X1	6% Ø1.24	0%	0%	2.5%	6.5%	5%	6%	Ø1.16
X2	4% Ø1.20	0%	0%	7%	0%	0%	0%	Ø0.91
X3	5% Ø1.23	0%	0%	0%	0%	2.5%	2.5%	Ø1.28
X4	4.5% Ø1.20	5%	0%	0%	0%	6.5%	6.5%	Ø1.00
X5	4% Ø1.20	4%	4%	4%	5%	0%	0%	Ø1.14

Fig. 21 Limas que componen el sistema Protaper next.³²

4.2.3.1. Características.

Al momento de elegir un instrumental NiTi para el tratamiento endodóntico, el odontólogo general está buscando velocidad y simplicidad (Wave One), en cambio los especialistas en endodoncia buscan rendimiento y versatilidad (Protaper Next).³²

Esta vez a diferencia de la sección triangular de Protaper Universal, la lima Protaper Next tiene una sección cuadrangular, que otorga un movimiento serpenteante al interior del canal radicular mientras este es preparado, además la nueva configuración ayuda a eliminar de mejor manera el detritus fuera del canal mientras este es instrumentado y preparado, mientras se mantiene centrado en su interior (Fig.22).³²

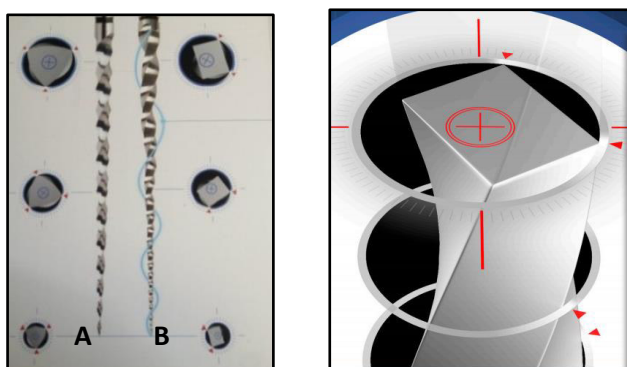


Fig.22 Puntos de contacto de las limas en el conducto: Protaper universal (A) y Protaper Next (B)³²

*Sigue siendo la filosofía Protaper*³²

- ✓ Una sola secuencia de instrumentos en la mayoría de los casos.
- ✓ Múltiples conicidades que optimizan la técnica Crown down.
- ✓ Alcanzar un adecuado diámetro apical
- ✓ Fabricados para ser utilizados en forma individual por paciente.
- ✓ Los Protaper Next y Universal tiene sus pares análogos entre sí (Tab. 1)

Tab. 1 Comparación de las conicidades de las limas Protaper.³²

UNIVERSAL		Next	
SX	0.19/.04		
S1	0.18/.02	X1	0.17/.04
S2	0.20/.04		
F1	0.20/.07	X2	0.25/.06
F2	0.25/.08		
F3	0.30/.09		
F4	0.40/.06	X4	0.40/.06
F5	0.50/.05	X5	0.50/.06

Las limas deben utilizarse con un motor control de torque a ≥ 2 Ncm y a una velocidad de rotación de 300 RPM con una ligera presión apical de cepillado.

La lima Protaper Universal SX debe usarse con movimiento de cepillado para eliminar los obstáculos de dentina y así ubicar de mejor manera el acceso recto a los canales.

Debe existir como en cualquier sistema rotatorio, irrigación abundante y recapitulación con una lima manual, para mantener la permeabilidad del canal.

Siempre verificar los filos de la lima para evitar posibles fracturas al interior del canal.

El sistema debe ocuparse con movimientos de cepillado y entrar de forma pasiva hasta alcanzar la longitud de trabajo y la secuencia a utilizar estará dada por el diámetro y curvatura del canal.³²

Estudios comparativos con el sistema anterior, han demostrado que en comparación a Protaper Universal, Protaper Next:³²

- Reduce riesgo de fractura: 60 % mayor resistencia a la fatiga y 25% menos atornillamiento
- Mantenición de la anatomía del canal radicular: 35% menos transportación
- Mayor versatilidad, donde bloques de acrílico con curvaturas severas fueron instrumentados con mayor éxito.
- Mayor flexibilidad, 60% mayor flexibilidad para el X2 vs F2 y 35% mayor para X3 vs F3.
- Menor tiempo en la preparación de canales 25% menos tiempo en bloques de acrílico y 30% menos en dientes extraídos.
- Mayor comodidad para el operador ya que la fuerza es distribuida equitativamente entre las limas, solo se necesita de una pequeña presión y tiene menos efecto de atornillamiento.
- Mayor facilidad en su uso ya que son necesarias al menos dos limas para dejar preparado el canal a un diámetro de 025.

4.2.3.2. Ventajas e indicaciones³²

- Siempre deben utilizarse por personal calificado y para tratamiento endodóntico en su limpieza y conformación.

- Por su configuración disminuye el riesgo de fractura por fatiga cíclica y con una nueva eficiencia de corte.
- Están contraindicados en motores no adecuados con control de torque y no en curvaturas apicales muy severas y repentinas.

4.2.3.3. Contraindicaciones³³

Al igual que todos los sistemas mecanizados para la preparación de conductos radiculares, los instrumentos PROTAPER NEXT TM no deberían utilizarse en aquellos casos que presenten curvaturas apicales severas y bruscas.

4.2.3.4. Advertencias³³

- Este producto contiene níquel y no debe ser usado en personas con alergia conocida a este metal.
- A fin de prevenir la transferencia de agentes infecciosos es altamente recomendable utilizar dique de goma durante el procedimiento endodóncico.
- El producto PROTAPER NEXTTM se provee estéril; su reutilización puede aumentar el riesgo de contaminación cruzada o de ruptura.

4.2.3.5. Precauciones³³

- Las limas PROTAPER NEXT son instrumentos de un solo uso. Después de muchos usos pueden resultar menos eficaces, provocando esfuerzos inadecuados en la lima. Esto puede hacer que la lima se fracture
- Utilizar cuidadosamente en el área apical y alrededor de curvaturas muy pronunciadas
- Por su propia seguridad, utilice equipo de protección personal (guantes, gafas, mascarilla).
- Estos instrumentos no deben sumergirse en una solución de hipoclorito de sodio.
- Irrigar el conducto en forma abundante y frecuente durante el procedimiento de conformación.
- Se recomiendan lubricantes como NaOCl, EDTA, ProLube, GlydeTM
- Crear una permeabilidad reproducible del conducto utilizando limas manuales pequeñas y/o limas mecanizadas específicas para permeabilidad.

- Utilizar a una velocidad de rotación constante de 300 rpm con una ligera presión apical.
- Para un uso óptimo se recomienda usar motores con control de torque a 2Ncm (ajustable hasta 5.2 Ncm según la experiencia del profesional)
- Limpiar las espiras con frecuencia y observar si aparecen signos de alteración o desgaste
- Se recomienda utilizar los instrumentos PROTAPER NEXT en forma mecánica (o manual, en curvaturas muy severas) con un movimiento continuo en el sentido de las agujas del reloj
- Se recomienda utilizar los instrumentos PROTAPER NEXT con un movimiento de cepillado, fuera de las concavidades radiculares externas, para facilitar la limpieza de las espiras y el avance de la lima apical
- Utilizar las limas PROTAPER NEXT para avanzar pasivamente por el conducto hasta llegar a la longitud de trabajo.

4.3. Sistema M-two.

4.3.1. Antecedentes

Laaya M. y col (2008) Realizaron un estudio in vitro en 40 molares curvas seleccionadas, para cada grupo 20 canales. La media de curvatura del canal en los grupos estudiados fueron similares.

Después de la preparación de la cavidad, las muestras se dividieron en dos grupos.

En el primer grupo, las muestras fueron instrumentadas, utilizando limas de acero inoxidable K-file, Gates Glidden y Pessó. y en el segundo grupo las limas rotatoria NiTi Mtwo y Endo IT. El transporte de curvatura de los canales (pérdida primaria de la curvatura) después de la preparación de los conductos fueron evaluados para cada muestra con la ayuda de AutoCAD 2007 de software. El estereomicroscopio proporcionó datos para la medición de los cambios en la longitud de trabajo después de la preparación del conducto. Los cambios en la media de los canales de transporte (la curvatura del canal) fueron de 11,77 grados y cambios en la media de trabajo en cuanto a la longitud 0,202 mm de ($P < 0,001$) en el grupo 1 y en el grupo 2 (Mtwo rotatorio) los cambios en la media de los canales de transporte (la curvatura del canal) fueron 5,58 grados y cambios en la media de trabajo en cuanto a la longitud 0,202 mm ($P < 0,001$). Según los resultados actuales, la curvatura del canal original se mantuvo significativamente mejor con las limas Mtwo que con la instrumentación manual. Concluyen que la instrumentación con el sistema rotatorio Mtwo preservan la curvatura del canal de manera adecuada en comparación con limas manuales de acero inoxidable.³⁴

Schafer E. y col (2006). Compararon la efectividad de la limpieza y la capacidad de conformación de los instrumentos rotatorios de Mtwo, K3, y Race durante la preparación de conductos curvos en dientes humanos extraídos. Se evaluó un total de 60 canales radiculares de la mandíbula y molares superiores con curvaturas que van entre los 25° y 35° y se dividieron en tres grupos de 20 canales.

En cuyos resultados los canales nunca fueron observados completamente limpios. Para la remoción de desechos los instrumentos Mtwo lograron de manera significativa mejores resultados ($p < 0,001$) que K3 y Race. Los resultados para

remover el barro dentinario fueron similares y no difieren significativamente ($P > 0,05$). Los instrumentos Mtwo mantuvieron significativamente mayor la curvatura original del canal ($P < 0,05$) que los otros instrumentos. La instrumentación con limas Mtwo fueron significativamente más rápido que con K3 o Race ($P < 0,05$).

Se concluye que los instrumentos Mtwo mantienen una buena limpieza y además mantienen la curvatura original significativamente mejor que K3 o Race.³⁵

Ramezanali F y col (2015) Compararon la eficacia de la limpieza y tiempo de la instrumentación entre limas manuales K-file y el sistema Mtwo para la preparación de los molares primarios humanos.

Este estudio experimental se llevó a cabo en 100 molares maxilares y mandibulares primarios extraídos intactos sin reabsorción. Cavidades de acceso se prepararon y tinta china se inyectó en el conducto radicular usando una jeringa de insulina y vibrador. Los canales se dividieron en 5 grupos ($n = 20$): en el grupo I, los canales fueron instrumentados mediante limas K-file de hasta # 25 para mesial y canales bucales y # 30 para palatina y canales distales. En el grupo II, los canales se prepararon utilizando Mtwo rotativos archivos (15 / 0,05 20 / 0,06 y 25 / 0,06 por mesial y canales bucales y 15 / 0,05 20 / 0,06 25 / 0,06 y, finalmente, 30 / 0,05 por distal y palatino . En el grupo III, las endodoncias solamente se regaron con solución salina. Grupos IV y V fueron los grupos de control positivo y negativo, respectivamente.

La puntuación media de la limpieza de Mtwo no fue significativamente diferente del grupo K-file ($P > 0,05$). Sin embargo, el tiempo medio de instrumentación en el grupo Mtwo fue significativamente menor ($P < 0,001$), aunque no hubo diferencias en cuanto a la eficacia de la limpieza de cualquiera de los sistemas, el sistema rotatorio Mtwo fue mucho más eficiente en el tiempo.³⁶

Miramontes M. y col. (2009) En este estudio se realizó un análisis comparativo en base a varios artículos de investigación de sistemas rotatorios tales como: GT Rotari File, K3, Hero Micromega con Inget, Protaper, Mtwo y Twisted File; en el cual valoraron características como la capacidad de conformación de conducto, limpieza del barro dentinario, fractura y tiempo de uso. Se concluyó con respecto a la limpieza del barro dentinario que el sistema Mtwo tiene mayor capacidad de limpieza de conductos respecto a los sistemas tales como: Profile, Hero y K3.

En conclusión cualquier sistema mencionado sería válido para realizar una buena limpieza, aunque ninguno fue capaz de eliminar la totalidad de detritus.¹⁷

Foshi C. y col (2004). Compararon mediante microscopía electrónica de barrido (SEM) las paredes del conducto radicular después de la instrumentación in vitro, con dos diferentes instrumentos rotatorios NiTi: Mtwo y Protaper.

Se seleccionaron veinticuatro dientes monorradicular humanos con instrumentación de los dos sistemas antes mencionado.

Se evaluaron tres áreas diferentes (la corona, tercios medio y apical) del conducto radicular mediante MEB. La pared del canal de cada muestra fue evaluado y comparado con una escala predefinida de cuatro parámetros: la capa de frotis, los desechos de la pulpa, los desechos inorgánicos de la dentina y el perfil de la superficie.

En cuyos resultados se mostró una diferencia estadísticamente significativa ($P < 0,01$) entre el tercio apical, el medio y coronal para ambos grupo; donde se observó que no hubo diferencias observables entre los dos grupos de instrumentación pero sí se observó desechos inorgánicos contaminados en la parte apical. En el perfil de la superficie se vio afectada algunas regiones, que comprende las depresiones y surcos en la dentina donde sí fueron visibles.

Se concluye que ambos sistemas producían una limpieza libre de desechos en las superficies de la dentina coronal y terceras partes en la parte media, donde fueron incapaces de producir una superficie de dentina libre de la capa de frotis y desechos en el tercio apical.¹⁸

Azar M. y col. (2012) El estudio comparó la eficacia de las limas K manuales (Mani Co, Tokio, Japón) y dos rotativos sistemas-Mtwo (Dentsply-Maillefer, Ballaigues, Suiza) y ProTaper (VDW, Munich, Alemania) en la preparación de conductos en molares primarios.

Tinta china se inyectó a 160 canales de la raíz mesiovestibular y distal de los molares mandibulares. Los dientes fueron divididos aleatoriamente en tres grupos experimentales y un grupo control. En cada grupo experimental, se usaron instrumentos manuales (K-file) o rotatorios (Mtwo y ProTaper) para preparar los conductos radiculares. Después de la limpieza de los canales y la limpieza de los dientes, la eliminación de tinta se evaluó con un microscopio estereoscópico.

No hubo diferencias significativas en la eficacia de la limpieza entre manuales y rotatorios. Sólo las limas ProTaper mostraron un rendimiento significativamente mejor en los tercios coronal y medio que en el tercio apical del conducto radicular. Limas manuales K-file, y sistemas rotatorios (Mtwo y ProTaper) mostraron capacidad de limpieza igualmente aceptables en los conductos radiculares molares primarios.¹⁹

4.3.2. Generalidades.

Los instrumentos endodóntico Mtwo (VDW, Munich, Alemania) son una nueva generación de instrumentos rotatorios de NiTi recientemente introducidos en el mercado europeo. Los estándares de estos instrumentos incluyen cuatro instrumentos con un tamaño de punta variable que oscila entre 10 y 25 y conicidades entre .04 y .06.

Tras la secuencia básica (10/04-15/05-20/06-25/06) que da al conducto una forma de #25/06, el sistema se concibe para permitir diferentes enfoques de la preparación de conductos radiculares.³⁷

- La primera secuencia permite a los clínicos conseguir diámetros apicales ensanchados empleando la medida 30/05 y 35/04 o 40/04.
- La segunda lleva una mayor conicidad 07 que puede facilitar la condensación vertical del material de obturación (caso de Odontopediatría) manteniendo una preparación apical de 25(25/07).

De acuerdo con la mayoría de los autores, los objetivos de la instrumentación en endodoncia son los siguientes:³⁸

- Eliminar del sistema de conductos el material orgánico que sea capaz de mantener el desarrollo bacteriano o de descomponerse en subproductos tóxicos destructores.
- Eliminar del sistema de conductos los microorganismos que pudieran estar presentes antes del tratamiento.
- Diseñar y preparar dentro de cada conducto radicular la forma cavitaria que fomente la obturación tridimensional más eficaz y simple.
- Establecer una forma cónica de estrechamiento continuo hacia el ápice.
- Mantener el conducto en su situación espacial original.
- Mantener el foramen apical en su posición espacial original.
- Mantener el foramen apical tan pequeño como sea posible.

Sin ignorar la gran importancia de cada uno de ellos, estos puntos se pueden resumir en dos palabras: Limpieza y conformación. Para los propósitos de la Odontopediatría se podría considerar solo a los primeros cinco, puesto que generalmente se trabaja con piezas con cierto grado de reabsorción radicular no se aplica los dos últimos.³⁸

4.3.3. Características de los instrumentos

4.3.3.1 Sección transversal en forma de “s” itálica.

Presentan una sección transversal en forma de “S” itálica con dos hojas de corte, que le confiere un contacto radial mínimo aumentando la eficacia de corte al disminuir la resistencia por fricción entre los filos cortantes y la superficie de dentina; además de brindarle un espacio máximo para la remoción de las virutas de dentina.¹⁸

Por otra parte, la forma ovalada de los conductos curvos y estrechos dificulta la preparación en las zonas periféricas, dejando hasta un 50% de las superficies sin instrumentar³⁹. Las limas Mtwo conforman y respetan estas anatomías ovaladas, debido al perfil de sección transversal en forma de S (Fig.23A y 23B).

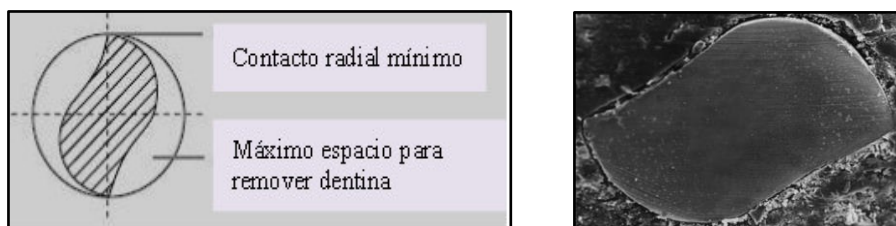
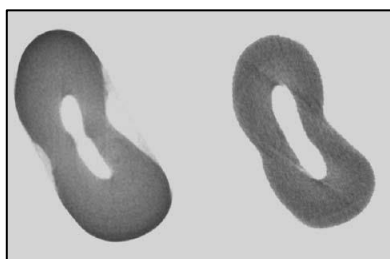


Fig. 23A y 23B. Perfil de sección transversal en S de las limas Mtwo. ¹⁸

Sus dos puntos de contacto asimétricos le dan una mayor capacidad de corte por el ángulo positivo de la estría⁴⁰ y su núcleo central disminuido le brinda mayor flexibilidad, esto permite que se utilicen con un movimiento de cepillado, ejerciendo presión lateral sobre las paredes para obtener un corte circunferencial



selectivo (Fig. 24)⁴¹.

Fig. 24 El perfil de corte transversal le da al instrumento Mtwo flexibilidad y corte, permitiendo el movimiento de cepillado y la preparación circunferencial de conductos ovalados como se observa en la gráfica. ³⁷

4.3.3.2 Ángulo de corte ligeramente negativo.¹⁸

Presentan un ángulo de corte ligeramente negativo (Fig.25), de forma que:

- Evita el enclavamiento del instrumento en las paredes del conducto.
- Disminuye el riesgo de fractura de los mismos.





Fig.25 Ángulo de corte de los Instrumentos Mtwo Niti.¹⁸

4.3.3.3 Ángulo Helicoidal y distancia entre los filos cortantes:⁴²

El ángulo helicoidal y la distancia entre las espiras de estas limas es variable y aumentan desde la punta a lo largo de la parte activa, brindando mayor eficiencia de corte y mejor evacuación de los detritus evitando su compactación en la zona del foramen apical. (Fig. 26A y 26B).



Fig. 26A.. Aumento hacia coronal del ángulo helicoidal.³⁷



26B Aumento en el espacio entre las

- El ángulo helicoidal es mayor en las limas de mayor calibre pero tienen menor cantidad de espiras a lo largo de la parte activa (mayor eficacia de corte y resistencia).
- El ángulo helicoidal es menor y constante en las limas de pequeño calibre (10-15) pero presentan una mayor cantidad de espiras en la parte activa.
- La profundidad de las espiras aumenta desde la punta hasta el mango, por lo que el espacio para expulsar dentina es más profundo en la parte posterior de la parte activa, lo que disminuye el riesgo de bloqueo y facilita dicha remoción.
- El ángulo helicoidal variable reduce la tendencia a que el instrumento se hunda en el conducto.

- La tendencia a avanzar espontáneamente en el conducto radicular de los instrumentos menores es necesaria para ingresar en el conducto durante la primera fase del tratamiento, por lo que el operador debe tender a un movimiento de retirada, sujetando el instrumento en rotación y potenciando la característica de eliminar residuos y la eficacia de corte.³⁷

4.3.3.4. Punta inactiva (redondeada, no cortante):

Estabiliza el instrumento en conductos evitando la deformación y transporte apical durante la conformación (Fig.27A y 27 B)⁴²




Fig. 27A y 27 B: Imagen de la punta inactiva de los instrumentos Mtwo Niti.⁴²

4.3.3.5. Mango corto:

Los mangos miden 11mm de longitud, siendo mucho más cortos que los de muchos otros sistemas, permitiendo un mejor acceso en las zonas de posteriores durante la instrumentación.(Fig.28)⁴²

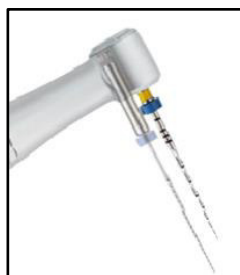

Fig 28: Tamaño de los mangos de las limas Mtwo Niti.⁴²

4.3.4 Descripción del instrumental:

Este sistema está diseñado para instrumentar el conducto en toda su longitud desde el uso de la primera lima. La conicidad de los instrumentos esta señalizada mediante unas ranuras presentes en el mango (Tab.2, Fig.29 y Fig. 30)

Tab. 2 Descripción de las limas MTwo.^{37,38,42}

	<i>DIÁMETRO (Calibre) EN D1 (Apical) (Según estándar iso)</i>	<i>COLOR</i>	<i>CONICIDAD (Medida de aumento del diámetro de la parte activa por unidad de longitud)</i>	<i>NUMERO DE ANILLOS (Indican conicidad)</i>	<i>TORQUE</i>	<i>RPM</i>
PRIMERA SECUENCIA/ BÁSICA	10 (0.10mm)	Lila	4% (0.04mm x mm de long.)	1	120	280
	15 (0.15mm)	Blanco	5% (0.05mm x mm de long.)	2	130	
	20 (0.20mm)	Amarillo	6% (0.06mm x mm de long.)	3	210	
	25 (0.25mm)	Rojo	6% (0.06mm x mm de long.)	3	230	
SEGUNDA SECUENCIA	30 (0.30mm)	Azul	5% (0.05mm x mm de long.)	2	125	
	35 (0.35mm)	Verde	4% (0.04mm x mm de long.)	1	120	
	40 (0.40mm)	Negro	4% (0.04mm x mm de long.)	1	160	
	25 (0.25mm)	Rojo	7% (0.07mm x mm de long.)	4	200	

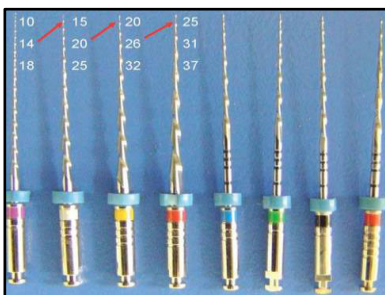


Fig. 29. Serie completa de los instrumentos Mtwo. De izquierda a derecha: 10/.04, 15/.05, 20/.06, 25/.06 (Serie básica), 30/.05, 35/.04, 40/.04, 25/.07 (Limas accesorias).

Nótese la conicidad progresiva y variable entre los instrumentos de la serie básica, donde el diámetro en D1 es el mismo que en D0 del siguiente instrumento.⁴²

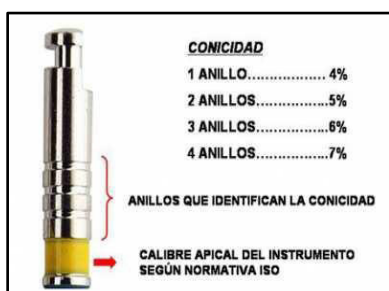

Fig 30: Identificación de los instrumentos.⁴²

Además, para mantener el foramen en su posición original, el sistema Mtwo es el único que presenta limas de diámetro pequeño con grandes conicidades (10/.04 y 15/.05)⁴³, lo cual le permite trabajar desde el inicio a una misma longitud, conservando la forma original del conducto, a la vez que proporciona una guía para limas mayores, disminuyendo la frecuencia de transportaciones⁴⁴ y fracturas.⁴³

Para aquellos conductos que presenten un calibre apical mayor de 0.25mm, el sistema presenta tres instrumentos con calibres apicales de 30 y conicidad 05, 35 y conicidad 04 ó 40 y conicidad 04.³⁵

Los instrumentos Mtwo Niti se fabrican en longitudes de 21, 25 y de 31mm. Son los únicos instrumentos disponibles en el mercado que presentan parte activa

tanto de 16 como de 21mm (Fig. 31). Según el fabricante los instrumentos con parte activa de 21mm están ideados para eliminar las posibles interferencias presentes en la porción coronal, sin provocar un debilitamiento excesivo de las paredes del conducto.⁴⁰

Los instrumentos de 16mm de parte activa tiene marcas profundas en el vástago a 18,19,20 y 22 radiográficamente visibles (Fig.31).³⁸




Fig.31 Diferentes longitudes de las partes activas de las limas.³⁸

El número de usos del instrumental rotatorio es un asunto que resulta un tanto polémico teniendo en cuenta que los fabricantes recomiendan desechar los instrumentos con un solo uso para tener una seguridad óptima y evitar las fracturas de los mismos.

Los fabricantes de este sistema recomiendan utilizar estas limas como máximo en 8 conductos (no dientes) siempre que sean amplios y rectos, como por ejemplo los conductos de los incisivos superiores; en aquellos conductos con curvaturas medias recomiendan instrumentar solo 4 conductos por instrumentos, y en conductos estrechos con curvaturas abruptas sería aconsejable un solo uso, de esta manera minimizar el riesgo de posibles fracturas del instrumento.⁴⁰

4.3.5. Secuencia de instrumentación:

Los instrumentos rotatorios MTwo de NiTi se emplean a 280 rpm, en una técnica simultánea sin ningún tipo de ensanchamiento coronal previo, después de establecer la permeabilidad con una lima K de acero inoxidable #10 se llevan todos los instrumentos a la longitud de trabajo con una leve presión apical, solo se permiten que roten a la longitud unos pocos segundos.³⁷

La secuencia operativa sugerida para estos instrumentos es una técnica ápico-coronal, en la que el ápice es alcanzado por cada instrumento en cada paso.

Primero se emplea instrumentos menores y luego las mayores. El inventor define esta técnica como técnica simultánea ya que se alcanza toda la longitud al mismo tiempo. El instrumento no debe ser forzado para entrar, tan pronto como el clínico siente una sensación de trabazón debe retirar el instrumento de 1 a 2mm de modo que pueda trabajar pasivamente para crear el espacio necesario eliminando trabas (aumentar conicidad del tercio coronal) para llegar al ápice. Empleando los instrumentos con movimiento de planchado lateral (pincelado o tallado) de modo que se obtenga un corte circunferencial (Fig.32) la tendencia a progresar automáticamente en el conducto (sensación de ser absorbido) incrementa su eficacia.³⁷

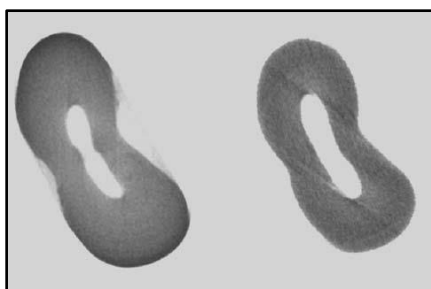


Fig.32 Corte circunferencial de las paredes de los conductos.³⁷

La alta flexibilidad y resistencia a la fatiga de estos instrumentos permite su uso en conductos muy curvos con acción eficaz y segura.³⁷

El movimiento de cepillado o limado circunferencial de los instrumentos Mtwo permite que se ejerza presión sobre las zonas de seguridad del conducto, respetando las zonas de riesgo (Fig.33). Además, la remoción de dentina es selectiva, es decir, solamente lo que el instrumento necesita para llegar hasta la porción apical sin debilitar las paredes del diente⁴¹, conservando la forma original del conducto, generando una buena preparación y una conformación cónica, ideal para la obturación del mismo.³⁵

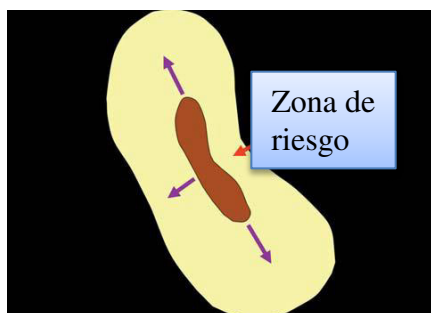


Fig.33. El movimiento de cepillado realizado con los instrumentos Mtwo, permite realizar la preparación del conducto sobre las zonas de seguridad (flechas moradas), respetando la zona de riesgo.⁴¹

4.4. Otros sistemas rotatorio aplicables a la Odontopediatría

4.4.1. Sistema Profile

En la literatura encontramos que de todos los sistemas, el más utilizado en Odontopediatría es el sistema Profile de conicidad 0,04, ya que fue uno de los primeros sistemas en aparecer. Es el más fácil de usar para iniciarse en estas técnicas, además de ser eficiente y no demasiado agresivo con los tejidos. Las características son muy parecidas a las de los otros sistemas: conicidad constante en el cuerpo de la lima; punta de la lima inactiva; diseño de las hojas de corte en forma de triple “U”. Este sistema presenta limas de diferentes conicidades: 0,04-0,06-0,08, aunque en Odontopediatría únicamente se utilizan limas de conicidad 0,04 (Fig.34).




Fig.34 Limas Profile.

La técnica que se utiliza cuando se instrumenta con el sistema Profile es la técnica Crown-Down. Este sistema de limas tiene multitud de secuencias de uso, debido a que pueden combinarse limas de las diferentes conicidades en la misma secuencia de instrumentación, e incluso utilizarse junto a otros sistemas de limas rotatorias. La técnica de instrumentación con limas Profile en molares temporales ha sido descrita por Barr y cols. en un artículo donde mostraban dos casos clínicos, según estos autores, en dentición temporal no es necesario realizar la técnica Crown-Down tipificada para este sistema de limas, ya que la dentina se corta más fácilmente que en dentición permanente. Además, al utilizar una conicidad mayor que con las limas manuales se obtiene una preparación uniforme, permitiendo obturar los conductos con más comodidad. Silva y cols. realizaron un estudio en dentición temporal utilizando este sistema de limas rotatorias. Comparaban la técnica manual con la rotatoria y cronometraban el tiempo que tardaban en instrumentar los conductos. Se observó que con la instrumentación mecánica se tardaba menos tiempo (entorno a los 3 minutos), lo que podría disminuir la ansiedad del paciente.

La principal precaución que hay que tener cuando se realiza la instrumentación en dentición temporal, ya sea manual o mecánica, es evitar la sobre instrumentación o las perforaciones, debido a que las paredes de dentina son delgadas y su curvatura.⁴⁵

4.4.2. Sistema GT

Las características que presenta este sistema son: sección de corte de las limas en forma de “U” y giro horario; conicidad constante de las limas; diseño que maximiza la fuerza de la punta de la lima, donde esta es más débil y donde los ángulos son menos agresivos para eliminar la dentina necesaria. Las limas siguen la normativa ISO.

El inconveniente de estas limas (que coincide con el de los demás sistemas), es que se rompen con facilidad.⁴⁵

4.4.3. Sistema K3

La principal característica de este sistema es que las limas presentan tres planos radiales: ancho, liberado y tercer plano. El plano radial liberado es una innovación del sistema. Las ventajas que aporta son que reduce la fricción y facilita movimientos más suaves. Por su parte, el plano radial ancho sirve como soporte de la superficie de corte y refuerza de forma periférica la resistencia a la tensión y rotación. Y por último, se encuentra el tercer plano radial, que estabiliza y mantiene el instrumento centrado en el conducto, reduciendo la posibilidad de que quede trabado en el mismo. Otras características de este sistema son: ángulo de corte de la lima positivo, de manera que se potencia la acción de corte; punta de la lima pasiva; limas asimétricas con un diseño de conicidad constante, y con un ángulo helicoidal y diámetro del cuerpo variables, con lo que se consigue una mejor eliminación de restos y mejor eficacia en el corte. La secuencia de estas limas sigue la técnica Crown-Down.⁴⁵

4.4.4. Sistema Reciprocante (Wave One)

Recientemente, el concepto de sistemas de una sola lima se ha introducido y actualmente está siendo objeto de debate para su aplicabilidad en la endodoncia contemporánea. Sin embargo, la física detrás de movimiento reciprocante se basa en la "ley de acción y reacción", que se traduce en una fuerza equilibrada durante la instrumentación del canal, como teorizado por Roane et al. El movimiento reciprocante minimiza los esfuerzos de torsión y de flexión, aumenta la capacidad del canal de centrado, y reduce el bloqueo de la forma cónica del instrumento dentro del canal. Estudios recientes han demostrado que el movimiento reciprocante es una opción válida para optimizar la instrumentación de endodoncia al reducir el riesgo de fractura de instrumento y la deformidad de conducto. El uso de tal movimiento de

vaivén en lugar de rotación continua podría así demostrar ser ventajoso en términos de reducir el estrés, así como el tiempo necesario para la preparación de los conductos radiculares curvos, que con frecuencia son encontrados en endodoncia pediátrica. El menor tiempo de instrumentación en el sistema de un sola lima podría explicarse por el hecho de que el movimiento recíprocante no se engancha en la dentina, alcanzando así la longitud de trabajo más rápido en comparación con el movimiento de rotación. El uso único de los instrumentos de endodoncia se ha recomendado recientemente para disminuir las posibilidades de separación del instrumento debido a la fatiga y más importante, para eliminar la posible contaminación cruzada.

4.5 Limas para preparación de tercio cervical (Desgaste compensatorio).

Limas Introfile⁴⁷:-

Instrumentos de Níquel Titanio, poseen mayor resistencia a la torsión con un núcleo convexo para reducir riesgo de fractura, empleados entre 280-300 rpm, deben utilizarse de forma pasiva. El fabricante recomienda su uso para tercio cervical y medio, eficiente para ensanchar la entrada, con mejor conformación de los conductos respecto a las manuales, útil para conductos estrechos y con gran curvatura (Fig.35).

Descripción de la lima.

- 11% de conicidad (Aumenta su diámetro en 0.11 mm desde la punta, mayor conicidad al terminar su parte activa).
- Tiene una medida de 0.22 mm de diámetro en la punta.
- Longitud de trabajo de 19 mm con una parte activa de 9 mm
- Punta inactiva.

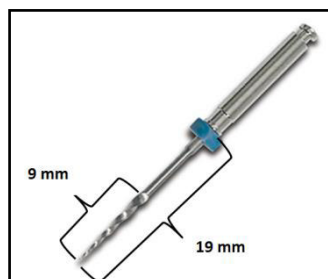


Fig.35 Lima Introfile.⁴⁷

Limas CP Drill⁴⁸

Limas de acero quirúrgico por lo que a altas velocidades el desgaste de tejido será mayor con menor riesgo de fractura, útil para realizar desgaste anti curvatura, es decir, eliminar interferencias a nivel cervical para mejorar el acceso a los conductos radiculares, proporciona la forma cónica y regulariza las paredes (Fig.36).

Descripción de la lima.

- Parte activa de 7mm.
- Punta de 0.30 mm de diámetro (equivalente a una lima 30).
- Posee la información de las 6 limas Gates Glidden a los largo de su parte activa.

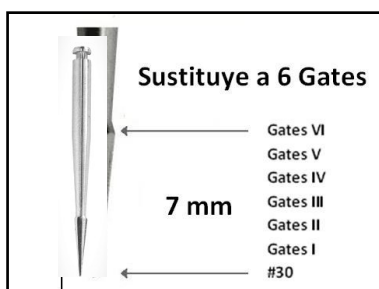


Fig.36 Lima CP Drill⁴⁸.

Lima Triple Gates⁴⁹

Evolucion de las CP Drill, La búsqueda de nuevos instrumentos para promover una preparación adecuada de tercio cervical ha llevado al desarrollo de nuevos instrumentos rotatorios como TripleGates (Helse, Santa Rosa de Viterbo, SP, Brasil).El fabricante afirma que este instrumento de acero inoxidable recibe un tratamiento de la nanotecnología, que aumenta su resistencia y reduce la fricción en condiciones secas. Su punta es inactivo y equivalente a una lima 30 y tiene 50, 70 y 90 mm de diámetro a los largo. Este instrumento tiene parte activa similar con más conformación cónica e intermedio mejorado de Gates-Glidden. Sustituye a las Gates-Glidden # 1, # 2 y # 3 y se puede utilizar en preparación cervical con la ventaja de realizar el movimiento lateral (Fig. 37).

Ventajas

- la instrumentación más rápida y un menor costo.
- Parte activa de 4 mm.
- Una fresa sólo puede sustituir a todos los diferentes tamaños de las fresas tradicionales, tales como Gates, y Peeso, sin necesidad de cambio de instrumento durante el tratamiento, disminuyendo su capacidad de desgaste.
- Aumento de la seguridad, como resultado de su forma, lo que limita la acción de la fresa al tercio cervical del canal radicular y por lo tanto evita cualquier contacto con las áreas críticas de la región de bifurcación.
- Adaptabilidad a diferentes conductos radiculares variaciones anatómicas y técnicas de preparación.
- versatilidad, ya que puede ser montado en el motor disponible en el consultorio.

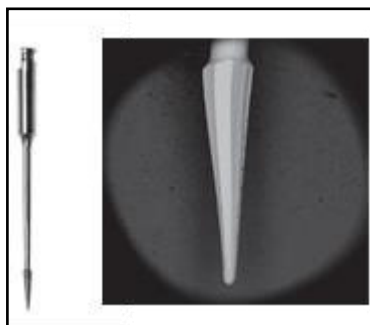


Fig.37 limas Triple gates.⁴⁹

ii. Cardiopatías congénitas.

1) Generalidades

Incluye un grupo de alteraciones en las estructuras septales, valvulares y de los grandes vasos del corazón, que están presentes en el nacimiento y se manifiestan desde entonces o con el paso del tiempo; son la forma más frecuente de cardiopatías en los niños⁵⁰

Sus repercusiones y manifestaciones clínicas son diversas; las hay graves porque son incompatibles con la vida; otras limitan con seriedad la calidad de vida y su duración, aunque un tercer grupo permite a quienes las padecen vivir de una forma casi normal, además de que otras desaparecen durante el crecimiento del individuo, lo que les permite desarrollarse con normalidad. Se calcula que 1% de todos los recién nacidos vivos presentan alguna de estas alteraciones, la mitad de los cuales deben ser intervenidos en forma quirúrgica a corto plazo para sobrevivir, lo que implica que la prontitud con que se realice el tratamiento marcará el pronóstico de la enfermedad.⁵⁰

La mayor parte se debe a una embriogénesis defectuosa de una estructura normal, o a un fallo de dicha estructura para establecer los cambios que deben ocurrir en la transición de la vida intrauterina a la extrauterina (conducto arterioso persistente)⁵¹ Su etiología es desconocida; en más del 90% se relaciona con algunos factores genéticos mendeliano o multifactorial. Las aberraciones cromosómicas son responsables de menos del 10% de los casos. Las enfermedades genéticas que se relacionan son el síndrome de Down, Turner (45, XO), trisomías 13 (Patau), 15, 17 y 18, síndrome de Hurler y otras mucopolisacaridosis, síndrome de Kar-tagener (hay situs inversus), síndrome de Ehlers-Danlos y Marfan, Osler-Weber-Rendu, enfermedad de Crouzon, síndrome de Apert, síndrome de Noonan, síndrome de Di George, homocistinuria y la glucogenosis tipo II. La incidencia aumenta de 2 a 10 veces en los hijos de un progenitor afectado, o en los hermanos de un sujeto con CC. Dentro de los factores ambientales se reconoce⁵¹:

- El virus de la rubéola (infección in útero durante el primer trimestre del embarazo).
- Las radiaciones
- Agentes químicos (alcohol, tintes de cabello),
- Fármacos (DFH, talidomida, litio, ácido retinoico),
- Tabaquismo, drogadicción, otros.

Un defecto en un gen puede causar distintas cardiopatías, y la misma cardiopatía puede deberse a defectos en diferentes genes.⁵¹

Asimismo, una malformación puede ser causada por la mutación de un gen, pero también por microdeleciones en distintos loci. En la herencia mendeliana clásica el fenotipo se expresa como consecuencia de mutaciones en uno (dominante) o ambos (recesiva) alelos de un gen. Aunque la lista de síndromes con afectación cardíaca debidos a herencia mendeliana por mutación de un gen es muy larga, la proporción de casos debidos a este tipo de herencia es baja, estimándose en 5-10%. Algunas miocardiopatías se deben a mutaciones en el ADN mitocondrial, heredándose exclusivamente de la madre.⁵¹

2) Fisiopatología de la función cardíaca

La circulación fetal elude los pulmones no insuflados atravesando el agujero oval y el conducto arterioso. El oxígeno proviene de la circulación placentaria, la circulación fetal elude también el paso del hígado gracias al conducto venoso. Tras el nacimiento los pulmones se llenan de aire y el flujo sanguíneo se modifica al aumentar la presión auricular izquierda, lo que provoca un cierre funcional del agujero oval. El cierre permanente se produce en la mayoría de los casos en uno a tres meses. Antes del nacimiento las prostaglandinas mantienen la permeabilidad del conducto arterioso. El conducto se cierra funcionalmente unas diez o quince horas después del nacimiento y su cierre completo 10 a 21 días. Antes del nacimiento las presiones en el ventrículo derecho y el izquierdo son iguales y las paredes ventriculares son del mismo grosor, tras el nacimiento la presión ventricular izquierda aumenta y la pared del ventrículo izquierdo comienza a engrosarse. Muchos defectos cardíacos condicionan la persistencia de un patrón circulatorio similar al hallado en el feto.⁵¹ Muchos efectos fisiológicos de la mayoría de los defectos cardíacos congénitos se deben al corto circuito sanguíneo.

Los cortos circuitos de izquierda a derecha producen una recirculación de la sangre que ha atravesado los pulmones. La sangre que llega a los capilares sistémicos está saturada de oxígeno por tanto no hay cianosis. En esta situación el flujo sanguíneo pulmonar es de unos 12 a 15 litros por minuto y el flujo sanguíneo sistémico es de cuatro a cinco litros por minuto. El cociente entre flujo pulmonar y el sistémico puede llegar de 20:1 en presencia de un corto circuito de izquierda a derecha.⁵² Fig. 38.

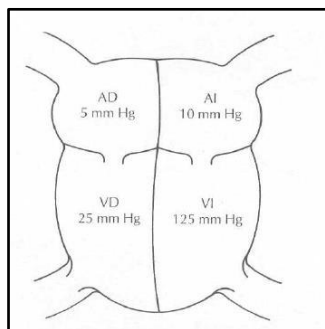


Fig.38 Presiones auriculares y ventriculares normales.⁵²

Si el corto circuito se establece a nivel auricular o ventricular el ventrículo derecho debe trabajar mucho más, lo que puede provocar una dilatación e hipertrofia ventricular. Si el corto circuito se halla a nivel de la arteria pulmonar, como sucede en el conducto arterioso permanente (sin hipertensión pulmonar), es el ventrículo izquierdo el que debe trabajar mucho más y acabará sufriendo dilatación e hipertrofia. Si se desarrolla una hipertensión pulmonar pueden producirse también dilatación e hipertrofia ventricular.⁵²

Si la sangre venosa proveniente de la circulación sistémica pasa a las cámaras cardíacas izquierdas antes de atravesar el pulmón como ocurre en los cortos circuitos de derecha a izquierda el efecto funcional es una reducción de la presión parcial de oxígeno en la sangre arterial sistémica. Esto provoca necesidad de un mayor flujo cardíaco y aumenta el trabajo de ambos ventrículos. Las consecuencias clínicas de los cortos circuitos sanguíneos de derecha a izquierda se deben fundamentalmente a la desaturación de oxígeno de la sangre arterial. Cuando la sangre arterial contiene de 5 gr./100 ml. O más de hemoglobina desaturada, se observa cianosis. En las cardiopatías congénitas la cianosis precoz indica cortocircuito de derecha a izquierda.⁵²

Los pacientes con cardiopatías congénitas pueden desarrollar hipertensión pulmonar por el aumento del flujo sanguíneo pulmonar o de las resistencias arteriolas pulmonares, en los cortos circuitos de izquierda a derecha el flujo pulmonar puede aumentar más de cinco veces sobre el normal. La importancia de hipertensión pulmonar depende de la duración, localización y el tamaño del defecto cardiovascular y el del grado de vasoconstricción de los lechos pulmonares.⁵²

La hipertensión pulmonar puede condicionar hipertrofia ventricular derecha, aumentando de tamaño la arteria pulmonar y aparición de cianosis en los pacientes con cortocircuitos que eran inicialmente de izquierda a derecha pero que han pasado a ser de

derecha a izquierda por aumento de la resistencia pulmonar, una insuficiencia miocárdica o ambos.

Otra complicación importante de las cardiopatías congénitas puede ser el retraso del crecimiento y el desarrollo, los pacientes con cardiopatías congénitas leves suelen presentar un desarrollo casi normal. El retraso del crecimiento es más grave en pacientes con cianosis franca o con grandes cortocircuitos de izquierda a derecha⁵².

3) Clasificación de las cardiopatías congénitas⁵⁰⁻⁵¹

Las cardiopatías congénitas se clasifican en:

- Cortocircuitos de izquierda a derecha o de cianosis tardía o acianógenas.
- Cortocircuitos de derecha a izquierda o de cianosis temprana o cianógenas.
- Obstrucciones.

3.1. Cortocircuitos de izquierda a derecha.

Más comunes en un 90%⁵¹, en este grupo se incluyen aquellos trastornos en los que los defectos cardíacos permiten el paso de sangre oxigenada desde el lado izquierdo hacia el derecho del corazón.

Con el tiempo y ante la congestión sanguínea que se genera en el circuito pulmonar y en el corazón derecho, éste crecerá, se fortalecerá y será entonces que la circulación se revierta y la sangre no oxigenada pase del lado derecho hacia el izquierdo. Es por ello que este grupo de trastornos recibe el nombre de defectos de cianosis tardía, porque no se observa hemoglobina no oxigenada en los primeros años de vida. En este grupo se incluye⁵⁰:

3.1.1. Defectos del tabique interventricular.

Será la cardiopatía congénita que más se incidirá en el presente trabajo por se el dx. Sistémico de la paciente.

El defecto del *septum* interventricular es la anomalía cardíaca más común encontrada en niños (Fig.39). Las manifestaciones de la anormalidad tienen rangos que van desde un soplo cardíaco de tono alto en un niño asintomático hasta signos severos de falla cardíaca en un niño con defecto de gran tamaño. Los pasados 50 años han mostrado una sucesión de avances en la clasificación, diagnóstico y tratamiento de esta condición y el avance en el manejo familiar de la enfermedad, lo que ha servido

como un paradigma en el progreso de la cardiología pediátrica y la cirugía cardíaca. El defecto del *septum* interventricular se encuentra aproximadamente en el 20% de los pacientes en seguimiento clínico de cardiología pediátrica; se ha estimado en un rango aproximado de 1,5 a 2 por cada 1.000 nacidos vivos y, en el reporte de Atlanta en 1980, se consideró que la incidencia era de 2,6 en 1.000 nacidos vivos. Tennessee y Norway encontraron una mayor incidencia: 5,6 y 5,7 por 1.000 nacidos vivos.⁵³

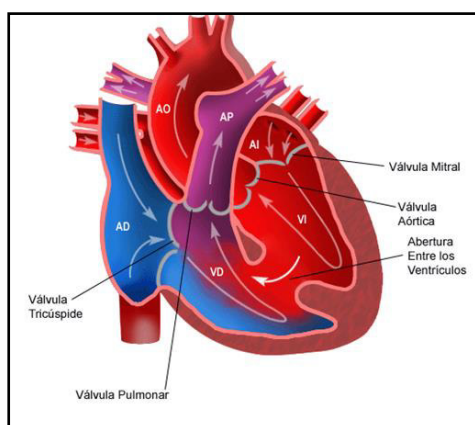


Fig.39 Representación esquemática de la mezcla entre sangre oxigenada y desoxigenada.

El conocimiento anatómico de la comunicación interventricular fue realizado muy tempranamente. Roger describió el primer caso clínico en 1879; Einsenmenger describió en 1898 el defecto del *septum* interventricular asociado a cianosis e hipertensión pulmonar; Abbot en 1933 correlacionó el cuadro clínico con la anomalía anatómica y Taussig en 1947 atribuyó la presencia o ausencia de síntomas a la localización de los defectos en el *septum*. Estudios posteriores relacionan las alteraciones fisiológicas con el tamaño y la localización del defecto en el *septum*.⁵³

La nomenclatura del defecto interventricular ha cambiado en las dos últimas décadas, por la habilidad clínica y la facilidad de localizar los defectos por medio de métodos diagnósticos como la ecocardiografía y la cineangiografía axial. El precisar la localización del defecto, el tamaño y la relación con las estructuras, así como el conocimiento de la terminología, facilitan la comunicación entre el cardiólogo pediatra, el ecocardiografista, el cirujano, el embriólogo y el patólogo.⁵³

El *septum* interventricular es una estructura no planar que vista por el lado del ventrículo derecho e izquierdo puede ser dividida en cuatro porciones. Las cuales son: *Septum* membranoso y *Septum* muscular que, a su vez, se divide en porción de

entrada, trabeculada y salida. Cuando hay compromiso de las dos zonas, se denominan defectos de la porción perimembranosa entrada, trabeculada y salida de acuerdo a la porción del *septum* muscular comprometido.⁵³

El *septum* interventricular es una estructura muscular en toda su extensión, exceptuando la parte membranosa de 5 mm y la subarterial (aórtica y pulmonar) que es fibromuscular. Por ello, se consideraron las cuatro zonas o porciones que conforman el *septum* así: porción membranosa, porción de entrada, porción trabeculada y porción salida⁵³ (Fig.40).

- La porción de entrada se extiende desde el anillo de las válvulas atrioventriculares hasta la unión del aparato tensor de las valvas.
- La porción trabeculada está localizada en la porción apical; en el lado derecho tiene trabéculas gruesas y en el lado izquierdo las trabéculas son finas.
- La porción salida o infundibular se extiende desde el borde anterior de la trabécula septomarginalis (TSM) hasta el anillo de las válvulas semilunares en el lado derecho.

Todas estas zonas se irradian hacia el *septum* membranoso; esta porción membranosa se localiza en la que es adyacente a la comisura anteroseptal de la válvula tricúspide en el lado derecho y a la comisura aórtica posterior derecha y a la valva anterior de la mitral en el lado izquierdo.⁵⁰

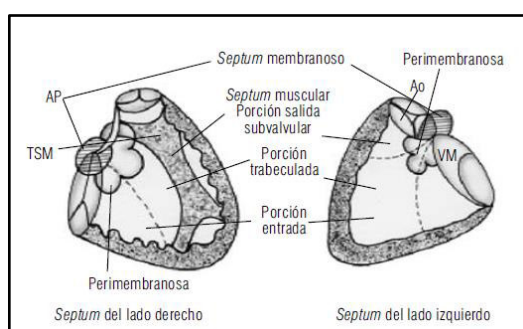


Fig.40 Representación esquemática de la localización de los diferentes tipos de defecto del septum IV, visto desde el lado derecho e izquierdo del septum IV.

El término supracristal (pliegue infundíbulo ventricular) designa a la zona muscular que separa la válvula pulmonar de la válvula tricúspide; la porción del *septum* que separa la válvula pulmonar de la aorta se designa *septum* infundibular.⁵³

En 1989, la terminología propuesta por el doctor Benigno Soto et al, en la clasificación de los defectos septales interventriculares se basó en la porción del *septum* comprometida y los dividió en cuatro tipos anatómicos:

1. defecto del tracto de salida (cono ventricular)
2. defecto septal del tracto de entrada.
3. defectos de la porción trabeculada. Estos tipos fueron modificados con los términos *yuxta* para indicar las estructuras adyacentes (*yuxtamitral*, *yuxta-pulmonar*, etc.).
4. Perimembranosa, cuando compromete la porción membranosa y otra parte de la porción muscular del *septum* (denominándose las perimembranosa extensión entrada, trabeculada o salida), y subvalvulares, cuando informa la válvula adyacente al defecto. (Tab.3)⁵³

Tab.3 Clasificación de la comunicación interventricular

1. Membranosa	
2. Muscular	Porción de entrada.
	Porción trabeculada.
	Porción de salida.
3. Perimembranoso.	Extensión de salida.
	Extensión trabeculada.
	Apical.
	Media
	Extensión salida sub aortica
	Sub pulmonar.
	Doblemente relacionado.
4. Por mala alineación de los septun.	

La relación con el tejido de conducción ha sido estudiada por Lev y Truex en los años 505 y es una información crítica para el cirujano cuando repara el defecto. En el defecto perimembranoso con ventrículos normalmente relacionados el tejido de conducción está siempre relacionado con la porción postero-inferior del defecto. En aquellos que son musculares el tejido de conducción permanece en su posición, al margen del *septum* membranoso, y se localiza anterior y superior al defecto. En inversión ventricular, el tejido de conducción se localiza anterior al defecto septal.⁵³

➤ Fisiopatología

El defecto del *septum* interventricular permite la comunicación entre la circulación sistémica y la pulmonar y puede causar dos efectos adversos: la alteración hemodinámica por el cortocircuito de izquierda a derecha y la alteración del lecho vascular pulmonar.⁵³

El cortocircuito de izquierda a derecha implica la recirculación de la sangre oxigenada a través del lecho vascular pulmonar y la magnitud de este dependerá no solo del tamaño del defecto, sino de la resistencia vascular pulmonar y de la localización del defecto. El tamaño del defecto se divide en tres categorías: grande, moderada y pequeña, basadas no solo en el tamaño físico, sino en la dinámica circulatoria, o en una correlación entre los dos. Se han propuesto criterios y son en los defectos pequeños aquellos restrictivos que limitan el flujo del corto circuito y restringen se igualen las presiones entre los ventrículos; la presión del ventrículo derecho es normal o ligeramente aumentada. Los defectos mayores ejercen mínima resistencia al flujo y los ventrículos tienen presiones iguales; la magnitud del corto circuito dependerá enteramente de la relación entre la resistencia vascular pulmonar y la sistémica. Anatómicamente, el tamaño es igual o mayor al área de corte seccional de la raíz aórtica. Los defectos de tamaño moderado ofrecen resistencia a la presión pero usualmente poca resistencia al flujo.⁵³

La presión del ventrículo derecho es menor que la del ventrículo izquierdo, la magnitud del cortocircuito dependerá del tamaño del defecto y de la resistencia vascular pulmonar. La influencia de la localización del defecto se ha discutido y se ha considerado de importancia su relación con los efectos fisiológicos, en ocasiones no relacionados con el tamaño, como ocurre en los defectos de las porciones de salida subvalvular pulmonar y aórtica, en donde la relación entre las resistencias sistémicas y pulmonares juega un papel importante en las alteraciones hemodinámicas y las manifestaciones clínicas y radiológicas. Los defectos septales en las porciones perimembranosa y trabeculada de igual tamaño, tienen diferentes efectos hemodinámicos, con diferencias clínicas y evolutivas.⁵³

Las consecuencias adversas hemodinámicas por el cortocircuito de izquierda a derecha son⁵³:

- a. Sobrecarga de volumen;
- b. Hiperflujo pulmonar y
- c. Compromiso del gasto cardíaco sistémico.

La sobrecarga de volumen en las cavidades ventriculares produce dilatación y aumenta la presión diastólica final en virtud de la relación longitud tensión; minimiza el aumento de la tensión de pared, pero altera la distensibilidad miocárdica y agrava

el aumento de la presión diastólica final del ventrículo izquierdo, lo que se refleja en el aumento de la presión auricular izquierda y de la presión venosa pulmonar.⁵³

El hiperflujo pulmonar tiende a aumentar la presión en el lecho vascular pulmonar, alterando la relación de esta presión con la del espacio intersticial pulmonar. Así mismo, se establece un equilibrio anormal y se produce un aumento del líquido intersticial pulmonar, lo que altera la distensibilidad pulmonar y el intercambio gaseoso. En los casos severos, se manifiesta como edema pulmonar y en los menores, como edema intersticial, lo cual tiene influencia adversa en la función pulmonar. El aumento de la presión vascular pulmonar es consecuencia del hiperflujo pulmonar y el aumento de la presión diastólica final del ventrículo izquierdo por la sobrecarga de volumen.⁵³

La recirculación pulmonar se realiza a expensas del flujo del ventrículo izquierdo o del gasto cardíaco. Los mecanismos compensatorios mantienen la perfusión de los órganos y la presión sanguínea e incluyen el aumento en la circulación de las catecolaminas y aumentan la actividad del sistema nervioso simpático; ambos aumentan las resistencias vasculares sistémicas. La disminución del flujo renal tiende a retener sodio y agua por la vía del sistema *renina angiotensina*. La magnitud de estos efectos depende del tamaño del defecto y de la resistencia vascular pulmonar. Los términos hipertensión arterial pulmonar, resistencia pulmonar alta o enfermedad vascular pulmonar se han usado indistintamente, pero no deben ser confundidos. La presión es determinada por el flujo y la resistencia: si la presión pulmonar es elevada (hipertensión pulmonar), puede ser la resultante de un aumento predominante del flujo o de un aumento predominante en la resistencia. En el defecto interventricular, la hipertensión pulmonar puede deberse a un aumento del flujo pulmonar o, más tardíamente, a un aumento de la resistencia vascular pulmonar y la evidencia es la disminución del cortocircuito de izquierda a derecha y la disminución del flujo hacia los pulmones.⁵³

La resistencia pulmonar es una función de numerosos factores, dentro de los que se incluye la edad, la altitud, el hematocrito, los niveles de actividad y la integridad del lecho vascular pulmonar. La resistencia vascular pulmonar en el recién nacido está aumentada y disminuye a los tres meses de vida, con aumento en el flujo pulmonar, este proceso es inhibido cuando hay cortocircuitos de izquierda a derecha, enfermedad pulmonar o grandes alturas.⁵³

La enfermedad vascular pulmonar, como consecuencia de cortocircuitos de izquierda a derecha ha sido descrita por *Heath and Edwards* y *Marlene Ravinovitch*.⁵³

3.1.2. Defectos del tabique interauricular (*septum primum* o *septum secundum*).

Cortocircuito de izquierda a derecha que representa 10% de las cardiopatías congénitas, se observa en cada 1 043 niños nacidos vivos/millón. Es un defecto generalmente benigno, que comunica las dos aurículas (Fig.41). En casos graves (orificios de 3 a 4 mm) genera insuficiencia cardíaca e hipertensión pulmonar. Suele identificarse en la auscultación por la presencia de un soplo en el foco pulmonar. En adultos puede generar arritmia. Si es menor no suele generar grandes complicaciones. Para los casos graves debe hacerse el cierre quirúrgico temprano.⁵⁰ Los defectos septales auriculares que incluyen el agujero oval, son las lesiones cardiogénicas más frecuentes.

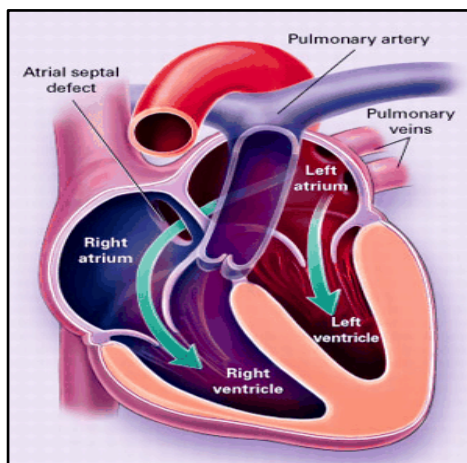


Fig. 41. Representación esquemática de la CIA y la mezcla de sangre.

3.1.3. Persistencia del conducto arterioso (conducto que comunica en etapa fetal a la aorta con la arteria pulmonar).

También es un cortocircuito de izquierda a derecha. Representa 7% de las cardiopatías congénitas y se observa en 781 recién nacidos vivos/millón. En etapa fetal existe como una comunicación necesaria entre la aorta y la arteria pulmonar, que debe cerrarse poco después del nacimiento. Si no ocurre así se mantiene abierta y genera el paso de sangre de la aorta al circuito pulmonar (Fig.42). También puede presentarse como defecto aislado o combinado con otros trastornos obstructivos que

requieren de vías alternas para que el corazón pueda funcionar. A largo plazo puede producir insuficiencia cardiaca. Cierre quirúrgico temprano.⁵⁰

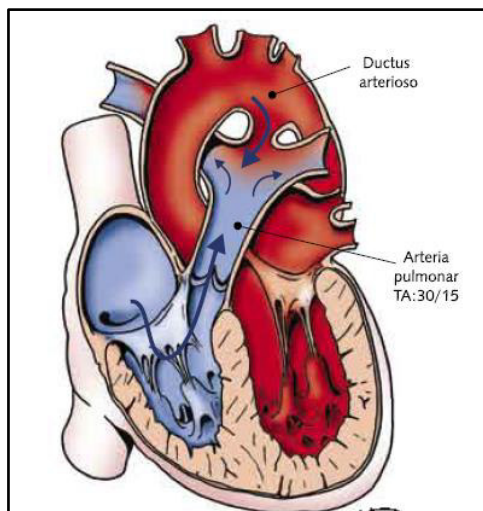


Fig.42 Representación esquemática del conducto y la mezcla de sangre.

3.1.4. Defecto del tabique auriculoventricular.

En el que no hay un cierre completo del tabique que separa las aurículas de los ventrículos, con formación inadecuada de las válvulas tricúspide y mitral. En la forma más grave permite la comunicación libre de sangre entre las cuatro cámaras del corazón.(Fig.43)

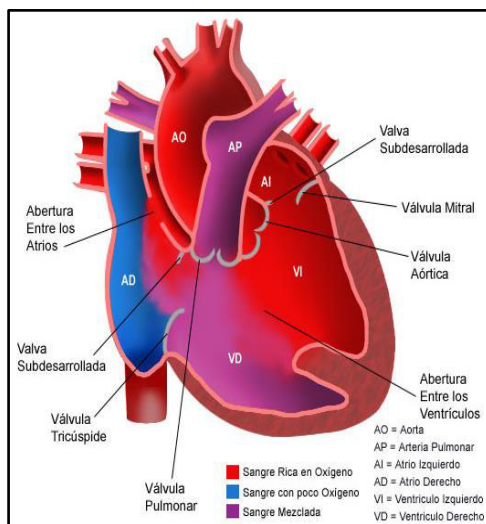


Fig.43 Representación esquemática de la mezcla de sangre.

3.2. Cortocircuito de derecha a izquierda.

La más común es la Tetralogía de Fallot⁵¹, También es llamado de cianosis temprana, porque los defectos permiten el paso de sangre no oxigenada desde el lado derecho del corazón hacia el lado izquierdo. Desde el nacimiento el niño presenta cianosis. En este grupo se incluyen:

3.2.1. Tetralogía de Fallot.

Debe haber cobertura de antibióticos profilácticos antes de procedimientos dentales en éste y en todos los casos de cardiopatías congénitas que se acompañen de cianosis. Antes de la corrección quirúrgica son pacientes de alto riesgo. permite el paso de sangre no oxigenada a la circulación general. Representa 5% de las cardiopatías congénitas y se identifica en 577 de los recién nacidos vivos/millón. De acuerdo con la gravedad de los defectos puede diagnosticarse temprano o en los primeros 6 meses de vida, por la presencia de cianosis, frémito y soplo sistólicos. Suelen ser niños de baja estatura, débiles y con poca capacidad funcional física. La insuficiencia cardíaca que se presenta genera policitemia que pone al niño en riesgo de trombosis y accidentes cerebrovasculares.⁵⁰ Caracterizada por cuatro alteraciones (Fig.44).

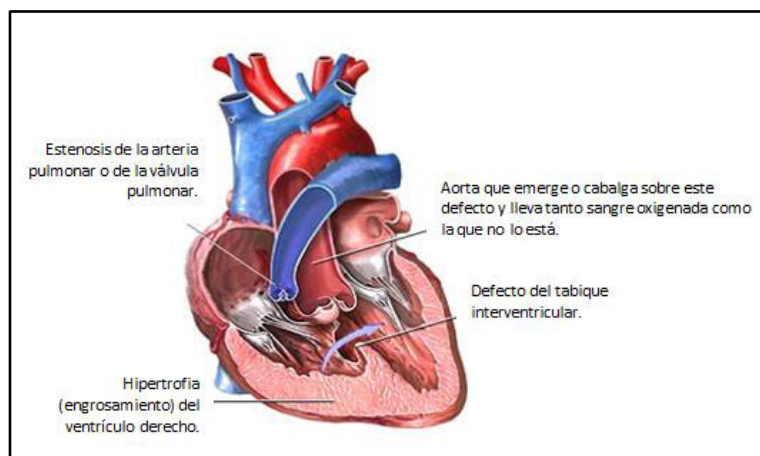


Fig.44 Representación esquemática de las alteraciones en la TF.

3.2.2. Transposición de los grandes vasos.

Aorta y arteria pulmonar emergen al revés, del ventrículo derecho e izquierdo respectivamente y llevan a la circulación general sangre no oxigenada. Este trastorno, que impediría sobrevivir al recién nacido, suele ser compensado con defectos complementarios que permiten mezclar la sangre, tales como conducto arterioso permeable o defectos de los tabiques ventricular o auricular (Fig.45)

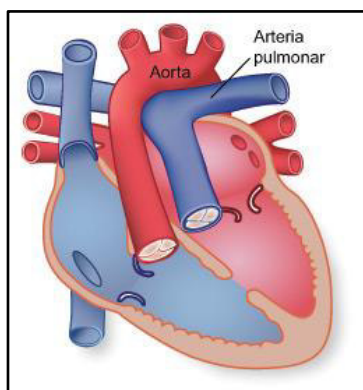


Fig.45 Representación esquemática de la transposición de grandes vasos.

3.2.3. Tronco común.

Los grandes vasos emergen de un tronco común y llevan sangre mezclada (Fig.46)

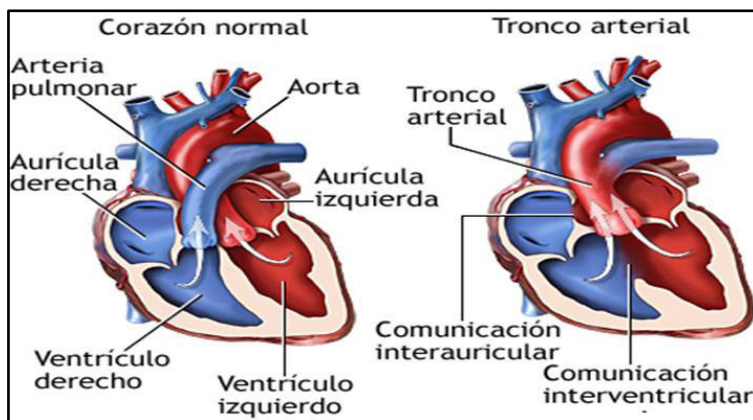


Fig.46 Representación esquemática de la unión de los troncos.

3.2.4. Atresia tricuspídea.

La atresia tricuspídea es una forma poco común de cardiopatía congénita que afecta alrededor de 5 de cada 100,000 nacidos vivos. El 20% de los pacientes con esta afección también padecerá otros problemas cardíacos. Normalmente, la sangre fluye desde el cuerpo hacia la aurícula derecha, luego a través de la válvula tricúspide hasta el ventrículo derecho y luego continúa hasta los pulmones. Si la

válvula tricúspide no se abre, la sangre no puede fluir desde la aurícula derecha hacia el ventrículo derecho (Fig.47). Debido al problema con la válvula tricúspide, la sangre finalmente no puede ingresar a los pulmones, donde tiene que ir para recoger oxígeno (oxigenarse). En lugar de esto, la sangre pasa a través de un agujero entre la aurícula derecha e izquierda. En la aurícula izquierda, se mezcla con sangre oxigenada que regresa de los pulmones. Esta mezcla de sangre oxigenada y desoxigenada se bombea luego hacia el cuerpo, lo cual ocasiona que los niveles de oxígeno en la sangre sean más bajos de lo normal. Los pulmones reciben sangre ya sea a través de un orificio entre los ventrículos derecho e izquierdo o a través de un vaso fetal llamado el conducto arterial que conecta la arteria pulmonar (la arteria que va a los pulmones) a la aorta (principal arteria del cuerpo). El conducto arterial se presenta cuando un bebé nace, pero se cierra por sí mismo poco después del nacimiento.⁵⁴

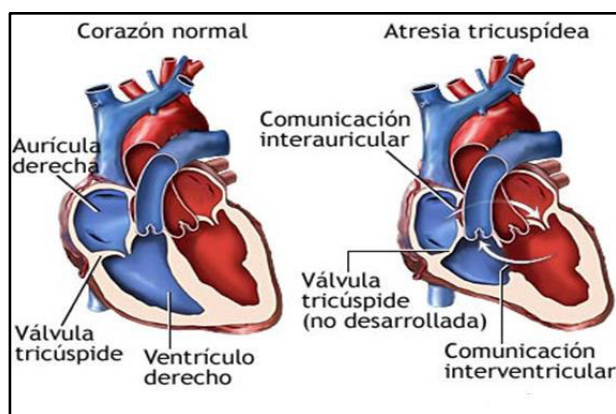


Fig.47 Representación esquemática de la atresia tricúspide.

3.2.5. Conexión venosa pulmonar anómala total.

Las venas pulmonares no se conectan con la aurícula izquierda, sino con la vena innominada izquierda o el seno coronario (Fig. 48); existe además un defecto del tabique auricular, que permite hacer llegar la sangre al lado izquierdo.

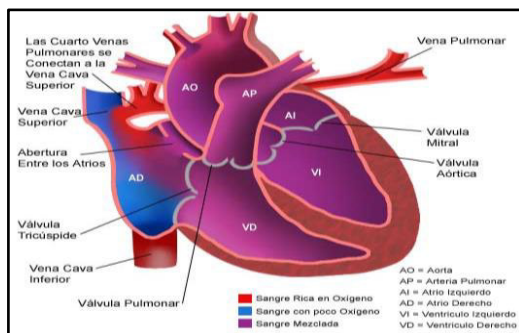


Fig.48 Representación esquemática de la conexión anómala de las venas pulmonares.

3.3. Obstrucciones

Son cardiopatías congénitas que limitan o impiden el flujo de la sangre por las cámaras cardíacas y generan congestión retrógrada, que si es del lado izquierdo dará lugar a hipertensión pulmonar y edema en estos órganos. Si la obstrucción es en el corazón derecho repercutirá en hepatomegalia, edema cerebral, de extremidades, bazo, entre otros. En este grupo se incluyen⁵⁰:

3.3.1. Coartación de la aorta.

Cardiopatía congénita obstructiva caracterizada por un estrechamiento de algún segmento de la luz de la aorta (Fig.49). Por lo regular se localiza en el trayecto subclavio de este vaso. Representa 4% de las cardiopatías congénitas y se identifica en 492 niños nacidos vivos/millón. Más de una cuarta parte de las veces acompaña a otras malformaciones.

Es más frecuente en hombres y en mujeres con síndrome de Turner. Esta obstrucción genera aumento la presión arterial en extremidades superiores y frialdad de las extremidades inferiores. Dependerá de la gravedad de la coartación el grado de insuficiencia cardíaca que la acompañe. Tratamiento quirúrgico temprano con un segmento protésico.⁵⁰

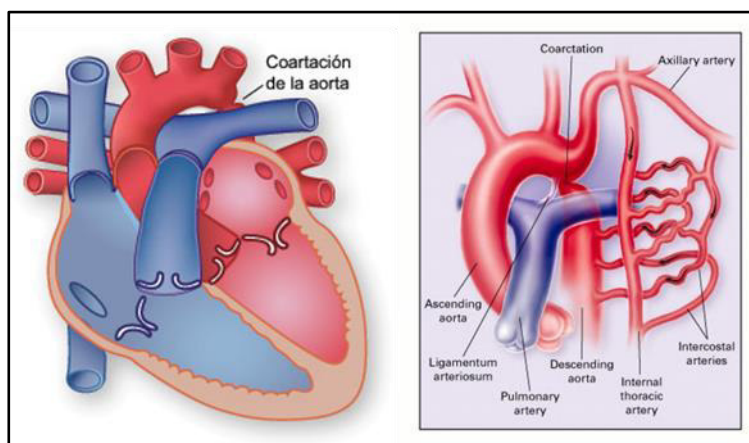


Fig.49 Representación esquemática de la constricción en la aorta descendente.

3.3.2. Estenosis o atresia pulmonares.

Es una cardiopatía congénita obstructiva que limita el flujo sanguíneo de salida del corazón derecho, ya que la válvula pulmonar no abre correctamente o hay un estrechamiento de la arteria pulmonar (Fig 50). Representa 8% de las cardiopatías congénitas y se observa en 836 niños nacidos vivos/millón. Por lo general se asocia a otras malformaciones cardíacas. Se diagnostica al escuchar un soplo

sistólico en el foco pulmonar, frecuentemente acompañado de frémito precordial. De acuerdo con el grado de estenosis, puede generar insuficiencia cardiaca derecha, con hipertrofia ventricular del mismo lado. El manejo es quirúrgico a través de valvuloplastia, valvulotomía o sustitución de la válvula por una prótesis. Cuando el problema es de estenosis de la arteria pulmonar, sustituirla es muy complejo.⁵⁰

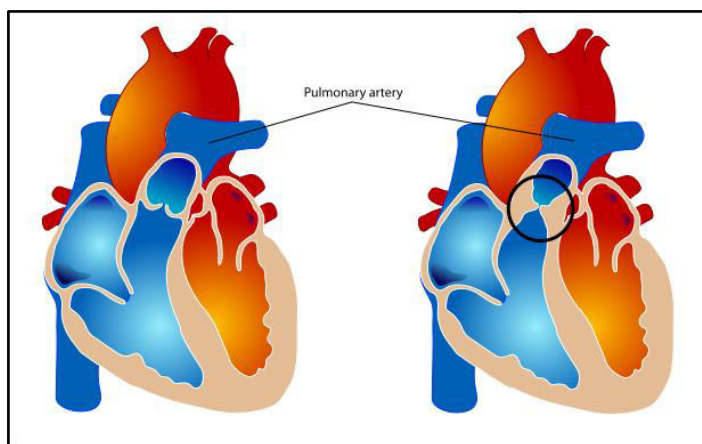


Fig.50 Representación esquemática de un corazón sin estenosis pulmonar (Izq.) y otro con estenosis pulmonar (der).

3.3.3. Estenosis o atresia de la válvula aórtica.

Obstrucción de la vía de salida por la válvula aórtica estrecha a la circulación sistémica (Fig. 51). Genera insuficiencia cardiaca con hipertensión pulmonar. Representa un 4% de las cardiopatías congénitas y se observa en 388 de los niños recién nacidos vivos/millón. En niños puede realizarse una valvulotomía con remplazo protésico posterior. En adultos debe colocarse una prótesis valvular.⁵⁰

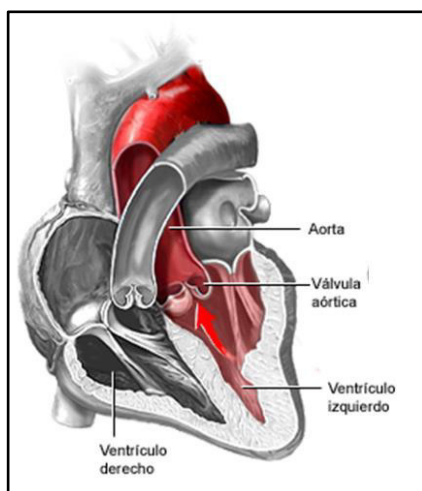


Fig.51 Representación esquemática de la atresia de la válvula pulmonar.

3.4 Otras clasificaciones ⁵¹

- Con flujo pulmonar normal, alto y disminuido.
- En simples (por ejemplo, CIA) o complejas (CIA más coartación de aorta).
- Si se presentan defectos aislados o asociados.
- Con repercusión hemodinámica y sin ella.
- Existe la clasificación secuencial que divide al corazón en 3 segmentos: visceratrial, atrioventricular y ventriculoarterial. Estos tres segmentos están conectados uno al otro de una manera secuencial, independientemente de la relación espacial que guarden entre sí.

4) Cianosis y sus consecuencias

Cianosis es la coloración azulada de las mucosas y la piel debido a la presencia de una cantidad aumentada de hemoglobina (Hb) desaturada en los tejidos. Puede ser central o periférica. La cianosis central se produce por mezcla de sangre desoxigenada con sangre oxigenada (por comunicaciones de derecha a izquierda intra o extracardiacas o mezcla en una cámara común) o por sangre que no se oxigena en los alvéolos.

La cianosis periférica ocurre por aumento de la extracción de oxígeno en la piel cuando hay un flujo cutáneo reducido (vasoconstricción periférica por frío o fenómenos vasogénicos).

La cianosis central implica hipoxemia que, cuando es crónica, produce mecanismos adaptativos en diversos órganos. A continuación revisaremos los cambios que se producen por la hipoxia crónica ⁵⁵:

4.1. Alteraciones hematológicas

4.1.1 Eritrocitosis.-

La hipoxemia crónica estimula la producción de eritropoyetina (EPO) a nivel renal, lo que produce un aumento de la masa globular roja, fenómeno conocido como eritrocitosis. Este término no es equivalente al de policitemia. *Policitemia*: termino griego que significa aumento de células en la sangre. Puede ser primaria o secundaria. ⁵⁵

- ✓ *Policitemias primarias.-* Hay un defecto innato en progenitores hematopoyéticos que permite la sobre producción celular a nivel medular. La forma más común de policitemia primaria es la Policitemia Rubra

Vera, en la que hay proliferación de las tres líneas celulares (células rojas, blancas y plaquetas).⁵⁵

- ✓ Las policitemias secundarias.- Se producen por el estímulo de factores circulantes sobre la médula ósea, como sería el caso de la EPO en los casos de hipoxia crónica o algunos tumores.
- ✓ La eritrocitosis secundaria.- Es un mecanismo adaptativo para mejorar el aporte de oxígeno a los tejidos, pero produce alteraciones en la reología (viscosidad/elasticidad) normal. El aumento de la masa de glóbulos rojos (GR) produce aumento de la viscosidad sanguínea que puede reducir el flujo sanguíneo y la perfusión tisular. La morfología de los GR también altera la viscosidad sanguínea.⁵⁵

Estudios *in vivo* han mostrado que a nivel microvascular, una vez que los vasos alcanzan un diámetro menor que un GR (4 a 6 micras), la viscosidad se hace muy dependiente de la deformabilidad del GR. Los glóbulos rojos con una cantidad adecuada de hierro (Fe++) son bicóncavos y más flexibles que los que tienen deficiencia de este ión, los cuales son microesferocíticos, rígidos y con tendencia a la agregación. Es decir que para un nivel de hematocrito (Hcto) igual, la viscosidad sanguínea será mayor si los eritrocitos tienen deficiencia de Fe++. Este concepto ha ganado importancia en los últimos años ya que es frecuente que los pacientes cianóticos crónicos tengan deficiencia de Fe++, sobre todo si son sometidos a flebotomías, que es una práctica utilizada para disminuir los síntomas de hiperviscosidad.⁵⁵

Es más, el accidente cerebrovascular (ACV), complicación que se presenta en aproximadamente 14% de los pacientes cianóticos crónicos, parece tener más correlación con la deficiencia de Fe++ que con los niveles de Hcto.⁵⁵

4.1.2 Aumento de la viscosidad sanguínea (hiperviscosidad).-

La disminución del aporte de oxígeno tisular por el aumento de la viscosidad sanguínea produce síntomas como: *cefalea, trastornos visuales, pérdida de la concentración, parestesias, fatiga muscular y, lo más temido, eventos trombóticos como ACV o embolia pulmonar.* Actualmente la flebotomía solo está indicada cuando hay síntomas moderados o severos de hiperviscosidad una vez que se ha descartado o manejado la deshidratación y la deficiencia de Fe++.

Rara vez se producen síntomas con Hctos menores de 65% y las flebotomías profilácticas no están indicadas.⁵⁵

4.2 Alteraciones de la coagulación

Está bien documentado que los pacientes cianóticos tienen mayor riesgo de sangrado cuando se someten a procedimientos quirúrgicos. Es frecuente encontrar pruebas de coagulación anormales en estos pacientes. El tiempo de protrombina (TP), el tiempo parcial de tromboplastina (TPT) y el recuento plaquetario están frecuentemente alterados en pacientes con Hctos mayores de 60%. Una mayor proporción de niños cianóticos tienen aumentados los niveles de dímero-D, evidenciando activación de la coagulación. Algunas de las explicaciones a estos hallazgos son⁵⁵:

4.2.1. Alteraciones plaquetarias

El recuento plaquetario está inversamente relacionado con el Hcto, así que es común que los pacientes con eritrocitosis secundaria a hipoxia, tengan al menos trombocitopenia leve (100.000 a 150.000 plaquetas). Los primeros trabajos sobre el tema encontraron que la agregación y la vida media plaquetaria se alteran en relación con el grado de eritrocitosis. En un estudio más reciente Lill y cols., encontraron disminución de la producción plaquetaria en 25% de 105 pacientes cianóticos. En estos pacientes el recuento plaquetario estaba inversamente relacionado con la magnitud del cortocircuito de derecha a izquierda. Esto se explicaría porque los megacariocitos son transformados en plaquetas durante su paso por el lecho pulmonar, de tal forma que si se pierde este paso, se pierde parte importante de la maduración plaquetaria.⁵⁵

4.2.2. Coagulación intravascular diseminada (CID).

El aumento de la viscosidad a nivel microvascular hace que haya estasis vascular (circulación lenta), que permite la interacción de las plaquetas con el endotelio, con la consecuente activación plaquetaria, generación de trombina y formación de fibrina. De esta forma se consumen plaquetas y factores de coagulación. Esto explicaría los mayores niveles de dímero-D encontrado en estos pacientes.⁵⁵

4.2.3. Disminución de la producción de factores de coagulación.

Los factores sintetizados en el hígado pueden producirse en forma anormal si los pacientes tienen una función hepática disminuida por la hipoxia y la hipoperfusión crónica. Además, los factores vitamina K dependientes (II, VII, IX y X) requieren de una adecuada absorción a nivel intestinal, que puede estar afectada por la cianosis.⁵⁵

4.2.4. Error en la forma de procesar las pruebas de coagulación.

La eritrocitosis disminuye la cantidad de plasma en una muestra de sangre total. Las pruebas de coagulación se realizan en plasma y se colectan en tubos con anticoagulante. Si no se corrige la cantidad de anticoagulante, el plasma quedará con un exceso de éste que alterará el resultado.⁵⁵

4.2.5. Otras alteraciones de la coagulación:

Los pacientes con cardiopatías congénitas pueden presentar formas adquiridas de enfermedad de von Willebrand (EVW), secundarias a una mayor destrucción de los multímeros de factor de VW, producida por los flujos turbulentos que se generan en la anatomía cardíaca anormal. También se ha documentado aumento de la fibrinólisis primaria, que sería la razón por la cual los antifibrinolíticos han demostrado utilidad en la disminución del sangrado durante cirugía cardíaca en este tipo de pacientes.⁵⁵

4.3. Alteraciones vasculares

A nivel microvascular los pacientes cianóticos crónicos parecen tener disfunción endotelial, que se manifiesta como menor capacidad de aumentar el flujo sanguíneo ante mayor demanda (por ejemplo, ejercicio) y generación de acidosis. Esto se explicaría porque si bien en forma aguda, la hipoxia aumenta la vasodilatación por mecanismos mediados por óxido nítrico (NO), en forma crónica se producen mecanismos adaptativos como remodelación vascular con aumento del diámetro de los vasos para normalizar el *shear stress* (tensión tangencial; que ejerce la sangre sobre la superficie endotelial en dirección tangencial deformándolo). Otra importante consideración es que la Hb tanto libre como intracelular es un *scavenging* (Transportador) de NO, así que la eritrocitosis podría bloquear la vasodilatación dependiente de NO. Otra

manifestación de la disfunción endotelial, es que la vía de la trombosmodulina / proteína C y proteína S está subregulada en cianóticos crónicos por aumento del *shear stress*, induciendo un estado protrombótico y procoagulante. Estas alteraciones endoteliales tienen importancia porque modifican el aporte de oxígeno a los tejidos disminuyendo el rendimiento cardiovascular y están implicadas en causas frecuentes de morbimortalidad como ACV y tromboembolismo pulmonar. A nivel de vasos de mayor diámetro, la hipoxia estimula factores angiogénicos como factor de crecimiento endotelial vascular y factores de crecimiento de fibroblastos, que producen malformaciones vasculares en estos pacientes. Es frecuente observar vasos dilatados, tortuosos o aneurismáticos en pacientes cianóticos a nivel pulmonar, coronario y retinal. Las coronarias extramurales de estos pacientes presentan pérdida del músculo liso medial, lamina elástica interna rota y displasia fibromuscular. En la microcirculación las arteriolas coronarias están dilatadas en exceso, lo que resulta en un flujo coronario basal aumentado, lo cual sumado a que estos pacientes parecen estar protegidos del desarrollo de aterosclerosis (por hipocolesterolemia, trombocitopenia, sobrerregulación del NO e hiperbilirrubinemia), explica que sea muy infrecuente la enfermedad coronaria y el infarto al miocárdio. Existe mayor riesgo de trombosis venosa ya que la viscosidad es mayor en lado venoso por menor *shear rate* (*velocidad tangencial*). La trombosis del seno venoso cerebral es una causa mayor de ACV. En este grupo de paciente la trombosis y ruptura vascular son causas importantes de morbimortalidades.⁵⁵

4.4. Alteraciones renales

Es frecuente que los pacientes cianóticos crónicos presenten alteraciones estructurales y funcionales a nivel renal. Sus glomérulos son hiper celulares y congestivos. J. Perloff, describió dos tipos de alteraciones glomerulares en pacientes con cianosis por CC.

- La primera es de tipo vascular, producida por el alto *shear stress* generado en el glomérulo por la eritrocitosis y la ultrafiltración. Este estímulo aumenta la liberación de NO que produce dilatación del lecho glomerular.

- La segunda ocurre en respuesta al factor de crecimiento derivado de las plaquetas (FCDP) y al factor de crecimiento β (FC β) que se encuentran en los gránulos de los megacariocitos que llegan a la circulación sistémica gracias al *shunt* (cortocircuito) de derecha-izquierda que impide su paso por el lecho pulmonar.

Estos factores de crecimiento son los responsables del aumento de células mesangiales y mayor celularidad yuxttaglomerular. Las principales manifestaciones de disfunción renal de los pacientes cianóticos son la disminución de la excreción de ácido úrico y aumento de la pérdida de proteínas (proteinuria).⁵⁵

4.5. Otras modificaciones

4.5.1. Hiperuricemia y gota.

Es frecuente que los pacientes cianóticos tengan aumentados los niveles de ácido úrico (AU), pero es raro que presenten artritis gotosa. El aumento del AU plasmático parece ser secundario principalmente a la disminución de la excreción a nivel renal y puede ser una manifestación de alteración hemodinámica renal (la hipoperfusión renal aumenta la reabsorción de agua y uratos a nivel del túbulo proximal).

Por otra parte, la sobreproducción de AU también puede estar involucrada en su aumento plasmático.

El AU es el producto final del metabolismo de las purinas, de tal forma que los tejidos hipóxicos o isquémicos pueden tener mayor degradación de ATP hacia AU³⁶. Un estudio reciente encontró que los niveles de AU se correlacionan con la severidad de las alteraciones hemodinámicas en pacientes con síndrome de Eisenmenger y pueden ser un predictor de mayor lesión orgánica y mal pronóstico.⁵⁵

4.5.2. Colelitiasis.

La bilirrubina es el producto final del metabolismo de los grupos hem. De este modo, los pacientes con eritrocitosis tienen una mayor concentración de bilirrubina no conjugada en la bilis, que puede generar cálculos de

bilirrubinato cálcico. Estos pacientes pueden presentarse con colecistitis aguda que puede producir bacteriemia y endocarditis infecciosa.⁵⁵

4.5.3. Osteoartropatía hipertrófica (OAH)

La OAH se caracteriza por proliferación celular y formación de nuevo tejido óseo y periostitis principalmente en metacarpos, metatarsos, falanges y huesos largos de extremidades. Esto es lo que da origen a los dedos en palillo de tambor (*clubbing* en inglés). La etiología parece estar relacionada con la presencia en la circulación sistémica de mediadores que normalmente son removidos por la circulación pulmonar y que llegan a ésta gracias al *shunt* de derecha a izquierda. Estudios histológicos evidencian la presencia de megacariocitos y cúmulos de plaquetas que probablemente liberan factores de crecimiento como FCDP y FC β que son los responsables del crecimiento celular. La Fig. 52 muestra las manos y los pies de una paciente de 30 años con un *ductus* arterioso persistente (DAP). En este caso los pies tienen dedos en palillo de tambor mucho más marcados que las manos. Esto ocurre porque la mezcla sanguínea ocurre a nivel del arco aórtico distal y así las extremidades inferiores reciben mucha más sangre desoxigenada que las extremidades superiores.⁵⁵

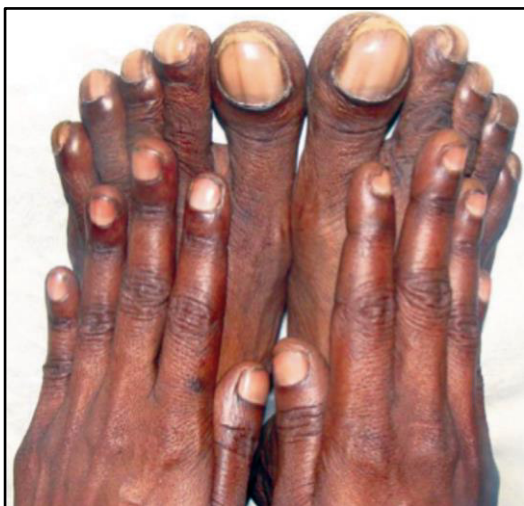


Fig. 52 Manos y pies de un paciente de 30 años con *ductus* arterioso persistente y cianosis crónica por *shunt* de derecha a izquierda. En este caso los pies tienen dedos en palillo de tambor más marcados porque por la ubicación del *shunt* han recibido mayor cantidad de sangre desoxigenada (NEJM 2011;364:7).

5) Manifestaciones bucales de las cardiopatías congénitas

Las manifestaciones dentales más frecuentes encontradas en pacientes con cardiopatías congénitas son: cianosis de mucosas, que se presenta principalmente en las encías, en las mucosas alveolares y en el paladar, y se debe a la deficiencia de oxígeno en la sangre, por lo que ésta toma una coloración azulada; retraso en la erupción dental, el cual es proporcional al retraso en el desarrollo físico del paciente; hipoplasia del esmalte; alteraciones en la posición normal de los dientes; dientes color blanco-azulado o blanquecino; vasodilatación pulpar manifiesta; aumento de la incidencia de caries dental; y enfermedad periodontal por mala higiene bucal.⁵¹

Cuando hubiera policitemia compensadora acompañante, sobre todo en paladar blando y zonas faríngeas, puede observarse enrojecimiento del tejido. En pacientes con endocarditis infecciosa pueden aparecer petequias en paladar blando por daño vascular, seguido al atrapamiento de complejos inmunitarios, con la ulterior ruptura vascular.⁵⁰

La caries es una enfermedad infecciosa multifactorial, en la que interviene, entre otros factores, una microbiota muy variada, las bacterias más frecuentes son los estreptococos del grupo mutans, seguidas del género de *Lactobacillus*, estas bacterias intervienen en la formación de la biopelícula, pero con una composición diferente según la localización. Ya antes de la erupción dentaria el 50% de los bebés, presentan una colonización bucal por *Streptococcus mutans*. Los *Streptococos* del grupo *mutans* (*S. mutans*, *S. sobrinus*, *S. cricetus*, *S. ratius*, *S. ferus*, *S. downwi* y *S. macacae*), son los más importantes en la etiopatogenia de la caries, por lo que la prescripción de un tratamiento antibacteriano, en pacientes de alto riesgo que aún no tengan lesión evidente, es aconsejable de modo profiláctico.⁵¹

Es necesario un control odontológico preventivo permanente mediante higiene bucal, educación dietética y fluoraciones periódicas, para mantener sus bocas sanas, evitando la atención de urgencia previa a intervenciones dentales, que en sí mismas son complejas.⁵¹

Al acudir a consulta odontológica la mayoría de los pacientes ya han sido diagnosticados y se encuentran en tratamiento y control por el cardiólogo. Es posible que se presente un caso el cual no ha sido diagnosticado, y que durante la

anamnesis y la exploración física, el odontólogo, sea capaz de identificar los signos y síntomas sugestivos, y ante la sospecha, enviarlo con el especialista para valoración y confirmación o no de la CC.⁵¹

Un reciente metaanálisis mostró una leve asociación pero estadísticamente significativa, entre la salud dental y el riesgo cardiovascular, siendo un motivo más para las medidas de prevención en salud bucal.⁵⁶

6) Protocolo de manejo.

Es preciso recordar que en los pacientes con cardiopatía congénita que presentan cianosis el oxígeno es limitado; por ello es indispensable contar con oxígeno suplementario durante cada procedimiento dental. Algunos pacientes sólo se someterán a cuidados dentales urgentes y, aun así, con cierto riesgo. Como ya se mencionó, debido a la complejidad del manejo de estos pacientes, es conveniente establecer como parte del manejo odontológico un programa preventivo riguroso, a fin de anticiparse a la aparición de caries dental, así como el uso de enjuagues bucales con clorhexidina al 0,12% o yodopovidona al 1%, cinco minutos antes de iniciar los procedimientos dentales, para minimizar el riesgo de bacteremia durante estos procedimientos. Se hace hincapié en la filosofía de “boca sana, corazón protegido”. El manejo estomatológico se resume en el algoritmo propuesto por los autores (Fig.53).⁵⁷

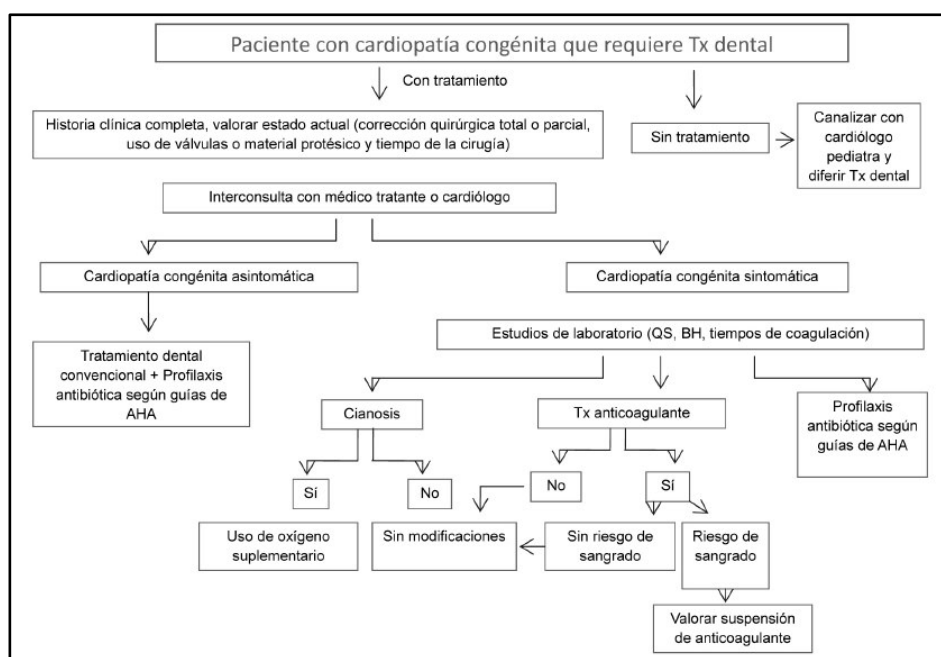


Fig. 53 Algoritmo para manejo odontológico de pacientes pediátricos con cardiopatía congénita según Zavala, Vinitzky y Ramírez

iii. Consideraciones a tener para realizar terapia pulpar en pacientes con Cardiopatía Congénita.

- Cuando se trata de pacientes que padecen alguna enfermedad sistémica, a la hora de decidir entre exodoncia y tratamiento de conductos siempre hay que actuar en constante contacto con su médico tratante y cumpliendo protocolos vigentes, en muchos de estos pacientes la extracción debe evitarse o posponerse, siendo aquí donde estaría indicado el tratamiento de conductos para evitar riesgos innecesarios y resolver la sintomatología presente. Muchas de las enfermedades no contraindican el tratamiento de conductos, no obstante situaciones derivadas del tratamiento farmacológico, estado médico y antecedentes pueden condicionar un tratamiento rutinario de endodoncia. En pacientes con enfermedad cardiovascular del tratamiento de conductos es menos traumático que la extracción, en estos casos además de reducir la ansiedad disminuyendo el tiempo de trabajo⁵⁸.
- Debe tenerse en cuenta que los pacientes cardiópatas son especialmente vulnerables al estrés y que siendo el consultorio odontológico un lugar especialmente propenso al mismo, debe evitar que se desencadene.⁵⁸
- A la hora de tratar pacientes cardiópatas se debe monitoriza al paciente (pulso y tensión arterial) y cada vez consideran más el llevar a cabo una monitorización más precisa y continua mediante el empleo de pulsioxímetro que mediante sensores digitales tipo pinza que se conecta al dedo índice izquierdo generalmente, permite registrar de manera continua la función cardiaca y presión parcial de oxígeno en sangre periférica, el descenso de la presión parcial de oxígeno en forma aguda puede indicar la aparición de una emergencia que puede comprometer la vida del paciente⁵⁸.
- La manipulación en la endodoncia produce bacteriemia por el limado y la obturación del conducto, la prevalencia que se ha reportado en diversas investigaciones varía de 0 a 31%, cuando se realiza instrumentación sin rebasar el ápice, y de 0 a 54% al sobrepasar la unión cemento dentinaria. Durante estos procedimientos no quirúrgicos el mayor riesgo de bacteriemia existe en la fase

inicial de instrumentación, cuando el conducto está infectado y los instrumentos se llevan hasta el límite apical para determinar la longitud de trabajo o durante la instrumentación del conducto. Los casos de endodoncia que se relacionan con bacteriemia están relacionados con instrumentación más allá del ápice en dientes infectados de pacientes inmunocomprometidos⁵⁰.

- En diversas situaciones clínicas la profilaxia antibiotica está indicada en pacientes odontológicos para evitar que debido a los procedimientos realizados, se expongan a ciertos microorganismos patógenos que podrían constituir un riesgo importante de infección a distancia sobre todo en aquellos pacientes con riesgo de endocarditis infecciosa o de infección de prótesis articulares, los principales procedimientos bucales considerados de alto riesgo para generar bacteriemia son: los detartrajes, raspado y alisado radicular; tratamientos de conductos; extracciones intra y transalveolares; todos los procedimientos quirúrgicos. Al proliferar, los microorganismos quedan atrapados entre la malla de fibrina y plaquetas (vegetaciones estériles); estos elementos constituyen un obstáculo mecánico para la acción de la respuesta inmunitaria que además impide la actividad de los fagocitos, antibióticos y otros fármacos, por lo que los microorganismos quedan protegidos contra los mecanismos de defensa impactándose sobre sitios susceptibles en el endotelio del corazón pudiendo desprenderse y salir del corazón a otros órganos. El *Streptococcus viridans* (EI subaguda) es el microorganismo causal más importante y representa cerca de 50% de los casos, aunque existen otros patógenos que pueden producir endocarditis con una frecuencia menor como los, *Estafilococos aureus* (EI aguda), *Pseudomonas*, especies de *Candida*. *Actinobacillus*, etc.⁵⁰

La endocarditis tiene tendencia a producirse en zonas de presión elevada (mitad izquierda del corazón), en el lugar donde la corriente sanguínea atraviesa un orificio estrecho a gran velocidad, desde una cámara con gran presión hacia otra de menor presión. La endocarditis asienta con más frecuencia sobre una insuficiencia valvular que sobre una estenosis pura y, característicamente, se localiza en el lado auricular de la válvula mitral incompetente y en la superficie ventricular de la válvula aórtica insuficiente.⁵⁹

La American Heart Association (AHA) ha recomendado emplear profilaxis antibiótica (PA) para prevenir una EI cuando se realizan procedimientos que

conllevan un riesgo de bacteriemia en pacientes susceptibles, en todas las modalidades debe administrarse una hora antes del procedimiento. Como puede verse en la Tab.4, hay varias opciones para el manejo de pacientes en riesgo de EI.⁵⁰

Tab. 4. Regímenes de profilaxis antibiótica para la prevención de endocarditis infecciosa. Prevención de endocarditis infecciosa: Guía de la American Heart Association 2007.

Tipo de profilaxis	Fármaco	Dosis 30 a 60 min antes del procedimiento
Régimen estándar	Amoxicilina	2 g VO, niños 50 mg/kg
Alergia a penicilina o ampicilina oral	Clindamicina	600 mg VO, niños 20 mg/kg
	Cefalexina * †	2 g VO, niños, 50 mg/kg
	Azitromicina o claritromicina	500 mg VO, niños 15 mg/kg
Incapacidad en el uso de la vía oral	Ampicilina	2 g IM o IV, niños 50 mg/kg
	Cefazolina o ceftriaxona †	1 g IM o IV, niños 50 mg/kg
IO indica intraoral, IM indica intramuscular, IV indica intravenoso. * U otra cefalosporina oral de primera o segunda generación en dosis equivalente para adultos o pediátrica. † Las cefalosporinas no deben ser utilizadas en un individuo con historia de anafilaxis, angioedema, o urticaria con penicilinas o ampicilina		

- Los vasoconstrictores tienen una estructura química idéntica o similar a los mediadores del sistema nervioso simpático epinefrina y norepinefrina. Por esta razón los efectos de los vasoconstrictores simulan la respuesta de los nervios adrenérgicos a la estimulación de ahí que se consideran fármacos simpaticomiméticos o adrenérgicos. Los receptores adrenérgicos se encuentran en la mayoría de los tejidos del cuerpo, se reconocen dos tipos de receptor alfa y beta, la activación de los receptores alfa por un fármaco simpaticomimético (La norepinefrina en un 90% actúa sobre estos receptores y el 10 % sobre Beta1) suele producir una respuesta que consiste en la contracción del músculo liso de los vasos sanguíneos, la activación de los receptores Beta 1 por un fármaco simpaticomimético (adrenalina), origina la estimulación cardíaca aumentando las presiones arteriales sistólicas y diastólicas, gasto cardíaco, volumen sistólico, aumento de la frecuencia cardíaca (cronotrópico positivo), fuerza de contracción (inotrópico positivo), del consumo de oxígeno miocárdico y cantidad de arritmias, efectos que producen una disminución global de la eficiencia cardíaca y también promueve la lipólisis en el intestino delgado y la activación de

receptores Beta 2 producen relajación del músculo liso, están en bronquios, los lechos vasculares y el útero (Vasodilatación y broncodilatación). La Felipresina es un análogo sintético de la hormona antidiurética o vasopresina, es una amina no simpaticomimético que se considera un vasoconstrictor actúa como estimulador directo del músculo liso vascular, su efecto parece ser más intenso sobre microcirculación venosa que sobre la arteriolar, no se observa efecto directo en miocardio, no tiene efecto sobre transmisión nerviosa adrenérgica, por lo tanto es posible utilizarla con garantía en pacientes hipertensos esta contraindicado en gestantes por efectos oxitócicos. Los vasoconstrictores se añaden a las soluciones de anestésicos locales para contrarrestar los efectos vasodilatadores del anestésico. Son aditivos importantes por que al contraer los vasos sanguíneos reducen el flujo sanguíneo (perfusión) por lo tanto el sangrado, en lentecen la absorción del anestésico con lo que las concentraciones plasmáticas del anestésico son menores disminuyendo su toxicidad, aumenta la cantidad del anestésico local que penetra en el nervio, donde permanece durante periodos más prolongados.⁶⁰

- Respecto al uso del uso del electrobisturí para tratamiento pulpar a pacientes con cardiopatías congénitas no está contraindicado siempre y cuando estos no usen aparatos o dispositivos electrónicos cardiacos.

Los dispositiivos cardiacos electrónicos actuales incorporan, para su adecuado funcionamiento, la capacidad de detectar la actividad intrínseca del corazón y por tanto puede ocurrir que señales eléctricas de otro origen, como la generada por un electrobisturí, sean interpretadas erróneamente por estos aparatos como actividad cardiaca y provoquen una respuesta inadecuada.⁶¹

- Para la valoración de riesgo médico La Sociedad Americana de Anestesiología (ASA) elabora una valoración de los grados de afectación general, el fin era agrupar los pacientes que se les va a someter a anestesia general según el riesgo médico.(Tab.5)⁵⁸

Cuando se identifica un antecedente personal patológico en la historia clínica del paciente, el odontólogo debe cuestionarse si es de significancia para el manejo odontológico. Ante una respuesta afirmativa, debe procederse a elaborar una eficiente caracterización de la enfermedad, la cual puede generar un segundo

cuestionamiento: ¿es necesaria una interconsulta médica o solicitar exámenes complementarios? En caso confirmatorio, deberá recabarse la información carente para estar en posición de determinar y asegurar que el individuo está bajo buen control para poder continuar con las fases de diagnóstico, planificación de tratamiento y su ejecución. Es reiterado que un manejo más seguro en el consultorio odontológico ocurre cuando se efectúa en sujetos clasificados o reclasificados como I o II.⁵⁰

Tab.5 Evaluación de riesgo anestésico ⁵⁰⁻⁵⁸

Tipo I Bajo riesgo (paciente sano/toleran bien el estrés)	Sanos o con antecedentes médicos que no repercutan en el tratamiento bucal, ejemplo una enfermedad cardíaca congénita corregida de manera quirúrgica con éxito.
Tipo II: Riesgo Moderado (enfermedad sistémica leve/sano con ansiedad extrema)	Serán considerados aquellos pacientes con enfermedades sistémicas bajo control.
Tipo III Etapa Transicional (enfermedad sistémica grave no incapacitante)	Enfermedades no controladas, desconocen el estado actual de su padecimiento, estos pacientes pueden ser reclasificados después de la evaluación médica.
Tipo IV Muy alto Riesgo (enfermedad sistémica grave incapacitante)	Deben ser atendido en el hospital por la gravedad de su padecimiento, por el alto riesgo de muerte, pacientes que en fechas recientes hayan sufrido un infarto del miocardio o un ACV, así como los que padezcan enfermedades en etapa terminal.
Tipo V	Paciente moribundo, tratamiento dental paliativo.

III. CASO CLÍNICO

HISTORIA CLÍNICA DEL NIÑO

i. Anamnesis:

1) Filiación:

- ✓ Nombre del paciente : M. B. C.
- ✓ Edad : 05 años y 10 meses.
- ✓ Sexo : Femenino
- ✓ Domicilio : San Juan de Lurigancho
- ✓ Fecha y lugar de nacimiento : 04 de octubre del 2009 - Ayacucho
- ✓ N ° de hermanos : 03
- ✓ Orden que ocupa : primero.
- ✓ Nombre del padre : Nicanor Barreto.
- ✓ Nombre de la madre : Rosalía Calixtro.

2) **Motivo de consulta:** “Mi niña tiene dientes picados y está mal del corazón”.

3) Antecedentes:

3.1. Antecedentes fisiológicos:

- ✓ Prenatales: CPN completos, sin complicaciones, consumió Sulfato férrico.
- ✓ Natales: Producto de 1era gestación, parto eutócico, a las 43 semanas con llanto inmediato y vigoroso, pesando 3.300 Kg. no refiere talla.
- ✓ Post natales:
 - Alimentación: Lactancia materna exclusiva hasta los 6 meses, a los 7 meses inicio la ablactancia.
 - Higiene: Desde los dos años con pasta y cepillo dental, no refiere marca de pasta dental.
 - Hábitos:
 - Onicofagia desde hace 6 meses aprox.
 - Usó biberón hasta los tres años.
 - Vacunas: completas.
 - Desarrollo psicomotor: Gateo a los 8 meses, primeros pasos a los 14 meses, primeras palabras a los 12 meses.

3.2. Antecedentes patológicos:

- ✓ 2012.- Madre acudió a EESS porque la paciente presento palpitos rápidos y se cansa rápido, de luego a la impresión de Dx. de soplo cardiaco, se le indico exámenes pero no las realizo porque su esposo se accidento, tuvo una saturación de Oxigeno de 89%.
- ✓ 2015.-
 - 8 de mayo.- Paciente presento dolor torácico y dificultad para respirar a medianos esfuerzo, el medico indico EKG, ECO-RX; para descartar CIV + EP, paciente presento una saturación de oxigeno de 96%.
 - 9 de junio.- Se realiza la Ecocardiografia en el INSN, concluyendo que la paciente presenta
 - cortocircuito de I-D por CIV perimembranosa de 13 mm cubierta en 70% por aneurisma septal tricuspídea.
 - Cavidades izquierdas dilatadas de grado severo.
 - 1 de julio.- Con el Dx. de CIV, CF II, caries dental y riesgo de desnutrición, 89% de saturación, el medico indica:
 - Exámenes de Hb, Hto, Gs.
 - I/C a Odontología y Nutrición.
 - Se inicia tratamiento con furosemida y captopril ½ tab. c/8h por 3 Meses
 - 2 de julio.- Primera atención en el servicio de PMC del INSN.
 - 8 de julio.- En servicio de nutrición es diagnosticada con desnutrición crónica por lo que se instaura
 - 4 de agosto.- Es Dx. con oxiuriasis se le indica Albendazol en el servicio de pediatría.
 - 11 de octubre.- control en cardiología

3.3. Antecedentes médicos:

- ✓ *Medicaciones:* niega RAM.
- ✓ *Hospitalizaciones:* Niega.
- ✓ *Cirugías:* Niega.

3.4. Antecedentes estomatológicos:

- ✓ Tratamientos: Curación dental hace 6 meses aproximadamente, paciente no colaboró.
- ✓ Medicación: Madre le dio ibuprofeno porque tubo dolor dental en la zona antero superior hace un año aproximadamente, niega aumento de volumen facial, no volvió a tener dolor dental.

3.5. Antecedentes familiares:

- ✓ *Padre*: 27 años en ABEG, mototaxista.
- ✓ *Madre*: 23 años en ABEG, ama de casa.

3.6. Antecedentes socioeconómicos:

- ✓ Estrato social: medio.
- ✓ *Casa*: de material noble y con servicios básicos.

4) Enfermedad actual:

- 4.1. Tiempo de la enfermedad: Madre noto cavidad en los dientes hace 2 años aproximadamente
- 4.2. Forma de inicio: de forma progresiva.
- 4.3. Signos y síntomas: Dolor dental hace un año aproximadamente, sin aumento de volumen facial.
- 4.4. Curso: continuo.

ii. Examen clínico:

1) Examen clínico general:

- ✓ Peso : 15.5 kg.
- ✓ Talla : 105.5 cm
- ✓ Temperatura : 37 °C
- ✓ Ectoscopía : ABEH, peso y talla baja.
- ✓ Piel y anexos : Piel flexible, humectada, uñas con atrición moderada y leve cianosis.
- ✓ T.C.S.C : Escaso, simétricamente distribuido.
- ✓ Linfáticos : No palpables, no presentan dolor
- ✓ Locomoción : Marcha equilibrada y coordinada.

2) Examen psíquico elemental:

2.1. Padres:

- ✓ **Padres motivados** : SI
- ✓ **Padres ansiosos** : SI
- ✓ **Padres autoritarios** : NO
- ✓ **Padres manipuladores** : NO
- ✓ **Padres indiferentes** : NO

2.2. Niño:

- ✓ **Clasificación según Frankl:**
- Grado 1: definitivamente negativo : NO
- Grado 2: negativo : NO
- Grado 3: positivo** : **SÍ**
- Grado 4: definitivamente positiva : NO

3) Examen clínico regional:

3.1. Extraoral:

- ✓ **Forma de cráneo** : Normocéfalo.
- ✓ **Forma de cara** : Normofacial.
- ✓ **Simetría facial** : Simétrica.
- ✓ **Músculos faciales** : Competencia labial.
- ✓ **ATM** : No presentan ruidos ni chasquidos.
- ✓ **Perfil antero posterior** : Convexo.
- ✓ **Perfil vertical** : Normodivergente.
- ✓ **Fonación** : Aparentemente normal
- ✓ **Deglución** : Aparentemente normal
- ✓ **Hábitos** : Onicofagia.
- ✓ **Respiración** : Mixta.

3.2. Intraoral:

3.2.1. Tejidos blandos:

- ✓ Labios : Resecos, simétricos
- ✓ Vestíbulo : Sin alteración aparente.
- ✓ Frenillos : Simple, implantación media.
- ✓ Lengua : Móvil y saburral
- ✓ Piso de boca : Depresibles, vascularizado.
- ✓ Paladar duro : Paladar poco profundo.
- ✓ Paladar blando : Sin alteración aparente.
- ✓ Orofaringe : No congestiva ni eritematoso.
- ✓ Encía : Gíngiva marginal y papilar
con leve aumento de volumen
generalizado y fístula en
adherida de pza. 51 por bucal.

3.2.2. Tejidos duros:

- ✓ Tipo de dentición : Decidua.
- ✓ Anomalías dentarias : No
- ✓ Arcos dentarios:
 - Superior:
 - Forma : Ovoide.
 - Tipo : Baume I.
 - Inferior:
 - Forma : Ovoide
 - Tipo : Baume II

3.2.3. Oclusión:

- ✓ Plano terminal derecho : Escalón mesial.
- ✓ Plano terminal izquierdo : Escalón mesial.
- ✓ Relación canina derecho : Clase I.
- ✓ Relación canina izquierdo : Clase I.
- ✓ Overjet : 2mm
- ✓ Overbite : 20%
- ✓ Línea media : No registrable.

3.2.4. Higiene

: Deficiente.

3.2.5. Saliva:

: Seroso

4) **Odontograma:**

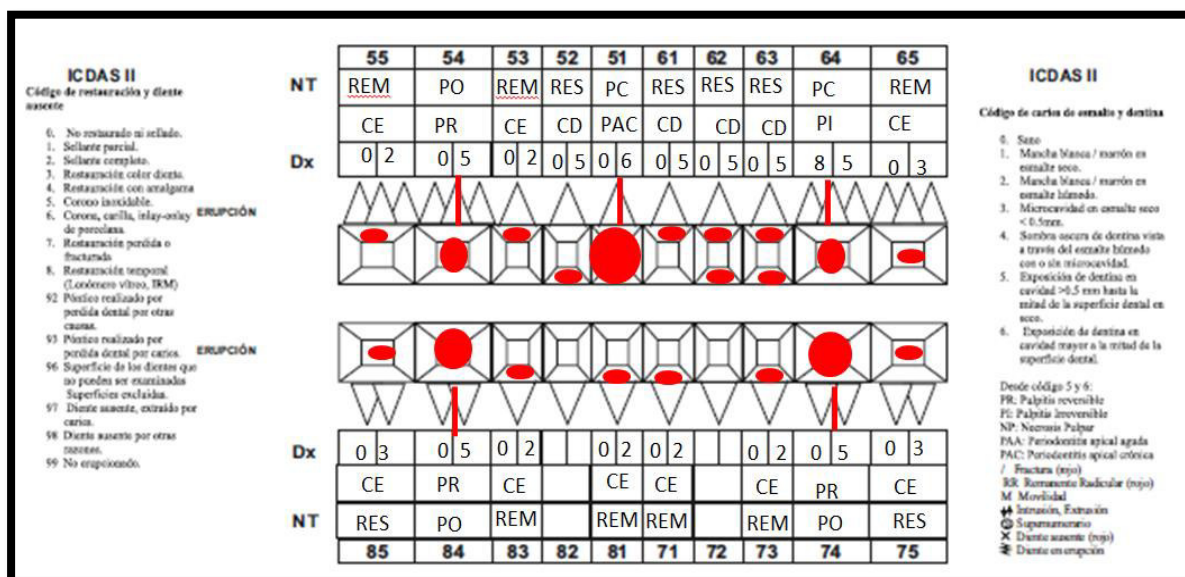


Fig. 54. Odontograma de la paciente en momento de admisión.

iii. **Diagnóstico presuntivo:**

1) **Estado sistémico:**

Paciente mujer de 5 años y 10 meses de edad, de sexo femenino en ARESG, presenta:

- ✓ Comunicación intraventricular
- ✓ Desnutrición crónica.

2) **Estado estomatológico:**

2.1. De tejidos blandos:

- ✓ Enfermedad gingival asociada a placa bacteriana modificada por factor sistémico.

2.2. Tejidos duros:

- ✓ Caries dental:
 - C2 : 55-53-73-71-81-83.
 - C3 : 65-75-85.
 - C5 : 52-61-62-63.
- ✓ Pulpitis reversible : 54-74- 84.
- ✓ Pulpitis irreversible : 64.
- ✓ PAC : 51.

2.3. Oclusión:

- ✓ Maloclusión clase I.

2.4. Conducta:

- ✓ Según Frankl : Tipo 3, positivo.

iv. **Exámenes complementarios:**

1) **Análisis de fotografías:**

1.1. Fotografía frontal:

- ✓ Análisis de línea media.
- ✓ Análisis de tercios (dos métodos).
- ✓ Análisis de los quintos.
- ✓ Análisis de apertura facial.
- ✓ Análisis de la sonrisa.

1.2. Fotografía de perfil.

- ✓ Angulo sub nasal
- ✓ Análisis del tercio inferior
- ✓ Análisis de la línea E
- ✓ Análisis del perfil antero posterior
- ✓ Análisis del perfil vertical

1.3. Fotografías intraorales

- ✓ Fotografía de máxima intercuspidadación.
- ✓ Fotografía oclusal superior
- ✓ Fotografía oclusal inferior
- ✓ Fotografía lateral derecha
- ✓ Fotografía lateral izquierda

2) **Análisis radiográfico**

- ✓ Radiografía periapical.

1) Análisis fotográfico

1.1 Fotografía frontal

- ✓ **Línea media:** Línea que intercepta perpendicularmente la línea interpulpar, pasa por puente de nariz y surco subnasal.

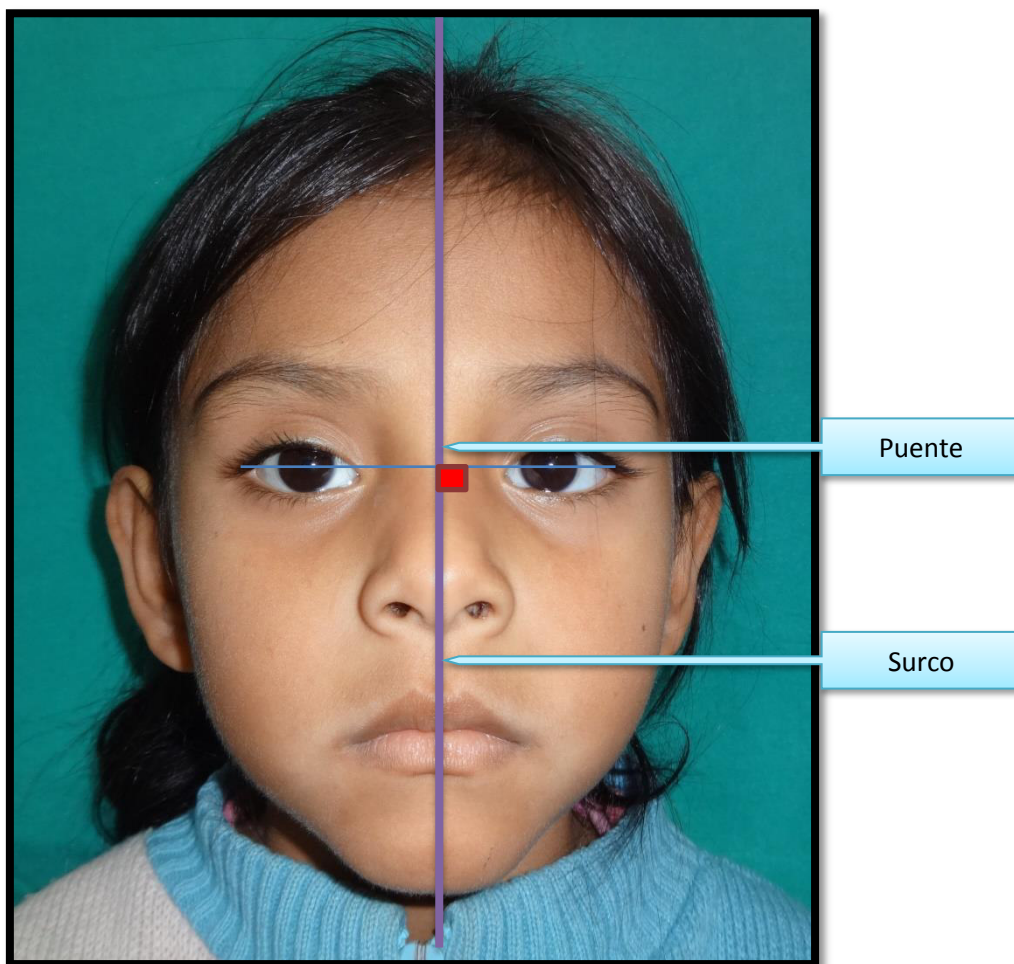


Fig. N° 55 Fotografía frontal

LADO	VALORES NORMALES	INTERPRETACIÓN	OBSERVACIÓN	CONCLUSIÓN
Derecha	½	1/2 = simétrico	En asimetrías la diferencia dimensional entre lado derecho e izquierdo de la cara, cuando es menos de 3 % no se percibe al ojo del observador.	No se observa asimetría.
Izquierda	½	1/2= simétrico		

✓ **Análisis de tercios:**

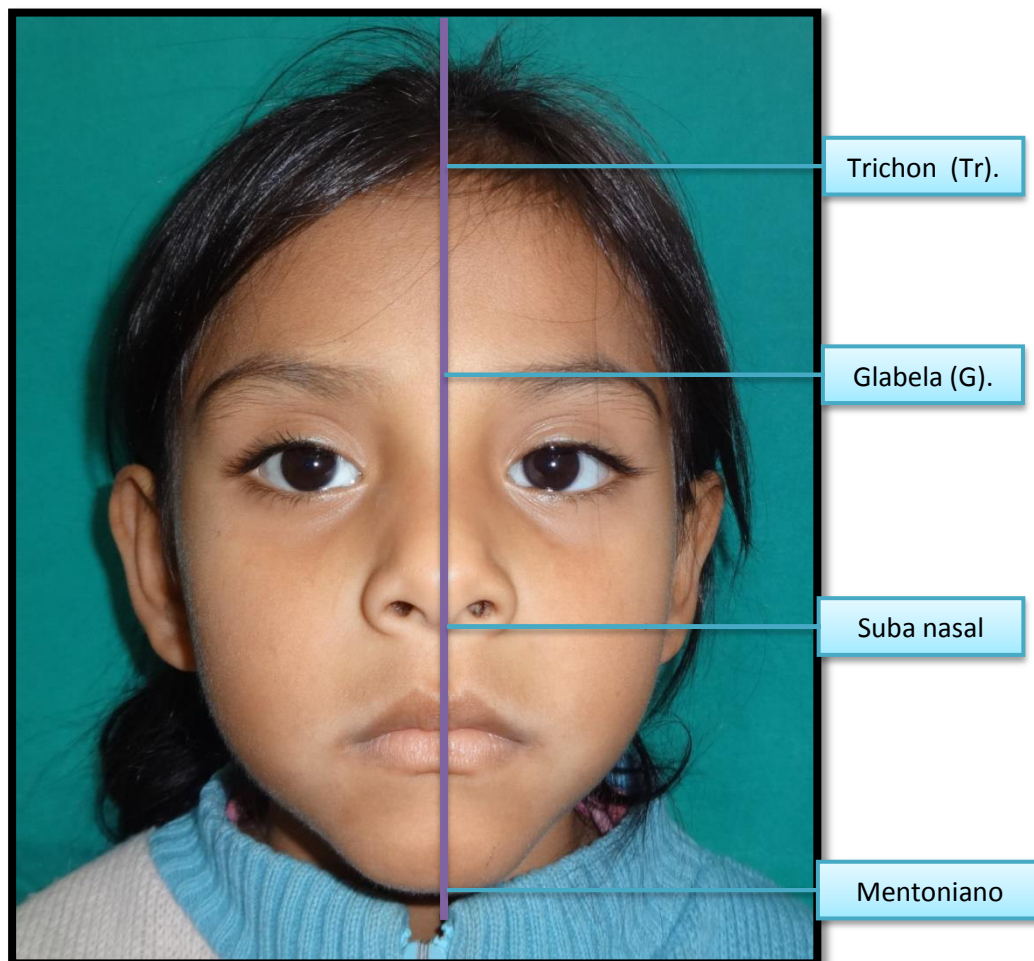


Fig. N° 56 Análisis de tercios (Primer método).

VALORES REFERENCIALES		INTERPRETACIÓN	INCONVENIENTE	CONCLUSIÓN
Tr - G	1/3	➤ Tercios iguales = simetría de tercios verticales faciales ➤ Tercios desiguales = asimetría de tercios verticales faciales	➤ Línea del cabello es variable. ➤ Ubicación del punto glabella es subjetivo	Asimetría de tercios verticales faciales con predominio de tercio medio (fascie respiratoria)
G - Sn	1/3			
Sn - Me	1/3			

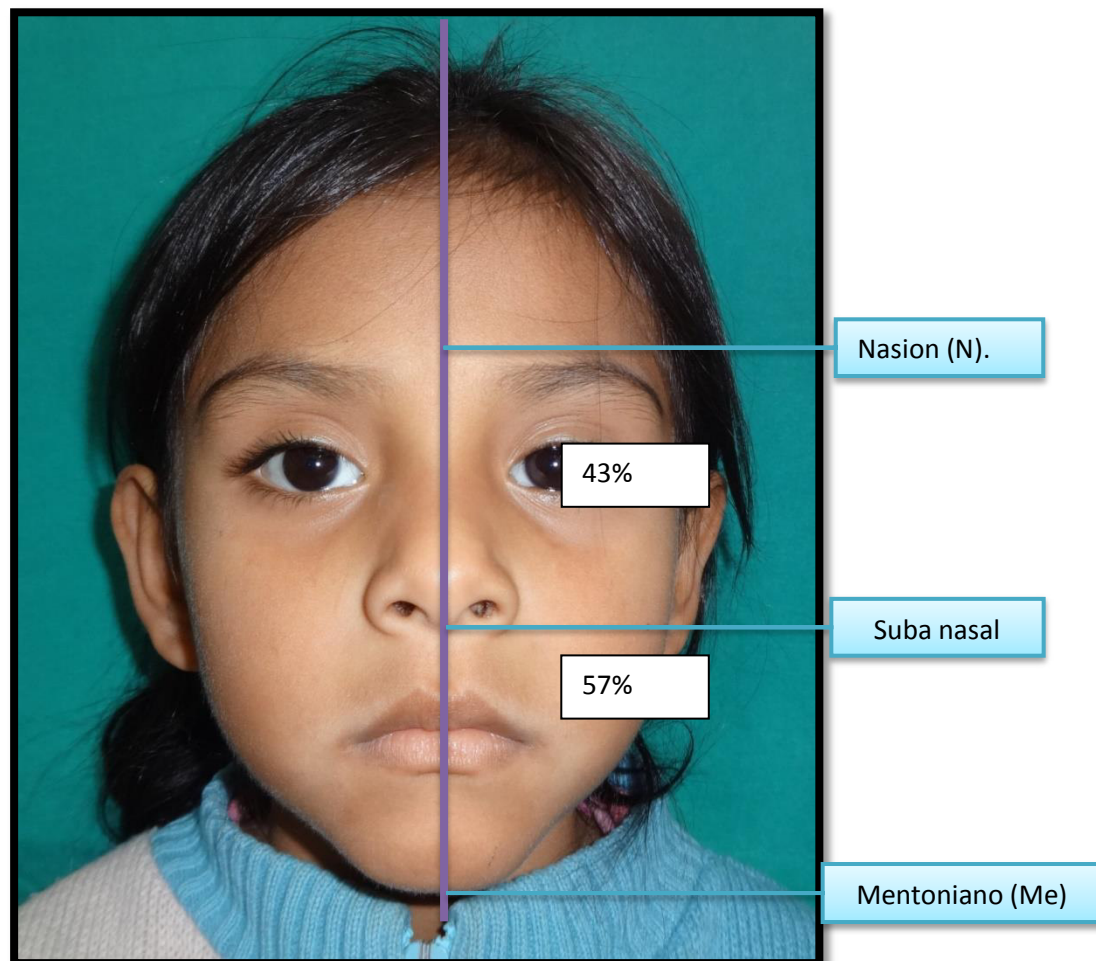


Fig. N° 57 Análisis de tercios (Segundo método).

VALORES NORMALES	INTERPRETACIÓN	CONCLUSIÓN
Tercio medio (N-Sn) 43%	< 43% tercio medio disminuido. > 43% tercio medio aumentado	Tercios medio e inferior proporcionados.
Tercio inferior (Sn-Me) 57%	>57% tercio inferior aumentado. < 57% tercio inferior disminuido	

✓ **Análisis de quintos:** “Ancho de la cara equivalente a 5 anchos oculares”.




Fig. N° 58 Análisis de Quintos

REFERENCIAS	VALORES NORMALES	INTERPRETACIÓN	CONCLUSIÓN
Ancho nasal “Distancia entre puntos superficiales del ala de la nariz d/i”.	Coincida con quinto medio (C)	Quinto medio y ancho nasal son coincidentes y proporcionales.	No existe coincidencia ni proporción entre ancho nasal y quinto medio.
Ancho bucal “Distancia entre comisura bucal (Chelion) d/i”.	1.- Coincidencia entre bordes interno de iris (Limbus) d/i y puntos chelion d/i. 2.- Proporción entre la distancia interlimbus e interchelion.	1.- Puntos limbus d/i coincidentes con puntos chelion d/i. 2.- Proporción entre distancia interlimbus e interchelion.	No existe proporción entre distancia inter limbus y ancho bucal. No existe coincidencia entre puntos limbus y chelion d/i.
Distancia intercantal externa (A)	1/5 externo c/u	Quintos proporcionados presenta simetría. Quintos desproporcionados presenta asimetría.	Leve asimetría de quintos transversales con predominio del quinto rmedio.
Distancia intercantal intermedia (B)	1/5 Intermedio		
Distancia intercantal Interna (C)	1/5 interno c/u		

✓ **Ángulo de apertura facial.**

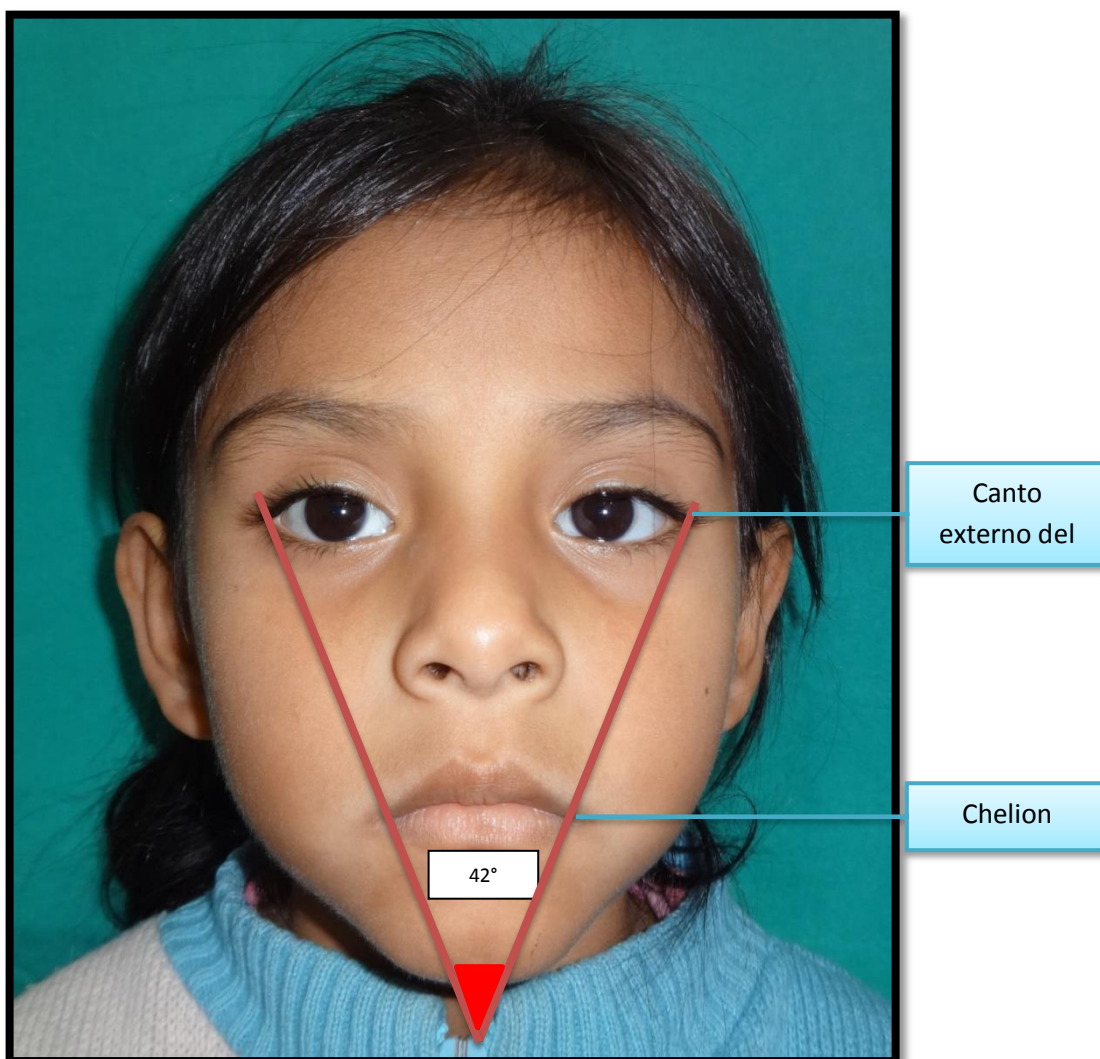


Fig. N°59 Angulo de apertura facial

VALORES NORMALES	INTERPRETACION	VALOR EN PACIENTE	CONCLUSIÓN
45° +/-5	Mesofacial	42°	Paciente mesofacial
< 40°	Dolicofacial		
>50°	Braquifacial		

✓ **Análisis de sonrisa.**

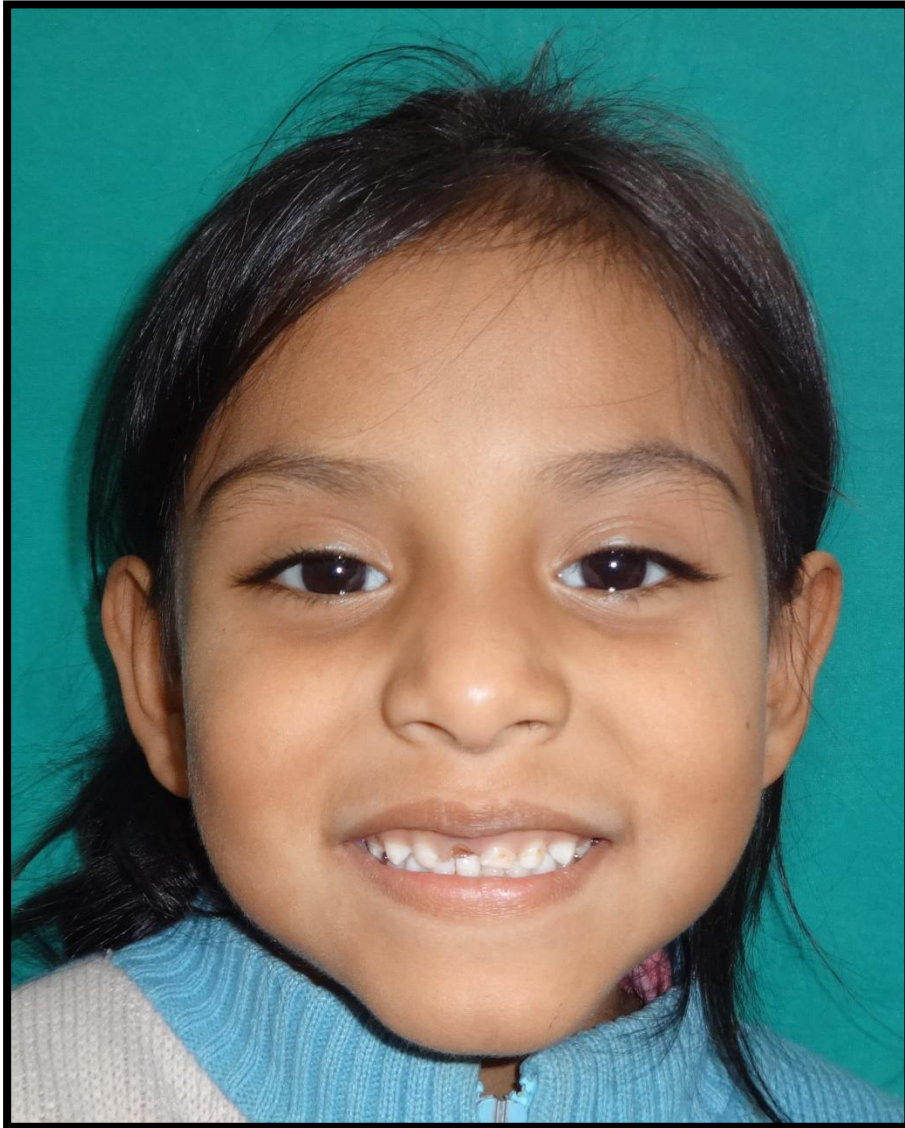

Fig. N° 60 Análisis de sonrisa.

Sonrisa simétrica, no se observan correderas bucales, sonrisa no consonante.

1.2. Fotografía de perfil

✓ Angulo sub nasal (nasolabial)

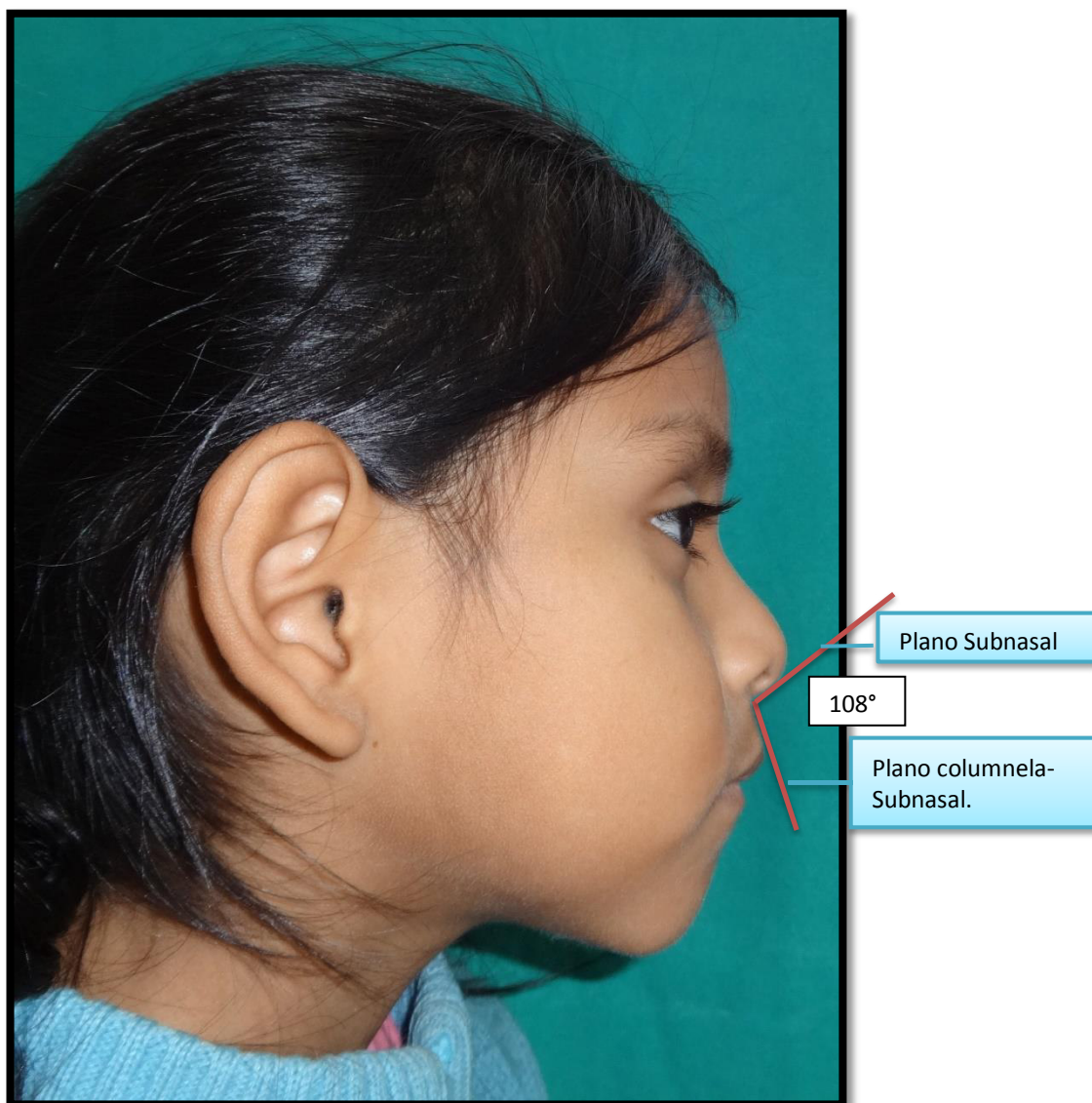


Fig. N° 61 Análisis de tercios

VALORES NORMALES	VALOR EN EL PACIENTE	INTERPRETACIÓN	CONCLUSIÓN
85° - 105°	108°	Indicador de la posición e inclinación de los incisivos superiores.	Ligera proinclinación de los incisivos superiores.

✓ **Fotografía del tercio inferior**

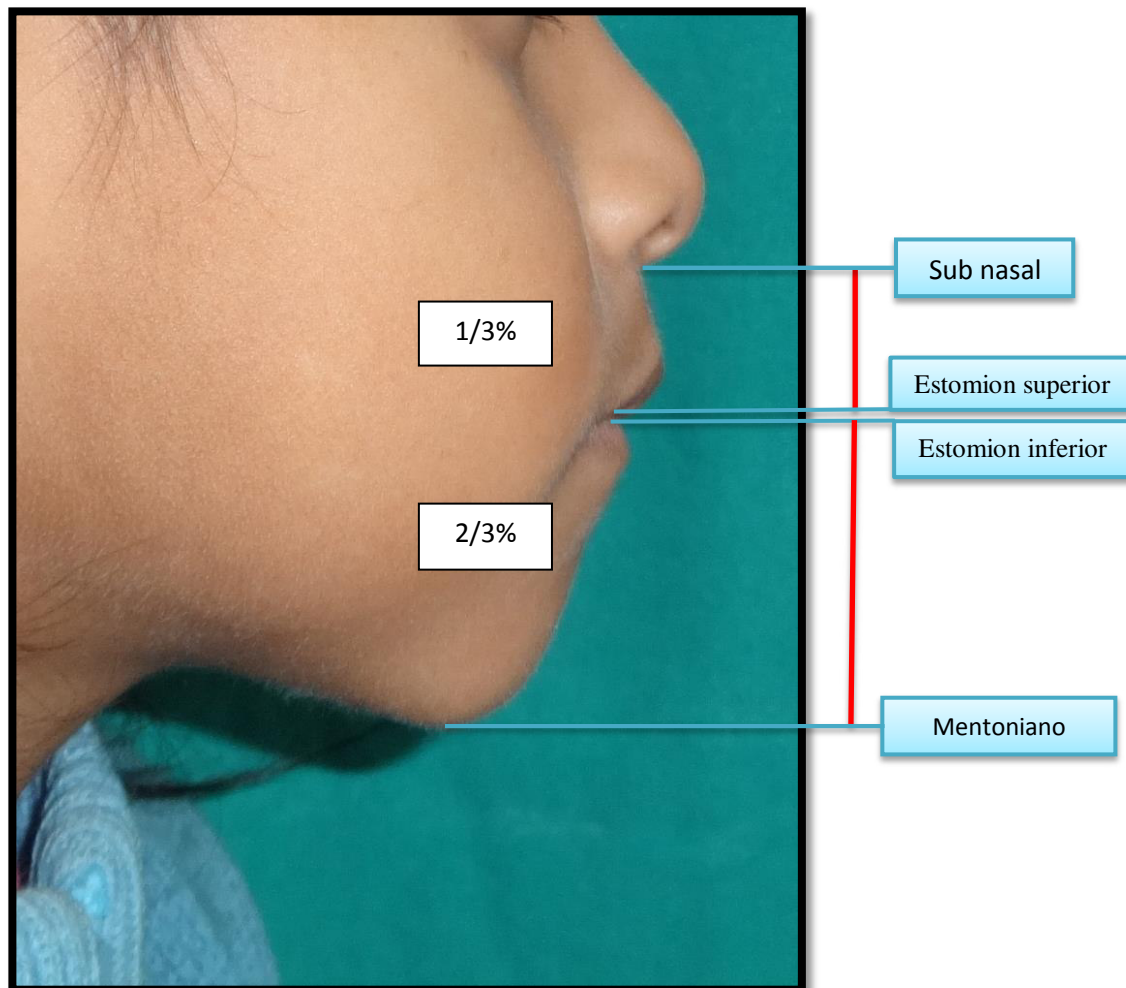


Fig. N° 62 Análisis de tercio inferior

VALORES NORMALES	INTERPRETACIÓN	CONCLUSIÓN
Porcino superior 1/3	1/3	Adecuada proporción vertical entre labios superior e inferior.
Porcino inferior 2/3	2/3	

✓ **Línea E** “Armonía de boca y balance de labios”.

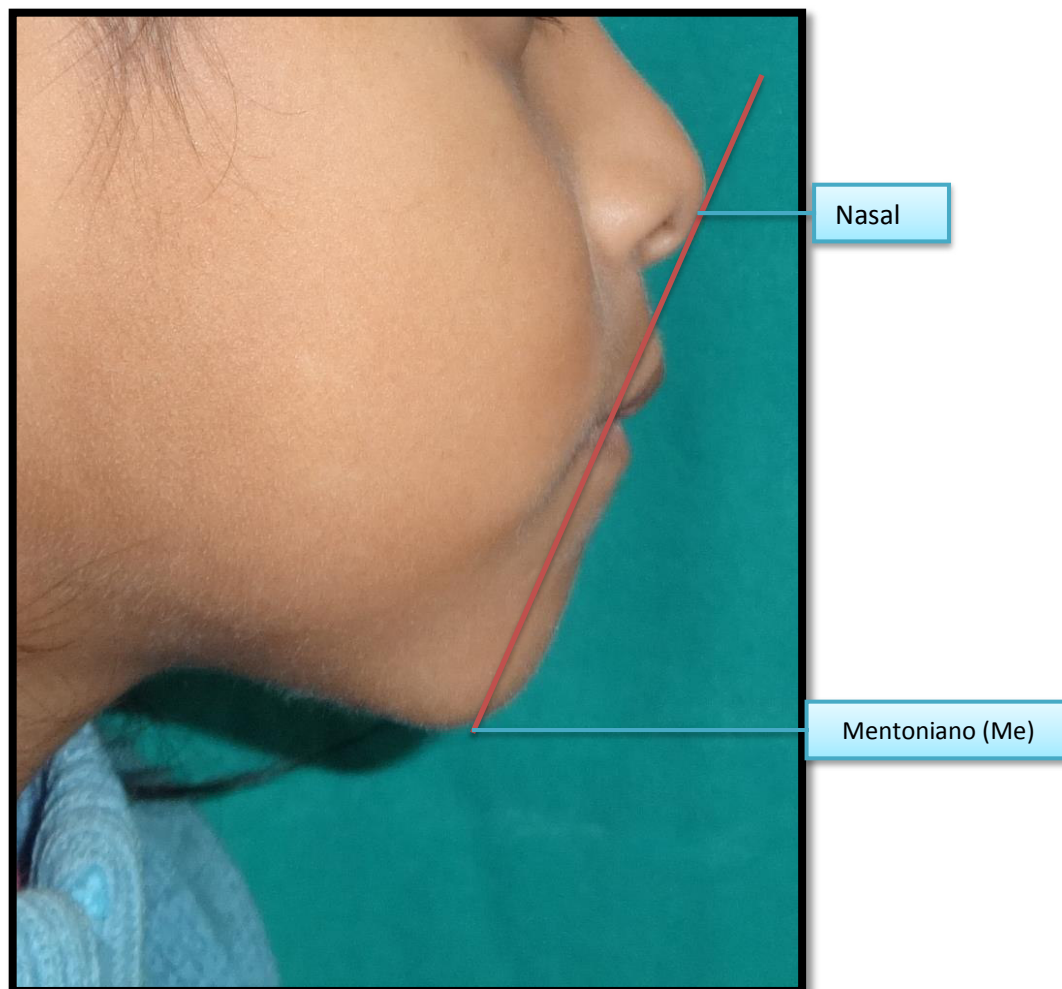


Fig. N° 63 Plano E de Rickets

VALORES NORMALES	INTERPRETACIÓN	CONCLUSIÓN
Labio superior= -2 a -6 mm detrás de línea	Valores mayores protrusión valores menores retrusión	BiProtrusión
Labio inferior= 0 a -2 mm detrás de línea		

✓ **Perfil antero posterior**

“Ángulo de convexidad facial – ángulo de perfil”.

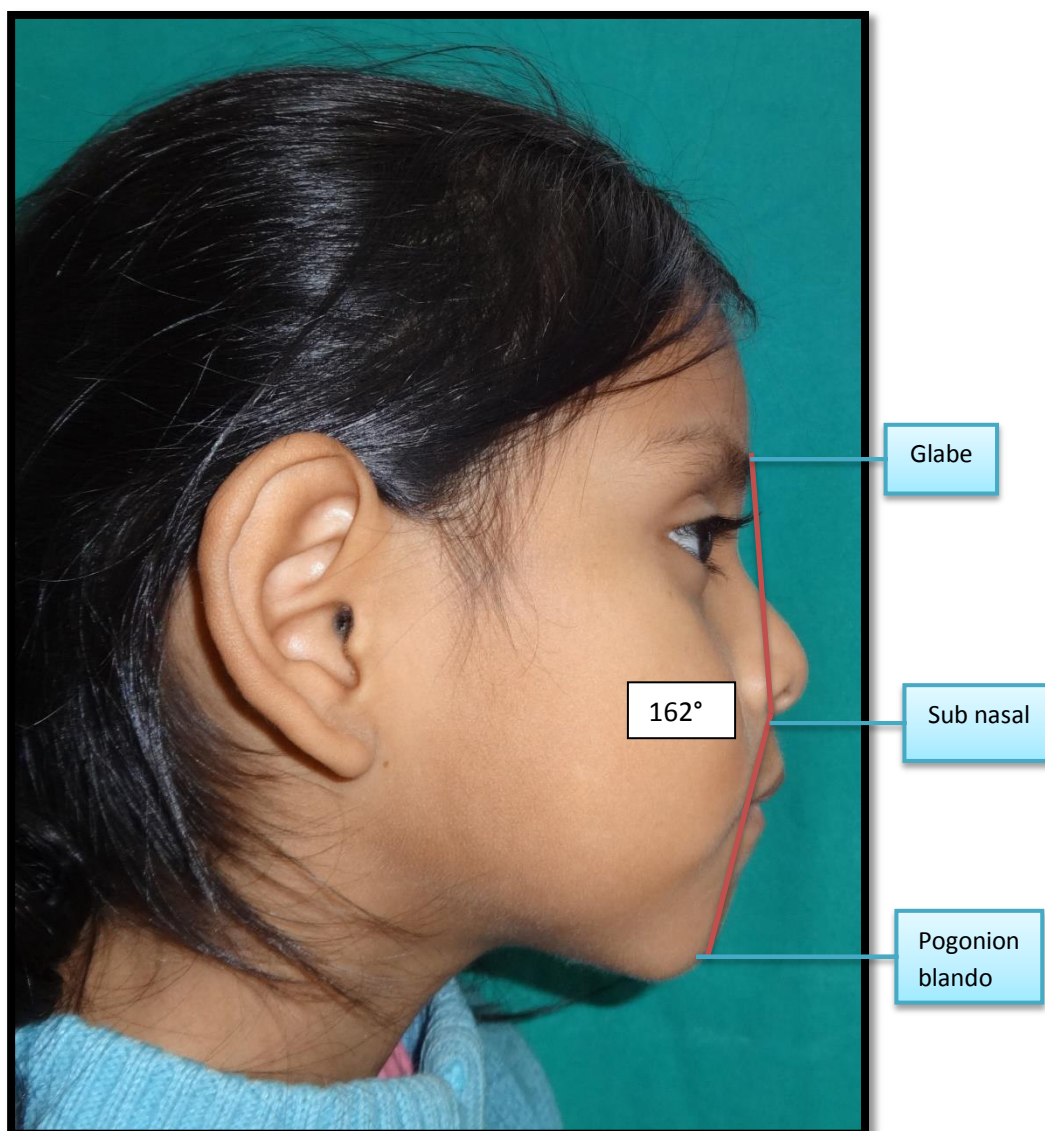


Fig. N° 64 Convexidad facial

VALORES NORMALES	INTERPRETACIÓN	VALOR EN PACIENTE	CONCLUSIÓN
< 165°	Convexo =clase II	162°	Paciente con perfil convexo patrón clase II.
165°- 175°	Ligeramente convexo =clase I		
>165°	Cóncavo= clase III		

✓ **Perfil vertical “Divergencia facial”**

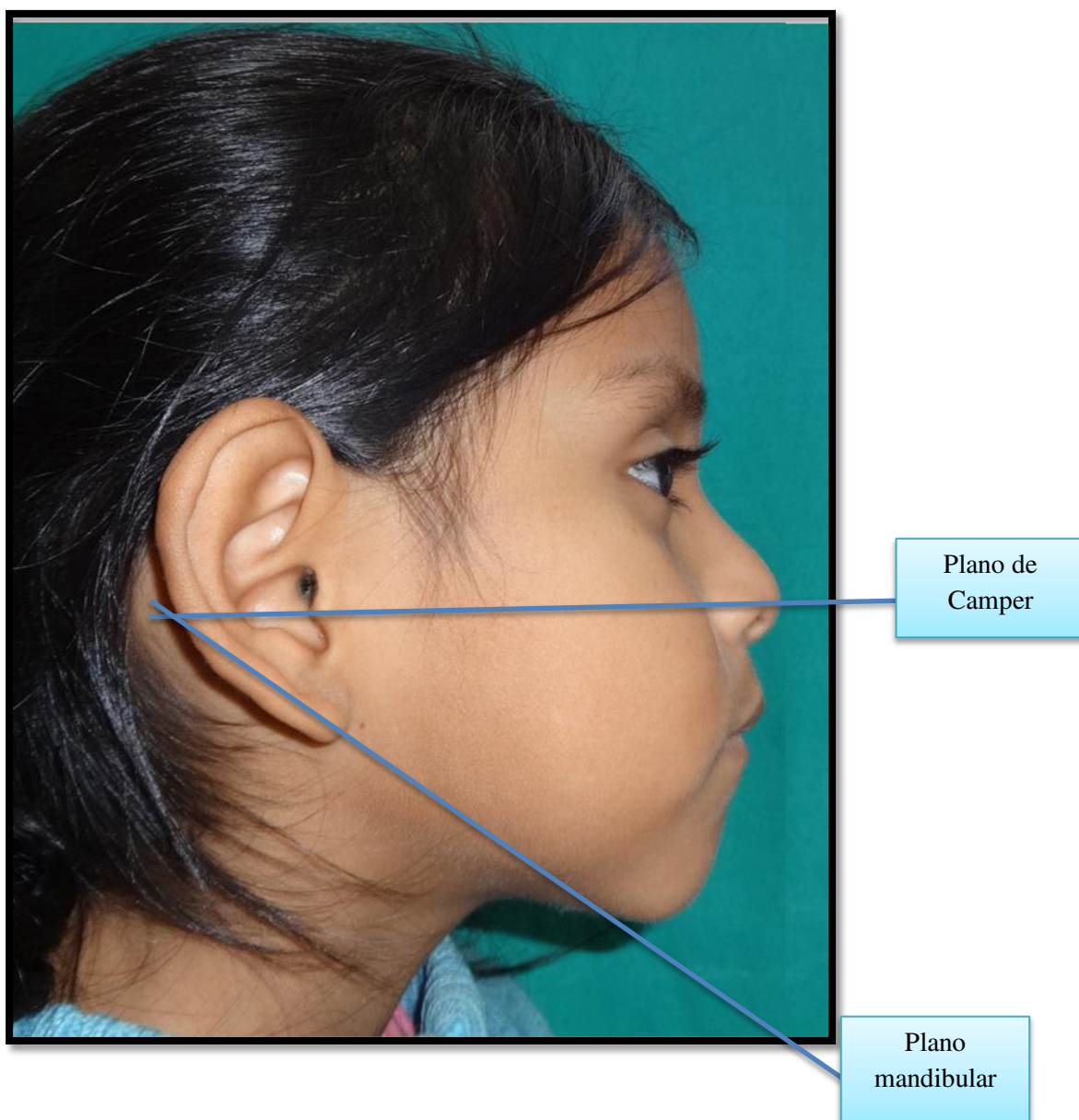


Fig. N° 65 Perfil vertical

VALORES NORMALES	INTERPRETACIÓN	CONCLUSIÓN
Unión de planos ligeramente por detrás de la oreja	Normodivergente	Paciente Normodivergente
Unión de planos por detras de la oreja	Hipodivergente	
Unión de planos por delante de la oreja o no se une.	Hiperdivergente	

1.3. Fotografías intraorales

✓ Fotografía de máxima intercuspidad.

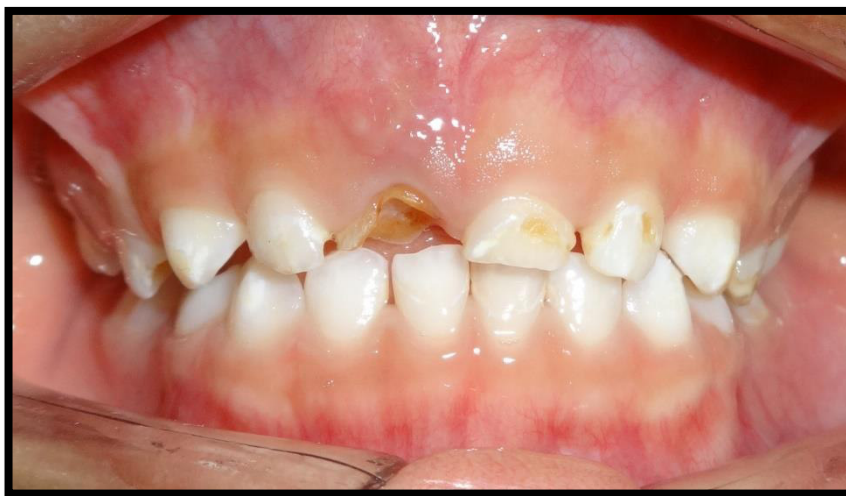

Fig. N° 66 En oclusión vista anterior.

HALLAZGO	CONCLUSIONES
<p>TEJIDOS BLANDOS:</p> <ul style="list-style-type: none"> - Encía libre congestivo. - Encía adherida presenta fistula por bucal de pza. 51 	<p>Enfermedad gingival asociada a placa bacteriana.</p> <p>Presencia de foco séptico de origen dental</p>
<p>TEJIDO DUROS:</p> <ul style="list-style-type: none"> - Pieza 51 destrucción total de corona. -Manchas blancas y cavidades en múltiples pzas. dentales 	<p>Caries dental</p>
<p>OCLUSIÓN:</p> <p>Arcada superior presencia de espacios primates.</p> <p>Arcada inferior ausencia de espacios primates.</p>	<p>Baume : tipo I sup. y II inferior.</p> <p>Over bite: 20%.</p> <p>Over jet: 2mm</p> <p>Línea media alterada por destrucción de corona de pza. 51.</p>

✓ **Fotografía oclusal superior**

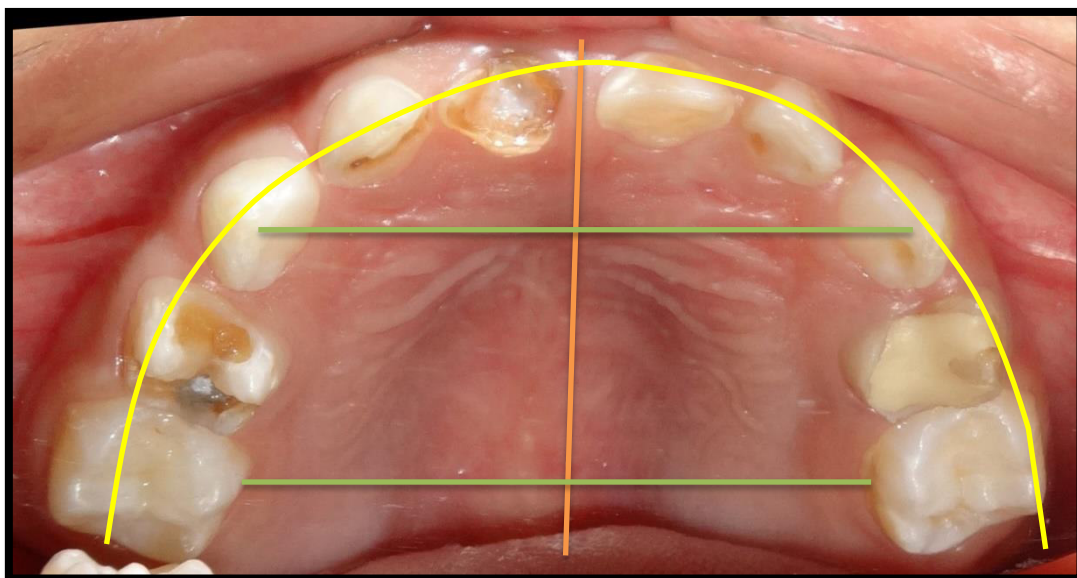


Fig. N° 67 Arco Superior

	REFERENCIA	CONCLUSIONES
Simetría:	<ul style="list-style-type: none"> • Simétrico. • Asimétrico. 	<ul style="list-style-type: none"> • Simetría.
Forma de arco	<ul style="list-style-type: none"> • Cuadrangular • Ovoide • Triangular 	<ul style="list-style-type: none"> • Arco ovoide
Numero de dientes	<ul style="list-style-type: none"> • Primaria: 10 • Secundaria: 16 	<ul style="list-style-type: none"> • 10 de dentición primaria
Tipo de dentición:	<ul style="list-style-type: none"> • Baume I • Baume II 	<ul style="list-style-type: none"> • Baume I , espaciada
Anomalías dentarias:	<ul style="list-style-type: none"> • Hipomineralización • Hipoplasia • Dientes de hutchinson • Dientes fusionados , geminados 	<ul style="list-style-type: none"> • No presenta.

✓ **Fotografía oclusal inferior:**

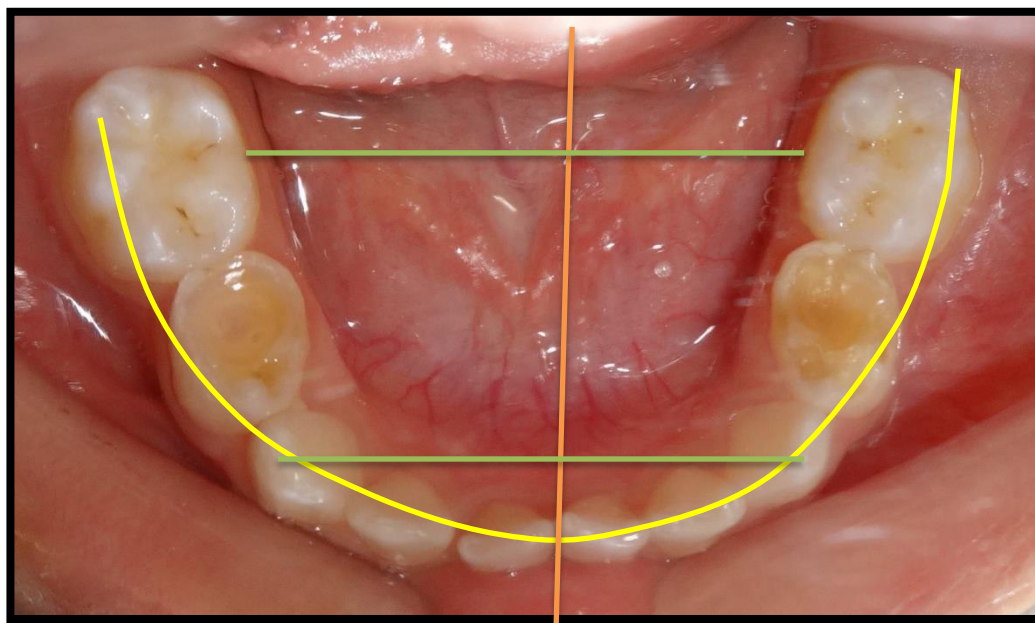


Fig. N° 68 Arcada Inferior

	REFERENCIAS	CONCLUSIONES
Simetría:	<ul style="list-style-type: none"> • Simétrico. • Asimétrico. 	<ul style="list-style-type: none"> • Simetría.
Forma de arco	<ul style="list-style-type: none"> • Cuadrangular • Ovoide • Triangular 	<ul style="list-style-type: none"> • Arco ovoide
Numero de dientes	<ul style="list-style-type: none"> • Primaria: 10 • Secundaria: 16 	<ul style="list-style-type: none"> • 10 de dentición primaria.
Tipo de dentición:	<ul style="list-style-type: none"> • Baume I • Baume II 	<ul style="list-style-type: none"> • Baume II , no espaciada
Anomalías dentarias:	<ul style="list-style-type: none"> • Hipomineralización • Hipoplasia • Dientes de hutchinson • Dientes fusionados , geminados 	<ul style="list-style-type: none"> • No presenta

✓ **Fotografía de lateralidad derecha:**

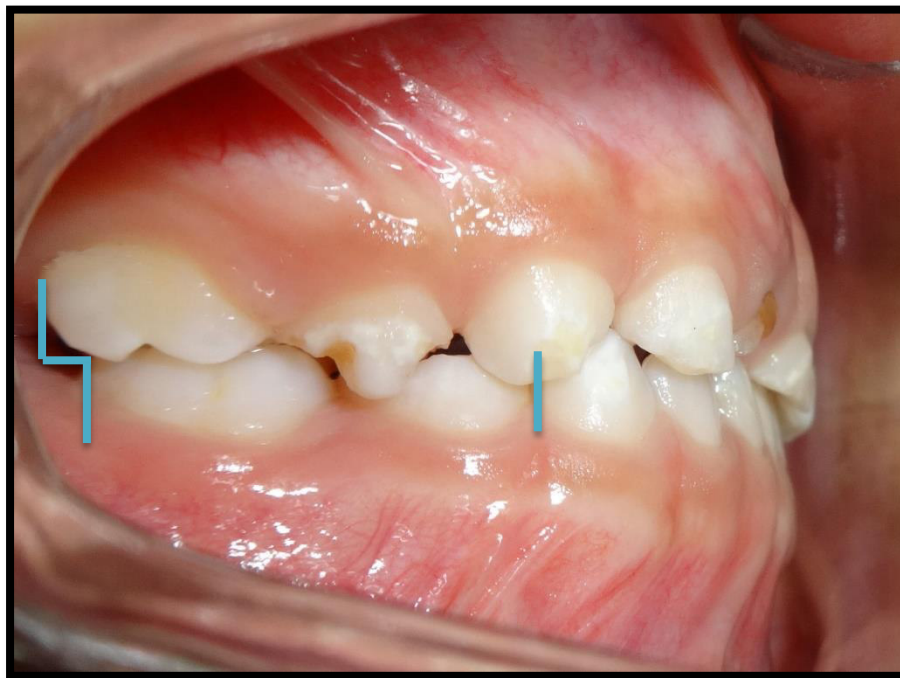


Fig. N° 69 Mordida Lateral Derecha

	VALORES	CONCLUSIONES
Relación molar <ul style="list-style-type: none"> Derecha. 	<ul style="list-style-type: none"> Plano terminal recto Escalón mesial Escalón distal 	<ul style="list-style-type: none"> Escalón mesial.
Relación canina: <ul style="list-style-type: none"> Derecha izquierda 	<ul style="list-style-type: none"> Clase I Clase II Clase III 	<ul style="list-style-type: none"> Clase I.
Over jet	<ul style="list-style-type: none"> 0 a 3mm , Clase I ,Ideal > 3mm: clase II, aumentada < 3mm: Clase III, reducida 	<ul style="list-style-type: none"> 2mm
Over bite	<ul style="list-style-type: none"> 30% normal > 30%: mordida profunda < 0 % o valor negativo: mordida abierta 	<ul style="list-style-type: none"> 20%.

✓ **Fotografía de lateralidad izquierda**

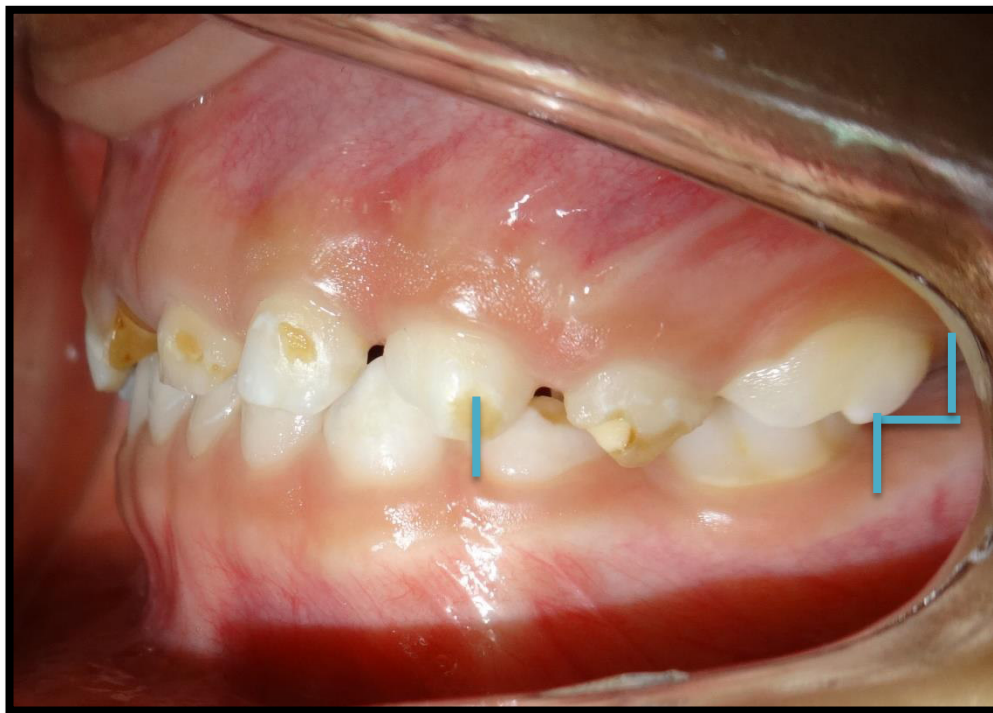


Fig. N° 70 Mordida Lateral Izquierda

	VALORES	CONCLUSIONES
Relación molar <ul style="list-style-type: none"> • Derecha. • izquierda 	<ul style="list-style-type: none"> • Plano terminal recto • Escalón mesial • Escalón distal 	<ul style="list-style-type: none"> • Escalón mesial.
Relación canina: <ul style="list-style-type: none"> • Derecha • izquierda 	<ul style="list-style-type: none"> • Clase I • Clase II • Clase III 	<ul style="list-style-type: none"> • Clase I
Over jet	<ul style="list-style-type: none"> • 0 a 3mm , Clase I ,Ideal • > 3mm: clase II, aumentada • < 3mm: Clase III, reducida 	<ul style="list-style-type: none"> • 2mm
Over bite	<ul style="list-style-type: none"> • 30% normal • > 30%: mordida profunda • < 0 % o valor negativo: mordida abierta 	<ul style="list-style-type: none"> • 20%

2). Análisis radiográfico.

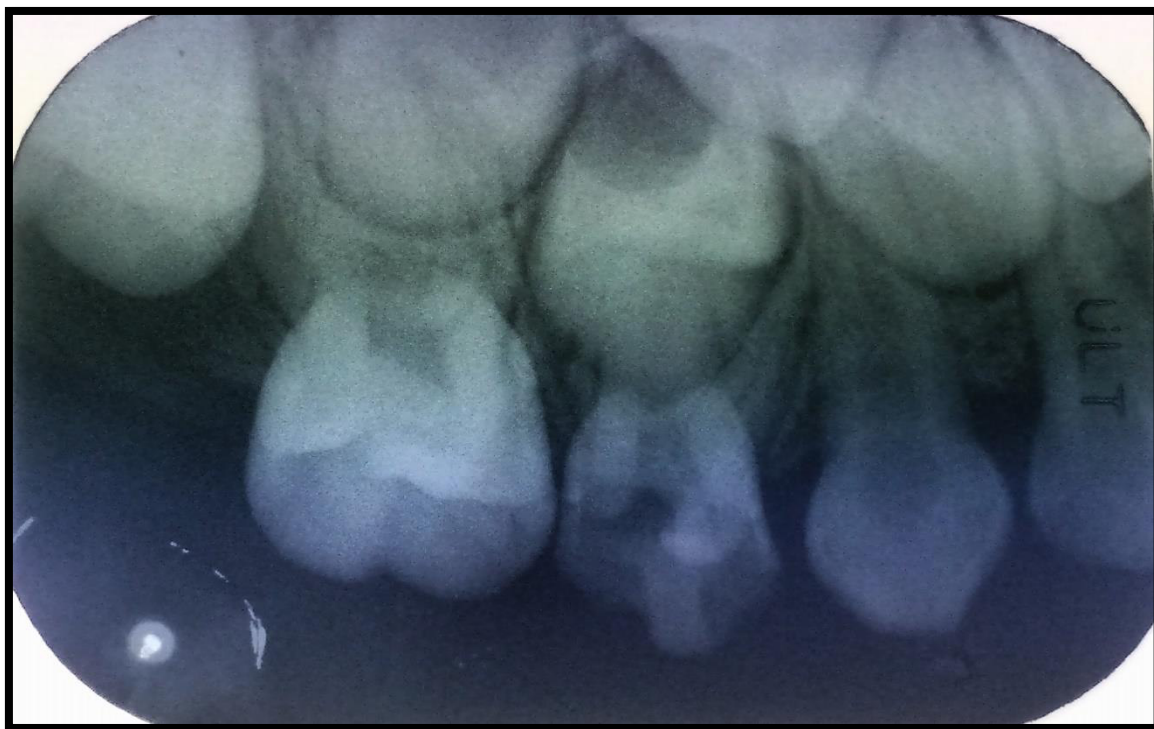

Fig. N° 71 Radiografía Periapical de Pieza 55-54 .

	¿QUE SE OBSERVA?	¿DONDE?	¿QUE PROFUNDIDAD?	¿CUANTO REABSORCIÓN RADICULAR?	¿A QUE ES COMPATIBLE?	¿QUE ES POSIBLE REALIZAR?
VALORES NORMALES	<ul style="list-style-type: none"> - Radiolúcida: IRL - Radiopaca: IRO 	<ul style="list-style-type: none"> - Mesial - Distal - Oclusal 	<ul style="list-style-type: none"> - Próximo A Pulpa: PAP - Aparente Compromiso Pulpar: ACP - Evidente Compromiso Pulpar: ECP - Ensanchamiento del espacio periodontal: EEP - Pérdida de continuidad de hueso alveolar: PCHA 	<ul style="list-style-type: none"> - Raíz completa - 1/3 - 2/3 - +2/3 	<ul style="list-style-type: none"> - Caries de Esmalte. - Caries de Dentina. - Pulpitis Reversible - Pulpitis Irreversible - Necrosis pulpar - PAA - PAC 	<ul style="list-style-type: none"> - Sellado de F/F - Resina simple. - Resina compuesta RPI - RPD - Pulpotomía. - Pulpectomía. - Apicogénesis. - Apicoformación. - Revascularización Exodoncia
PIEZA 55	SAE	---	---	1/3 de reabsorción.	---	Sellado de F/F
PIEZA 54	IRL	OMD	PAP	1/3 de reabsorción.	Pulpitis reversible.	Pulpotomía.

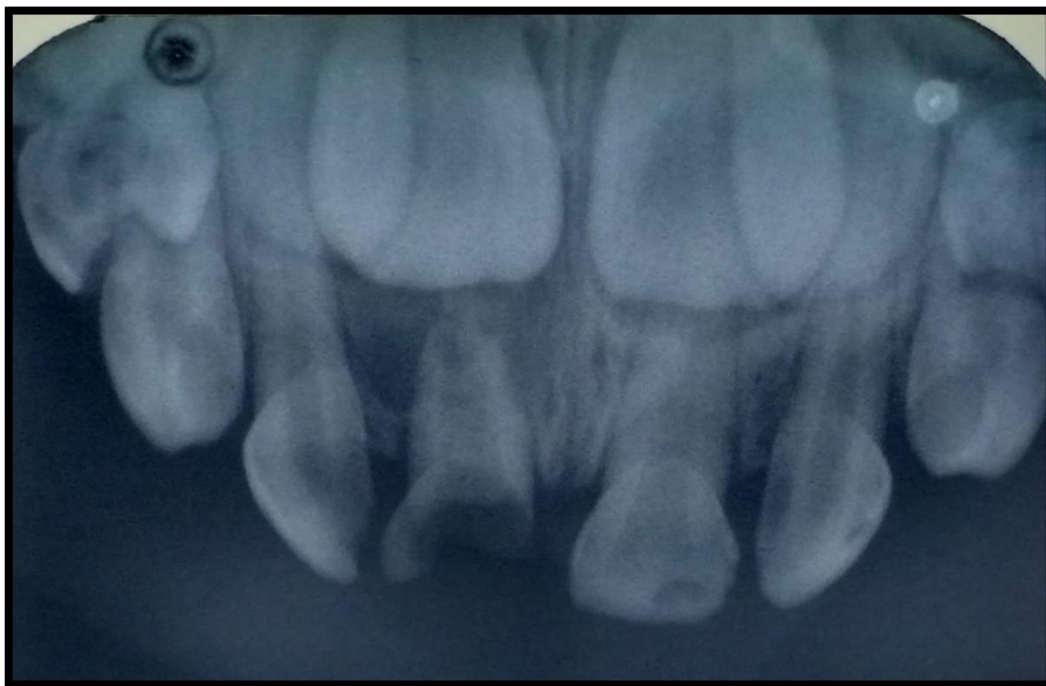

Fig. N° 72 Radiografía Periapical Pieza 52-51-61-62

	¿QUE SE OBSERVA?	¿DONDE?	¿QUE PROFUNDIDAD?	¿CUANTO REABSORCION RADICULAR?	¿A QUE ES COMPATIBLE?	¿QUE ES POSIBLE REALIZAR?
VALORES NORMALES	<ul style="list-style-type: none"> - Radiolúcida : IRL - Radiopaca: IRO 	<ul style="list-style-type: none"> - Mesial - Distal - Oclusal 	<ul style="list-style-type: none"> - Próximo A Pulpa: PAP - Aparente Compromiso Pulpar: ACP - Evidente Compromiso Pulpar: ECP - Ensanchamiento del espacio periodontal:EEP - Perdida de continuidad de hueso alveolar: PCHA 	<ul style="list-style-type: none"> - Raíz completa - 1/3 - 2/3 - +2/3 	<ul style="list-style-type: none"> - Caries de Esmalte. - Caries de Dentina. - Pulpitis Reversible - Pulpitis Irreversible - Necrosis pulpar - PAA - PAC 	<ul style="list-style-type: none"> - Sellado de F/F - Resina simple. - Resina compuesta RPI - RPD - Pulpotomia. - Pulpectomia. - Apicogénesis - Apicoformación. - Revascularización - Exodoncia
PIEZA 51	IRL	IM	ECP/PCHA	2/3	PAC	Pulpectomía
PIEZA 52	IRL	D	ACP	1/3	PI	Pulpectomía

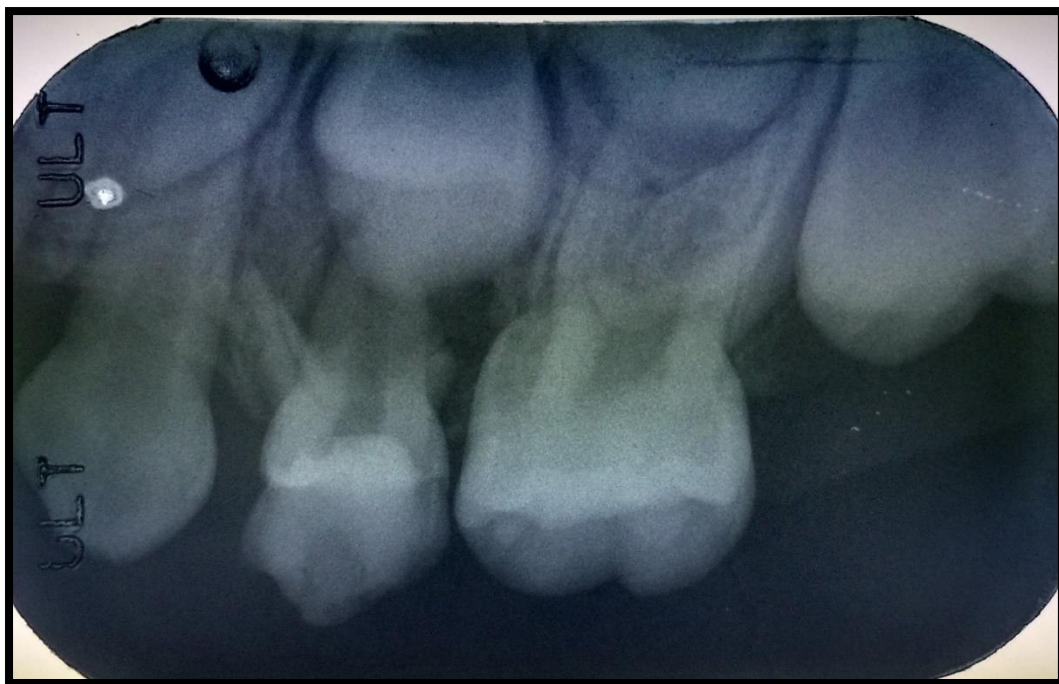

Fig. N° 73 Radiografía Periapical Piezas 64 Y 65.

	¿QUE SE OBSERVA?	¿DONDE?	¿QUE PROFUNDIDAD?	¿CUANTO REABSORCION RADICULAR?	¿A QUE ES COMPATIBLE?	¿QUE ES POSIBLE REALIZAR?
VALORES NORMALES	<ul style="list-style-type: none"> - Radiolúcida : IRL - Radiopaca: IRO 	<ul style="list-style-type: none"> - Mesial - Distal - Oclusal 	<ul style="list-style-type: none"> - Próximo A Pulpa: PAP - Aparente Compromiso Pulpar: ACP - Evidente Compromiso Pulpar: ECP - Ensanchamiento del espacio periodontal: EEP - Pérdida de continuidad de hueso alveolar: PCHA 	<ul style="list-style-type: none"> - Raíz completa - 1/3 - 2/3 - +2/3 	<ul style="list-style-type: none"> - Caries de Esmalte. - Caries de Dentina. - Pulpitis Reversible - Pulpitis Irreversible - Necrosis pulpar - PAA - PAC 	<ul style="list-style-type: none"> - Sellado de F/F - Resina simple. - Resina compuesta RPI - RPD - Pulpotomía. - Pulpectomía. - Apicogénesis. - Apicoformación. - Revascularización Exodoncia
PIEZA 64	IRO	OM	ACP/PCHA	2/3 de reabsorción.	PAC.	Pulpectomía
PIEZA 65	SAE	---	---	1/3 de reabsorción.	---	Sellado de F/F

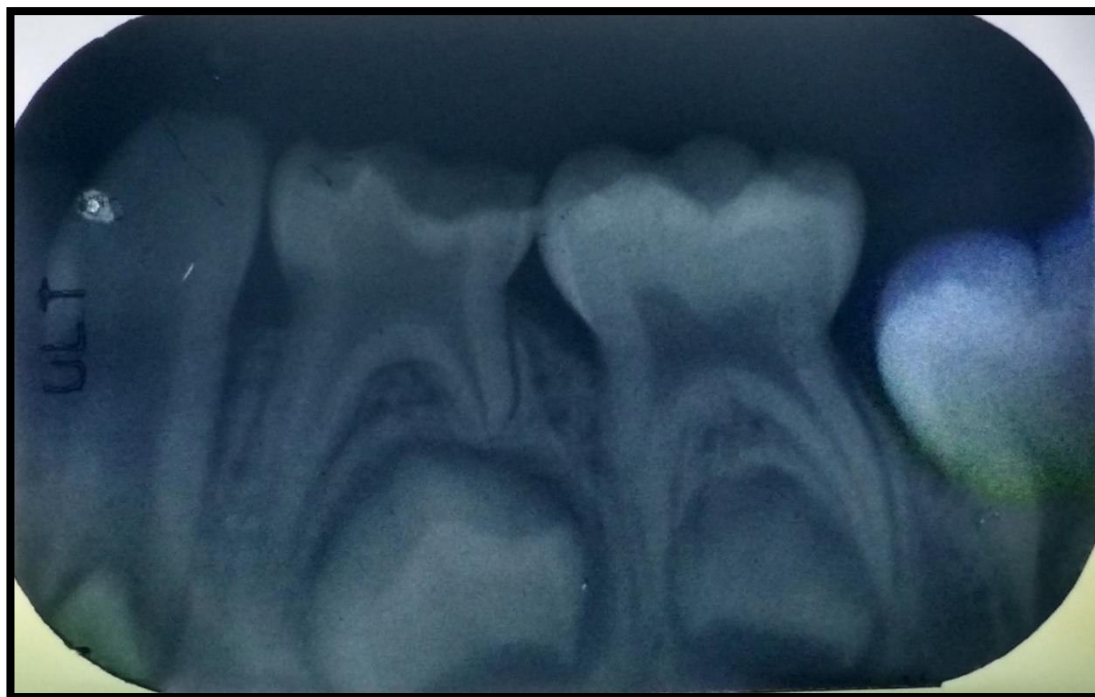


Fig. N° 74 Radiografía Periapical Piezas 75 Y 74.

	¿QUE SE OBSERVA?	¿DONDE?	¿QUE PROFUNDIDAD?	¿CUANTO REABSORCION RADICULAR?	¿A QUE ES COMPATIBLE?	¿QUE ES POSIBLE REALIZAR?
VALORES NORMALES	<ul style="list-style-type: none"> - Radiolúcida : IRL - Radiopaca: IRO 	<ul style="list-style-type: none"> - Mesial - Distal - Oclusal 	<ul style="list-style-type: none"> - Próximo A Pulpa: PAP - Aparente Compromiso Pulpar: ACP - Evidente Compromiso Pulpar: ECP - Ensanchamiento del espacio periodontal: EEP - Perdida de continuidad de hueso alveolar: PCHA 	<ul style="list-style-type: none"> - Raíz completa - 1/3 - 2/3 - +2/3 	<ul style="list-style-type: none"> - Caries de Esmalte. - Caries de Dentina. - Pulpitis Reversible - Pulpitis Irreversible - Necrosis pulpar - PAA - PAC 	<ul style="list-style-type: none"> - Sellado de F/F - Resina simple. - Resina compuesta - RPI - RPD - Pulpotomia. - Pulpectomia. - Apicogénesis - Apicoformación. - Revascularización - Exodoncia
PIEZA 75	SAE	---	---	1/3 de reabsorción.	---	Sellado de F/F
PIEZA 74	IRL	OMD	PAP	2/3 de reabsorción.	Pulpitis Reversible	Pulpotomia.

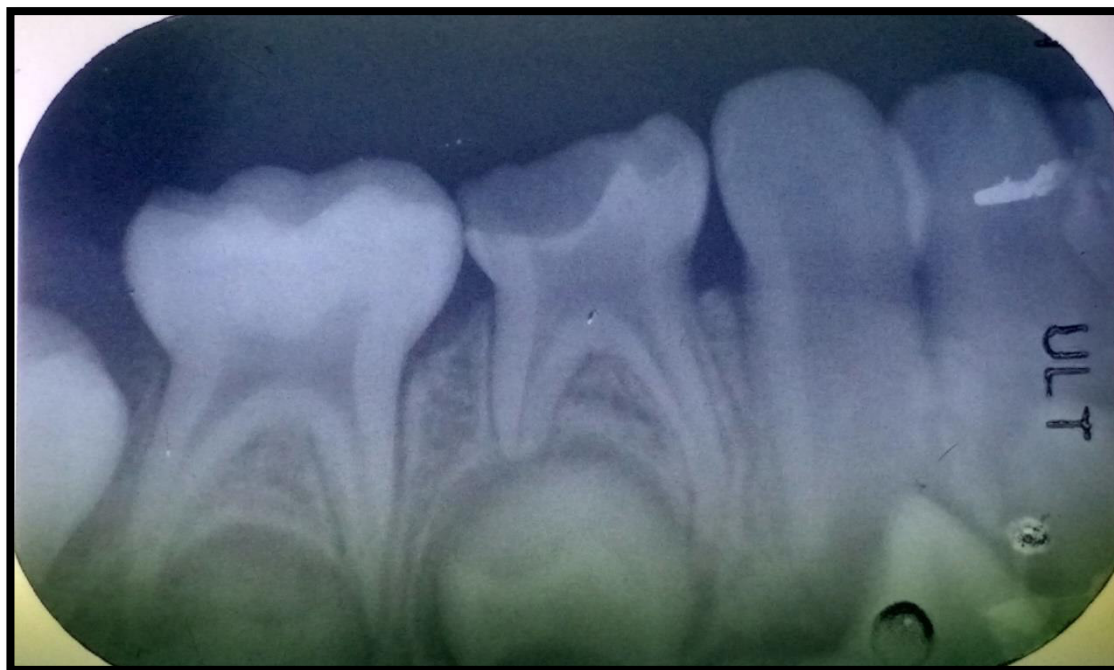

Fig. N°75 Radiografía Periapical Piezas 85 Y 84.

	¿QUE SE OBSERVA?	¿DONDE?	¿QUE PROFUNDIDAD?	¿CUANTO REABSORCIÓN RADICULAR?	¿A QUE ES COMPATIBLE?	¿QUE ES POSIBLE REALIZAR?
VALORES NORMALES	<ul style="list-style-type: none"> - Radiolúcida : IRL - Radiopaca: IRO 	<ul style="list-style-type: none"> - Mesial - Distal - Oclusal 	<ul style="list-style-type: none"> - Próximo A Pulpa: PAP - Aparente Compromiso Pulpar: ACP - Evidente Compromiso Pulpar: ECP - Ensanchamiento del espacio periodontal: EEP - Pérdida de continuidad de hueso alveolar: PCHA 	<ul style="list-style-type: none"> - Raíz completa - 1/3 - 2/3 - +2/3 	<ul style="list-style-type: none"> - Caries de Esmalte. - Caries de Dentina. - Pulpitis Reversible - Pulpitis Irreversible - Necrosis pulpar - PAA - PAC 	<ul style="list-style-type: none"> - Sellado de F/F - Resina simple. - Resina compuesta RPI - RPD - Pulpotomía. - Pulpectomía. - Apicogénesis - Apicoformación. - Revascularización Exodoncia
PIEZA 85	SAE	---	---	1/3 de reabsorción.	---	Sellado de F/F
PIEZA 84	IRL	OMD	PAP	2/3 de reabsorción.	Pulpitis Reversible	Pulpotomía.

v. **Diagnóstico definitivo:**

1) **Estado sistémico:**

Paciente mujer de 5 años y 10 meses de edad, de sexo femenino en AREG, presenta:

- ✓ Comunicación intraventricular.

2) **Estado estomatológico:**

2.1 De tejidos blandos:

- ✓ Enfermedad gingival asociada a placa bacteriana modificada por factor sistémico..

2.2. Tejidos duros:

- ✓ Caries dental:
 - C2 : 55-53-73-71-81-83.
 - C3 : 65-75-85.
 - C5 : 52-61-62-63.
- ✓ Pulpitis reversible : 54-74- 84.
- ✓ PAC : 51-64

2.3. Oclusión:

- ✓ Maloclusión clase I.

2.4. Conducta:

- ✓ Según Frankl : Tipo 3, positivo.

2.5. Actividad caries:

- Con actividad.

vi. Plan de tratamiento:

1) Fase Educativa:

- ✓ Motivación (madre de la niña).
- ✓ Técnica de cepillado:

2) Fase Preventiva:

- ✓ Fisioterapia (IHO, cepillado dental)
 - Realizar la higiene bucal con un cepillo dental (vitis junior) más pasta dental de 1000ppm (Aquafresh Kits) en forma diaria por 2 veces al día.
 - Aplicación de FNa 0.05 % , una vez al día solo por la noches después de haber realizado el ultimo cepillado.
 - Cepillado con Digluconato de Clorhexidina de 0.12% solo los domingos por tres meses.
- ✓ Profilaxis dental.
- ✓ Aplicación de flúor barniz. (FNa 5%) cada 3 meses.
- ✓ Aplicación de sellante Pza. 55.

3) Fase Curativa:

- ✓ Restauración con resina en piezas : 52-61-62-63-65-75 y 85
- ✓ Pulpotomía : 54-74 y 84
- ✓ Pulpectomía tipo 3 : 64 y 51

4) Fase Rehabilitadora:

- ✓ Corona de resina en pieza : 51.
- ✓ Restauración con Resina : 54-74 y 84.
- ✓ Restauración con resina : 64.

5) Fase de Mantenimiento:

- ✓ Control de la pieza : 51 y 64.
- ✓ Control de secuencia de erupción.
- ✓ Realizar la higiene bucal con un cepillo dental (vitis junior) más pasta dental de 1000ppm (Aquafresh Kits) en forma diaria por 2 veces al día.
- ✓ Uso de hilo dental después de cada cepillado.

- ✓ Aplicación de FNa 0.05 % , una vez al día solo por la noches después de haber realizado el ultimo cepillado.
- ✓ Cepillado con Digluconato de Clorhexidina de 0.12% solo los domingos por tres meses.
- ✓ Aplicaciones de flúor barniz cada 3 meses
- ✓ Controles clínicos mensuales.
- ✓ Controles radiográficos dentro de 3 meses, posteriormente cada 6 meses.

vii. Ejecución del plan de tratamiento.**1) Primera cita:****1.1.Fase Educativa (fisioterapia bucal):**

- ✓ *Motivación:* Se realizó tanto al paciente y a los padres se les mostró el estado de las estructuras dentales de la paciente y de sus posibles consecuencias con el objetivo de lograr predisposición para aprender y practicar las formas de prevención.

- ✓ *Educación:* Se explica a la madre la importancia de preservar los dientes deciduos en boca y el mejor tratamiento. Además se instruye acerca de la técnica de cepillado, pasta dental a usar, juntamente con el cepillo, hilo dental, uso de enjuagues bucales y antimicrobianos, se dio indicaciones acerca del mejor momento de cepillado y uso de cada elemento. Se entrega paquete preventivo para el cuidado de la salud oral.

Se indica:

- Empleo de pasta dental con 1000 ppm de ion Flúor tres veces al día del tamaño de un grano de lenteja de lunes a sábado.
- Empleo de colutorio a base de Fluoruro de sodio al 0.05 % una vez al día en las noches de lunes a sábado.
- Empleo de Digluconato de clorexidina al 0.12% en gel, tres veces al día del tamaño de grano de lenteja los días domingos.

2) Segunda cita:

2.1. Fase preventiva:

- ✓ Sesión demostrativa del uso de los elementos de higiene oral. (Técnica de cepillado).
- ✓ Adecuación de medio con digluconato de clorhexidina al 0.12 % solución.
- ✓ Aplicación de flúor barniz.
- ✓ Se le indica a madre que el niño requiere un tratamiento odontológico integral.
- ✓ Se entrega paquete de análisis de laboratorio.
 1. Hemograma Completo.
 2. Tiempo De Coagulación.
 3. Tiempo De Sangría.
 4. Perfil De Coagulación.
 5. Grupo Sanguíneo.
 6. Test De ELISA Para VIH.
 7. Test De Anticore Hepatitis B.
 8. Test De Antígeno De Superficie Para Hepatitis B.
 9. TGP.
 10. Examen Completo De Orina.
 11. Orden de radiografía de tórax.
 12. Se indica que una vez se tenga los resultados de lo indicado el paciente pase RQ en pediatría y cardiología.

2.2. Riesgo quirúrgico.

2.2.1 Interconsulta a pediatría (riesgo quirúrgico):

La valoración pre anestésica del paciente pediátrico tiene como objetivo generar confianza y mostrar un ambiente confortable, sin embargo lo más importante es evaluar el estado emocional y físico del paciente, además de dar tranquilidad a los padres. La valoración en este tipo de pacientes es compleja y debe llevarse a cabo sin prisa; hay que revisar y conocer la historia clínica, además de los antecedentes familiares, antecedentes patológicos y realizar un examen físico dirigido principalmente a los problemas inherentes a la patología quirúrgica y posibles complicaciones anestésicas. El objetivo final de la valoración pre anestésica es disminuir la morbilidad y la mortalidad perioperatorias mediante la planeación previa de un manejo anestésico de acuerdo a las necesidades de cada paciente. A la paciente se le considero con un RQ de II.

2.2.2 interconsulta a cardiología (riesgo quirúrgico):

Para la valoración del riesgo cardiaco durante el procedimiento bajo anestesia general e indicación de profilaxis antibiótica. A la paciente se consideró un RQ de I-II, con profilaxia antibiótica de amoxicilina 750 mg una hora antes y 6 horas después.

3) Tercera cita:

3.1. Revisión de los resultados de los análisis de laboratorio.

3.1.1. Hemograma completo

Un hemograma es un tipo de análisis de los elementos de conforman sangre, de forma cualitativa y cuantitativa, existen dos tipos de análisis de la composición de la sangre, el hemograma y la fórmula leucocitaria. Ambos análisis conforman el hemograma completo

3.1.1.1. Hemograma:

- ✓ Hemoglobina.- Es una proteína pigmentada de color rojo que transporta oxígeno y se encuentra en los eritrocitos.
 - *Valor elevado.-* Hemosiderosis, hemocromatosis, policitemias entre ellas la policitemia vera (primaria), enfermedad cardiaca cianótica, renales, tumores cerebrales (secundaria)
 - *Valor disminuido.-* Anemia, pérdida de sangre aguda o crónica, producción deficiente de hematíes, insuficiencia de medula ósea.

Valor en el paciente	10.4 gr/dl
Valor normal referencial	10.9 – 14 gr/dl

- ✓ Hematocrito.- Es la relación entre el volumen total de sangre y el volumen que ocupa el total de masa celular hemática, se expresa en tanto por ciento del volumen sanguíneo total, multiplicada por 100 000 indica el número de eritroblastos por mm³.
 - *Valor elevado.-* Policitemia vera, deshidratación.
 - *Valor disminuido.-* Anemia.

Valor en el paciente	33%
Valor normal referencial	30%-40%

- ✓ Recuento plaquetario: Valora la fase plaquetaria de la hemostasia y pueden aparecer signos hemorrágicos en recuentos inferiores a las 50.000/mm³.

- *Valor elevado (Trombocitosis)*.

- *Valor disminuido (Trombocitopenia)*- Número menor de 150 000mm³ de tipo normal, en caso de infecciones víricas, uso de corticoides, patologías autoinmunes

- Central: Menos producción.
- Periférica Mayor destrucción o consumo.

Valor en el paciente	336 000 mm ³
Valor normal referencial	150 000-450 000 mm ³

3.1.1.2. Fórmula leucocitaria.-

- ✓ Leucocitos.-

La leucocitosis fisiológica generalmente no se acompaña de desviación a la izquierda y ocurre en todo evento que produzca aumento de velocidad de la circulación.

- *Valor elevado (Leucocitosis)*.-

- Leucocitosis fisiológica.- En recién nacidos, parte final del embarazo y parto, puerperio, miedo, calor, esfuerzo físico, etc.
- Leucocitosis infecciosa.- En infecciones locales o generales de origen bacteriano, algunas infecciones virales como la rabia y poliomielitis.
- Leucocitosis no infecciosa.- Dolro intenso, estado posthemorrágico, quemaduras, shock traumático o postoperatorio, necrosis, ciertas neoplasias, etc.
- Leucocitosis leucemoide (mayor 30 000 mm³), procesos infecciosos graves como la meningitis, peste, TBC, tos ferina, leucemia, etc

- *Valor disminuido (Leucopenia)*.- Infecciones virales, algunos procesos infecciosos bacterianos agudos (tifoidea y brucelosis), uso de citotóxicos, anemia aplásica, exposición a radiación, etc.

Valor en el paciente	8280 mm ³
Valor normal referencial	4 000- 10 000 mm ³

✓ Neutrofilos:

Una vez agotadas las reservas de la medula ósea las concentraciones en sangre pueden disminuir y comienzan a aparecer formas jóvenes

- *Valor elevado (Neutrofilia).*- Infecciones bacteriana aguda, rabia, actinomicosis, herpes zoster, etc.
- *Valor disminuido (Neutropenia).*- Infección viral, infección bacteriana hipervirulenta, tifoidea, hepatitis, leucemia. Anemia aplásica, LES. Etc.

Valor en el paciente	2 815 mm ³ absoluto	34 % relativo
Valor normal referencial	3 000-5 000 mm ³ absoluto	40%-60% relativo
Proporción de bastonados 1-4%		
Desviación izquierda	Bastonados más del 4%, proceso infeccioso agudo, leucemia, etc.	
Desviación derecha	Deficiencia de vitamina B12 o ácido fólico.	

✓ Eosinofilos:

- *Valor elevado (eosinofilia).*- En casos de parasitosis : ascariosis, giardiosis, amebiosis, triquinosis, etc. y alergias como asma, urticaria, eczemas, etc. hemopatías como la leucemia eosinofílica, leucemia mieloide crónica y también en casos de intoxicaciones con Arsenico, Benzol y en algunos casos pueden ser idiopáticas.
- *Valor disminuido (eosinopenia).*- Infecciones bacterianas agudas como la Tifoidea, uso de corticoides, estados de stres, caquexia, etc.

En el paciente se observa un valor elevado, en consulta de pediatría se le indico Albendazol.

Valor en el paciente	5%
Valor normal referencial	1-3%

✓ Linfocitos:

Son de mayor interés las linfopenias absolutas, porque casos de leucocitosis y leucopenia pueden acompañarse de linfopenia relativa secundaria a neutrofilia. Los linfocitos circulan entre la sangre y los ganglios linfáticos y

un cheque antigénico provoca u aumento en la cantidad de linfocitos específicos de forma natural.

- *Valor elevado (Linfocitosis formas normales).*- Infección crónica como laTBC, sífilis, víricas como la Mononucleosis infecciosa, hemopatías como la leucemia linfoide crónica, enfermedades crónicas como la diabetes, enfermedad de Addison, radiación. Es fisiológico en lactantes, grados de altura, calor seco.
- *Valor elevado (Linfocitosis formas anormales).*- Mononucleosis infecciosa, sarampión, parotiditis, leucemia linfoide aguda.
- *Valor disminuido (linfopenia).*- Infecciones violenta, infecciones por VIH, uso de corticoides, LES, etc.

Valor en el paciente	56%
Valor normal referencial	20% - 40%

✓ Monocitos:

- *Valor elevado (Monocitosis).*- En casos de procesos de larga evolución, como las infecciones crónicas, TBC, endocarditis bacteriana; hemopatías como leucemia monocítica, agranulomatosis, mononucleosis infecciosa, enfermedades autoinmunes como la artritis reumatoidea y LES.
- *Valor disminuido (Monocitopenia).*- Infecciones agudas, uso de corticoides, leuceias agudas, anemia aplásica, etc.

Valor en el paciente	4%
Valor normal referencial	4% - 8%

3.1.1.3. Perfil de coagulación

✓ Tiempo de Sangría:

El tiempo de hemorragia se alarga por trombocitopenia o alteraciones de la función plaquetar, en la enfermedad de Von Willebrand (EvW) y en pacientes que toman aspirina o AINES durante 5-7 días. Cuando es alargado este tiempo podemos estar frente a Diatesis hemorrágicas de tipo trombopático,

Trombopenias sintomáticas, Púrpura trombopénica fulminante de los niños, Tromboastenias o trombopatías hereditarias, Afibrinogenemia: falta “metamorfosis viscosa” de plaqueta y Anemia por IR grave, mieloma y otras.

Valor en el paciente	1´ 30’’
Valor normal referencial	1´ - 4´

✓ Tiempo de coagulación:

Indica el estado de factores plasmáticos q intervienen en el mecanismo de la coagulación o que la dificultan.

- *Valor elevado.*- Hemofilia, hemofilia x anticoagulante circulante, parahemofilia e hipoprotrombinemias (carencia vit K)
- *Valor disminuido.*- Factores alterados pudiéndose tratar de diátesis angiopáticas y trombopáticas, estados fibrinolíticos

Valor en el paciente	6´ 00’’
Valor normal referencial	2´ - 9´

✓ El tiempo de tromboplastina parcial activada (TTPA).-

Se utiliza para medir las vías intrínseca (factores, XII, XI, IX, VIII y X) y común de la coagulación. La heparina prolonga el TTPA y suele emplearse esta prueba para el control del tratamiento heparínico. Estará alargado en la hemofilia (F VIII), en pacientes con hepatopatía y en situaciones de fibrinólisis excesiva.

Valor en el paciente	45.2’’
Valor normal referencial	35’’ +- 10’’

✓ El tiempo de protrombina (TP).-

Valora la vía extrínseca (factores III, V, VII, X) y común de la coagulación. Es útil para investigar alteraciones de la coagulación en diversas enfermedades adquiridas, como una deficiencia de vitamina K, una hepatopatía, en la coagulación intravascular diseminada para el control del tratamiento con anticoagulantes orales (Warfarina). Aunque esto último

muchos laboratorios lo expresan según la razón normalizada internacional (INR)

Valor en el paciente	14.2''
Valor normal referencial	12'' +- 5''

El INR.- (Razón normalizado internacional).- Fue introducida por la OMS para estandarizar el control del tratamiento anticoagulante a nivel internacional.es la relación existente entre el TP del paciente y el TP control elevado a la potencia del índice de sensibilidad internacional (ISI) que se determina comparando cada reactivo con la tromboplastina de la OMS

Valor en el paciente	1.05
Valor normal referencial	1-1.5

✓ *El tiempo de trombina (TT).*-

Se utiliza para detectar de forma específica alteraciones que afectan la reacción trombina-fibrinógeno como heparina, productos de la degradación de la fibrina de gran tamaño y anomalías cualitativas del fibrinógeno. Valora la capacidad del fibrinógeno para formar un coágulo inicial. Es bastante sensible para detectar alteraciones de la fibrinólisis

Valor en el paciente	16.3''
Valor normal referencial	18''

✓ *Fibrinógeno.*-

Dara origen a la fibrina con la cual se estabilizará al cumulo de plaquetas por lo tanto al coágulo.

Valor en el paciente	229 mg/dl
Valor normal referencial	200-400 mg/dl

3.1.1.4. *Grupo sanguíneo.*-

Es una clasificación de la sangre de acuerdo con las características presentes o no en la superficie de los glóbulos rojos y en el suero de la sangre. Las dos clasificaciones más importantes para describir grupos sanguíneos en humanos son:

- los antígenos (el sistema ABO).- Útil para determinar que clase de sangre debe recibir el paciente, en una emergencia el grupo “O” es donante universal y el AB es receptor universal.
- El sistema Rh, las personas con factores Rhesus en su sangre se clasifican como Rh positivas; mientras que aquellas sin los factores se clasifican RH negativas. Las personas Rh negativas forman anticuerpos contra el factor Rh, si están expuestas a sangre Rh positiva.

Grupo y factor Rh del paciente	O +
--------------------------------	-----

3.1.1.5. Test de elisa para VIH..

- ✓ Test ELISA (*Ensayo de inmunoabsorción acoplado a encima*):-

Test altamente específico sensible en 99.5%, después del periodo de ventana que es el tiempo de transcurre entre la primoinfección y el desarrollo de los anticuerpos que puede ser de 3 a 6 meses o más, consiste en la detección de los anticuerpos del virus. Esta prueba permite en muchas ocasiones, la detección precoz del VIH. En el caso de obtener un resultado positivo con la prueba del ELISA, este debe confirmarse mediante una prueba más específica denominada Wester Blot. En el Perú la legislación exige que las pruebas para determinar si una persona ha contraído el VIH, sólo debe realizarse después de una consejería y cuando este autorice la ejecución de dicha prueba.

Resultado en el paciente	No reactivo.
--------------------------	--------------

3.1.1.6. Pruebas para dx de hepatitis.

- ✓ Test / Anti Core Hepatitis B .-

El “anticuerpo de superficie” se forma en respuesta al virus de la hepatitis B. El organismo puede producir este anticuerpo si usted es vacunado, o si se ha recuperado de una infección de hepatitis B. Si el resultado es positivo, su sistema inmunológico ha desarrollado con éxito un anticuerpo

protector contra el virus de la hepatitis B, que le brindará protección a largo plazo contra infecciones futuras del mismo. Las personas que obtienen un resultado positivo en el anticuerpo de superficie no están infectadas y no le pueden contagiar el virus a los demás.

Resultado en el paciente	No reactivo.
--------------------------	--------------

✓ Test/ Antígeno de Superficie de la hepatitis B.-

El “antígeno de superficie” forma parte del virus de la hepatitis B que se encuentra en la sangre de una persona infectada. Si el resultado es positivo, significa que el virus de la hepatitis B está presente.

Resultado en el paciente	No reactivo.
--------------------------	--------------

3.1.1.7. Perfil hepático (tgp – tgo)

✓ TGP (transaminasa glutámico piruvica).-

Es liberado en la sangre cuando cualquiera de estos tejidos se encuentra con algún problema. Por lo tanto no es un indicador altamente específico de daño en el hígado.

- *Valor muy elevado (mayor 500).*- Hepatitis viral, necrosis hepática.
- *Valor elevado.*- Ictericia obstructiva, cirrosis, infarto del miocardio, mononucleosis infecciosa.
- *Valor disminuido.*- Insuficiencia renal.

La TGP se encuentra principalmente en el citoplasma del hepatocito del hígado y en menor cantidad en riñón, corazón, músculo esquelético, páncreas, pulmones leucocitos y eritrocitos mientras la TGO se encuentra primariamente en el hígado, corazón, músculo esquelético y riñón por lo que la especificidad para detectar hepatopatías es mucho mayor de la TGP sobre la TGO, es decir, la enfermedad hepática es la causa más importante de incremento de la TGP y una causa común de aumento de la TGO.

Valor en el paciente	33.0 U/L
Valor normal	0.0 – 39.9 U/L

Valores mayores de 5 000 UI/ L se observan en desórdenes asociados con injuria hepatocelular de origen viral, toxica (fármacos), isquémica (hipotensión prolongada, insuficiencia cardíaca aguda), obstructiva (colédoco por cálculos), en las hepatopatías ambas transaminasas aumentan con predominio de la TGP y en las cardiopatías predomina la TGO.

3.1.1.8 Exámenes de orina

✓ Descripción de la densidad:

Indica la proporción relativa de componentes sólidos disueltos en el volumen total de muestra.

- *Valor elevado.*- Disminución de perfusión renal, diabetes mellitus, proteinuria, glomerulonefritis, insuficiencia cardíaca, estados febriles bajos, deshidratación, etc.

- *Valor disminuido.*- Diabetes insípida, insuficiencia renal, lesión renal por hipercalcemia, lesión hipofisiaria, ingesta de gran cantidad de agua, etc.

Valor en el paciente	1014
Valor normal	1003 - 1030

✓ Descripción del aspecto y color.

El aspecto, por lo normal transparente, puede variar por la presencia de fosfatos o sales del ácido úrico y del ácido oxálico; o bien por la presencia de infección contenido bacerémico o pus.

El color normalmente amarillo pajizo con tonalidad más o menos intensa por la presencia de urobilinógeno (pigmento urinario) puede cambiar en algunos trastornos patológicos, volviéndose, por ejemplo, más rosado (color “agua de lavar carne”), como en los casos de hemoglobinuria o dehematuria (presencia de hemoglobina o sangre en la orina, respectivamente), o más oscuro (color vino), como en los casos más graves de ictericia.

Valor en el paciente	Amarillo transparente
----------------------	-----------------------

✓ Ph.-

El valor del pH proporciona datos sobre la eficiencia de los sistemas tampón del organismo, dedicados al mantenimiento de valores constantes en el pH de las soluciones intra y extracelulares; el pH de la orina (por lo común ligeramente ácido por la presencia de ácido úrico. Con una dieta ordinaria el Ph d ela orina esta alrededor de 6.0

- *Valor elevado (Ph básico).*- Acidosis tubular renal, alcalosis metabólica (vómitos, aspiración nasogástrica, uso de diuréticos), alcalosis respiratoria, infecciones urinarias, después de las comidas, dietas a base de frutas cítricas y vegetales.
- *Valor disminuido (Ph. ácido).*- acidosis metabólica, diarrea crónica, insuficiencia respiratoria crónica, en las mañanas en ayunas, dietas a base de carne.

Valor en el paciente	5.5
Valor normal	4.5-7.5

✓ Cuerpos cetónicos.-

Las cetonas se acumulan cuando el cuerpo necesita descomponer las grasas y los ácidos grasos para usarlos como energía. Es más probable que esto ocurra cuando el cuerpo no recibe suficiente azúcar o carbohidratos por lo cual es muy común hallarlas durante el ayuno, el ejercicio prolongado o cuando existen vómitos reiterados. La única patología en la cual la cetonuria tiene importancia práctica es la diabetes mellitus. Si una prueba de orina muestra cuerpos cetónicos podríamos sospechar un estado de desnutrición o de una diabetes mellitus incontrolada. La detección temprana de cetonuria es importante porque muestra trastornos del metabolismo.

Valor en el paciente	Negativo
Valor normal	Negativo

✓ Proteínas.-

El riñón segrega unos 30 ml por día de proteína en la orina de forma natural. La llamada albúmina desempeña un papel principal. Debido a esfuerzos físicos o incluso durante el embarazo, puede haber un aumento de

la excreción de proteínas y, por lo tanto, la denominada proteinuria o albuminuria, que no tiene significación clínica. El daño glomerular eleva la permeabilidad y deja pasar las proteínas plasmáticas a la orina.

- *Valor elevado (Proteinuria).*-

Proteinuria primaria.- Asociado a fiebre, deshidratación, no es indicativo de enfermedad renal.

Proteinuria secundaria.- necrosis tubular, síndrome nefrótico, glomerulonefritis, diabetes, insuficiencia renal crónica. LES, etc.

- *Valor disminuido.*- Pérdida de función renal.

Valor en el paciente	Negativo
Valor normal	Negativo

✓ Nitritos.-

El cuerpo excreta una pequeña cantidad de nitrato a través de la orina. Ciertas bacterias convierten el nitrato a nitrito y normalmente no se pueden detectar en la orina de las personas sanas. La detección del nitrito por lo tanto sirve como un indicador de infección bacteriana del tracto urinario.

Valor en el paciente	Negativo
Valor normal	Negativo

✓ Urobilinógeno.

El urobilinógeno está presente en orina cuando en la sangre hay aumento de bilirrubina no conjugada, como ocurre en las anemias hemolíticas o en la hepatitis grave, aunque ya casi no se toma en cuenta porque el urobilinógeno se oxida rápidamente con el aire.

Valor en el paciente	Negativo
Valor normal	Negativo

✓ Bilirrubina..-

La bilirrubina se forma producto de la destrucción de los eritrocitos, normalmente la bilirrubina entra a través de los conductos biliares en el intestino y es excretada en las heces. Si los conductos biliares están obstruidos, por ejemplo por una litiasis o un tumor, la bilirrubina se acumula en la sangre y finalmente es excretada con la orina a través de los riñones. Una inflamación y la cirrosis hepática también pueden provocar un alto valor de bilirrubina en la orina. La presencia de bilirrubina de color rojo anaranjado y sus productos de degradación conduce a un notable oscurecimiento de la orina. Al mismo tiempo, debido a los mayores niveles de bilirrubina en la sangre se produce la llamada ictericia que se caracteriza por el color amarillento de la piel, y también especialmente en la conjuntiva del ojo.

Valor en el paciente	0 por campo
Valor normal	Hasta 5 por campo

✓ Conteo de glóbulos rojos..-

La coloración roja de la orina ya apunta a una hematuria. En el estudio microscópico se evalúa principalmente el aspecto de los eritrocitos, porque orienta hacia la naturaleza de la enfermedad subyacente. Por lo tanto, los cambios patológicos en los eritrocitos se utilizan principalmente en las enfermedades de los glomérulos renales (enfermedad glomerular). Los glóbulos rojos en la orina de aspecto poco destacado indican en cambio una enfermedad de las vías urinarias derivadas, tumores o lesiones.

Valor en el paciente	Negativo
Valor normal	Negativo

✓ Conteo de glóbulos blancos..-

La presencia de leucocitos en la orina suele indicar que hay alguna inflamación en la vías urinarias. En general, sugiere infección urinaria, pero puede estar presente en varias otras situaciones, como traumas, uso de sustancias irritantes o cualquier otra inflamación no causada por un agente infeccioso.

Valor en el paciente	0 -1por campo
Valor normal	Hasta 5 por campo

✓ Glucosa..-

Toda la glucosa que es filtrada en los riñones es reabsorbida hacia la sangre por los túbulos renales, es decir, por el mismo riñón por lo tanto lo normal es no presentar evidencia de glucosa en la orina. La presencia de glucosa en la orina es un fuerte indicio de que los niveles sanguíneos están altos. Es muy común que personas con diabetes mellitus presenten pérdida de glucosa por la orina. Esto ocurre porque la cantidad de azúcar en la sangre está tan alta que parte de ésta acaba saliendo por la orina. Cuando los niveles de glucosa en la sangre están arriba de 200 mg/dl, generalmente hay pérdida en la orina, la presencia de glucosa en la orina sin que el individuo tenga diabetes suele ser una señal de enfermedad en los túbulos renales, los riñones no consiguen impedir su pérdida.

Valor en el paciente	Negativo
Valor normal	Negativo

3.2. Radiografía de tórax.-

Es una alternativa a la prueba del PPD. En el informe indica:

- *Transparencia y densidad de campos pulmonares conservados.-* Se debe entender por campos pulmonares el parénquima pulmonar y sus contenidos (bronquios, vasos, sistema linfático, sistema conectivo, alveolos)
- *ICT (Índice cardio torácico) normal.-* Es la relación del diámetro transverso de la silueta cardíaca con el diámetro transverso mayor del tórax, por la edad de la paciente debe presentar un máximo de 0.5, si fuese superior se interpretaría como cardiomegalia.
- *Senos costofrénicos libres.-* Evaluá las partes laterales de unión entre el diafragma y las costillas, que estén libres indica ausencia de contenidos (derrame pleural: empiemas, neumotórax, hidroneumotórax) en el espacio pleural (espacio entre pleura visceral y parietal).

3.3. Lista de materiales:

Se entrega al paciente la lista de materiales que se empleara durante el tratamiento en sala de operaciones.

4) Cuarta cita: (Programación)

Se tendrá en cuenta los resultados de laboratorio y los riesgos quirúrgicos con las recomendaciones y/o recomendaciones de los médicos que evaluaron al paciente

Se emplea cinco formatos:

- ✓ Formato de antecedentes fisiológicos, médicos y quirúrgicos, datos importantes que serán evaluados para las consideraciones a tener durante el tratamiento en SOP.
- ✓ Formato de examen de aparatos y sistemas generales y odontoestomatológicos, con el objetivo de hallar alguna alteración estructural o fisiológica que puedan influir de forma directa o indirecta en el plan de tratamiento en SOP.
- ✓ Los padres del paciente conocedores de los riesgos que implican los procedimientos en sala de operaciones bajo anestesia general y de las consecuencias de no realizarse el procedimiento odontológico expresan su consentimiento para la realización de forma escrita en el formato de *consentimiento Informado*.
- ✓ Se solicitará turno en sala de operaciones a través del formato para tal fin, que será visado por el profesional asistente, jefe de Servicio y departamento, documento que será presentado en la secretaria de SOP.
- ✓ Se llenara el formato con el plan de tratamiento a realizar el día del TOI en SOP.

5) Quinta cita:

La paciente será evaluada en el consultorio externo de Anestesiología, donde la profesional responsable valorará los riesgos y dará indicaciones previas al procedimiento bajo anestesia general, el responsable de la revisión tendrá la potestad de suspender la programación en caso la paciente no cuenta con las condiciones de salud requeridas. La paciente fue clasificada con un ASA II.

6) Sexta cita: (*Día de tratamiento en SOP*)

6.1. Funciones en SOP

6.1.1. Del médico (anestesiólogo)

- ✓ Revisar la operatividad de la Unidad de Anestesia.
- ✓ Revisar la operatividad de otros equipos: EKG, Oxímetro de succión y otros para el manejo de la vía aérea, máquina de anestesia.
- ✓ Revisar que estén completos: Material médico fungibles y no fungibles, medicamentos a utilizar; formatos y registros.
- ✓ Ejecutar el Monitoreo Trans - Operatorio.
- ✓ Verificar las condiciones del paciente o tipo de cirugía lo requieran, monitorizar la presión venosa central, diuresis, presión arterial invasiva, presión arterial pulmonar, gasto cardíaco invasivo o no invasivo y/o relajación muscular mediante el estimulador de nervio periférico.
- ✓ Monitorear según el caso, gases anestésicos inspirados y espirados.
- ✓ Informar, en cambio de turno, condición del paciente, manejo realizado, eventos relevantes y plan inmediato. Dejar constancia del cambio de profesional en la hoja de registro anestésico.
- ✓ Cumplir los cuidados Post-anestésicos.

Durante la inducción anestésica.

- ✓ Contar con los elementos necesarios para manipular la vía aérea.
- ✓ Canalizar un acceso venoso.
- ✓ Definir la técnica de intubación según las condiciones particulares de cada paciente despierto o inducido con relajante neuromuscular o sin él.
- ✓ Realizar la intubación endotraqueal en el menor tiempo posible.
- ✓ Verificar y fijar la posición correcta del tubo endotraqueal.
- ✓ Iniciar la ventilación según los requerimientos del paciente. Evaluar y manejar las posibles complicaciones de la intubación endotraqueal.

6.1.2. El cirujano.

- ✓ Conocer y ejecutar el plan de trabajo.
- ✓ Cubrir al paciente con los campos operatorios una vez que el anestesiólogo termina la entubación endotraqueal.
- ✓ Colocar del tapón bucofaringeo antes de realizar la cirugía.
- ✓ Dirigir el trabajo sistemático y/o coordinado con el primer ayudante y el técnico asistente, con las observaciones y correcciones que considere.
- ✓ Retirar el tapón bucofaringeo una vez terminado.

6.1.3. Del primer ayudante

- ✓ Debe conocer y facilitar la ejecución del plan de trabajo al cirujano.
- ✓ Mantener el campo operatorio sin acumulo de secreciones (sangre/saliva) que obstaculicen la visión al cirujano.
- ✓ Traccionar los tejidos bucales que podrían obstaculizar la visión del cirujano.
- ✓ Adelantarse a los tiempos quirúrgicos de los procedimientos para solicitar los insumos, instrumentos y equipos que agilicen el procedimiento.

6.1.4. Del instrumentista.

- ✓ Conocer en detalle la cirugía y los tiempos quirúrgicos de los procedimientos para agilizar la intervención.
- ✓ Al ingresar al quirófano antes que el cirujano y el paciente para tener todo listo y preparado antes de la entrada de éstos.
- ✓ Permanecer concentrado en el procedimiento para no entorpecer la intervención.
- ✓ Alcanzar los instrumentos de forma que facilite su manipulación.
- ✓ Limpiar los instrumentos usados para optimizar su empleo en el siguiente procedimiento que sea requerido.

6.2. Consideraciones..

- ✓ Paciente se presentará en ayunas y a la hora indicada en hospitalización de ORL donde será preparada para pasar a centro quirúrgico en el turno correspondiente, es aquí donde se administrará la profilaxia antibiótica y al finalizar el procedimiento la paciente será hospitalizada por 24 horas en este mismo servicio por su condición sistémica.
- ✓ El profesional asistente y los residentes se presentaran a la hora indicada en centro quirúrgico donde harán reconocimiento de la sala que corresponda según la programación.
- ✓ El asistente y los residentes recibían la ropa quirúrgica (Gorro, botas, pantalón, chaqueta y mascarilla) con la cual pasaran al vestidor.
- ✓ Con la vestimenta adecuada pasaran a la sala indicada y verificarán los equipo y materiales a emplear seguirá con el protocolo de bioseguridad.
- ✓ En coordinación con el anestesiólogo y enfermera de sala se coordinara para que la paciente sea derivada de hospitalización (ORL).
- ✓ Una vez llega la paciente a centro Qx. se verificara si se cumplió con la medicación previa indicada y el anestesiólogo responsable realizara una reevaluación antes que pase a la sala indicada.

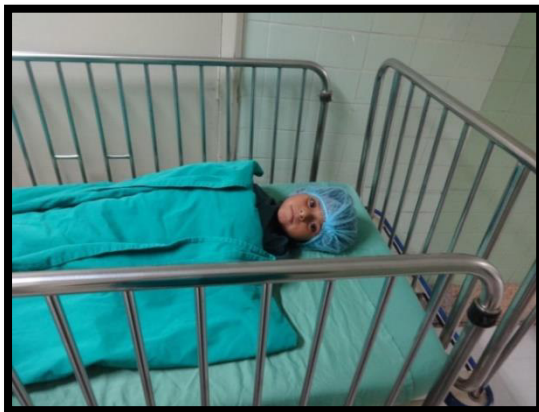

Fig. N°76 Ingreso de paciente a centro quirúrgico

- ✓ Mientras la enfermera de sala y el anestesiólogo preparan al paciente para la anestesia general, los operadores procederán al lavado de las manos.
- ✓ Después del sacado de las manos loa operadores se vestirán con el mandil quirúrgico que será atado por la enfermera de sala.
- ✓ Los operadores se calzaran los guantes quirúrgicos y procederán a vestir la mesa de mayo ubicando los instrumentos según el plan de tratamiento.

- ✓ Mesa de mayo será vestida adecuadamente.

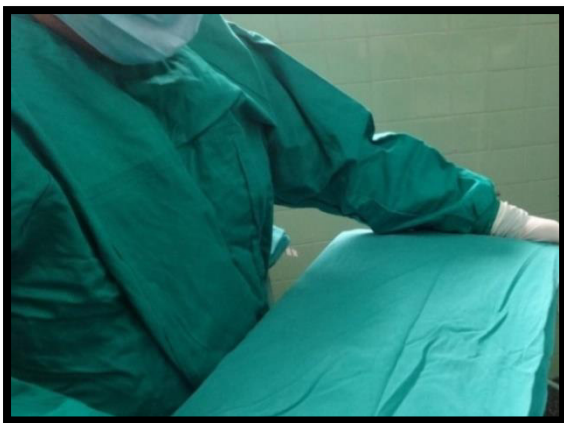


Fig. N°77 Preparación de mesa de mayo con campo estéril.

- Se ubicaran los materiales, instrumentos y equipos de acuerdo al plan de tratamiento.

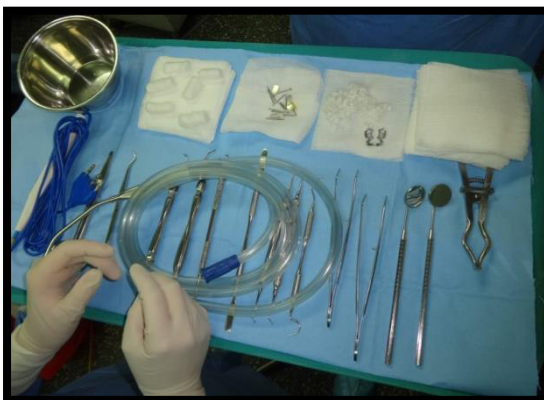

Fig. N°78 Mesa de mayo con instrumental a emplear.

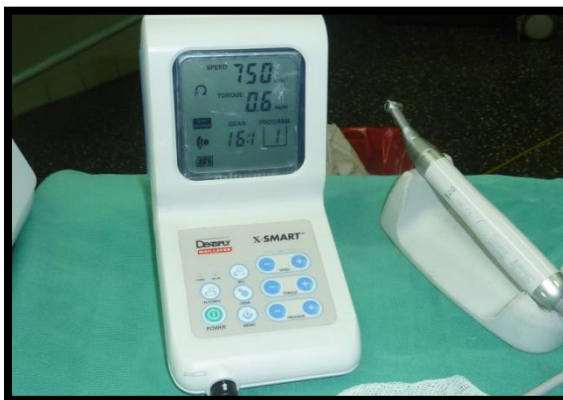

Fig. N°79 Equipo rotatorio de endodoncia X SMART DE DENSPLY.

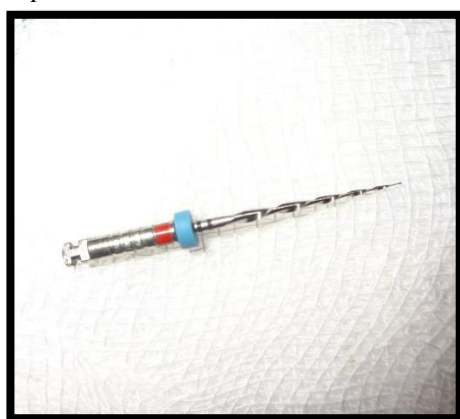

Fig. N°80 Lima rotatoria a emplear de la marca MTWO 25/7, se emplea porque su configuración geométrica es el indicado para ampliar tercio cervical.



Fig. N°81 Equipo de electrocauterio de la marca WEM Modelo: SS501MCA, programado con 20 W de corte y coagulación, se empleara en modo monopolar para el procedimiento.

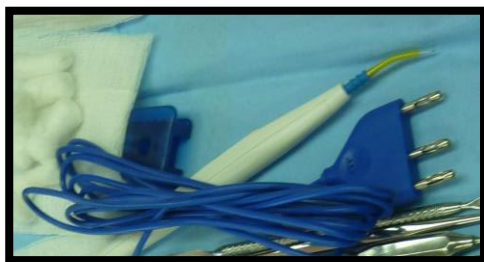


Fig. N°82 Lápiz de electrocauterio.

6.3 Preparación de la paciente para la inducción anestésica.

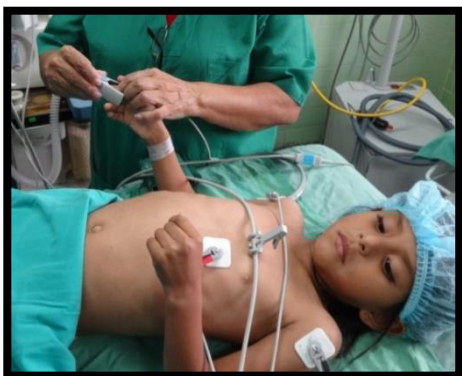

Fig. N°83 Colocación de electrodos y oxímetro de pulso.

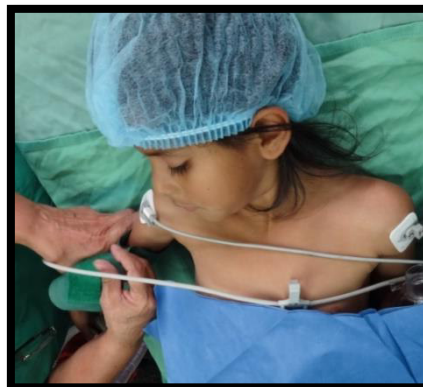

Fig. N°84 Colocación tensiómetro.

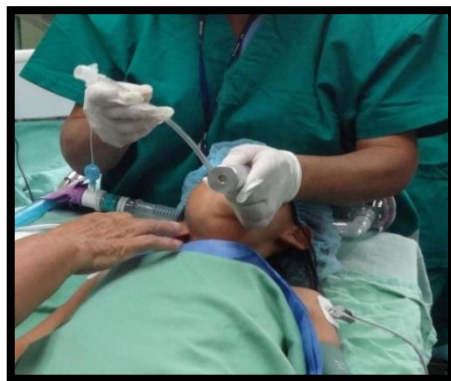

Fig. N° 85 Ubicación de tubo endotraqueal.

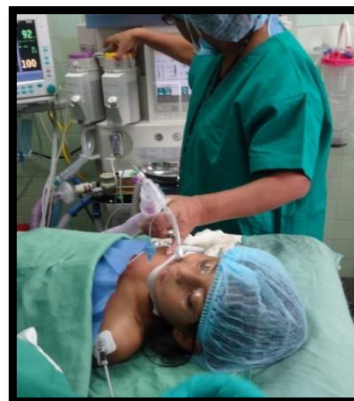

Fig. N° 86 Paciente bajo anestesia general.

6.4. Tratamiento odontológico integral en sala de operaciones.

(Fases curativa y rehabilitadora)

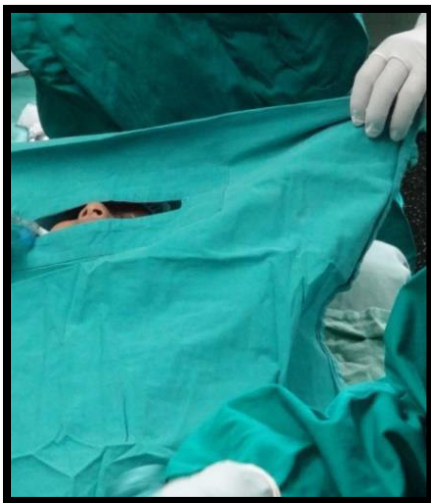


Fig. N°87 Colocación de campos operatorios

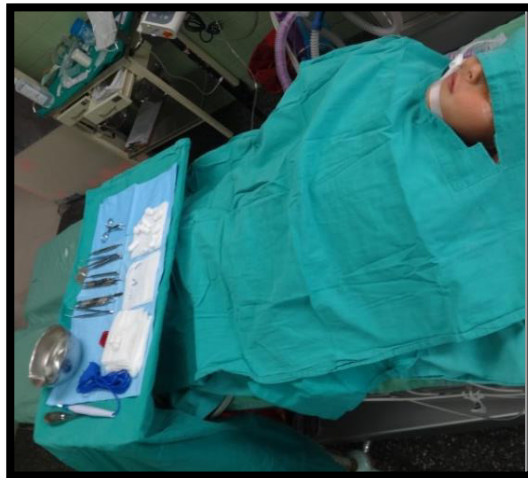

Fig. N°88 Paciente en condiciones para el inicio del TOI en SOP

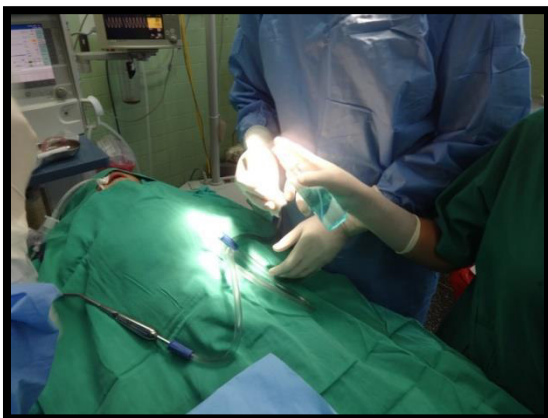


Fig. N°89 Empleo de Clorhexidina al 0.12% para la antisepsia del campo operatorio.

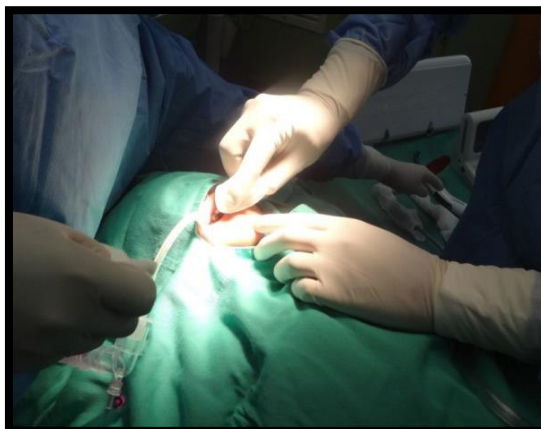


Fig. N°90 Antisepsia del campo operatorio.

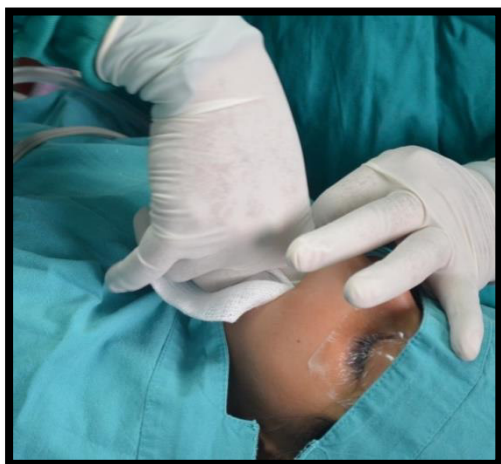

Fig. N°91 Colocación de tapón bucofaríngeo (apósito de gasa) que impedirá el paso de fluidos y elementos extraños a las vías aéreas y digestivo, tener en cuenta el número de apósitos de gasa que se emplea en el tapón

SEXTANTE I

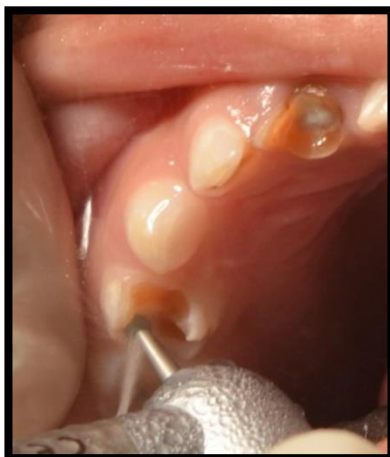

Fig. N°92 Eliminación de tejido dentinario necrótico, infectado, afectado y apertura de cámara pulpar de Pza. 54 con fresa redonda Nro. 23.

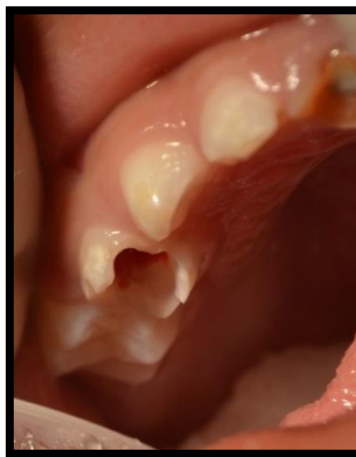

Fig. N°93 Pza. 54 con apertura cameral y después de hemostasia con bolita de algodón estéril.

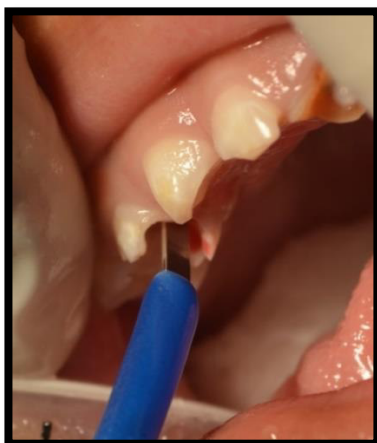

Fig. N°94 Colocación del lápiz de electrocauterio (20W) para pulpotomía de Pzas.54 por 1 O 2 seg. Previo retiro de bolita de algodón empleado para hemostasia.

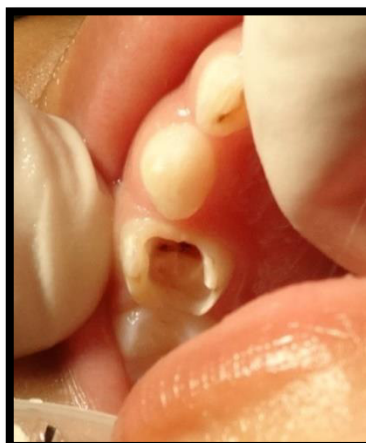

Fig. N°95 Aspecto de Cámara pulpar después de lavado con suero fisiológico de residuos de tejido pulpar y secado con bolita de algodón estéril.

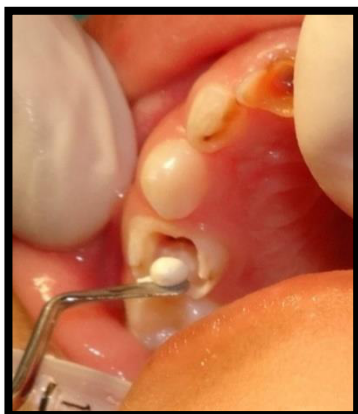

Fig. N°96 Aplicación de sub base de eugenato, en consistencia pastosa en cámara de Pza. 54.

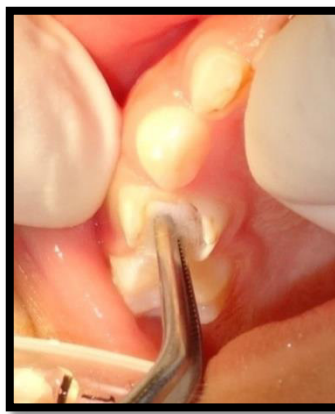

Fig. N°97 Condensación del eugenato con bolita estéril de algodón en piso de cámara pulpar de Pza. 54, sin ensuciar las paredes.

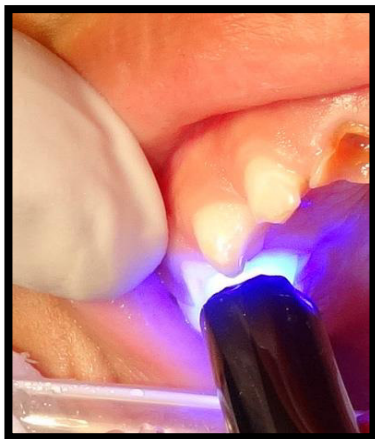

Fig. N°98. Aplicación de ionómero de vidrio tipo IV de base (Glass Liner) en Pza. 54 y su fotocurado por 15'' con lámpara Led.

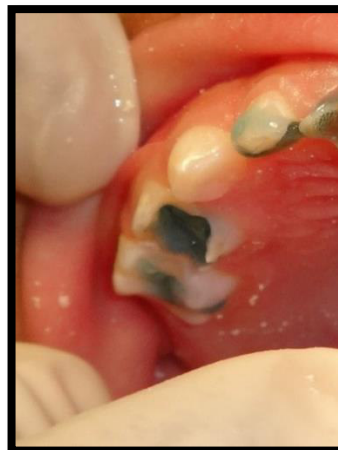

Fig. N°99. Aplicación de Ácido ortofosfórico al 37%, en Pzas 55 y 54 por 15'' para luego ser retirado con torunda de algodón embebido en suero fisiológico y lavado profuso.

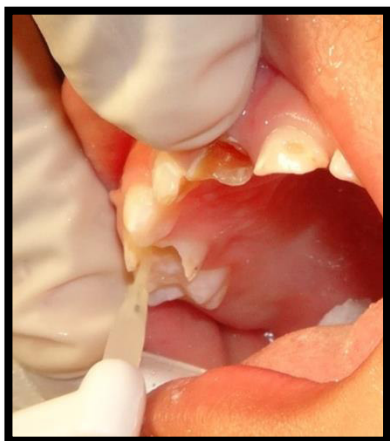

Fig. N°100. Secado de superficie dental con bolita de algodón y aplicación de adhesivo de quinta generación (Single Bond) a Pzas. 55-54, aireado suave con jeringa triple y fotocurado por 15'' con lámpara Led.

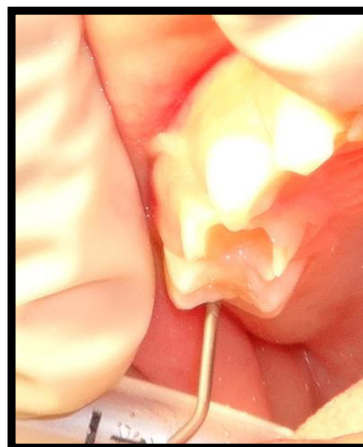

Fig. N°101. Sellado de fosas y fisuras con resina fluida (Tetric flow) a Pza. 55 para su posterior fotocurado

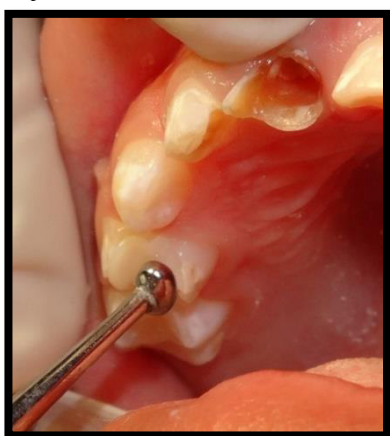


Fig. N°102. Restauración con resina de Pza. 54 empleando técnica de estratificación con resina densa (Tetric Ceram) y fotocurado por 15'' con lámpara Led.

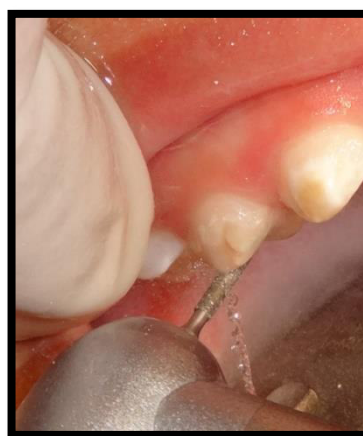

Fig. N°103. Tallado de cara oclusal con fresa cilíndrica de diamante y posterior acabado con piedra de Arkansas.

SEXTANTE II

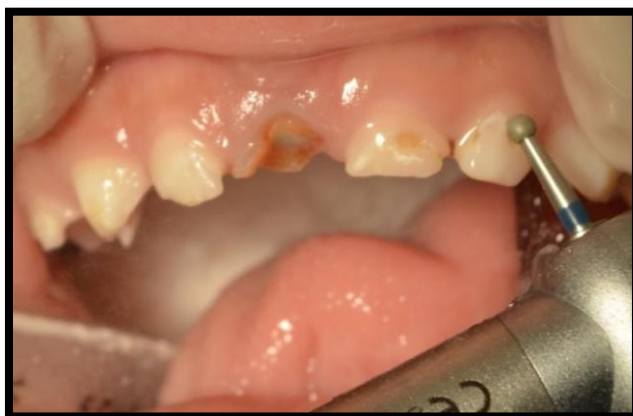

Fig. N°104. Eliminación de dentina infectada de pzas. 52-61-62 con fresa redonda.

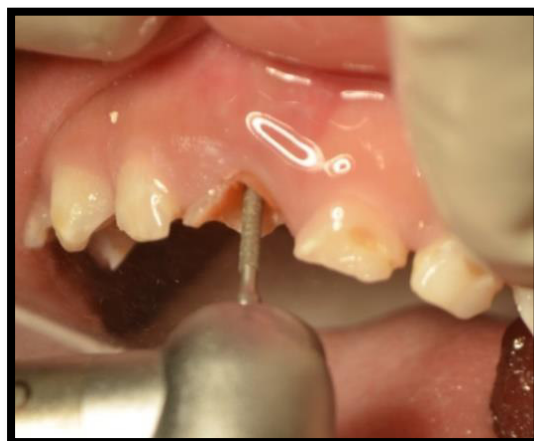

Fig. N°105. Apertura cameral de Pza. 51, eliminación de dentina necrótica, infectada y afectada con fresa cilíndrica

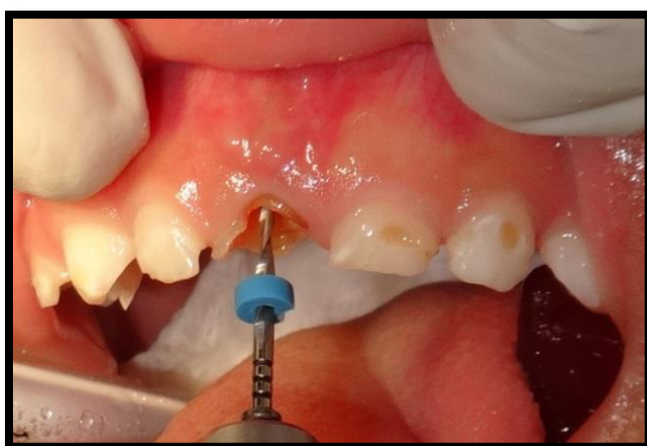

Fig. N°106 Preparación biomecánica de conductos de Pza. 51 con equipo rotatorio, se emplea lima MTWO 25/07.

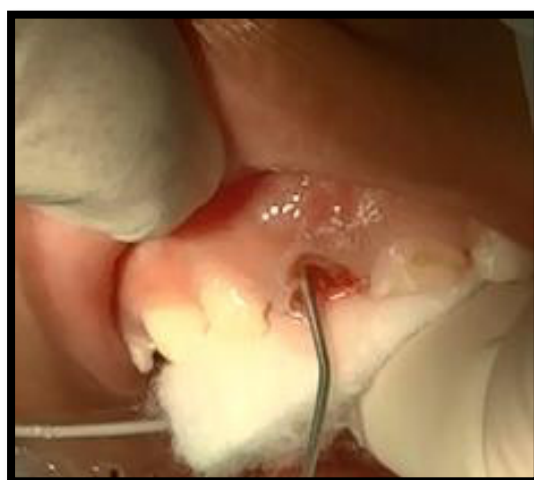

Fig. N°107 Lavado de conductos con clorhexidina al 0.12%.

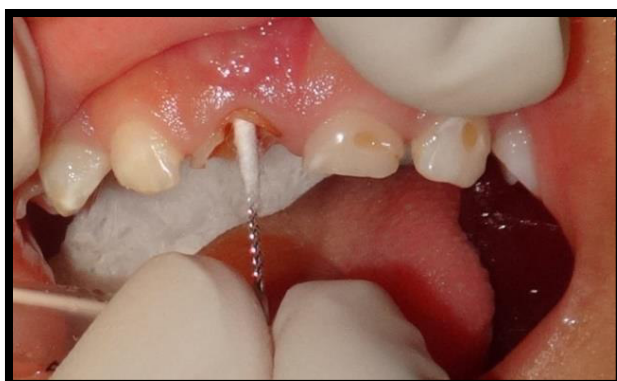

Fig. N°108 Secado de conducto con cono de algodón estéril enroscado en lima.

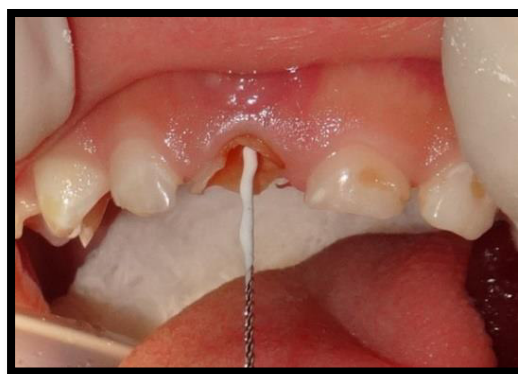

Fig. N°109. Colocación pasta de medicada (HOSHINO) en tercio apical de conducto con el empleo de lima.

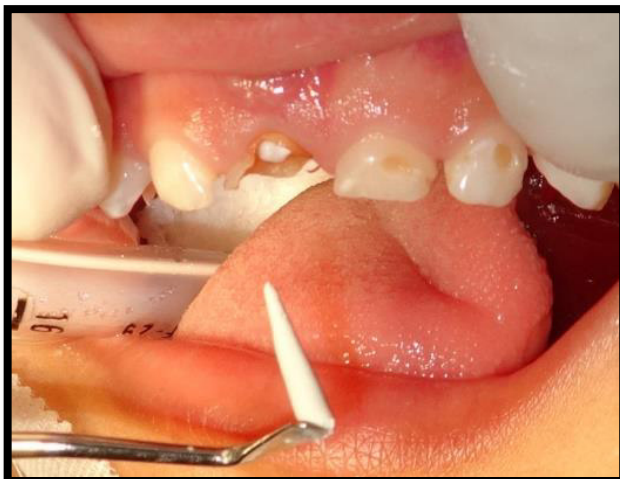

Fig. N°110. Obturación de conducto de Pzas. 51 con cono de eugenato.

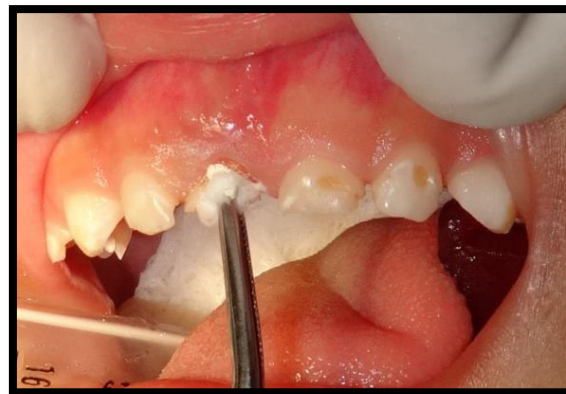

Fig. N°111. Condensación de material de obturación con bolita de algodón en Pza. 51.

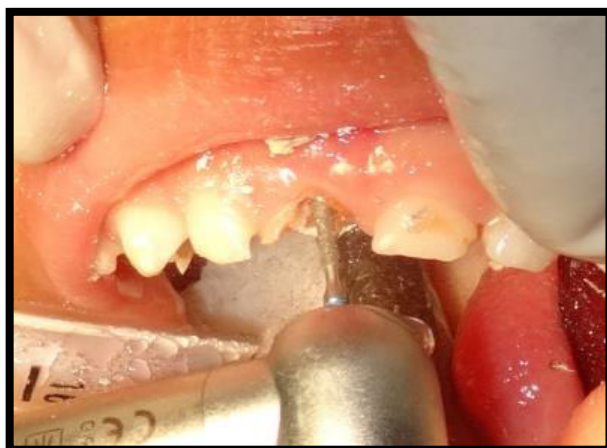

Fig. N°112. Generando espacio de 3mm aprox. Para aplicación de Ionómero de vidrio y cementado de perno de fibra de vidrio.

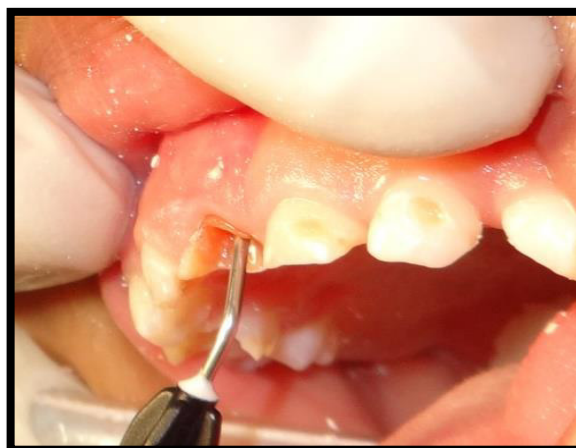

Fig. N°113. Aplicación de Ionómero de vidrio de base tipo IV (Glass Liner) para su posterior fotocurado por 15'' con Led.

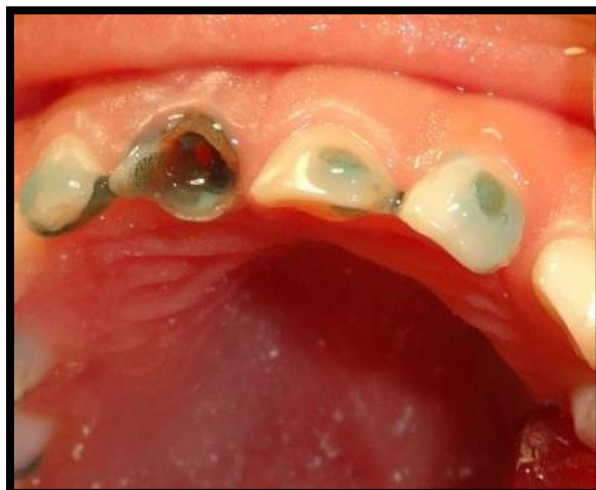

Fig. N°114. Aplicación de Ácido ortofosfórico al 37%, en Pzas 52-51-61 y 62 por 15'' que será retirado con torunda de algodón embebido en suero fisiológico.

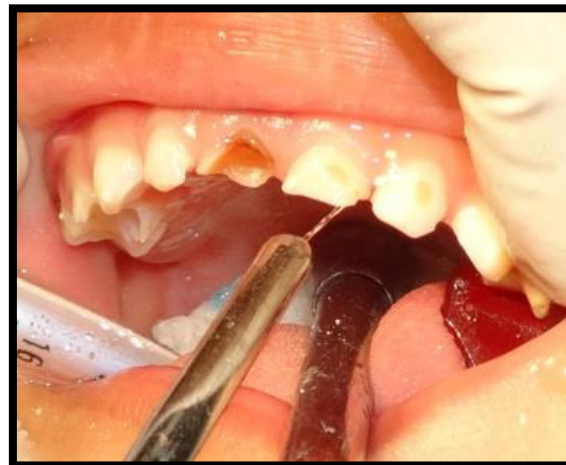

Fig. N°115. Lavado profuso de restos del ácido ortofosfórico.

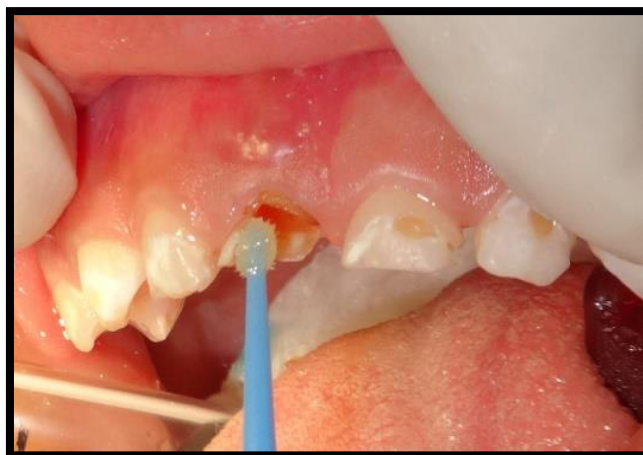
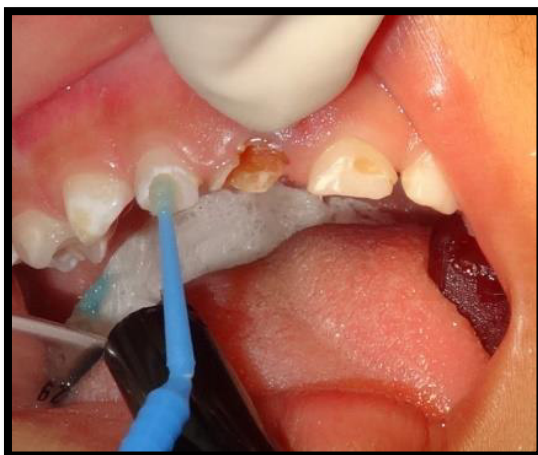
Fig. N°116-117. Secado de la superficie dental con bolitas de algodón y aplicación de adhesivo de quinta generación (Single bond) a pzas. 52-51-61-62 y leve aireado con jeringa triple para luego ser fotocurado por 15'' con lámpara Led

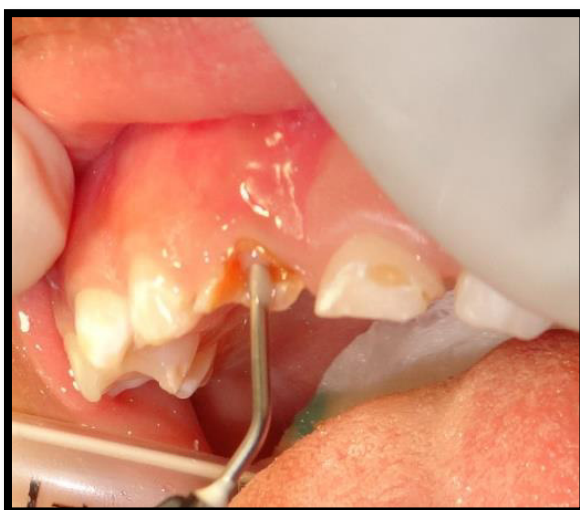


Fig. N°118. Aplicación de resina fluida (Tetric flow) a pza. 51 para cementado del perno de fibra de vidrio.

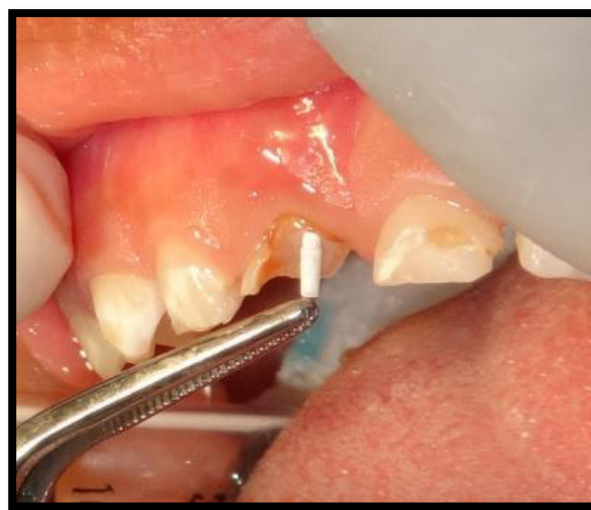

Fig. N°119. Ubicación de perno de fibra de vidrio en pza. 51, para su posterior fotocurado por 15'' con lámpara Led.

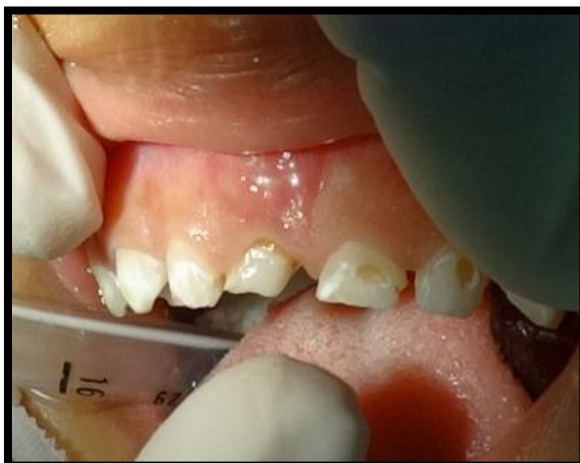

Fig. N°120. Preparación del muñón de Pza 51 con resina densa (Tetric Ceram .)

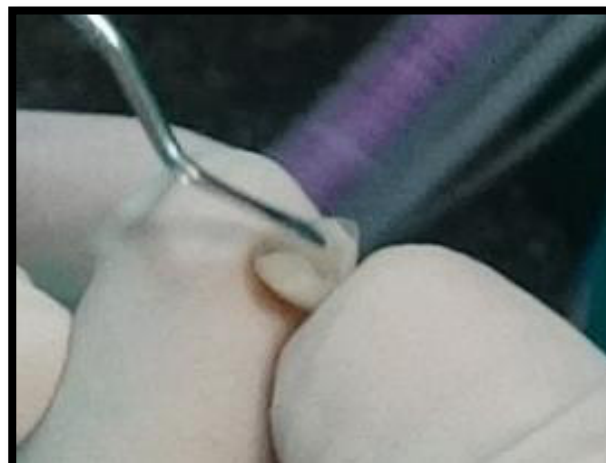

Fig. N°121. Aplicación de resina densa (Tetric Ceram) en corona de acetato, obsérvese el espacio para el muñón de pza. 51.

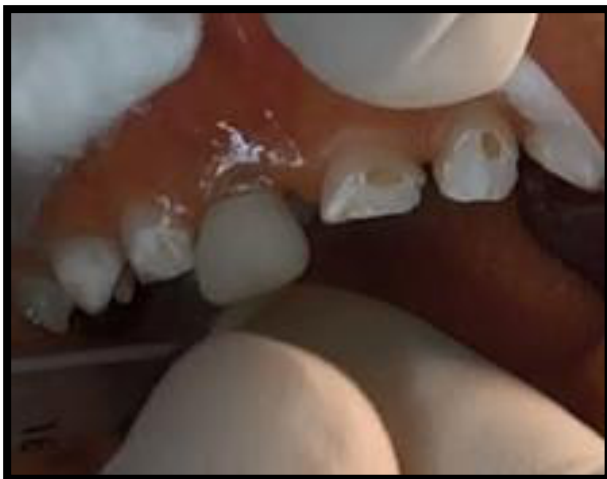

Fig. N°122. Ubicación de corona de acetato con resina densa en muñón de Pza 51.

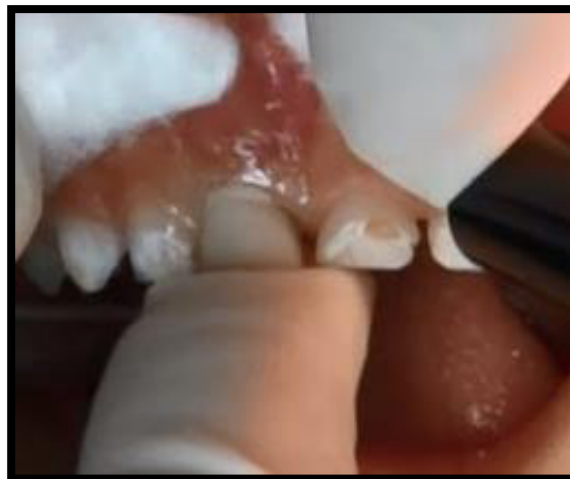

Fig. N°123. Estabilización de corona de acetato con resina en Pza. 51 previa al fotocurado de 15'' por bucal y palatino con lámpara Led.

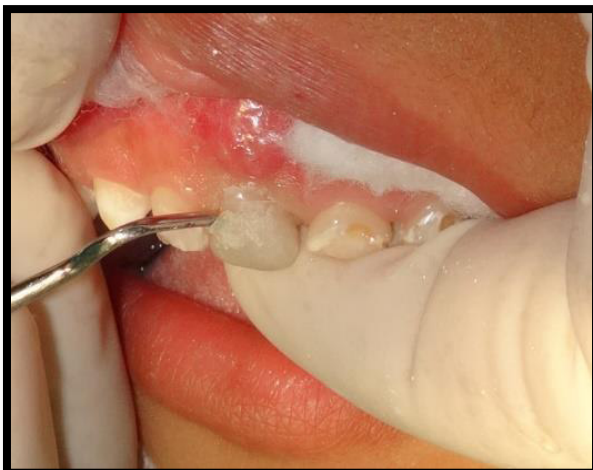

Fig. N°124. Después del fotocurado se retira la corona de acetato.

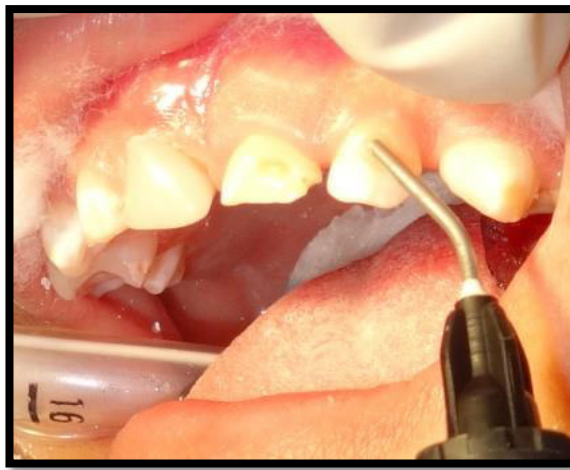

Fig. N°125. Restauración de Pzas 52-61 y 62 con resina fluida (Tetric flow).

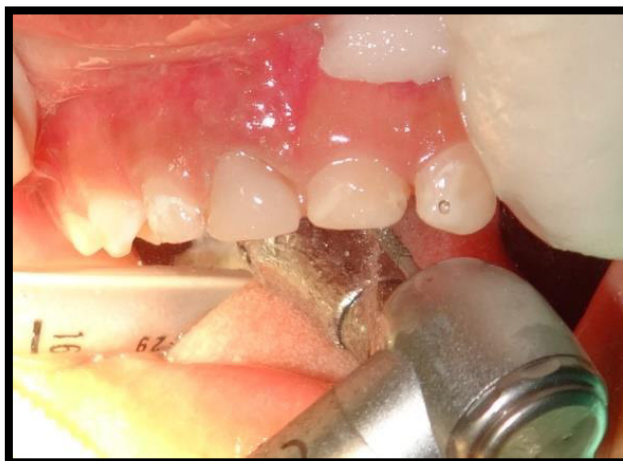

Fig. N°126. Tallado de Pzas 52-51-61 y 62 con fresa cilíndrica para posterior acabado con piedra de Arkansas.

SEXTANTE III

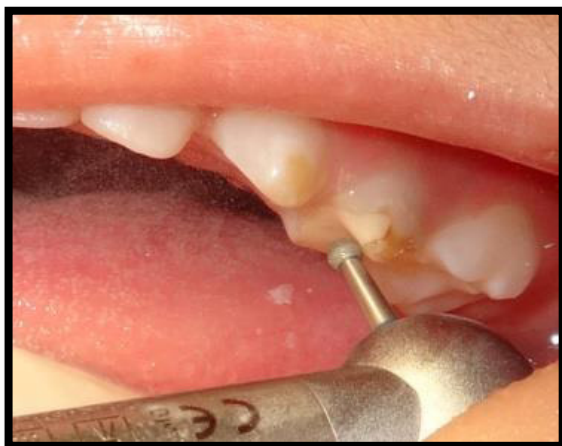

Fig. N°127 Eliminación de tejido dentinario necrótico, infectado, afectado y apertura cameral de Pza. 64 con fresa redonda Nro. 23

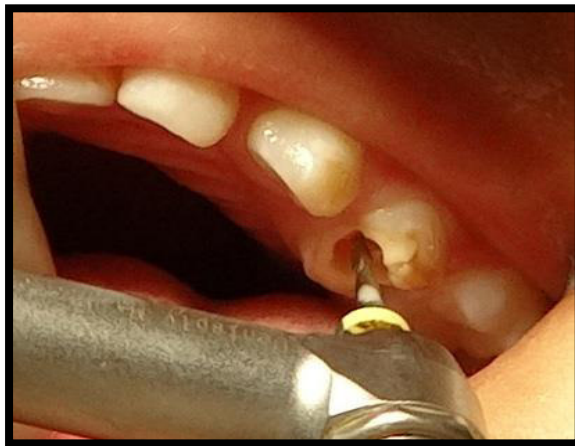

Fig. N°128 Preparación biomecánica de conductos de Pza. 64 con equipo rotatorio, se emplea lima MTWO 25/07.

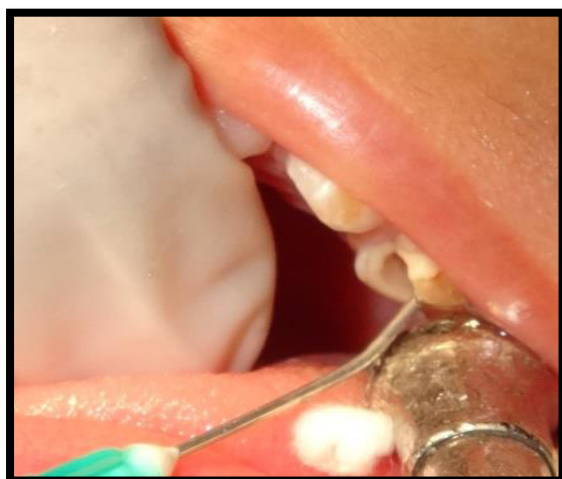

Fig. N°129 Lavado de conductos de Pza. 64 con clorexidina al 0.12%.

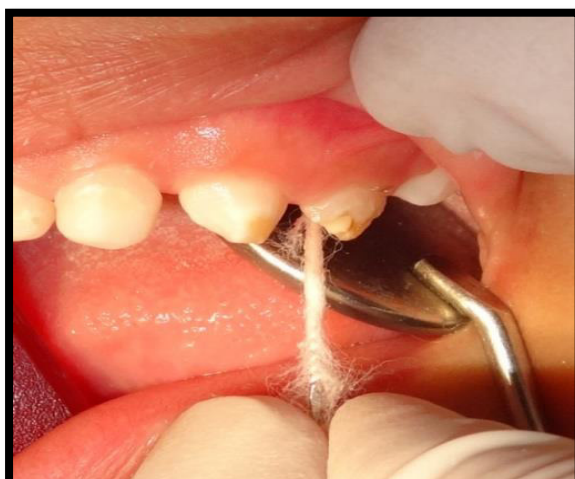

Fig. N°130 secado de conductos de Pza. 64 con cono de algodón enrollado en lima.

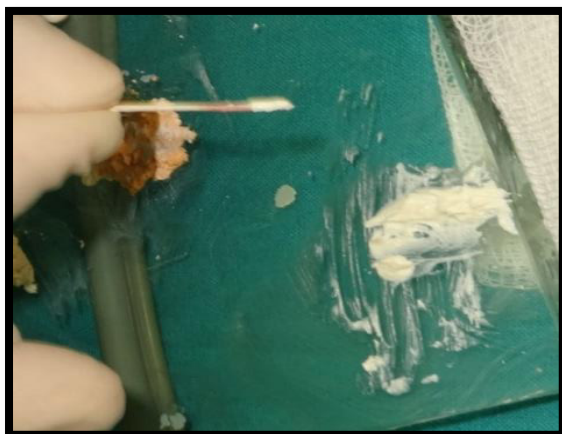


Fig. N°131 Pasta de Hoshino (Medicada) que será colocado en tercio apical de Pza. 64.

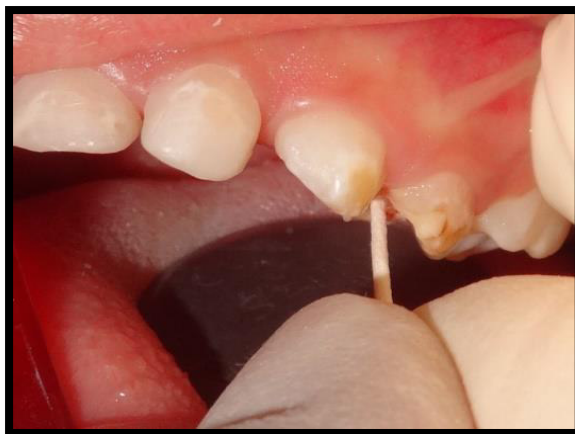

Fig. N°132 Introducción de pasta medicada en conducto de Pza. 64 empleando cono de papel.

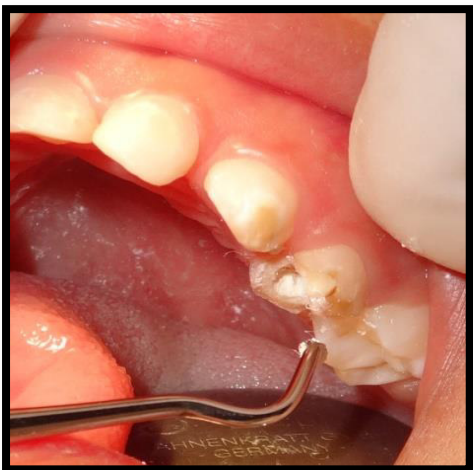

Fig. N°133 Obturación de conductos con eugenato en consistencia fluida y densa que se condensa con torunda pequeña de algodón.

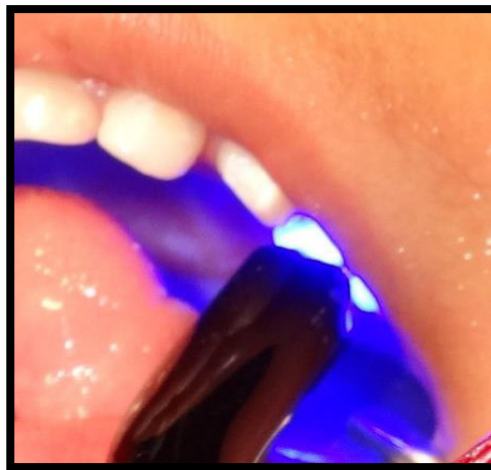

Fig. N°134 Aplicación de Ionómero de vidrio tipo IV de base (Glass Liner) en pza. 64 para su posterior fotocurado con lámpara Led por 15''.

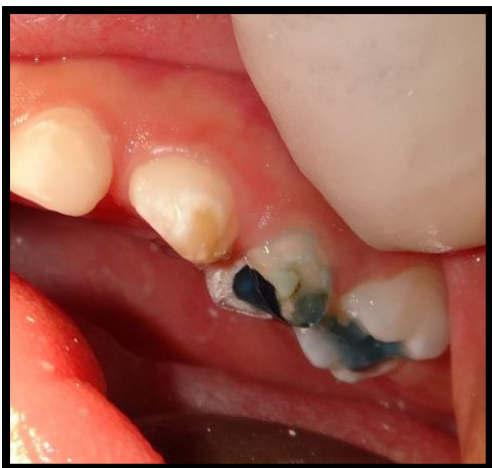

Fig. N°135 Aplicación en Pzas. 65 y 64 de ácido ortofosforico al 37% por 15'' que será retirado con torundas de algodón embebido en suero fisiológico.

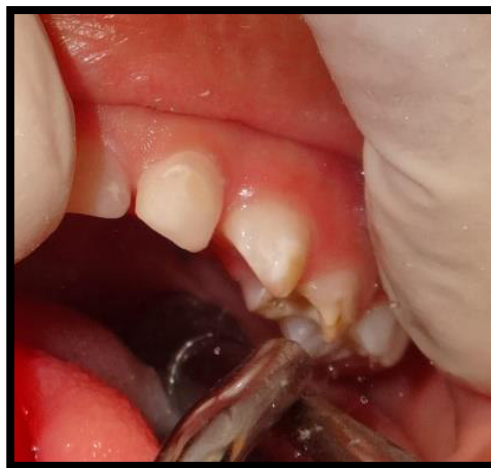

Fig. N°136 Lavado profuso del ácido ortofosfórico empleando la jeringa triple.

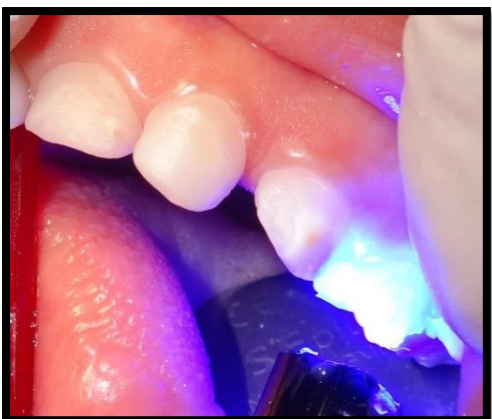


Fig. N°137 Secado de superficie dental con bolitas de algodón, aplicación de adhesivo de 5ta generación (Single Bond) en Pzas 64 y 65 leve aireado con jeringa triple y fotocurado por 15'' con lámpara Led.

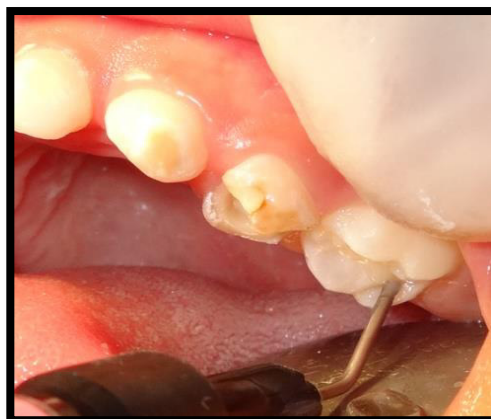

Fig. N°138 Aplicación de resina fluida (Tetric Flow) en Pza. 65 como sellante, para su posterior fotocurado por 15'' con lámpara Led.

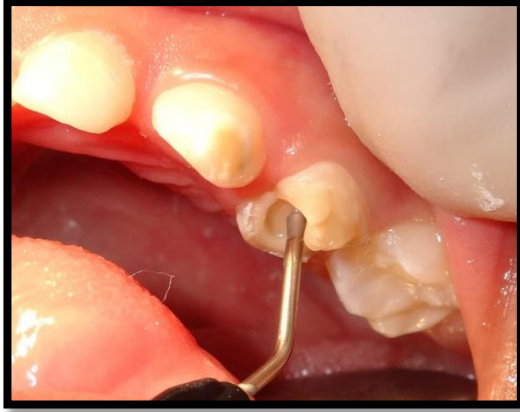

Fig. N°139 Restauración de Pza. 64 con resina empleando técnica estratificada, primera capa de resina fluida (Tetric flow) y las siguientes de resina densa (Tetric ceram) fotocurando por 15'' con lámpara Led.

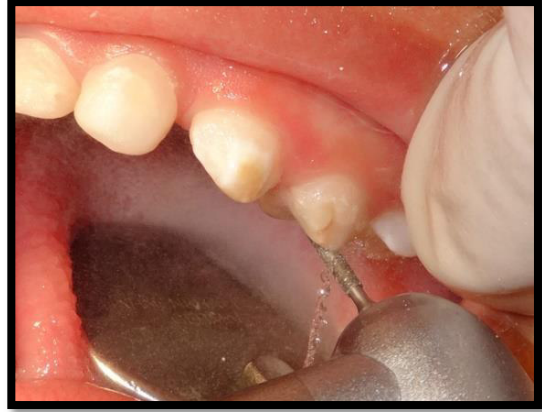

Fig. N°140 Tallando de Pza. 64 con fresa cilíndrica para posterior pulido.

SEXTANTE IV

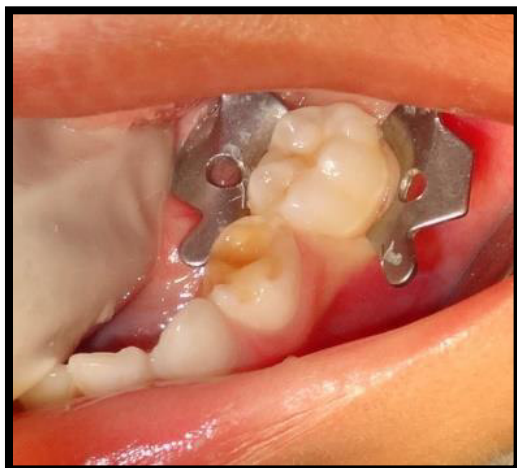

Fig. N°141 Colocación de clamp en Pza. 75 para aislar de lengua y carrilo.

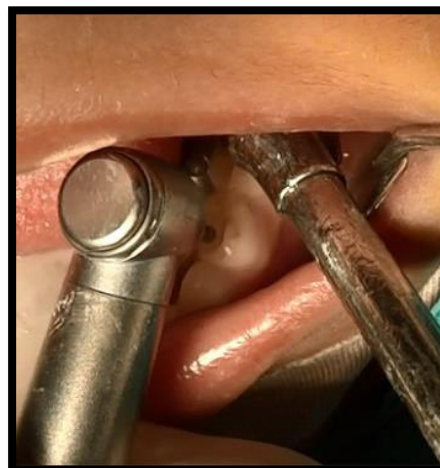

Fig. N°142 Eliminación de tejido dentinario necrótico, infectado, afectado y apertura cameral de pza. 74 con fresa redonda Nro. 23

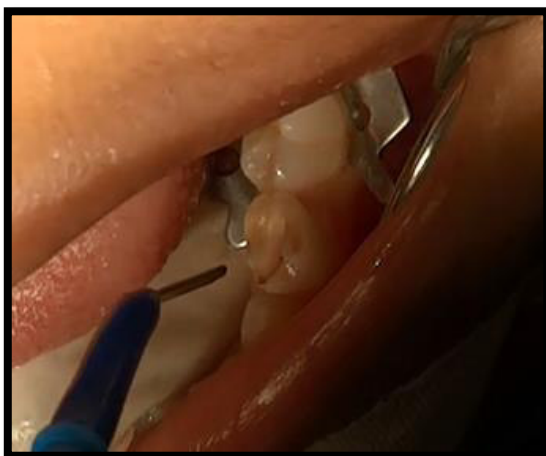

Fig. N°143 Hemostasia con bolita de algodón estéril e inmediata aplicación del lápiz de electrocauterio (20W) para pulpotomía de Pzas.74. por 1 o 2 segundos

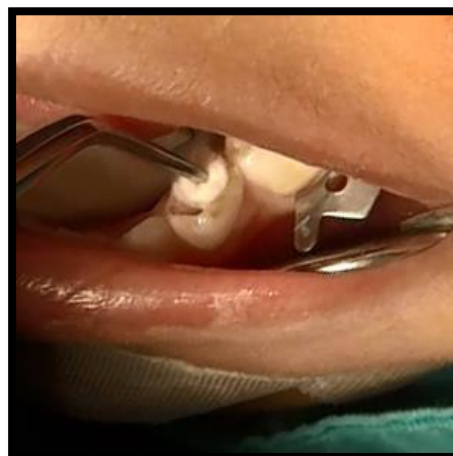

Fig. N°144 Lavado de cámara pulpar de Pza 74 con suero fisiológicos para eliminar restos de tejido y posterior secado con bolita de algodón estéril.

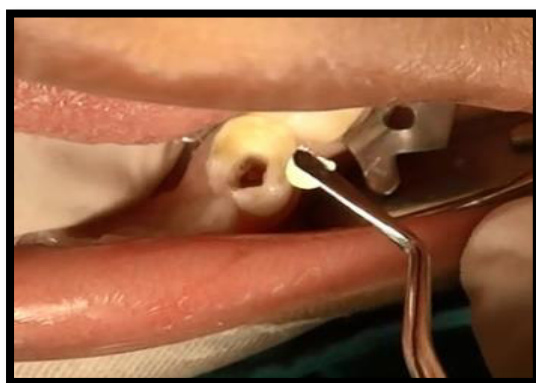


Fig. N°145 Aplicación de sub base de eugenato en consistencia pastosa en cámara de pza 74 y condensado con bolita de algodón estéril con cuidado de no ensuciar las paredes.

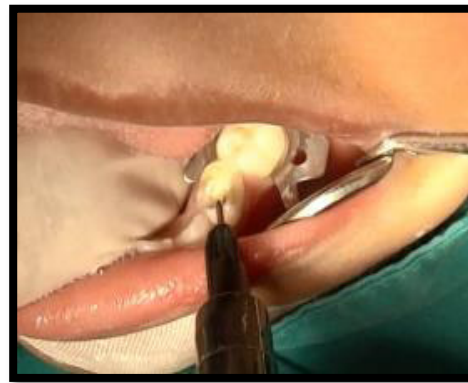

Fig. N°146 Aplicación de ionómero de vidrio tipo IV de base (Glass liner) en Pza. 74.

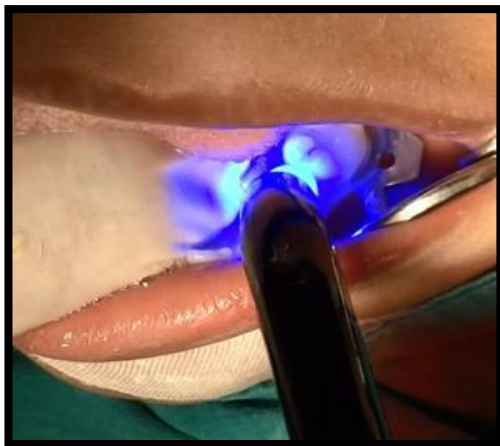

Fig. N°147. Fotocurado de Ionómero de Vidrio como base en Pza. 74 por 15'' con lámpara Led.

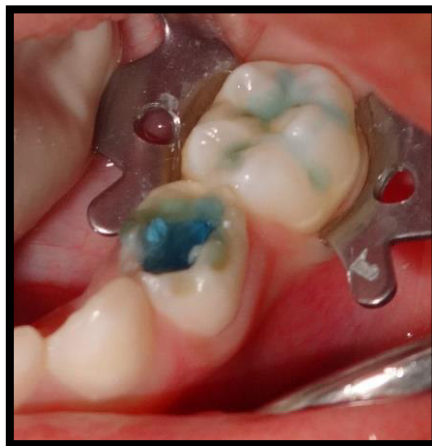

Fig. N°148 Aplicación en Pzas. 75 y 74 de ácido ortofosforico al 37% por 15'' que será retirado con torunda de algodón embebido en suero fisiológico y posterior lavado profuso.

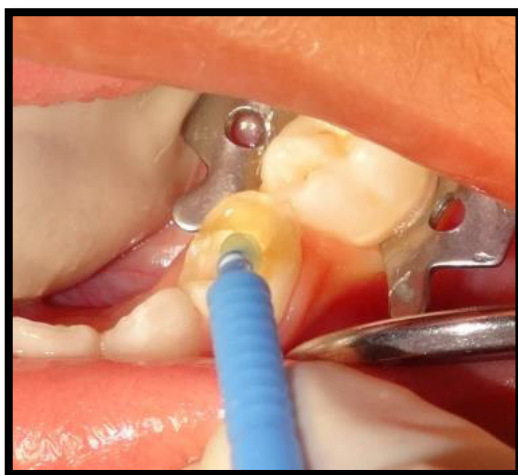

Fig. N°149 Secado de superficie dental con bolitas de algodón, aplicación de adhesivo de 5ta generación (Single Bond) en Pzas 74 y 75 leve aireado con jeringa triple.

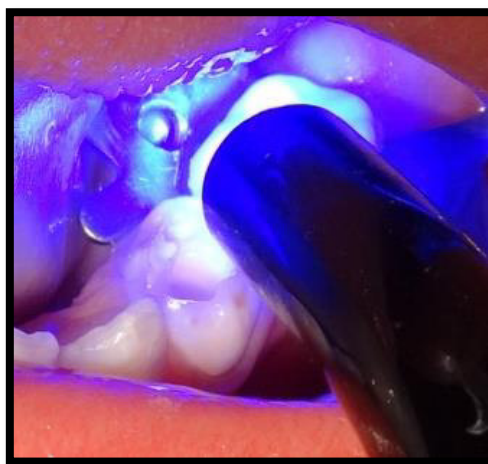

Fig. N°150. Fotocurado de adhesivo en Pzas. 75 y 74 por 15'' con lámpara Led.

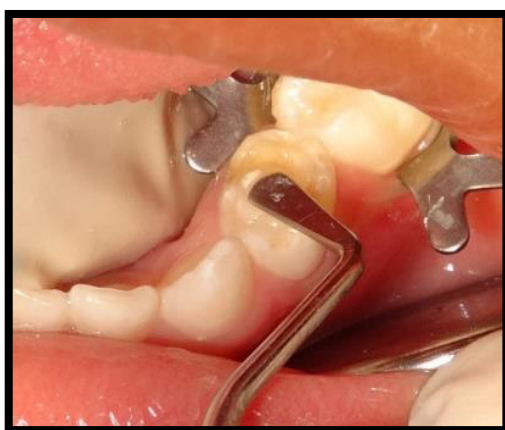

Fig. N°151 Sellado de fosas y fisuras con resina fluida (Tetric Flow) a Pza. 75 y restauración con resina densa (Tetric Ceram) a pza 74 empleando la técnica de estratificación y fotocurado por 15'' con lámpara Led.

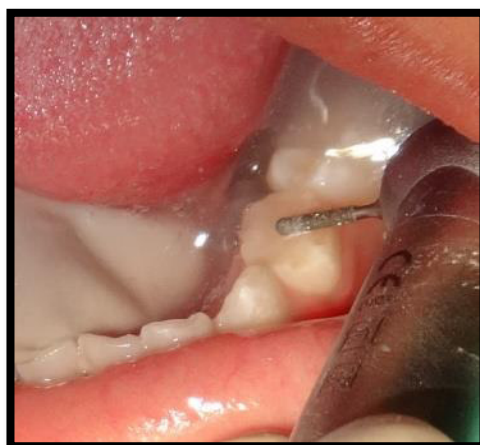

Fig. N°152 Tallando de Pza. 74 con fresa cilíndrica para posterior acabado con piedra de Arkansas

SEXTANTE VI

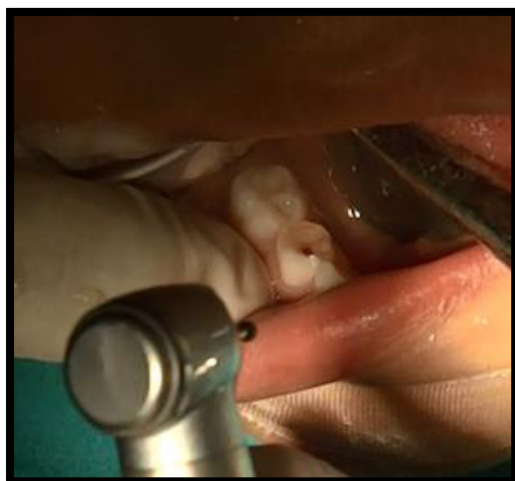

Fig. N° 153 Eliminación de tejido dentinario necrótico, infectado, afectado y apertura cameral de pza. 84 con fresa redonda Nro. 23

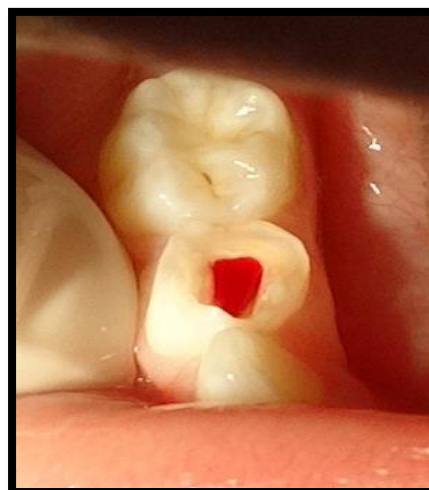


Fig. N° 154 Aspecto de Pza, 84 previo a la hemostasia con bolita de algodón estéril.

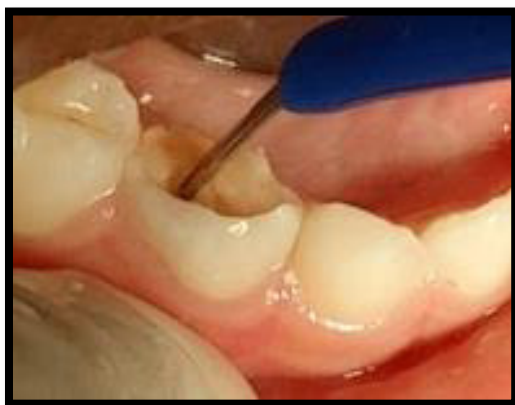

Fig. N° 155 Hemostasia con bolita de algodón estéril e inmediata aplicación del lápiz de electrocauterio (20W) para pulpotomía de Pzas.84. por 1 o 2 segundos .

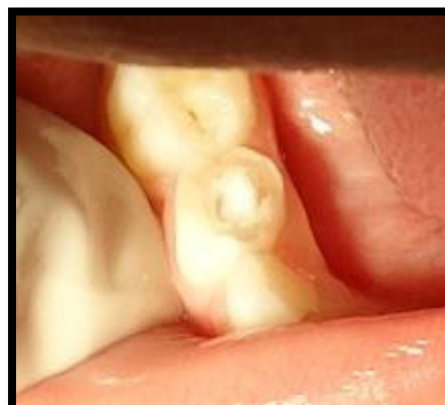

Fig. N° 156 Lavado de cámara pulpar de Pza 84 con suero fisiológicos para eliminar restos de tejido y posterior secado con bolita de algodón estéril.

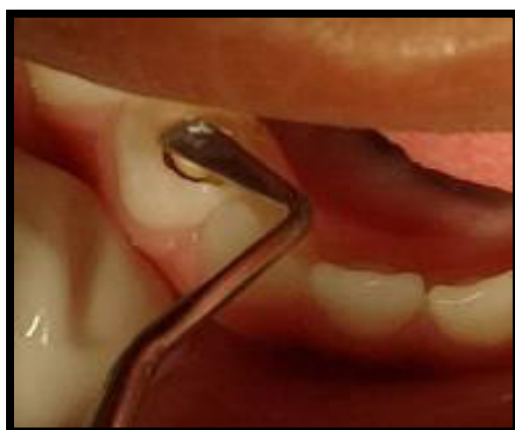

Fig. N° 157 Aplicación de sub base de eugenato en consistencia pastosa en cámara de 84 que fue condensado con bolitas de algodón estéril sin ensuciar paredes.

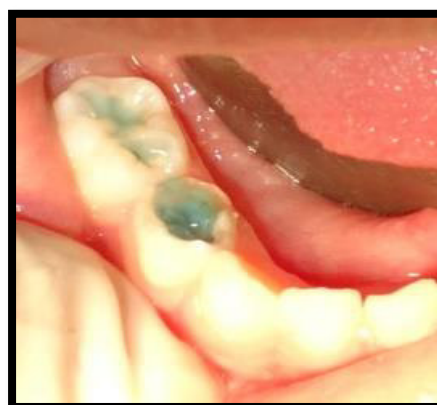

Fig. N°158 Aplicación de Ionómero de vidrio tipo IV a pza. 84 y fotocurado por 15'', aplicación en Pzas. 85 y 84 de ácido ortofosforico al 37% por 15'' que será retirado con torunda de algodón embebido en suero fisiológico y posterior lavado profuso.

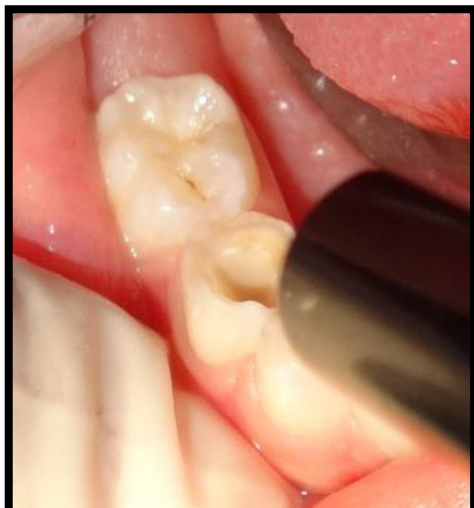


Fig. N° 159. Secado de superficie dental con algodón, aplicación de adhesivo de 5ta gen. (Single Bond) en Pzas 84 y 85 leve aireado y fotocurado por 15'' con Led.

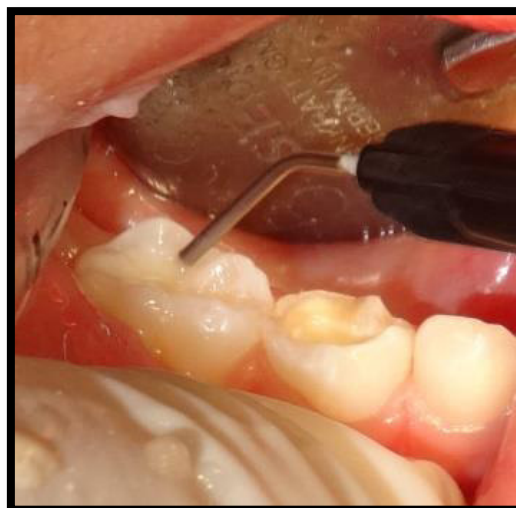


Fig. N°160. Sellado de fosas y fisuras con resina fluida (Tetric Flow) a Pza. 85.

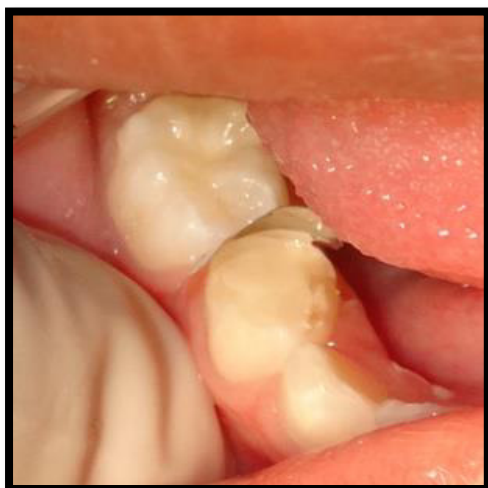

Fig. N°161. Restauración con resina fluida y densa (Tetric flow y Ceram) a pza 84 empleando la técnica de estratificación y cinta matriz.

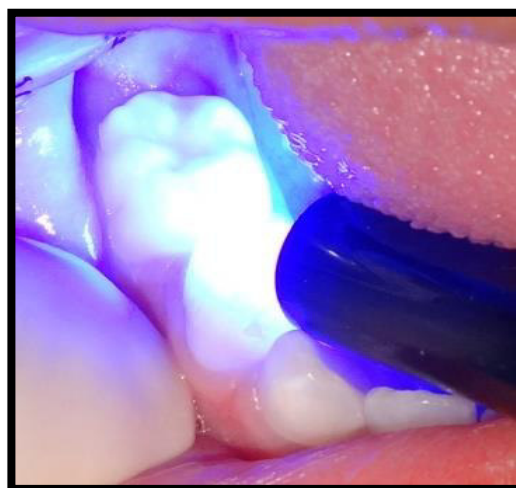

Fig. N°162. Fotocurado de restauración de Pza. 84 durante 15'' con lámpara Led.

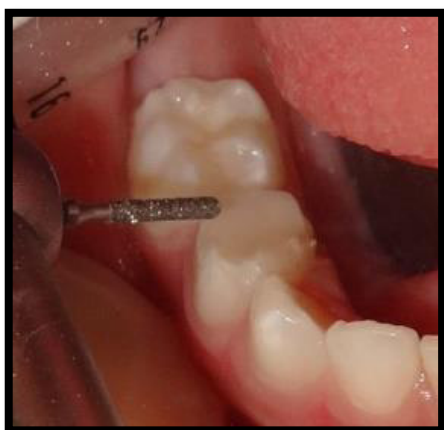

Fig. N°163 Tallando de Pza. 84 con fresa cilíndrica para posterior acabado con piedra de Arkansas.

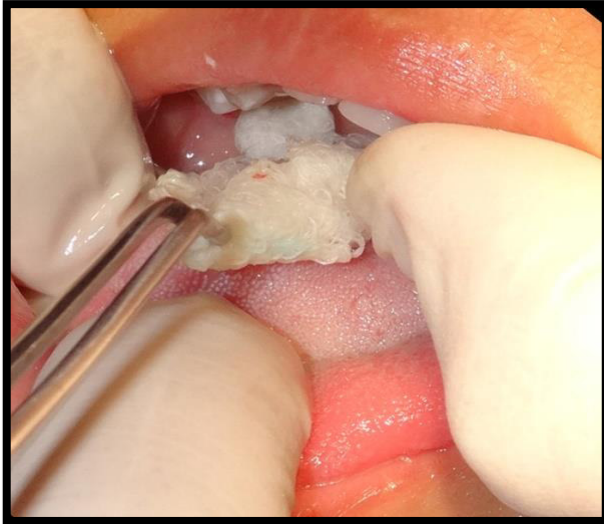


Fig. N°164 Lavado de la cavidad bucal con suero fisiológico de manera profusa para remover elementos extraños que el paciente podría aspirar a las vías respiratorias o digestiva, una vez realizada la succión del suero fisiológico se realiza una evaluación de la cavidad bucal buscando elementos extraños que de ser encontrados deberán ser retirados y se procede a retirar el tapón bucofaringeo, teniendo en cuenta el número de apósitos de gasa que se empleó.

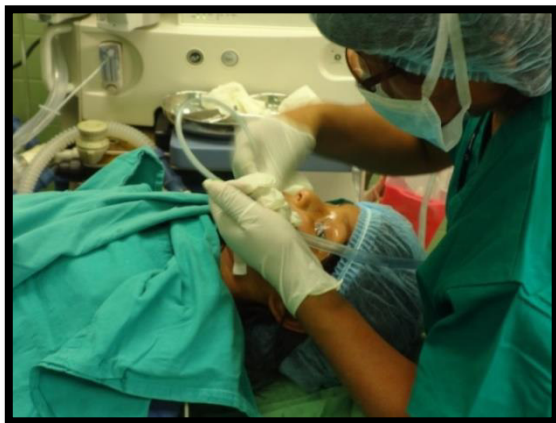POST TRATAMIENTO ODONTOLÓGICO EN SALA DE OPERACIONES

Fig. N°165 Anestesiólogo aspira secreciones.

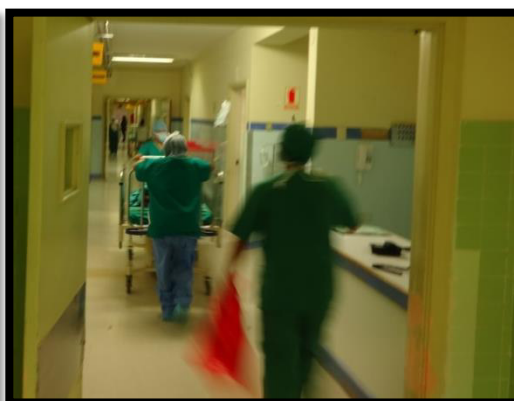
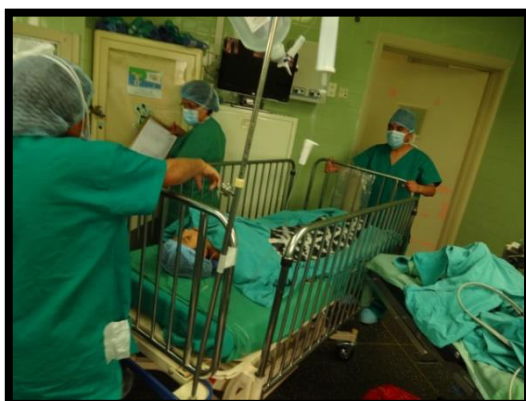
Fig. N°166-167 Paciente es conducido a sala de recuperación.

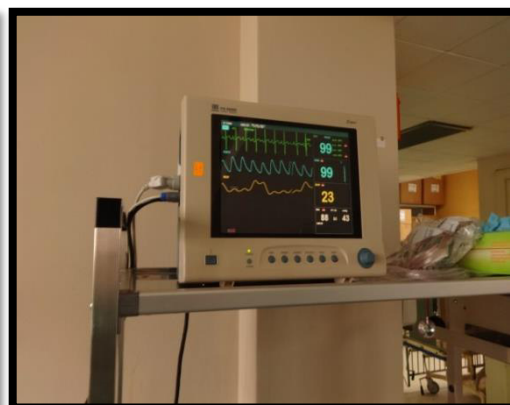
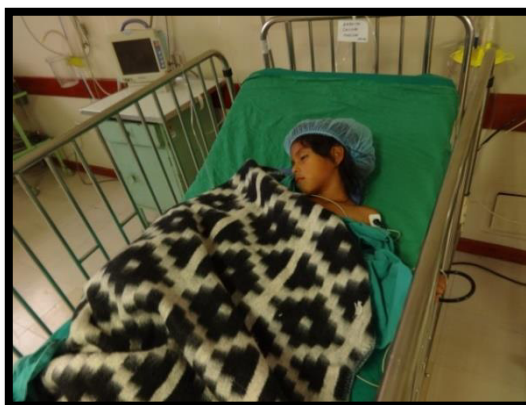
Fig. N°168-169 Paciente en recuperación se continua monitorizando sus funciones vitales y la saturación de oxígeno

7) Controles. (fase de mantenimiento)

➤ Al mes y medio (intraoral)

Paciente se presenta a control sin antecedente de dolor dental después de tratamiento odontológico en sala de operaciones, asintomático en momento de consulta, con regular higiene bucal no presenta aumento de volumen facial.

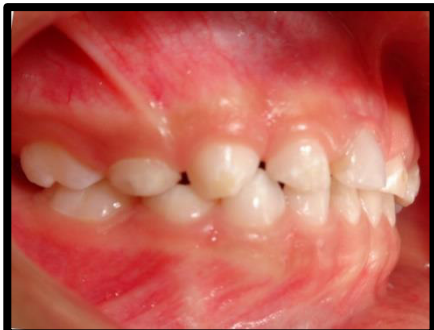

Fig. 170 Paciente conserva relación molar y canina derecha, gingiva y mucosa con color conservado.

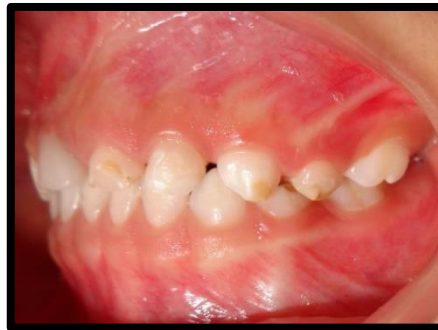

Fig. 171 Paciente conserva relación molar y canina izquierda, gingiva y mucosa con color conservado.

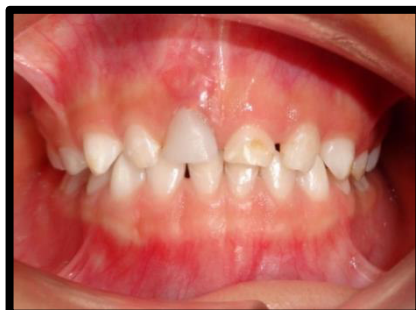

Fig. 172 Paciente presenta corona de resina estable en Pza. 51, fractura de material de restauración en piezas 61, presenta cierre de fistula de pieza 51. no presenta aumento de volumen de fondo de surco con color conservado, línea media alterada.

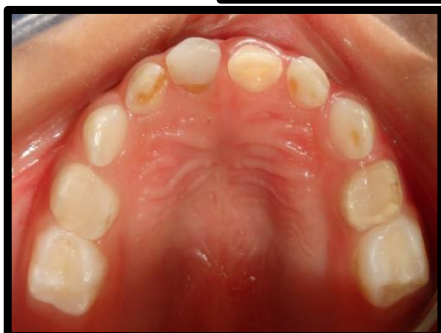

Fig. 173 Paciente presenta fractura de material de restauración en piezas 52-51-62 otras piezas presenta restauraciones conservadas, paladar sin aumento de volumen.

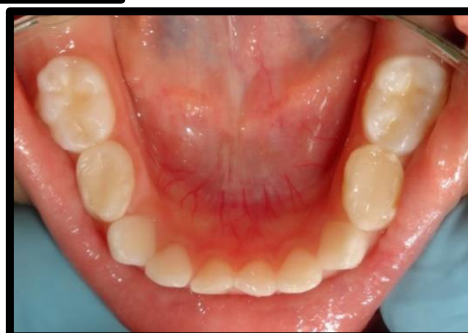


Fig. 174 Paciente presenta restauraciones conservadas, sin aumento de volumen en piso de boca.

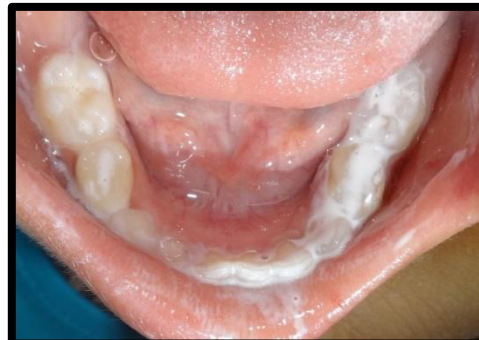
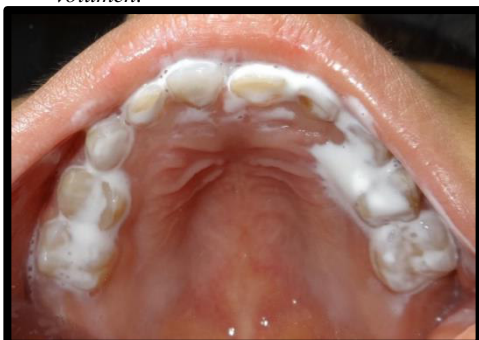
Fig. 175 y 176 Se realiza la profilaxis y aplicación de fosfopeptido de caseína-fosfato de calcio amorfo (CPP-ACP) para promover la remineralización

✓ *Paciente fue citada a consultorio externo para restauración de las pizas 52-51-61-62.*

➤ A los 5 meses (intraoral)

*Paciente no se presentó a cita para restauración de piezas 52-51-61-62.
Paciente se presenta a control sin antecedente de dolor dental desde del último control, asintomático en momento de consulta, con regular higiene bucal.*

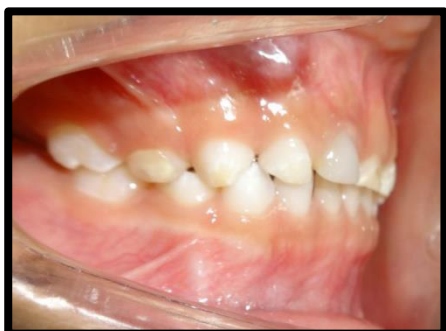

Fig. 177 Paciente conserva relación molar y canina derecha, gingiva y mucosa con color conservado.

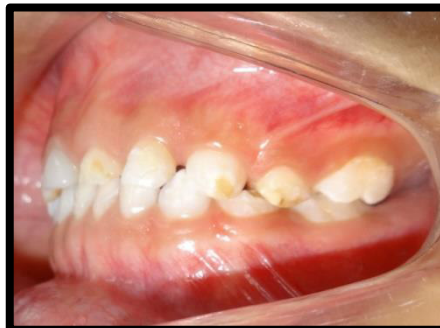

Fig. 178 Paciente conserva relación molar y canina izquierda, gingiva y mucosa con color conservado.

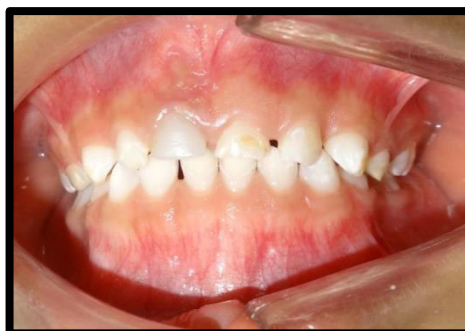

Fig. 179 Paciente presenta corona de resina estable en Pza. 51, fractura de material de restauración en piezas 61, presenta cierre de fistula de pieza 51. no presenta aumento de volumen de fondo de surco con color conservado, línea media

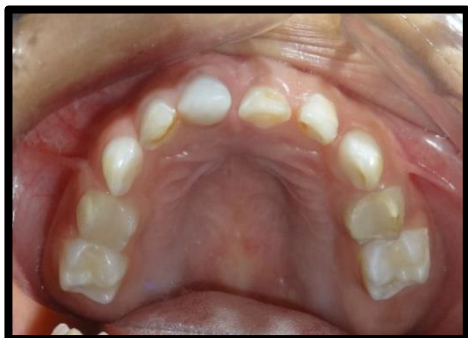

Fig. 180 Paciente presenta fractura de material de restauración en piezas 52-51-62, otras piezas presenta restauraciones conservadas, sin aumento de volumen en paladar.

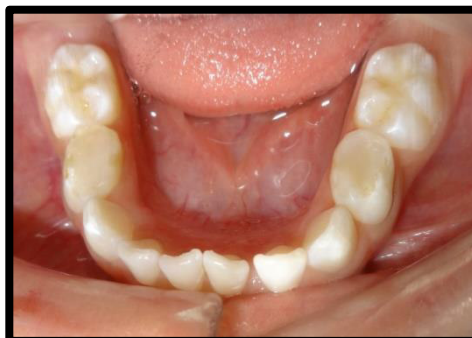

Fig. 181 Paciente presenta restauraciones conservadas, sin aumento de volumen en piso de boca.

- ✓ *Paciente fue nuevamente citada a consultorio externo para restauración de las piezas 52-51-61-62.*

➤ A los 5 meses (radiográfico)

A la evaluación radiográfica se observa:

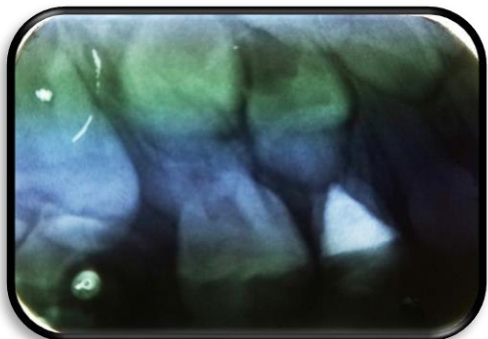


Fig. 182 Imagen radiopaca a nivel de cámara pulpar en piezas 54 compatible con material de obturación de tratamiento pulpar "pulpotomía" y restauración sin alteración aparente a nivel periapical.

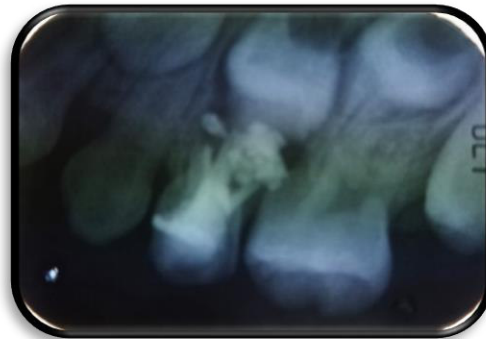


Fig. 183 Imagen radiopaca a nivel de cámara y conductos de pieza 64 compatible con material de obturación de tratamiento pulpar "pulpectomía" y restauración, imagen radiopaca a nivel periapical compatible con sobreobturacion.

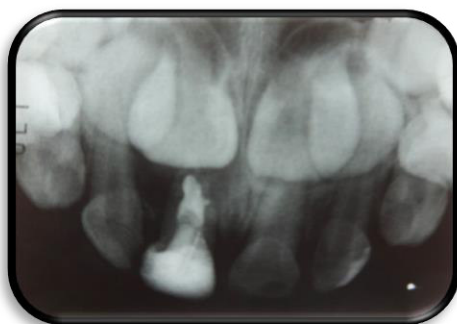

Fig. 184 Imagen radiopaca a nivel de cámara y conducto de pieza 51 compatible con material de obturación de tratamiento pulpar "pulpectomía" y restauración.

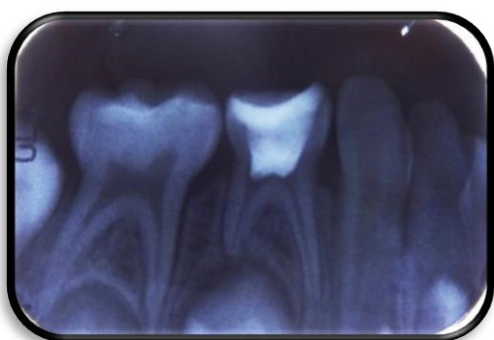


Fig. 185 Imagen radiopaca a nivel de cámara pulpar en piezas 84 compatible con material de obturación de tratamiento pulpar "pulpotomía" y restauración sin alteración aparente a nivel periapical.

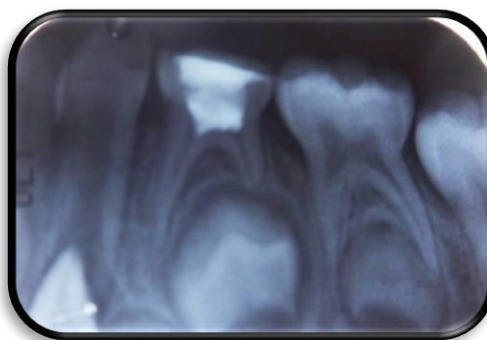


Fig. 186 Imagen radiopaca a nivel de cámara pulpar en piezas 74 compatible con material de obturación de tratamiento pulpar "pulpotomía" y restauración sin alteración aparente a nivel periapical.

IV. DISCUSIÓN DE RESULTADOS.

IV.1 DISCUSIÓN.

- Al comparar la eficacia en la limpieza de los conductos en dentición decidua Submariam P. y col., Ramezanall F. y col., Subramariam P. y col., Azar M. y col., Pinheiro s y col. coinciden al informar que no existe diferencia significativa entre sistemas rotatorios y manuales.
- Al comparar el tiempo que toma realizar la preparación de conductos los estudios de Ramezanall F. y col., Crespo S. y col., Kummer T. y col., Ochoa T y col., y los reportes de casos clínicos de Ramos E. y col., Ochoa T y col., German S. y col., coinciden en la reducción de esta, disminuyendo por lo tanto el tiempo del paciente en el sillón dental y por ende el estrés en el paciente y operador.
- Una conformación uniforme de los conductos es importante para una mejor obturación en dentición decidua, en los estudios de Crespo S. y col., Ochoa T y col., y los reportes de casos clínicos en dentición decidua de Ramos E. y col., Ochoa T y col., entre otros reportes y estudios coinciden en indicar que los sistemas rotatorios mejoran la conformación de los conductos y por lo tanto la obturación de los mismos en menor tiempo.
- Las cardiopatías congénitas (embriogénesis defectuosa) son las formas más frecuentes en los niños con repercusiones y manifestaciones clínicas diversas, afectando la calidad de vida del niño y de la familia. Los tratamientos odontológicos invasivos en estos pacientes cardiópatas necesitan de profilaxis antimicrobiana porque son de alto riesgo para generar bacteriemia, punto en el que coinciden los diferentes autores consultados en el presente trabajo.
- El empleo de anestesia dental con vasoconstrictores simpaticomiméticos puede originar una disminución global de la eficacia cardíaca por lo que se debe tener consideraciones especiales en su empleo.
- Los estudios realizados han demostrado que la pasta de Hoshino es capaz de eliminar las bacterias de tejidos dentales infectados de dientes deciduos y permanentes, constituyéndose como una alternativa para tratamientos de pulpectomía en piezas deciduas.
- El estrés que presentan los niños durante los tratamientos dentales, las consideraciones en el empleo de anestesia dental, las consideraciones para el uso de profilaxis antibacteriana, el control de las funciones vitales, la valoración de la

saturación de oxígeno, los múltiples tratamiento que requieren los pacientes son aspectos a considerar para realizar el tratamiento odontológico en la sala de operaciones.

- El Ministerios de Salud no promueve la promoción de la salud bucodental, la prevención de la enfermedades bucodentales ni los tratamientos recuperativos y rehabilitadores en pacientes son alteraciones sistémicas.

IV.2 CONCLUSIÓN

1. En la eficacia de la limpieza de los conductos radiculares no existe diferencia significativa entre los sistemas rotatorios y manuales.
2. Los sistemas rotatorios en comparación con la instrumentación manual disminuyen el tiempo de preparación de los conductos, por ende reducen el estrés del paciente en el consultorio y del operador durante el tratamiento.
3. Una configuración uniforme de los conductos es importante para mejorar la calidad y reducir el tiempo de obturación, los sistemas rotatorios mejoran la configuración de los conductos y por ende la calidad de la obturación.
4. Los pacientes con cardiopatías congénitas debe ser considerados de alto riesgo estomatológico por lo que los procedimientos preventivos, son importantes así como la motivación de los padres para cuidar la salud bucal y dar tratamiento a los focos sépticos de origen odontogénico a sus hijos.
5. Para evitar alteraciones en la función cardiaca se debe considerar el empleo de anestésicos dentales sin vasoconstrictor simpaticomimético, el empleo de la Felipresina (vasoconstrictor no simpaticomimético) se podría considerar.
6. Como medidas de protección a los defectos cardiacos de origen congénito para procedimientos que generaran bacteriemia se debe considerar la profilaxia antibiótica según los esquemas propuestos.
7. El empleo de sistemas rotatorios en sala de operaciones disminuyo el tiempo de la preparación de conductos.

IV.3 RECOMENDACIONES

1. El Ministerios de Salud debería promover con mayor énfasis la promoción de la salud bucodental y la prevención de la enfermedades bucodentales en pacientes son alteraciones sistémicas como las cardiopatías congénitas porque deficientes estados de la salud bucal de estos pacientes ocasionan mayores gastos al estado y familia y un mayor riesgo para la vida de ellos afectándoles la calidad de vida
2. Realizar más trabajos de terapia pulpar in vitro con sistemas rotatorios en pacientes cardiópatas con controles a largo plazo.
3. Realizar estudio comparativo entre sistemas rotatorios en dentición decidua.
4. Lograr la motivación de los padres o cuidadores de los niños con alteraciones cardiacas y problemas sistémicos en general.
5. Realizar controles clínicos y radiográficos a mediano y largo plaza de los procedimientos realizados.

REFERENCIA

1. Leonardo Mario Roberto. *Sistemas Rotatorios en Endodoncia* cap. 1. Barcelona: Artes Médicas; 2002.
2. Parashos, Peter & Messer, Harold H. The diffusion of innovation in dentistry: A review using rotary nickel-titanium technology as an example. *Oral Surg, Oral Med, Oral Pathol, Oral Radiol, and Endod* March 2006; 101(3):395-40.
3. Thompson, S.A. An overview of nickel-titanium alloys used in dentistry. *IntEndod J* 2000; 33: 297-310.
4. Kazemi, R., Stenman, E., Spangberg, L. Machining efficiency and wear resistance of nickel-titanium endodontic files. *Oral Surg Oral Med Oral Pathol.* 1996; 81:596-602.
5. Leonardo Mario Roberto. *Sistemas Rotatorios en Endodoncia* cap. 3. Barcelona: Artes Médicas; 2002.
6. Anusavice Kenneth J. *Phillips la ciencia de los materiales dentales.* 11va Ed. Barcelona: Ed. Elsevier; 2004.
7. Subramaniam P , Tabrez TA , Babu KL . Evaluación microbiológica de los conductos radiculares después del uso de sistemas rotatorios y manuales en dientes primarios. . *J Clin Pediatr Dent* 2013 Winter; 38 (2): 123-7
8. Crespo S, Cortés O , García C , Pérez L . Comparación entre instrumentación rotatoria y manual en los dientes primarios., *J Clin Pediatr Dent* Verano 2008; 32 (4): 295-8.
9. Pinheiro SL , Araujo G , Bincelli I , Cunha R , Bueno C . Evaluación de la capacidad de limpieza y del tiempo la instrumentación manual, híbrida y rotatoria en molares primarios, *Int endod J.* 2012 Apr; 45 (4): 379-85.
10. Ochoa Romero-T 1 , Méndez González-V , Flores-H Reyes , Pozos-Guillén AJ . Comparación entre técnicas rotatorias y manuales sobre la duración de los tiempos de instrumentación y obturación de los dientes primarios. *J Clin Pediatr Dent* Verano 2011; 35 (4): 359-63.
11. Germón, S. L., Rufz, M.A., Gorda, V. Ch., Verdugo, V.I.A., Paredes, V.J. Reporte de un caso: Uso del sistema rotolario Light Speed L.SX en molares temporales. *Oral Año* 15. Núm. -47. 2014. 1099-1101
12. Ramos Gutiérrez E, Márquez Preciado R, Ruíz Rodríguez MS, Butrón Téllez Girón C, Rosales Berber MA, Hernández Molinar Y Tratamiento endodóntico de dientes temporales con instrumentos rotatorios: reporte de un caso, *Rev. Acad. Mex. Odon. Ped.* 2015; 27(1): 14-18

13. Tania Ochoa-Romero, Verónica Mendez-Gonzalez, Alan Martínez-Zumarán, Amaury J. Pozos-Guillen, Instrumentación rotatoria en dientes temporales: reporte de un caso, *Odontol Pediatr* Vol 10 N° 1 Enero- Junio 2011
14. Subramaniam P , Girish Babu KL , Tabrez TA. Eficacia de los instrumentos rotatorios de endodoncia en la eliminación de barrillo destinarario de los dientes primarios: un estudio de microscopia electrónica de barrido. *J Clin Pediatr Dent* 2016; 40 (2): 141-6.
15. Katge F , Patil D , Poojari M , Pimpale J , Shitoot A , Rusawat B . Comparación del tiempo de instrumentación y eficacia limpiadora de la instrumentación manual, sistemas rotatorias y los sistemas alternativos en los dientes primarios: un estudio in vitro, *J india Soc Pedod Anterior Dent* 2014 Oct; 32 (4): 311-6..
16. Homan Hossein Javaheri, DDS and Ghasem Hossein Javaheri, DDS, MSD, Una comparación de tres instrumentos rotatorios ni -ti en transporte apical, *J of Endod* March 2007; Vol 33: Number 3.
17. Miramontes González M.J., P. Garrido Lapeña, J. Mena Álvarez, C. Vera Moros, N. Rodríguez Arrevola Análisis comparativo de los diferentes sistemas de endodoncia rotatoria. Una revisión. *JADA* Abril 2009; Vol. 4: N° 2.
18. Foschi, C. Nucci, L. Montebugnoli, S. Marchionni1, L. Breschi, V. A. Malagnino& C. Prati1, Evaluación de la pared dentina después del uso de sistemas rotatorios mtwo y protaper con microscopia electrónica de barrido, *Int Endod J* 2004; 37: 832–839
19. Azar MR 1 , Safi L , Nikaein A . Comparación de la capacidad de limpieza de sistemas rotatorios protaper y mtwo e instrumentos manuales en los dientes primarios. *Dent Res J (Isfahan)*. 2012 Mar; 9 (2): 146-51.
20. ProTaper Universa; eficacia clínica en todas circnstancia; disponible en <http://www.dentsplyargentina.com.ar/PT%20Uni%20folleto.pdf>.
21. Ullmann, C.L. Effect of cyclic fatigue on static fracture loads in Protaper Ni-Ti Rotary instruments. *J of Endod* March -2005; 31 (3):183-186.
22. Facundo C. sistemas Pro Taper: Técnica clínica. *Rev. Oper Dent Endod* 2005;5:22.
23. West. J, Progressive taper technology: rationale and clinical technique for the new ProTaper Universal System. *Dent Today* 2006 Dec; 25(12):64, 66-9.
24. Milagros Martín Micó, Leopoldo Forner Navarro. Modification of the working length after rotary instrumentation. A comparative study of four Systems. *MedOral Patol Oral Cir Bucal* 2009 Mar 1; 14 (3):E153-7.

25. Veltri M, Mollo A, Pini PP, Ghelli LF, Balleri P. In vitro comparison of shaping abilities of ProTaper and GT rotary files. *J Endod* 2004; 30:163-6.
26. Iqbal MK, Maggiore F, Suh B, Edwards KR, Kang J, Kim S. Comparison of apical transportation in four Ni-Ti rotary instrumentation techniques. *J Endod* 2003;29:587-91.
27. Paqué F, Musch U, Hülsmann M. Comparison of root canal preparation using RaCe and ProTaper rotary Ni-Ti instruments. *Int Endod J* 2005; 38:8-16.
28. Kuhn G, Tavernier B, Jordon L. Influence of structure on nickel-titanium endodontic instruments failure. *J of Endod* 2001; 27:516–20.
29. Berls RW. Effect of cryogenic tempering on the wear resistance of two types of stainless steel files. *J of Endod* 2003; 29:300.
30. Siragusa, Martha; Racciati, Gabriela. Estudio de fatiga en los instrumentos de los sistemas rotatorios Protaper. *E. J. E.R. Oct. 2007; vol. 2; 1-12.*
31. Silva, Lea Assed Bezerra Da; Protocolos clínicos para el tratamiento endodóntico en dientes deciduos, 1ed.-Riberão Preto ,SP,2015 Pag 76-84
32. Valenzuela W. Protaper Next; Canal abierto: *Rev. De la sociedad de endodoncia de Chile; N° 28-2013, Pag. 16-18.*
33. Protaper Next, instrucción de uso, disponible en http://www.protapernext.com/downloads/DFU_protaper_next-v01_ES.pdf.
34. Laaya Safi1, MS, Leila Khojastehpour, MS, Mohammad Reza Azar1, MS, and Abdol Hosein Layeghnejad Un estudio comparativo entre rotario mtwo y manual k – file en la preparación de canales radiculares curvos, *Int. Endod. J* 2008; Vol 3: N° 2
35. Schafer E, M. Erler & T. Dammaschke, Estudio comparativo sobre la capacidad de conformación y eficacia de la limpieza de instrumentos rotatorios mtwo. Parte 2. Eficacia de la limpieza y capacidad de conformación en conductos radiculares muy curvos en dientes extraídos, *Int Endod J* 2006; 39: 203–212
36. Ramezani F , Afkhami F 1 , Soleimani A 2 , Kharrazifard MJ 3 , Rafiee F 4 . , Comparación de la eficacia de limpieza y el tiempo de instrumentación en molares primarios: sistema rotatorio mtwo vs manual k-file. *Irán endod J. 2015 Caída; 10 (4): 240-3.*
37. Malagnino VA y col; El sistema rotatorio Mtwo NiTi para preparación de conductos; *endodoncia* 2008; 26 (N°1):37-42

38. Limas Mtwo, características y Técnica de Instrumentación, disponible es <https://odonto42012.files.wordpress.com/2012/01/limas-mtwo-vdw.pdf>.
39. Wu M-K, Wesselink PR. A primary observation on the preparation and obturation of oval Canals. *Int Endod J* 2001;137-41.
40. Vertri M, Mollo A, Mantovani L, Pini P, Balleri P, Grandini S. A comparative study of Endoflare- Hero Shaper and Mtwo NiTi instruments in the preparations of curved root Canals. *Int Endod J* 2005;38:610- 6.
41. Plotino G, Grande NM, Falanga A, Giuseppe IL, Lamorgese V, Somma F. Dentine removal in the coronal portion of root Canals following two preparation techniques. *Int Endod J* (in press).
42. E. Schafer, M. Erler & T. Dammaschke. Comparative study on the shaping ability and cleaning efficiency of rotary Mtwo instruments. Part 1. Shaping ability in simulated curved Canals. *Int Endod J* 2006; 39: 196–202.
43. Grande NM, Plotino G, Pecci R, Bedini R, Malagnino VA, Somma F. Cyclic fatigue resistance and three- dimensional análisis of instruments from two nickel- titanium rotary systems. *Int Endod J* 2006; 39:755-63.
44. Sonntag D, Ott M, Kook K, Stachniss V. Root canal preparation with the NiTi systems K3, Mtwo and ProTaper. *Aust Endod J* 2007;33:73—81..
45. Arregui M y col. Instrumentación mecánica en dentición temporal *Odontol Pediátr.* (Madrid) Vol. 13. N.º 3, pp. 102-107, 2005.
46. Attiguppe R Prabhakar et al, Reciprocating vs Rotary Instrumentation in Pediatric Endodontics *International Journal of Clinical Pediatric Dentistry*, January-March 2016;9(1):45-49
47. Baumann M. Atlas en color de odontología - Endodoncia. 2da rev.ed. El Sevier Masson: España; 2008.
48. Dentalpaivanovo, disponible en www.dentalpaivanovo.com/cp-drill-broca -p-preparo-cervical-capelli.html#
49. SOUSA K, ANDRADE-JÚNIOR CV, SILVA JM, DUARTE MH, DE-DEUS G, SILVA EJNL Comparison of the effects of TripleGates and Gates-Glidden burs on cervical dentin thickness and root canal area by using cone beam computed tomography, *J Appl Oral Sci.* 2015;23(2):164-8.

50. Castellanos JL, Diaz LM, Lee EA, Medicina en odontología: manejo dental de pacientes con enfermedades, 3ra edición Editorial Manual Moderno, México 2015, Pag. 5-6,86-108,518.
51. Cortes JM y col. Revista de Odontopediatría Latinoamericana; Protocolo de atención a niños y adolescentes con cardiopatía congénita en Odontopediatría. Revisión bibliográfica. Vol 5 N° 2 Julio-Diciembre 2015 Pag. 37-46.
52. Little JW, Falace DA, Miller CS, Rhodus NL, Tratamiento Odontológico del paciente bajo tratamiento médico, 5ta edición editorial Mosby España 1998 , Pag 144-155.
53. DIAZ GF Y COL, Cardiología Pediátrica: Cardiopatías congénitas capítulo XV Editorial: MC GRAW HILL 2003. Pag. 1282-1284.
54. Webb GD, Smallhorn JF, Therrien J, Redington AN. Congenital heart disease. In: Bonow RO, Mann DL, Zipes DP, Libby P, eds. Braunwald's Heart Disease: A Textbook of Cardiovascular Medicine. 9th ed. Philadelphia, Pa: Elsevier Saunders; 2011:chap 65.
55. Carvajal C. Artículo de Revisión: Cardiopatía Congénita Cianótica Y Anestesia, Rev Chil Anest, 2013; 42: 97-112 .
56. Silvestre FJ, Miralles JL, Tamarit-Santafe C, Gasco R. Management Of The Patient With Ischemic Heart Disease. Medicina Oral 2002; 7: 222-30.
57. Zavala KB, Vinitzky I, Ramírez D. Manejo estomatológico del paciente pediátrico con cardiopatía congénita. Revisión de la literatura. Univ Odontol. 2011 Ene-Jun; 30(64): 57-66.
58. Machuca Portillo Guillermo; Tratamiento Odontológico en Pacientes Especiales; edit. Normon 3 edic Sevilla 2013 Pag. 34,142,435-443
59. Blanco-Carrión A. Profilaxis de la endocarditis bacteriana. Med Oral Patol Oral Cir Bucal 2004;9 Suppl:S37-51.
60. Malamed Stanley F. Manual de Anestesia Local, 2013, 6° Edición. Pag. 39-51.
61. B. García Bracamonte, , J. Rodríguezb, R. Casadoc y F. Vanaclocha Electrocirugía y dispositivos electrónicos cardiacos implantables (marcapasos y desfibriladores) Actas Dermosifiliogr. 2013;104(2):128---132.