



Universidad Nacional Mayor de San Marcos

Universidad del Perú. Decana de América

Facultad de Odontología

Unidad de Posgrado

**Tratamiento odontológico integral de amelogénesis
imperfecta hipoplásica**

REPORTE CLÍNICO

Para optar el Título de Segunda Especialidad Profesional en
Odontopediatría

AUTOR

Bryza Lyd POZO DÁVALOS

Lima, Perú

2016



Reconocimiento - No Comercial - Compartir Igual - Sin restricciones adicionales

<https://creativecommons.org/licenses/by-nc-sa/4.0/>

Usted puede distribuir, remezclar, retocar, y crear a partir del documento original de modo no comercial, siempre y cuando se dé crédito al autor del documento y se licencien las nuevas creaciones bajo las mismas condiciones. No se permite aplicar términos legales o medidas tecnológicas que restrinjan legalmente a otros a hacer cualquier cosa que permita esta licencia.

Referencia bibliográfica

Pozo B. Tratamiento odontológico integral de amelogenesis imperfecta hipoplásica [Reporte clínico de segunda especialidad]. Lima: Universidad Nacional Mayor de San Marcos, Facultad de Odontología, Unidad de Posgrado; 2016.



930

UNIVERSIDAD NACIONAL MAYOR DE SAN MARCOS
(Universidad del Perú, DECANA DE AMÉRICA)

FACULTAD DE ODONTOLOGÍA

UNIDAD DE POSGRADO

N° 009-FO-UPG-2016

ACTA DEL EXAMEN DE CAPACITACIÓN PROFESIONAL

En la ciudad Universitaria, Unidad de Posgrado, Facultad de Odontología de la Universidad Nacional Mayor de San Marcos, siendo las 12:00 hrs. del miércoles 20 de julio, se reunieron los Miembros del Jurado de Examen de Titulación en el salón de consejo de la Facultad para llevar a cabo el Examen de Capacitación Profesional de la **C.D. BRYZA LYD POZO DAVALOS**, referente al Reporte Clínico "TRATAMIENTO ODONTOLÓGICO INTEGRAL DE AMELOGÉNESIS IMPERFECTA HIPOPLÁSICA", para obtener el Título de Segunda Especialidad Profesional en **ODONTOPEDIATRÍA**.

El Jurado en pleno, luego de evaluar las respuestas al interrogatorio del Examen de Capacitación emitió el calificativo de:

Muy Bueno

Escala

18

Número

Dieciocho

Letras

El Presidente del Jurado de Examen de Titulación, en virtud de los resultados favorables, recomienda que la Facultad proponga que la Universidad le otorgue el Título de Segunda Especialidad Profesional en **ODONTOPEDIATRÍA** a la **C.D. BRYZA LYD POZO DAVALOS**.

Siendo las 13h, concluyó el acto académico, por lo cual los Miembros del Jurado de Examen de Titulación dan fe de lo actuado, firmando la presente Acta por cuadruplicado.

Esp. GILMER TORRES RAMOS

Presidente

Esp. ROSARIO LOAIZA DE LA CRUZ

Miembro

Esp. NEY PAREDES PAREDES

Miembro

Escala de calificación

- Excelente 20, 19
- Muy bueno 18, 17
- Bueno 16, 15
- Aprobado 14
- Desaprobado 13 o menos

DEDICATORIA

A mi amada mamá Carmen que me enseñó la fuerza, la perseverancia y me alienta en cada paso, a mis adorados Isaac y Blanca porque los tuve, los tengo cuando más los necesito, y los tendré por siempre en mi corazón.

A mis hijos Estefano y Gía que son mi fuerza permanente, mi deseo de ser mejor, mis ganas de triunfar y mi fuente eterna de amor.

AGRADECIMIENTO

A Dios porque es un padre amoroso que siempre me guía y protege con amor, solo el señor puede renovar mis fuerzas y mi tiempo es de él.

A Katherine, Chester y mi familia amada por el apoyo constante e incondicional. A Michel por la paciencia, atención, ayuda y sobre todo el amor.

A la Dra. Gina Bustamante Reategui Jefa del Departamento de Odontoestomatología del INSN, al Dr. Gilmer Torres, a la Dra. Rosario Loaiza y a todo el personal que labora en el Departamento de odontoestomatología por el apoyo constante durante la ejecución y realización del presente caso clínico.

INDICE

| | |
|--|-----------|
| INTRODUCCION..... | 9 |
| I. OBJETIVOS..... | 10 |
| 1.1 Objetivo General..... | 10 |
| 1.2 Objetivos Específicos..... | 10 |
| II. MARCO TEÓRICO..... | 11 |
| 2.1 Antecedentes..... | 14 |
| 2.2 Bases Teóricas..... | 17 |
| A. Amelogénesis dental..... | 17 |
| B. Definición de amelogénesis imperfecta..... | 21 |
| C. Etiología de la amelogénesis imperfecta..... | 23 |
| D. Etiopatogenia..... | 24 |
| 1) Herencia | 25 |
| 2) Prevalencia..... | 26 |
| E. Clasificación..... | 27 |
| 1) Hipoplásica..... | 29 |
| 2) Hipocalcificada..... | 29 |
| 3) Hipomadura..... | 30 |
| 4) Hipoplásica-Hipomaduración..... | 30 |
| F. Manifestaciones Clínicas..... | 33 |
| G. Características clínicas de la caries en individuos con diferentes fenotipos de amelogénesis imperfecta..... | 35 |
| H. Pérdida prematura de molares primarios..... | 42 |
| I. Características y alteración de la oclusión en la dentición primaria de preescolares..... | 43 |
| J. Influencia psicológica de amelogénesis imperfecta..... | 45 |
| K. Características radiográficas..... | 46 |
| L. Diagnóstico..... | 47 |

| | |
|--|-----------|
| M. Diagnóstico diferencial de amelogenesis imperfecta..... | 48 |
| N. Asociación con otras condiciones sistémicas..... | 50 |
| O. Tratamiento de amelogenesis imperfecta..... | 52 |
| P. Rehabilitación dental..... | 56 |
| 1) Concepto de dimensión vertical..... | 56 |
| 2) Testigo de dimensión vertical..... | 59 |
| 3) Aumento de la dimensión vertical..... | 60 |
| 4) Coronas preformadas de acero..... | 61 |
| Q. Consecuencias de la amelogenesis imperfecta en la oclusión y las restauraciones..... | 65 |
| 2.3 Definición de Términos..... | 66 |
| III. CASO CLINICO..... | 68 |
| 3.1 Historia Clínica | 68 |
| 1) Anamnesis..... | 68 |
| 1.1 Filiación..... | 68 |
| 1.2 Motivo de consulta..... | 68 |
| 1.3 Antecedentes..... | 68 |
| 1.4 Enfermedad actual..... | 70 |
| 2) Examen clínico..... | 70 |
| 2.1 Examen clínico general..... | 70 |
| 2.2 Examen psíquico elemental..... | 70 |
| 2.3 Examen clínico regional..... | 71 |
| 2.4 Odontograma..... | 73 |
| 3) Diagnostico presuntivo..... | 74 |

| | |
|-------------------------------------|------------|
| 4) Exámenes complementarios..... | 75 |
| 4.1 Análisis de fotográfico..... | 75 |
| 4.2 Análisis de Radiografías..... | 87 |
| 3.2 Diagnóstico..... | 93 |
| 3.2.1 Estado sistémico general..... | 93 |
| 3.2.2 Estado estomatognático..... | 93 |
| 3.3 Plan de Tratamiento..... | 95 |
| 3.4 Tratamiento Realizado..... | 96 |
| 3.5 Evolución del Caso..... | 158 |
| IV. DISCUSION..... | 162 |
| CONCLUSIONES..... | 165 |
| RECOMENDACIONES..... | 168 |
| REFERENCIAS BIBLIOGRAFICAS..... | 169 |

RESUMEN

La amelogénesis imperfecta, es una anomalía estructural hereditaria del esmalte, puede ocurrir en dentición primaria y/o permanente. Varía de la forma hipomineralizada (defecto en la maduración del esmalte), una hipoplásica (esmalte delgado) y una hipocalcificada (defecto en la mineralización primaria). La transmisión autosómica recesiva se ha descrito en pocos casos. Se han descrito numerosos tipos de amelogénesis imperfecta que se asocian con el cromosoma X, debidos a defectos estructurales genéticos y patología sistémica.

La importancia para el odontopediatra, se basa en la correcta detección y diagnóstico, lo que brindará mejores y mayores opciones de éxito en el tratamiento interdisciplinario; mientras más precoz el diagnóstico favorecerá directamente el pronóstico del paciente.

En el abordaje clínico de este caso en un niño preescolar se realizó bajo anestesia general rehabilitando con coronas de resina compuesta en el sector anterior con la finalidad de mejorar la estética, la fonación y deglución; coronas metálicas preformadas para el sector posterior con el fin de devolverle función masticatoria y dimensión vertical perdida a consecuencia de la severa destrucción dental que presentaba el paciente; esto en conjunto favorecerá un adecuado crecimiento y desarrollo maxilomandibular del niño. Es importante realizar estudios longitudinales para valorar éxitos de tratamiento en este grupo de pacientes con esta patología.

Palabras claves

Amelogénesis imperfecta, hipoplasia del esmalte, anomalías genéticas, defectos clínicos, tratamiento dental completo, maloclusión, mordida abierta anterior, dimensión vertical.

ABSTRACT

Amelogenesis imperfecta is an inherited structural abnormality of enamel can occur in primary dentition and / or permanent. Various forms of this rare disorder (defect in the maturation of the enamel), a hypoplastic (thin enamel) and a hypocalcified (primary mineralization defect). The autosomal recessive described in few cases. Described numerous types of imperfect amelogenesis associated with the X chromosome, structural defects due to genetic and systemic pathology.

The importance to the pediatric dentist, is based on the correct detection and diagnosis, which provide better options and greater success in interdisciplinary treatment; while earlier the diagnosis directly promote patient prognosis.

In the clinical approach of this case at a preschool child I was done under general anesthesia rehabbing with composite resin crowns in the anterior sector in order to improve the aesthetics, speech and swallowing; preformed metal crowns for the posterior in order to restore masticatory function and vertical dimension loss as a result of severe dental destruction presented by the patient; this together promote proper growth and development of the child maxibulomandibular. It is important to conduct longitudinal studies to assess success of treatment in this group of patients with this disease.

Keywords

Amelogenesis imperfecta, enamel hypoplasia, genetic abnormalities, clinical features, comprehensive dental treatment, malocclusion, anterior open bite, vertical dimension.

INTRODUCCIÓN

En el Perú no se registran datos de prevalencia, ni estudios epidemiológicos sobre Amelogenesis imperfecta (AI), se ha reportado que este es un trastorno hereditario muy raro que causa alteraciones del desarrollo en la estructura del esmalte. La frecuencia estimada de la AI en la población varía entre 1: 718 y 1: 14.000 en la población occidental. Se presenta en dentición temporal y permanente, no se ha reportado predilección racial, la dentina y la forma de la raíz son generalmente normales.

La AI es una de las causas más frecuentes de ausencia o destrucción de piezas dentarias temporales y/o permanentes lo que trae como consecuencia alteraciones en procesos fisiológicos como la masticación, deglución y fonación. Los problemas comunes asociados con la AI son la sensibilidad, alteración en la fonética, trauma psicológico, capacidad reducida en la masticación, disminución de la dimensión vertical, aparición de malos hábitos orales, rápido desgaste y compromiso severo de la estética, alteraciones en la erupción, mordida abierta anterior, calcificaciones pulpares, y taurodontismo, los cuales se pueden presentar en el paciente pediátrico. Históricamente el tratamiento se basaba en la exodoncia y la construcción de prótesis totales, pero actualmente se reportan tratamientos que van desde el uso de resinas compuestas hasta coronas de policarboxilato, ya que en la adolescencia, evidencian algún tipo de problemas psicológicos. Debido a que presentan estrés, tensión o ansiedad, baja autoestima y alto nivel de no interactuar con la sociedad que los rodea.

El tratamiento está dirigido a resolver estos problemas, aliviar los síntomas, mantener la altura facial, mejorar la función y la estética. Lo más importante es realizar un diagnóstico temprano para disminuir la severidad y mantener la salud oral acorde a la odontología moderna.

I. OBJETIVOS

2.1. OBJETIVO GENERAL

- Describir los cambios orofaciales asociados a amelogénesis imperfecta y la ejecución del tratamiento odontológico integral en pacientes con diagnóstico de amelogénesis imperfecta hipoplásica.

2.2. OBJETIVOS ESPECIFICOS

- Conocer la etiología de la amelogénesis imperfecta como enfermedad.
- Reconocer e identificar los tipos de amelogénesis imperfecta en su diversa clasificación.
- Describir las manifestaciones clínicas y repercusiones en la salud oral del paciente con amelogénesis imperfecta para su atención odontológica.
- Describir las manifestaciones clínicas de la amelogénesis imperfecta hipoplásica.
- Conocer el manejo de prevención dirigido a patologías secundarias.
- Conocer las alteraciones fisiológicas en la cavidad oral y efectos psicológicos en el paciente.
- Identificar los aspectos positivos del tratamiento temprano y complicaciones que surgen en el tratamiento tardío.
- Realizar adecuadamente el tratamiento requerido por el paciente en su atención.

II. MARCO TEORICO

La amelogénesis imperfecta es un grupo heterogéneo de trastornos hereditarios de la formación de la calidad y cantidad de esmalte dental¹ que afecta a las denticiones primaria y permanente. La prevalencia se reporta en 1/14000 en EEUU². Genéticamente es transmitida en forma autosómica dominante, autosómica recesiva o ligada al cromosoma X. Hay posibilidad de que la condición pueda ocurrir en uno o más miembros de una misma familia. Los casos esporádicos pueden representar el tipo autosómico recesivo.^{3,4}

El proceso de la formación del esmalte, se puede considerar que se produce en tres etapas: secretora, de transición y maduración. Como etapa secretora los ameloblastos se retiran hacia la eventual superficie del diente que produce la matriz del esmalte que incluye amelogenina, enamulina y ameloblastina. La matriz inmediatamente comienza a mineralizar y este proceso se promueve adicionalmente a través del ameloblasto mediado por el procesamiento de la matriz del esmalte, en el que la matriz metaloproteinasa 20 (MMP20) juega un papel crítico. Kallikrein 4 (KLK4), una enzima serina proteasa, es funcional más tarde durante la etapa de maduración como el crecimiento de cristales de hidroxiapatita se completa y prácticamente se elimina toda matriz orgánica. Los ameloblastos luego se someten a la apoptosis en la superficie del esmalte externo antes de erupción diente.^{5,6}

Históricamente, el tratamiento para este tipo de pacientes se basaba en la exodoncia y la construcción de prótesis totales, pero en estos días, se relatan tratamientos que van desde el uso de resinas compuestas hasta coronas de policarboxilato, ya que, en la adolescencia, este tipo de pacientes han tenido algún tipo de problemas psicológicos. Según el estudio de la Dra. Kristina Coffield y cols. los pacientes con amelogénesis imperfecta tienen un alto nivel de no interactuar con la sociedad que los rodea y estrés de manera que no quieran conversar con otros individuos lo cual les causa ponerse de mal humor, tensos o ansiosos. También que su autoestima es baja ya que se preocupan que su imagen no les ayudara en cuanto a su economía por dar un aspecto de mala salud en general.⁷

Los desafíos que enfrentan en el manejo de un paciente con amelogénesis imperfecta (AI) son numerosos. Los problemas clínicos son la sensibilidad (en particular al frío), un rápido desgaste y la pobre estética, todos los cuales pueden variar en función del tipo de AI. A las dificultades del tratamiento de AI se adiciona la edad del niño, la autopercepción, la ansiedad y la expectativa de los padres, lo que complica aún más su atención. Los niños de corta edad son difíciles de rehabilitar, se necesita de especialistas que manejen técnicas de control de conducta, realicen las restauraciones indicadas, y/o de ser necesario aparatos protésicos, que son modificados o cambiados, según el crecimiento y desarrollo de los arcos dentarios.^{8,9}

Fuentes de datos de ensayos del Grupo de Registro de Salud Oral Cochrane, el Registro Cochrane Central de Ensayos Controlados (CENTRAL), MEDLINE, EMBASE, CINAHL y bases de datos, hicieron búsquedas llegando a la conclusión que no encontraron ensayos controlados aleatorios de los tratamientos de restauración para los niños y adolescentes con la AI, y por lo tanto no existe evidencia en cuanto a cuál es la mejor restauración. Deben llevarse a cabo los ensayos controlados aleatorios bien definidos que reclutan a niños y adolescentes, y se centran en el tipo y la gravedad de la enfermedad para determinar la mejor intervención para la restauración de dientes afectados por AI.¹⁰

2.1. ANTECEDENTES

Rajesh P et al (2014), La AI es un trastorno que tiene un impacto adverso en salud bucal y también dificulta la calidad de vida de la persona, que causa problemas fisiológicos. El tratamiento de estos pacientes no es sólo mejorar su calidad de vida, sino también mejorar su autoestima. La corrección de tal dentición severamente desgastada puede requerir tratamiento extenso de restauración para lograr resultados adecuados. Es importante identificar los factores que contribuyen al desgaste excesivo y la pérdida de la dimensión vertical. La corrección de los defectos hay que hacerlas sin violar la biología o principios mecánicos. Rehabilitación bucal completa en estos pacientes mejora la estética, funcionalidad y confort. El siguiente caso presenta un enfoque sistemático en la rehabilitación de un caso de amelogénesis imperfecta tipo hipoplásico utilizando restauraciones de porcelana reforzados de metal.¹¹

Vera A. y col (2003), La ausencia de múltiples piezas dentarias temporales causa una serie de trastornos físicos, funcionales y psicológicos en el niño. Para ellos, se describe como tratamiento rehabilitador la prótesis dental infantil de acrílico, con retenedores labrados y con dientes artificiales tallados a partir de tabletas inferiores de adultos. Se analiza un caso clínico de un niño con ausencia de piezas dentarias temporales por causa: amelogénesis imperfecta.⁹

Tunkiwala A. y col (2014), El manejo conservador de los pacientes adultos jóvenes con amelogénesis imperfecta usando materiales y técnicas contemporáneas se necesitan en odontología. Estos pacientes tienen esmalte malformado que tiende a desgastarse a un ritmo más rápido de lo normal y es propensa a las caries. El manejo convencional de este tipo de pacientes requiere desvitalización de todos los dientes afectados, seguido por la colocación de núcleos o pernos, alargando la corona y prepararlos para proporcionar espacio suficiente para recibir la cobertura total con restauraciones. En este artículo se describe un método mínimamente invasivo del manejo de tales casos. Al aumentar la dimensión vertical de la oclusión y el uso de mínima o ninguna preparación y fabricación de coronas de litio- disilicato adheridas con enlace adhesivo a las estructuras dentales remanentes, estos dientes pueden ser salvados de ser desvitalizados, como se ha demostrado en un caso. Esto permite la mantención de la integridad estructural de los dientes, junto con su vitalidad.¹²

Vitkov L. et al (2006), Clínicamente, la pérdida avanzada de esmalte de los dientes conduce a seria perturbación de la masticación, hipersensibilidad dental, y reducción de confianza en sí mismo cuando los dientes anteriores se ven gravemente afectados.¹³

De acuerdo a los conceptos de restauración existente tanto para los dientes permanentes y primarios con perdida avanzada de esmalte, las restauraciones de coronas requieren preparación del diente con instrumentos rotatorios. Desde este punto de vista, 2 problemas son de importancia en la dentición primaria: dimensiones pequeñas de dientes, por lo tanto un alto riesgo de lesiones durante

la preparación, y una inmensa dificultad para realizar la preparación de los dientes con instrumentos rotatorios en los niños de 3 a 5 años. A diferencia de la dentición permanente, las restauraciones con coronas de resina compuesta en la dentición primaria están expuestas a menos carga masticatoria y el período de uso es limitado en la mayoría de los casos a 5 años o menos. Un nuevo protocolo para la restauración de los dientes primarios con una extensa pérdida de esmalte se ofrece. Es rápida y fácil de realizar, muy estético, y se puede aplicar en niños menores de 4 años de edad.¹³

2.2. BASES TEORICAS

A. AMELOGÉNESIS DENTAL (*Formación del esmalte*)

El proceso de formación del esmalte dentario es conocido como amelogénesis, en este intervienen los ameloblastos y las células del estrato intermedio, que elaboran una matriz orgánica diferente a la de los demás tejidos calcificados del diente, constituida por una proteína fibrosa semejante estructuralmente a la queratina. Este proceso se desarrolla en un área vascular adyacente, en la cual se encuentran vasos sanguíneos. La amelogénesis se desarrolla en cuatro etapas. En la etapa pre secretoria se encuentran los pre ameloblastos del epitelio interno del órgano del esmalte, que comienzan a cambiar.¹⁴

La segunda etapa, conocida como secretora, se inicia sólo después que el odontoblasto a secretado una capa de dentina (proceso de inducción recíproca; además en esta fase desaparece la membrana preformativa (zona acelular que se encuentra entre el epitelio interno del órgano del esmalte y la papila dental), lo que coincide con la diferenciación de odontoblastos desde la papila dental. En esta etapa se sintetiza la matriz de esmalte en todo su grosor de una sola vez, con un 30% de mineralización (mineralización primaria, alta en carbonato) sobre la dentina del manto, y los cristales quedan con una estructura no definida, hasta que se forma el proceso de Tomes del ameloblasto.¹⁴

Se necesita que ocurra un proceso de mineralización, en el cual las proteínas del esmalte son secretadas dentro de una matriz extracelular y cumplen la función de regular el crecimiento de los cristales de hidroxiapatita y modular la deposición mineral. Estas proteínas, como la enamulina, la tuftelina, pero especialmente, la amelogenina, que se encuentra en mayor porcentaje en la matriz, actúan principalmente durante el estadio secretorio del esmalte y se incrementan junto con la albúmina, durante el desarrollo de los cristales.¹⁵

- La matriz del esmalte está compuesta por agua, contenido inorgánico y proteínas en alta concentración, las que pueden ser tanto amelogeninas, como no amelogeninas entre las que se encuentran ameloblastina, tuftelina, proteinazas o proteínas serinas, enamelinina, shethlin, enamulina.¹⁴

La tercera etapa es la de transición, en la cual el ameloblasto pierde el proceso de Tomes, disminuye su altura, volumen celular y organelos biosintéticos mediante autofagia y lisosomas. Esta etapa presenta la mayor cantidad de agua, flúor y magnesio en la matriz de esmalte, y representa la preparación del ameloblasto para la siguiente etapa.¹⁴

En la etapa de maduración, los cristales de hidroxiapatita crecen en asociación con los agregados de amelogeninas vertidos al extracelular en la etapa de secreción, además se remueve agua y pasa de un 65 a un 3%, se reducen proteínas, especialmente amelogeninas y llegan a un 1%, y se produce un gran influjo de iones calcio y fosfato, lo que finalmente logrará un conjunto de largos

cristales biológicos de hidroxiapatita altamente ordenados con el 96% de mineral que presenta el esmalte maduro. Para lograr esto, el ameloblasto fluctúa entre dos morfologías, una de borde liso y otra de borde rugoso, que tienen un significado funcional. Entre las numerosas funciones de los ameloblastos secretores se encuentran la síntesis y resorción de las proteínas de la matriz del esmalte y del transporte de calcio durante la formación del tejido. Las proteínas amelogenin y enamelin están localizadas en la senda biosintética y en el esmalte en formación.¹⁴

- 1) El transporte activo de calcio a través de los ameloblastos hacia el esmalte en crecimiento es demostrado. Una proteína moduladora dependiente, que es la calmodulina, está localizada en los ameloblastos, y sugiere que la mineralización temprana del esmalte depende de la regulación de la calmodulina de la actividad Ca-ATPasa.¹⁴

En la etapa de maduración del esmalte realizada de forma coordinada en tiempo y espacio se necesita la remoción de estas proteínas por parte de las proteinasas calicreína-4 y enamelisina-20 para que se forme adecuadamente la estructura y conformación de estos cristales. Debido a esto, el esmalte maduro solo contiene una cantidad aproximada del 0,1% de contenido de proteína. El esmalte maduro se caracteriza también porque es completamente acelular, es decir no tiene ameloblastos, lo que impide que se regenere después de sufrir un trauma o caries. Así, el esmalte dental se forma por la mineralización de una matriz extracelular, proceso que se realiza en tres fases: iniciación, cristalización y crecimiento de los cristales del esmalte.¹⁵

Dichas fases son controladas por la secreción y degradación de proteínas y proteinasas específicas que componen la matriz extracelular. La formación de esta matriz, a su vez, requiere la expresión de múltiples y específicos genes que codifican para estas proteínas. En la figura 1 se resume el proceso de la formación del esmalte, al parecer por alteraciones en las distintas etapas de la formación del esmalte y que clínicamente se observan como un espectro de malformaciones del esmalte clasificados en tres grandes grupos.¹⁵

FORMACIÓN DEL ESMALTE O AMELOGÉNESIS (15)

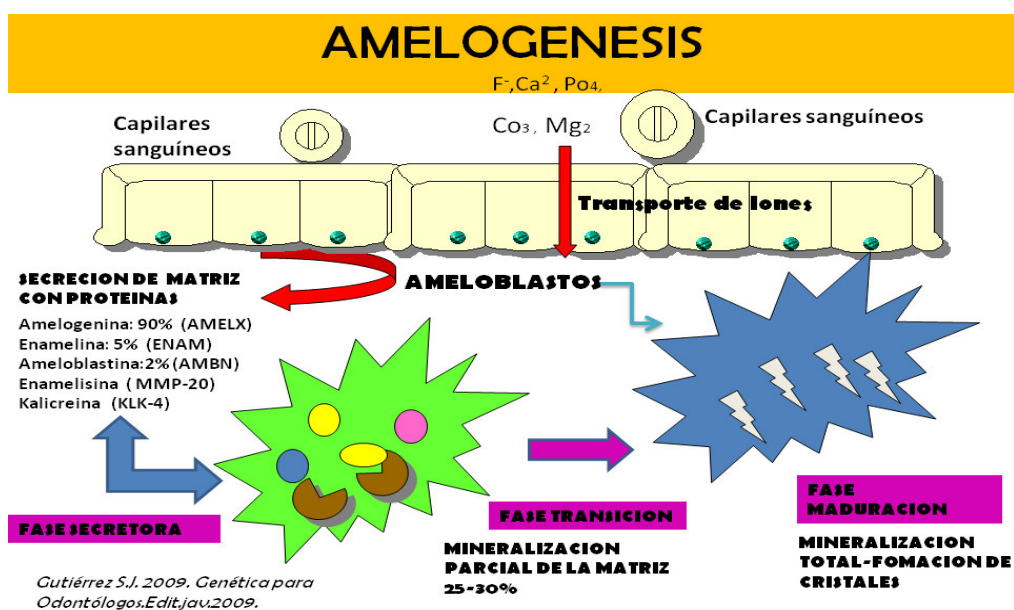


Fig. 01 Tomado de: Gutiérrez S. Características clínicas de la caries en individuos con diferentes fenotipos de amelogenesis imperfecta. UnivOdontol. 2013; 32(68): 51-61.

Nota. Este es un proceso típico de remineralización en el cual células especializadas, llamadas ameloblastos, fabrican una matriz orgánica de proteínas. En la fase secretora, la matriz del esmalte es secretada por los ameloblastos y contiene varias proteínas mezcladas que controlan la tasa de crecimiento de los cristales. En la fase de transición (entre la fase secretora y la de maduración) se produce una mineralización del 25 % aproximadamente de la matriz. Por último, en la fase de maduración, la matriz de proteínas es casi completamente reabsorbida y paralelamente se realiza el crecimiento de cristales de hidroxiapatita, es decir, los cristales inorgánicos terminan reemplazando la fase orgánica. El incremento en el flujo de los iones minerales va del 15-20 % a un 70-80 % por volumen, lo que conduce a que la arquitectura del cristal de hidroxiapatita crezca tanto de ancho como de espesor.¹¹

B. DEFINICIÓN DE AMELOGENESIS IMPERFECTA

La amelogénesis imperfecta (AI) es un trastorno heterogéneo de origen genético que producen alteraciones en el proceso de formación de los dientes temporales y permanentes afectando al esmalte de los dientes ya sea en calidad o cantidad, y en ocasiones se ven afectadas otras estructuras orales y extra orales, es transmitido mediante diversos patrones genéticos.^{13,14.}

Tiene una prevalencia variable diferentes poblaciones mundiales y afecta a ambos sexos, los informes varían mucho dependiendo de la reserva genética, los valores van de 1: 14000 a 1: 700 en Estados Unidos. Los patrones hereditarios incluyen autosómico dominante, autosómico recesivo, ligado al cromosoma X dominante y ligado al cromosoma X recesivo”.¹⁴

Clínicamente el cuadro es más severo en varones, cuando el patrón de herencia es ligado al cromosoma X. Desde los años 40, investigadores han propuesto diferentes tipos de clasificación para la AI, basándose en diferentes criterios, debido a la heterogeneidad del trastorno. Se fue actualizando dicha clasificación y actualmente la más utilizada es la de Witkop C.J. publicada en 1988, que se basa en “*el fenotipo, forma de herencia y defectos moleculares y bioquímicos*”. Esta divide a la AI en 4 grupos acorde con su aspecto clínico o fenotipo, y subdivide a cada grupo en 15 categorías, según el modo de herencia genética.¹⁴

*“El esmalte humano normal contiene entre 0,01-1% de proteínas por peso; sin embargo, el análisis de piezas con amelogenesis imperfecta muestra que contienen entre 2-5 % por peso. Además, se ha descubierto, por el análisis de aminoácidos, que la composición de estas proteínas es diferente. Se observa un tipo de amelogenina, modificada por distintas razones tales como actividad deficiente o alteración en la estructura. En los casos de A.I. hipomadura, se cree provoca un crecimiento de cristales deficiente y consecuentemente una hipomineralización del esmalte. La AI tipo hipoplásica muestra la menor cantidad de proteínas de esmalte y la forma hipomadura presenta la mayor cantidad”.*¹⁴

Son muchas las quejas que adolecen los pacientes con amelogenesis imperfecta como: falta de estética, caries secundaria, sensibilidad, mal oclusión, enfermedad periodontal, pérdida de sustancia duras de la unidad dentaria, entre otras. Estudios tempranos de los defectos de desarrollo del esmalte en amelogenesis imperfecta, dentinogenesis imperfecta, hipomineralización molar incisivo o fluorosis son importantes para planificar adecuados tratamientos y prevenir futuras complicaciones. Un correcto diagnóstico debe mejorar el cuidado clínico en diversos aspectos como: la orientación al paciente de los niveles de riesgo y la correcta evaluación en las superficies sobre las cuales se va a lograr la adhesión que afectaría el soporte, la retención y estabilidad de las restauraciones.¹⁶

La AI puede estar asociada a condiciones sistémicas con etiología genética común. Se debe establecer diagnóstico diferencial con diferentes cuadros clínicos, tales como fluorosis dental, displasias cronológicas del esmalte,

hipomineralización incisivo-molar, displasia de esmalte postraumática en temporales, entre otras. Es de suma importancia la clasificación del caso clínico, para poder brindar al paciente un tratamiento acorde con sus necesidades y realizar la prevención, cuando se diagnostica el trastorno en una familia para mejorar el pronóstico de próximos individuos con el desorden.¹⁴

C. ETIOLOGÍA DE LA AMELOGENESIS IMPERFECTA

El ectodermo es la capa celular primaria más externa del embrión. Aproximadamente en la tercera semana de desarrollo, se subdivide en neuroectodermo, que dará origen al sistema nervioso principalmente; el restante recubrirá toda la superficie embrionaria, y formará la epidermis, sus anexos y el esmalte dental. *“La alteración accidental o alguna mutación del genoma humano, produce como resultado ciertas condiciones o síndromes hereditarios, que cuando afecta el sistema estomatognático, pueden ser identificados durante la práctica odontológica”*.¹⁴

Se ha comprobado que mutaciones en genes tales como AMELX (amelogenina), KLK4 (kalicreina), ENAM (enamelina), MMP20 (matriz metaloproteínasa) están directamente relacionadas con la formación de un esmalte anormal. Según el patrón de herencia, pueden estar comprometidos algunos de dichos genes mutados. La transmisión de dichos genes puede darse mediante cuatro patrones: Autosómica dominante, que está ligada a los genes ENAM, KLK4 y MMP20 y que clínicamente se manifiesta con las formas hipoplásica con hipocalcificación o hipomaduración. Autosómica recesiva, que

en su mayoría se presentan las formas hipomaduración. Ligada al cromosoma X, asociada a formas hipoplásicas o mixtas y, por último, el patrón de herencia esporádico.¹⁴

La formación del esmalte es función de los ameloblastos “a través de la interacción de un número de matriz orgánica de moléculas que incluyen enamelin (ENAM;4q21, OMIM * 606585), amelogenin(AMELEX; Xp22.3-P22.1, OMIM* 600087), amelotin (AMELOTIN4q13), la dentina sialophosphoprotein(DSPP; 4q21.3, OMIM * 125485)y una variedad de enzimas como kallikrein 4 (KLK4; 19q13.3-q13.4,OMIM * 603767) y metaloproteasa de matriz extracelular 20 (MMP20;11q22.3 q23, OMIM * 604629). En la actualidad se han estudiado 12 mutaciones en el gen de amelogenina en el cromosoma X. Este patrón de herencia puede presentarse con diferentes fenotipos; sin embargo, el gen afectado es el mismo. Las diferentes mutaciones afectarían distintos dominios de la amelogenina.¹⁴

D. ETIOPATOGENIA

La amelogénesis es un proceso finamente coordinado sometido a una estricta regulación genética. Los ameloblastos, las células que producen el esmalte, sintetizan una matriz extracelular de naturaleza proteica exclusiva del esmalte que es procesada y posteriormente degradada para que tenga lugar la mineralización definitiva con formación de los cristales de hidroxapatita, componente fundamental del esmalte maduro que está mineralizado en un 95% de su peso. La amelogenina es la proteína más abundante en la matriz

extracelular del esmalte en desarrollo, y resulta imprescindible para el control del crecimiento direccional de los cristales de hidroxiapatita. Durante el proceso de maduración del esmalte prácticamente desaparece.¹⁷

La enamelina y la ameloblastina también forman parte de la matriz extracelular del esmalte en desarrollo, pero todavía no se conoce bien cuál es su función. Las enzimas (proteinasas) desempeñan dos funciones durante la formación del esmalte: procesar y degradar las proteínas de la matriz extracelular del esmalte inmaduro. Las dos proteinasas más importantes son la enamelisina (MMP-20) y la kalikreina. La enamelisina es la principal proteasa procesadora y actúa durante la fase secretora de la amelogénesis, mientras que la kalikreina es responsable de degradar y eliminar la mayor parte del componente protéico de la matriz extracelular para que se puedan formar los cristales maduros de hidroxiapatita.¹⁷

El proceso de formación del esmalte está sometido a un estricto control genético, con la intervención de varios genes que codifican esas proteínas y enzimas, de los cuales apenas se conocen unos pocos (AMELX, ENAM, MMP20, KLK4 y DLX3). Aunque se va avanzando en el conocimiento de la base molecular de este grupo heterogéneo de procesos que constituyen la AI, su diversidad genética y su escasa prevalencia constituyen un obstáculo para la investigación.¹⁷

1) HERENCIA

La AI presenta distintos tipos de patrones de herencia: autosómica dominante, autosómica recesiva, ligada al cromosoma X y esporádica, cada una de las cuales se corresponde con distintos sitios genómicos. Todas las formas de AI con herencia ligada al cromosoma X, que constituyen aproximadamente el 5%

del total, se han relacionado con alteraciones en el gen AMELX localizado en el cromosoma Xp22, mientras que algunas de las AI con patrón de herencia autosómica se han relacionado con los genes ENAM, KLK4, y MMP-20.¹²

Las formas autosómicas recesivas se dan en familias con gran frecuencia de consanguinidad, sobre todo en determinadas etnias y culturas en las que es habitual el matrimonio entre familiares. Son las que con mayor frecuencia se asocian a síndromes. Finalmente, las formas esporádicas pueden deberse a mutaciones nuevas o ser expresión de la penetrancia incompleta de un gen dominante.¹⁷

2) PREVALENCIA

Las prevalencias que registra la literatura son muy variables, dependiendo sobre todo de las poblaciones en las que se han efectuado los estudios epidemiológicos: desde 1/700 en una comunidad sueca, hasta 1/14.000 en un estudio sobre población norteamericana. En una muestra de pacientes ortodóncicos turcos la prevalencia alcanzó el 0,43%.¹⁷

E. CLASIFICACIÓN

En 1945 Weinmann y col propusieron una sencilla clasificación de la AI en dos tipos: con *hipoplasia* y con *hipo calcificación*, basándose exclusivamente en el aspecto de los dientes. Sin embargo, esta clasificación resultaba muy limitada teniendo en cuenta la falta de homogeneidad clínica y genética de la AI y la superposición en cuanto a la expresión fenotípica de sus subtipos. Para vencer esas limitaciones, van surgiendo y revisándose sucesivamente nuevos sistemas nosológicos basados, bien en el fenotipo exclusivamente, o bien en aspectos clínicos, microradiográficos o anatomopatológicos. Algunas propuestas clasificatorias añaden al fenotipo el modo de herencia como factor discriminativo primario o secundario.¹⁷

Finalmente han aparecido nuevas clasificaciones cada vez más complejas que se basan en una combinación del fenotipo, la forma de herencia y los defectos moleculares y bioquímicos, con la limitación de que éstos no siempre se conocen. A pesar de todos esos intentos nosológicos que tratan de ser cada vez más precisos, en el momento actual la clasificación más utilizada a nivel general sigue siendo la de Witkop CJ Jr revisada en 1988, que divide la AI en 4 tipos basados principalmente en el fenotipo (formas *hipoplásica*, *hipomadurativa*, con *hipocalcificación* e *hipoplásica-hipomadurativa asociada con taurodontismo*). Estos 4 tipos se dividen a su vez en 15 subtipos en función tanto del fenotipo como, secundariamente, del modo de herencia (TABLA1). Previsiblemente esta clasificación se verá desplazada por otra más útil y precisa cuando conozcamos mejor la base molecular de una enfermedad tan heterogénea como es la AI.¹⁷

| TABLA 1. | |
|---|---|
| CLASIFICACIÓN DE LA AMELOGENESIS IMPERFECTA EN FUNCIÓN DEL FENOTIPO Y SECUNDARIAMENTE POR EL MODO DE HERENCIA (WITKOP, 1988).¹⁷ | |
| Tipo I | AI Hipoplásica |
| Tipo IA | Hipoplásica, con hoyos, autosómica dominante |
| Tipo IB | Hipoplásica, localizada, autosómica dominante |
| Tipo IC | Hipoplásica, localizada, autosómica recesiva |
| Tipo ID | Hipoplásica, autosómica dominante, superficie lisa |
| Tipo IE | Hipoplásica, dominante ligada al sexo, superficie lisa |
| Tipo IF | Hipoplásica, autosómica dominante, superficie rugosa |
| Tipo IG | Agenesia del esmalte, autonómica recesiva |
| Tipo II | AI Hipomadura |
| Tipo IIA | Hipomadurativa, autosómica recesiva, pigmentada |
| Tipo IIB | Hipomadurativa, recesiva ligada al sexo |
| Tipo IIC | Hipomadurativa, superficie con “copos de nieve”, ligada al sexo |
| Tipo IID | Hipomadurativa, superficie con “copos de nieve”, ¿autosómica dominante? |
| Tipo III | AI con Hipocalcificación |
| Tipo IIIA | Autosómica dominante |
| Tipo IIIB | Autosómica recesiva |
| Tipo IV | AI Hipomadurativa-hipoplásica con taurodontismo |
| Tipo IVA | Hipomadurativa-hipoplásica con taurodontismo, autosómica dominante |
| Tipo IVB | Hipoplásica- hipomadurativa con taurodontismo, autosómica dominante |

Fig. 02 Tomado de: Varela, M., Amelogenesis imperfecta: revisión. Cient. dent., Vol. 5, Núm. 3, Diciembre 2008. Págs. 239-246.

Para algunos autores en la Amelogénesis Imperfecta o también llamada Displasia genética se distinguen tres formas:

- 1) **HIPOPLÁSICA:** ligada al cromosoma X y asociado a mutaciones en los genes AMELX, donde se observan zonas ausentes de esmalte y se puede presentar una tonalidad variada entre blanco amarillento.¹⁶ Las presentaciones hipoplásicas se caracterizan por una disminución en el grosor de esmalte de manera irregular, y a causa de esto muestran hoyos, pero sin alteración de sus propiedades de dureza y transparencia. Hay disminución del tamaño de la corona clínica, y son frecuentes los diastemas, pérdida de dimensión vertical, así como también los problemas de sensibilidad en el paciente, por la cercanía de la dentina al medio oral.¹⁴

- 2) **HIPOCALCIFICADA:** es la forma más frecuente. Es autosómica dominante y están asociados a mutaciones en los genes ENAM, la alteración se presenta en la fase de calcificación de la matriz orgánica. Es un problema cualitativo y no en la cantidad de esmalte, el cual se desprende con facilidad dejando la dentina expuesta.¹⁶ La presentación clínica hipocalcificada, es muy similar a la forma hipomadura, ya que en ambas el esmalte presenta alteraciones en su dureza, y lo que las diferencia es la etapa de formación en que se manifestó la mutación. En estas presentaciones hay mayor pérdida estructural, debido a que el esmalte poco resistente es más vulnerable a fracturarse durante movimientos funcionales, así como también a acumular más placa bacteriana por la irregularidad de sus superficies.¹⁴

- 3) **HIPOMADURO**: es autosómico recesivo y se produce por mutaciones en los genes MMP20 y KLK4. El espesor y grosor del esmalte es normal, pero hay una disminución en el contenido mineral, por lo que la calcificación es deficiente; el esmalte es blando, rugoso y permeable. Llamado esmalte en copos de nieve.¹⁶ En las formas hipomaduras se observa clínicamente un esmalte blando, rugoso, debido a que los cristales de hidroxiapatita se depositaron de manera adecuada, pero ha fallado su proceso de maduración. Debido al poco grado de dureza del esmalte, se producen microfracturas que favorecen la absorción de pigmentos exógenos, lo que da como resultado coronas pigmentadas de color amarillo-café en combinación con un esmalte color blanco tiza. Radiológicamente no se observa contraste entre la interfase esmalte-dentina. Son comunes las facetas de desgaste por la disminución de la dureza del esmalte, al igual que problemas de sensibilidad, mordida abierta anterior o mordida profunda con pérdida de dimensión vertical.¹⁴
- 4) Una cuarta clasificación corresponde a la combinación de las formas **hipoplásica-hipomaduración** asociada a taurodontismo, que tienen el peor pronóstico al combinar, disminución en el grosor de esmalte con pérdida de dureza y cámaras pulpares grandes, lo cual aumenta la probabilidad de pulpitis.¹⁴

Es importante señalar, que el proceso de formación del esmalte está dirigido genéticamente. Sin embargo, el control genético o la etiología de la amelogenesis imperfecta no están muy claros, pero se infiere que requiere de múltiples actividades de la codificación genética en las proteínas de la matriz del esmalte. También es de acotar que existe un alto riesgo de sufrir defectos de esmalte en sujetos que registran elevada frecuencia de cuidados pediátricos, alta ingesta de macrólidos y frecuentes episodios de infecciones del tracto urinario.¹⁶

Hay que resaltar que la amelogenesis imperfecta es una condición que sólo afecta al esmalte, siendo un disturbio completamente ectodermal. Para realizar el tratamiento se deben discutir entre el odontólogo y el paciente cuáles son las mejores opciones, aclarando las ventajas y riesgos de las diferentes posibilidades de tratamiento a través de un consentimiento informado.¹⁶

TABLA 2

ASPECTOS MÁS IMPORTANTES DE CADA UNO DE LOS FENOTIPOS DE LA AMELOGÉNESIS IMPERFECTA¹⁵

| Fenotipo | Estadio de desarrollo del esmalte | de | Características | Genes involucrados |
|--|---|-----------|--|---|
| <i>HIPOPLÁSICO</i> | Defecto en el estadio secretor | el | Esmalte aparentemente mineralizado, pero muy delgado. Ranuras horizontales y verticales. Su textura es rugosa, con fositas. Color desde amarillo miel hasta café. Espacios interproximales amplios, no contactos interproximales. Sensibilidad a cambios de temperatura, dulce y salado. | AMELX (codifica para la proteína amelogenina) ENAM (codifica para la proteína enamelinina) |
| <i>HIPOCALCIFICADO (HIPOMINERALIZADO)</i> | Defecto en el estadio de transición (entre el estadio secretor y el madurativo) | de | Espesor normal del esmalte. Esmalte poco mineralizado. Más blando de lo normal. No rugoso. Desgaste del esmalte en caras oclusales de los dientes. Color amarillo claro hasta amarillo-naranja | FAM83H (codifica para una proteína de señalización) |
| <i>HIPOMADURATIVO</i> | Defecto en el estadio de maduración | de | Espesor normal del esmalte. Exceso de proteína (amelogenina) en su composición final. Aspecto moteado blanco a amarillo claro. Debe hacerse diagnóstico diferencial con fluorosis | MMP-20 (codifica para la metaloproteinasa 20) KLK-4 (codifica para la proteínasa caliceína- 4) |

Fig. 03 Tomado de: Gutiérrez SJ. Características clínicas de la caries en individuos con diferentes fenotipos de amelogenesis imperfecta. UnivOdontol. 2013 Ene-Jun; 32(68): 51-61.

F. MANIFESTACIONES CLÍNICAS

La AI afecta de una forma más o menos homogénea a todos o casi todos los dientes temporales y permanentes, y ocasionalmente a otros tejidos orales y extraorales. Cada una de las variantes presenta características clínicas peculiares, las cuales dependen a su vez del estadio de formación del esmalte que se ve afectado en cada paciente. Desde el punto de vista clínico el defecto del esmalte puede caracterizarse fundamentalmente por hipoplasia, hipomineralización o hipomaduración, aunque con frecuencia esas características no existen en el mismo paciente.¹⁷

- En las **formas hipoplásicas** predomina la deficiencia en el espesor del esmalte que puede ser más o menos fino, mostrando además hoyos y otras irregularidades. Sin embargo, la dureza y transparencia del esmalte están conservadas. Son frecuentes los diastemas, y los dientes presentan una mayor o menor hipersensibilidad frente a los estímulos térmicos y osmóticos.¹⁷
- En las **formas hipomaduras** a veces se observan manchas blancas más o menos opacas que en los casos más leves casi pasan desapercibidas.¹⁷
- En las **formas con hipomineralización** el esmalte es blando, rugoso y presenta alteraciones del color. Los dientes son muy susceptibles a los efectos de la atrición, por lo que sus cúspides suelen aparecer desgastadas e incluso con aspecto derruido.¹⁷

Muchos pacientes presentan una combinación de hipomaduración e hipomineralización con coronas pequeñas de color amarillo-parduzco y múltiples diastemas. A esa expresión mixta de AI se le ha aplicado el término de "*desmineralización*".¹⁷

Los distintos tipos clínicos de AI se corresponden con los diferentes patrones de herencia, aunque la demarcación no es absoluta y se observan superposiciones. Así, la AI con herencia ligada al cromosoma X se corresponde con las formas hipoplásica o mixta, (hipoplásica con desmineralización).¹⁷

En esta forma de herencia, la madre portadora transmite la enfermedad al 50% de sus hijos de ambos sexos, pero mientras que los varones padecen el trastorno en toda su expresión, las mujeres lo sufren en una forma leve. La AI autonómica dominante, que clínicamente se corresponde con las formas hipoplásica, hipoplásica con hipocalcificación o hipomadurativa, afecta a uno o más individuos en cada generación de una misma familia, con una gravedad variable. Las formas autonómicas recesivas se manifiestan con hipomaduración. Los patrones de herencia autosómicos recesivos, vinculados a mutaciones en los genes que codifican los enzimas en amelisina y kalikreina, dan lugar a formas de AI hipomadurativas, con esmalte de grosor normal, pero con marcada pigmentación amarillo anaranjada o parduzca en ambas denticiones.¹⁷

Los pacientes con AI presentan con frecuencia maloclusiones, lo que puede corresponder a una asociación casual. Sin embargo se ha llamado repetidamente la atención sobre la gran frecuencia con que la AI se asocia con mordida abierta anterior y patrones esqueléticos verticales. Esta asociación llega a observarse en el

50% de los pacientes con las formas de AI autonómica o ligada al sexo. Algunos pacientes, por el contrario, presentan sobremordida profunda por la pérdida de dimensión vertical debida a la destrucción de las cúspides.¹⁷

De forma excepcional la AI se asocia con otros trastornos orales y dentales, como el taurodontismo, y síndromes sistémicos predominantemente extraorales como la distrofia de conos y bastones oculares, el síndrome oculodentodigital, el síndrome trico-dento-óseo o la nefrocalcinosis con AI. Los pacientes con AI presentan con gran frecuencia disminución de la autoestima y el autoconcepto y ven afectada su integración en la vida social. Algunos niños y adolescentes llegan a desarrollar síntomas depresivos y alteraciones de la conducta.¹⁷

G. CARACTERÍSTICAS CLÍNICAS DE LA CARIES EN INDIVIDUOS CON DIFERENTES FENOTIPOS DE AMELOGÉNESIS IMPERFECTA

La caries es un proceso que incluye eventos de desmineralización y remineralización en forma dinámica, no balanceada; es decir, se produce un desequilibrio entre la salida y la entrada de calcio y fosfato del esmalte dental. Este proceso de caries toma lugar en la biopelícula, la cual está constituida por microorganismos que viven en comunidad de una manera organizada, son activos metabólicamente y provocan cambios en el pH salival. Este cambio eleva la acidez y disminuye el pH 5,5, lo que provoca la pérdida de mineral que conduce a la disolución de los tejidos duros y que es solamente visible en un estadio más tardío, conocido como lesión de mancha blanca. Generalmente, estas lesiones, cuando se encuentran activas, están recubiertas por placa bacteriana; al tacto son

rugosas y se localizan muy cercanas al margen gingival. Esta caries de opacidad blanca puede ser detenida por medio de la desorganización de la biopelícula con algún método mecánico (cepillo de dientes, seda dental, etc.) y luego ser remineralizada, gracias al contenido de minerales de la saliva como iones de calcio y fosfato y a la utilización del flúor, que puede ser incorporado en la estructura del esmalte.¹⁵

Una vez detenidas estas lesiones, al tacto son lisas, visualmente son brillantes y se encuentran alejadas de la zona gingival. Sin embargo, la remineralización de las lesiones cariosas se puede observar solamente si existen cristales parcialmente desmineralizados que alcanzan su tamaño normal en un medio supersaturado. Esta remineralización no se realiza en todo el esmalte, debido a que la baja difusión de estos minerales no alcanza la supersaturación en las capas más profundas, lo que causa que esta capa superficial de esmalte que ha logrado remineralizarse actúe como protectora del diente a su nueva desmineralización, pero a su vez impide que se vuelvan a remineralizar las capas profundas. La figura 4 resume el proceso de desmineralización y remineralización que ocurre en la caries.¹⁵

PROCESO DE DESMINERALIZACIÓN-REMINERALIZACIÓN DE LA CARIES¹⁵

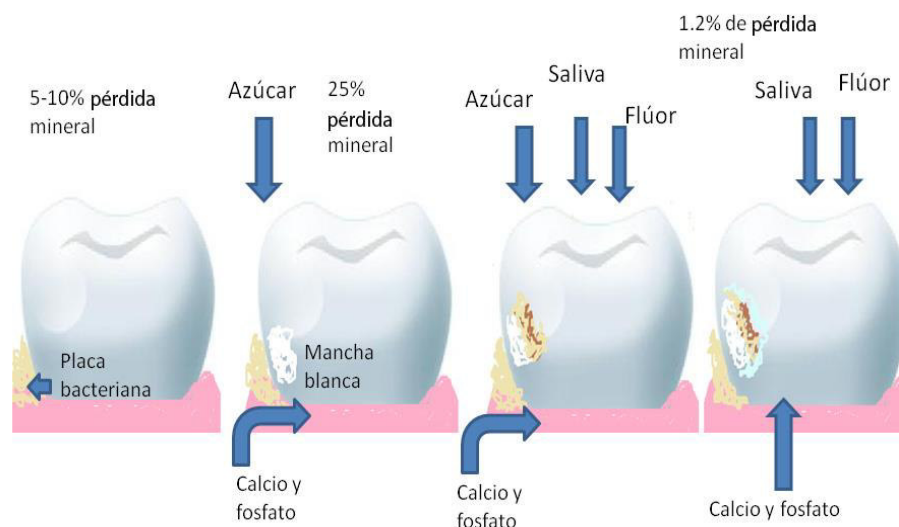


Fig.04 Tomado de: Gutiérrez SJ. Características clínicas de la caries en individuos con diferentes fenotipos de amelogenesis imperfecta. UnivOdontol. 2013 Ene-Jun; 32(68): 51-61.

Nota. El proceso de la caries pasa por varias etapas en las cuales macroscópicamente el esmalte sufre cambios visibles e indican aumento de la porosidad de la superficie, agrandamiento de los espacios intercristalinos y una extensa pérdida mineral debajo de la capa superficial, debido a la persistencia de depósitos microbianos sobre las superficies dentarias.

A) La zona superficial permanece inalterable en su espesor; sin embargo, se produce una pérdida entre 5 y 10 % del contenido mineral, como el calcio, el fosfato y el fluoruro que entran y salen del esmalte. B) Cuerpo de la lesión: se produce una desmineralización de un 25 % por unidad de volumen, el tamaño del poro aumenta en más del 5 % y se incrementa la cantidad de materia orgánica y agua, por la entrada de bacterias y saliva. C) La zona oscura se da como consecuencia del proceso de desmineralización y remineralización que causa que los poros sean más pequeños e impenetrables. D) Zona translúcida, considerada el frente de avance de la lesión en el esmalte. La pérdida mineral es del 1,2 %; el tamaño del poro es del 1,2 % también, y su arquitectura es menos estructurada y su apariencia, como su nombre lo indica, es translúcida.¹¹

En el caso de pacientes que padecen la AI, los componentes minerales del esmalte se ven afectados por las alteraciones que sufre el esmalte durante su formación, lo que los hace aún más susceptibles a la caries por la pérdida de la dureza del tejido protector que compone el diente. En el reporte de resultados en un estudio con un total de nueve individuos con AI, tres de cada fenotipo (hipoplásico, hipocalcificado e hipomadurativo), fueron analizados. Es de anotar que varios de los pacientes que presentaron caries tenían adicionalmente dientes restaurados con amalgama o restauraciones provisionales acrílicas. En algunos, sus coronas estaban completamente fracturadas. Los registros ICDAS 4,5 y 6 estuvieron muy presentes en los individuos con AI fenotipo hipoplásico; mientras que los registros ICDAS 2 y 3 fueron observados en los fenotipos hipocalcificado e hipomadurativo. Los resultados se resumen en la tabla 3.¹⁵

TABLA 3

RESULTADOS DE REGISTROS DE CARIES ICDAS EN 9 INDIVIDUOS CON AMELOGÉNESIS IMPERFECTA DE 3 DIFERENTES FENOTIPOS

| Paciente | Fenotipo | Código ICDAS | Superficie | Diente |
|----------|-----------------|--------------|------------|--|
| 1 | Hipoplásico | 5 | O | 55, 65, 16, 26 |
| | | 6 | O, V | 36, 46 |
| 2 | Hipoplásico | 6 | O, M, D | 34, 35, 37, 44, 45, 14, 15, 17, 24, 25, 26, 27 |
| 3 | Hipoplásico | 5 | O | 64 |
| | | 4 | O | 55 |
| | | 5 | O,V | 85 |
| 4 | Hipocalcificado | 2 | V | 36 |
| | | 3 | P | 16 |
| 5 | Hipocalcificado | 2 | O,V | 36, 37, 46 |
| | | 4 | D | 16 |
| | | 5 | M | 16, 26 |
| 6 | Hipocalcificado | 1 | O | 14, 24 |
| | | 4 | O | 17, 27 |
| | | 1 | O | 35, 45 |
| | | 3 | O | 47 |
| | | 4 | O | 37 |
| 7 | Hipocalcificado | 3 | O | 55 |
| 8 | Hipocalcificado | 1 | O | 64 |
| | | 2 | O | 46 |
| 9 | Hipocalcificado | 1 | O | 34, 44, 35, 45 |
| | | 2 | V | 36, 46, 47 |
| | | 2 | P | 16, 26 |
| | | 3 | O | 14, 15, 16, 17, 25, 26 |
| | | 4 | M | 27 |
| | | | | 16 |

M: mesial; D: distal; O: oclusal; V: vestibular; P: palatino.

Nota. Solo se reportan las superficies de los dientes que presentaron caries.

Fig. 05 Tomado de: Gutiérrez SJ. Características clínicas de la caries en individuos con diferentes fenotipos de amelogénesis imperfecta. Univ. Odontol. 2013 Ene-Jun; 32(68): 51-61.

En la mayoría de los miembros participantes de las familias analizadas, la presencia de placa bacteriana fue evidente. Varios individuos con AI fenotipo hipoplásico presentaron restauraciones con coronas completas. En pacientes con dentición mixta y este mismo fenotipo, la caries involucró toda la superficie oclusal, particularmente las cúspides, algunas de las cuales se encontraron fracturadas. A pesar de que el esmalte remanente de los pacientes con AI fenotipo hipoplásico fue duro al tacto, las zonas de las caries eran bastante blandas, extensas y de fácil remoción. En los dientes anteriores, en general, las caries fueron menos graves tanto en profundidad como en extensión, pero la textura del esmalte fue rugosa y con ranuras. En cuanto al fenotipo hipocalcificado, se encontró en los individuos afectados muy pocas caries, tanto en posteriores como en anteriores. Lo que sí se apreció fue un gran desgaste, especialmente en las caras oclusales de una de las pacientes que dejaba expuesta la dentina. En el fenotipo hipomadurativo, aunque el esmalte se presentó en su mayoría moteado y liso, en algunos pacientes fue necesario realizar diagnóstico diferencial con fluorosis, debido a la combinación que se presenta algunas veces entre estas dos entidades.¹⁵

Resulta evidente en este estudio que la AI y sus diferentes fenotipos, que afectan las características estructurales del esmalte, contribuyen a la susceptibilidad de la caries en mayor o menor grado. También es claro que el esmalte hipoplásico, resultado de alteraciones de genes que codifican para proteínas como la amelogenina y la enamelina, es el que presenta mayores problemas de

arquitectura, que permiten un nicho ideal para la formación de la biopelícula, causante principal del desarrollo de la caries.¹⁵

Otro problema importante es la sensibilidad dental, que provoca este tipo de fenotipo, lo que impide buenos hábitos de higiene. Sería ideal tratar a estos pacientes desde pequeños (ya que la AI afecta también la dentición decidua) con aplicaciones de barnices cavitarios y pastas dentales que sellen los túbulos dentinales. Esto les permitiría a estos pacientes, al mismo tiempo que desordenan la placa con el movimiento mecánico del cepillo, favorecer el aprendizaje de este hábito y, por ende, disminuir posiblemente los índices de caries.¹⁵

En cuanto al fenotipo hipocalcificado, es importante tener en cuenta que los desgastes que sufren estos pacientes aumentan por el uso fisiológico de sus dientes y cada vez más la sensibilidad va a ser mayor, lo que podría acarrear la pérdida de dientes por caries y fracturas. Por lo tanto, es importante, aconsejar a este tipo de pacientes una rehabilitación oral a tiempo (único tratamiento que está disponible en este momento) para conservar y proteger el tejido dentario que les queda.¹⁵

Por último, realizar un diagnóstico diferencial entre la fluorosis y la AI hipomaturativa es muy importante, pero principalmente se debe entender que las dosis excesivas de flúor durante la formación de los dientes no dan mayor protección al paciente contra la caries y sí, al contrario, puede llegar a causar alteraciones en el esmalte por interferir en la amelogénesis, específicamente durante la mineralización del esmalte.¹⁵

H. PERDIDA PREMATURA DE MOLARES PRIMARIOS

La pérdida prematura de dientes primarios ocurre cuando éstos se exfolian o son extraídos antes del momento fisiológico de recambio, siendo el periodo de tiempo transcurrido entre la pérdida y la erupción del diente sucesor lo que determina que ésta sea prematura. Fue descrita como patología desde el siglo XIX por Davenport y por Hutchinson, citados por Northway y sus consecuencias han sido descritas por diversos autores. La causa más frecuente de pérdida prematura de molares primarios es la caries dental. En el sector anterior, los traumatismos son la causa más común. La prevalencia de las pérdidas prematuras es muy variable de acuerdo con la población estudiada, siendo reportada entre 11,4% a 50%.¹⁸

En Venezuela se ha descrito que, para la población pediátrica en general, la prevalencia es cercana al 24%. En países con bajos índices de caries, la pérdida de molares es menor que en aquellos en los cuales hay elevada prevalencia de caries, en unión con poca cobertura de tratamiento odontológico.¹⁸

En la dentición primaria y mixta temprana, los molares primarios establecen las relaciones oclusales en los planos sagital, vertical y transversal, manteniendo el espacio para la erupción de los dientes permanentes. Los factores que determinan el efecto de las pérdidas prematuras sobre la oclusión son: las características previas existentes en la arcada dentaria, edad a la cual ocurrió la pérdida y el tipo de diente primario que se pierde.¹⁸

En esta población, la pérdida prematura de molares primarios presentó asociación positiva, estadísticamente significativa con la mordida cruzada anterior, la cual es más estrecha a medida que aumenta la cantidad de molares perdidos. Se recomienda que en pacientes con pérdidas prematuras de molares primarios se confeccionen mantenedores de espacio que restablezcan las relaciones oclusales, tomando en consideración los planos sagital, transversal y vertical.¹⁸

I. CARACTERÍSTICAS Y ALTERACIONES DE LA OCLUSIÓN EN LA DENTICIÓN PRIMARIA DE PREESCOLARES

La oclusión primaria presenta características morfológicas y funcionales que condicionan el desarrollo armónico y estable de la dentición mixta y permanente. Estas características pueden ser alteradas por diferentes factores tales como hábitos, enfermedades sistémicas que actúan desde el nacimiento y perjudican el proceso evolutivo de la dentición. Las anomalías de origen dental y esquelético se manifiestan desde la dentición primaria desarrollando discrepancias de clase II y III en la dentición mixta y permanente.¹⁹

La oclusión normal de un niño de 5 años con dentición primaria según Baume se caracteriza por presencia de espacios de desarrollo, planos terminales rectos, sobremordida vertical y sobremordida horizontal de 0 a 3mm. Cuando por factores ambientales y/o hereditarios estas características están ausentes, es muy probable que se produzcan posteriormente problemas de discrepancias

oseodentarias en la dentición definitiva. Por otro lado los problemas de maloclusiones dentales en México sigue siendo un problema de salud pública dado que el 75% de los escolares presentan alguna maloclusión según la OMS.¹⁷

Conocer el comportamiento de la oclusión primaria, predice las condiciones futuras de la oclusión permanente cómo lo señalan diversos autores, ejemplo: la ausencia de espacios de desarrollo en la primera dentición, predice el apiñamiento dental de los permanentes. La diferencia de dimensión en la sobremordida horizontal y vertical de los incisivos, limita el desarrollo y funcionalidad de los maxilares. El plano terminal distal y mesial exagerado, determinan la clase molar II y III de Angle, la presencia de ellas afecta el comportamiento mesial del primer molar permanente. La maloclusión: mordida abierta y mordida cruzada anterior, son signos que afectan complejo craneofacial de ambas denticiones.¹⁹

Dentro de los resultados de la investigación: De los 61 (76%) niños solo el 12% de ellos presentaron las características de la oclusión primaria, el 67% presentó más de una alteración. La ausencia de espacios de desarrollo en el 67%, de los casos, sobremordida horizontal el 15%, mientras que el 38% presento sobremordida vertical, en relación a la oclusión posterior el 3% presento planos terminales distales y el 2% mesial exagerada. De las maloclusiones estudiadas destacó la mordida abierta con el 32% seguidamente la mordida cruzada anterior con el 31%.¹⁹

Se concluyó que solo una cuarta parte de la población estudiada presenta los principios de Baume. Lo que indica que más del 50% de la población manifiesta alteraciones como signos tempranos de desarrollar maloclusión en la dentición mixta y permanente. Aquellos casos encontrados con maloclusión indican la deficiencia genética de espacio; y en estas etapas las disfunciones (succión digital, respirador bucal etc.) afectan en distintos grados el desarrollo de los maxilares.¹⁹

Por lo expuesto, se establece que la gran mayoría de los problemas de la oclusión primaria se manifiestan desde edades tempranas. Es importante diagnosticar factores de riesgo ya presentes en los primeros años de vida, y realizar el manejo oportuno de medidas preventivas además de valorar los beneficios del tratamiento temprano.¹⁹

J. INFLUENCIA PSICOLÓGICA DE LA AMELOGÉNESIS IMPERFECTA

Cuando un paciente joven es afectado por algún problema dental, como la amelogenesis imperfecta, se altera todo su entorno psicosocial, ya que el individuo va a tener problemas de socialización. Las consecuencias implican deterioro en la autoimagen, la autoestima y sentimientos de inseguridad.¹⁶

El impacto biopsicosocial de la amelogenesis imperfecta es tan marcado que hace que el tratamiento dental sea una necesidad médica para ser incluida en las coberturas de los seguros médicos, por lo que, la salud bucal ha sido relacionada

con indicadores de calidad de vida y está siendo ampliamente usada para medir el impacto de las condiciones bucales de la sociedad y así complementar los datos clínicos en estudios transversales y longitudinales. Por lo anteriormente planteado, es importante tener presente que los adolescentes representan un grupo desafiante en términos de salud bucal porque tienen dientes permanentes vulnerables en un momento en que están estableciendo su independencia de la influencia de los padres. Está demostrado que se necesita animar a este grupo para mejorar su salud. La restauración de los defectos de esmalte es importante no sólo debido a las preocupaciones estéticas, funcionales y fonéticas, sino porque pueden representar un impacto psicológico para el paciente. El manejo de pacientes con amelogénesis imperfecta debe iniciarse desde muy temprana edad para mejorar la calidad de vida de quienes la padecen.¹⁶

K. CARACTERÍSTICAS RADIOGRÁFICAS DE LA AMELOGÉNESIS IMPERFECTA

El diagnóstico de la amelogénesis imperfecta es principalmente por exploración clínica, las características radiográficas comprueban el grado de afección del esmalte. La amelogénesis imperfecta radiográficamente se puede observar como una capa fina radiopaca compatible con esmalte dental y en otras ocasiones puede estar completamente ausente en la radiografía intrabucal. A su vez, se observan las coronas convergentes y en algunos casos, la calcificación del esmalte puede estar tan afectada que parece tener la misma radiodensidad que la dentina, dificultándose la diferenciación entre los dos. Se dice también que la

aparición general de la corona es cuadrada, con los lados mesial y distal paralelos, con cúspides ausentes o bajas, la cual es una imagen muy diferente a la de un diente normal en forma y radiodensidad. Según Regezi y col, las cámaras pulpares y la dentina aparecen con una radiodensidad normal. En el hipomaturado el esmalte aparece igual a la dentina en cuanto a radiopacidad, con una cámara pulpar que puede observarse con distintos grados de taurodontismo, que es una extensión apical de la cámara pulpar que ocasiona en el diente afectado raíces cortas y cámara pulpar alargada.¹⁶

L. DIAGNÓSTICO

El diagnóstico se basa en la observación clínica, la historia familiar y el árbol genealógico. Actualmente todavía el diagnóstico genético no se puede aplicar en la clínica y es sólo un instrumento para la investigación. La radiografía panorámica puede poner de manifiesto la presencia de dientes retenidos o que han sufrido reabsorción espontánea. Las radiografías periapicales permiten observar la falta de contraste entre el esmalte y la dentina en los casos con trastorno de la mineralización. El diagnóstico diferencial con otros trastornos del esmalte, pre e incluso post-eruptivos no siempre resulta fácil dada la inespecificidad de algunas de las manifestaciones.¹⁷

M. DIAGNÓSTICO DIFERENCIAL DE AMELOGÉNESIS IMPERFECTA.

El diagnóstico diferencial de la AI es difícil, debido a la variabilidad clínica de sus manifestaciones. Los principales trastornos con los que hay que establecer diagnóstico diferencial son, sobre todo, la fluorosis dental y las displasias cronológicas del esmalte tales como hipomineralización incisivo-molar, displasia de esmalte post-traumática en temporales, entre otras.¹⁴

La fluorosis es una condición producida por una ingesta excesiva de flúor durante la fase pre eruptiva, que afecta los procesos de formación y maduración del esmalte. Su severidad va a depender de la edad del niño, del tiempo que ingirió el flúor y de su concentración en cada ingesta. Las formas más leves de fluorosis se manifiestan clínicamente como pigmentaciones blancas o decoloraciones poco definidas, principalmente en el tercio incisal/oclusal y superficie vestibular en bandas. Las más severas se caracterizan por tener esmalte irregular, con cráteres y pérdida de estructura, lo que favorece la acumulación de biofilme dental, pigmentos exógenos que pueden dar como resultado coronas color marrón y si el paciente no se higieniza apropiadamente caries dental. La fluorosis presenta una distribución cronológica, y respeta en ocasiones los molares y premolares en función de la edad a la que se produjo la ingesta de flúor en aguas fluoradas, tabletas o dentífricos.¹⁴

En contraste la fluorosis produce una hipomineralización subsuperficial permanente del esmalte por retraso en la eliminación de las amelogeninas en las fases precoces de maduración del esmalte. Se debe a la ingesta excesiva de flúor durante la fase pre eruptiva de formación y maduración del diente y la gravedad del trastorno depende del grado, duración y momento de la exposición. En las formas más leves la fluorosis se manifiesta con unas ligeras discoloraciones mal definidas y casi imperceptibles en las cúspides y superficies vestibulares de algunos dientes.¹⁴

Las llamadas displasias cronológicas pueden deberse a muchas causas que actúan durante la formación del diente. Se han implicado ciertas enfermedades gastrointestinales crónicas como la enfermedad celiaca, trastornos metabólicos y tratamientos anti-neoplásicos. Un origen menos claro tiene la llamada hipomineralización incisivo molar que se define como una hipomineralización de origen sistémico que afecta a uno o más de los 4 primeros molares y con frecuencia también a los incisivos. Los dientes afectados presentan fragilidad y tendencia a la caries. Es muy prevalente (del 3 al 25%) y se ha puesto en relación con agresiones metabólicas o ambientales acaecidas durante los 3 primeros años de vida, aunque su etiología no está clara. La odontodisplasia regional es una rara anomalía del desarrollo que se extiende al esmalte, la dentina y la pulpa afectando a un segmento de la dentición y respetando el resto de los dientes que son totalmente normales. También hay que establecer el diagnóstico diferencial con las displasias del esmalte en incisivos permanentes secundarios a traumatismos intrusivos en sus predecesores temporales. Aunque

evidentemente en estos casos la lesión es localizada, la displasia del esmalte, con hipoplasia y discoloración, puede ser muy intensa.¹⁷

Las displasias cronológicas y displasias de dientes permanentes secundarias a traumatismo o infección en temporales, son condiciones que afectan al igual que la amelogenesis imperfecta las etapas de formación y maduración del esmalte, por lo que su presentación clínica es muy similar. Es por esta razón que se debe realizar una exhaustiva anamnesis, que incluya los antecedentes patológicos personales, familiares, uso de medicamentos durante el embarazo, historia de trauma dental, y la ingesta de agua fluorada según distribución geográfica, entre otros.¹⁴

N. ASOCIACIÓN CON OTRAS CONDICIONES SISTÉMICAS

Cuando la mujer embarazada se ve afectada por ciertas condiciones tales como fiebres altas prolongadas, carencias nutricionales, infecciones sistémicas o toma ciertos medicamentos, el proceso de odontogénesis es posible que se afecte, y provoque una AI cuya etiología carece del factor genético. Entre las condiciones sistémicas que pueden afectar la formación de esmalte están: Endocrinopatías no controladas, lesiones cerebrales, errores innatos del metabolismo como fenilcetonuria o porfiria eritropoyética congénita, alteraciones cromosómicas, alergia congénita, alteraciones neonatales como bajo peso, prematuridad o hipocalcemias; incorporación de sustancias químicas, en especial tetraciclinas o fluoruros, alteraciones nutricionales como raquitismo vitamina D dependiente o

mal absorciones, enfermedades exantemáticas que cursan con procesos febriles, infecciones prenatales o neuropatías entre otras. Además: trauma al nacer, infecciones respiratorias, alteraciones metabólicas como enfermedades hepáticas, hipotiroidismo, hipoparatiroidismo, diabetes materna, enfermedad renal, hipocalcemia. La hipocalcemia rara vez es debida sólo a una reducción en la ingesta de potasio en cambio frecuentemente resulta de un flujo de potasio a las células o en un aumento en la pérdida del elemento. Entre las alteraciones renales asociadas a hipoplasias dentales está la nefrocalcinosis.¹⁴

La amelogénesis imperfecta de componente genético se ha asociado a otras condiciones tales como el taurodontismo, Distrofia de conos y bastones oculares, Síndrome Oculo-Dento-Digital, síndrome Trico-Dento-Óseo.¹⁴

La distrofia de conos y bastones (CORDs) es un grupo de desórdenes retinales progresivos que son clínica y genéticamente heterogéneos. Los individuos con esta condición tienen una edad variable, pero la mayoría la presentan en las primeras dos décadas de vida. La asociación de distrofia de conos y bastones con amelogénesis imperfecta ha sido reportada solo una vez previamente, en una familia árabe grande con consanguinidad en Gaza. Se ha logrado relacionar una segunda familia que presenta AI y distrofia de conos y bastones, y se ha descrito en detalle su fenotipo dental y ocular. El análisis del gen CNGA3 falló en identificar las mutaciones causantes de las condiciones; sin embargo, se demostró que el gen CNGA3 no fue expresado en etapas de desarrollo de los dientes de los ratones estudiados. El descubrimiento del gen CNNM4 implicado

en la distrofia de conos y bastones y amelogénesis imperfecta, no solo sugiere la posibilidad de una *“asociación directa entre la desmineralización dental y función retinal, sino que también plantea interrogantes acerca del rol del transporte de metal en este proceso”*. Dado que CNNM4 está implicado en el transporte de iones metálicos, la amelogénesis imperfecta y distrofia de conos y bastones se podrían originar de una homeostasia iónica anormal”.¹⁴

O. TRATAMIENTO

Las claves del tratamiento en estos pacientes radican en el diagnóstico precoz, las medidas preventivas, las medidas restauradoras, adaptadas individualmente en función de la edad y el tipo de trastorno de cada paciente, y el apoyo emocional, todo ello sujeto a una planificación secuencial.¹⁷

La tabla 4 resume las distintas fases del tratamiento. En los casos más leves pueden ser suficientes las medidas preventivas con una rigurosa motivación para la higiene y controles periódicos. La rehabilitación oral de los casos graves constituye un gran reto que exige un abordaje interdisciplinario complejo. Junto con el odontopediatra o el dentista general, según se trate de un niño o un adulto, será necesaria la intervención de expertos en odontología estética y restauradora, prostodoncia, periodoncia y ortodoncia. Cuando el paciente presenta un patrón de crecimiento muy hiperdivergente, con mordida abierta grave, puede ser precisa la cirugía ortognática.¹⁷

Aunque la resolución del problema es la mejor arma psicoterapéutica para estos pacientes, a veces hay que contar con la ayuda de profesionales para restablecer la autoestima y potenciar la motivación para el tratamiento.¹²

En dentición temporal, cuando existen caries, junto con las medidas de profilaxis y motivación para la higiene hay que recurrir a las restauraciones con composite y en caso necesario a la colocación de coronas metálicas sobre los molares y de policarbonato sobre los dientes anteriores. Se han propuesto algunos protocolos innovadores para tratar casos graves de AI en dientes temporales.¹⁷

Cuando empiezan a erupcionar los primeros dientes permanentes, el odontopediatra y el ortodoncista deben realizarla planificación del tratamiento interdisciplinar potenciando entre ambos la estrategia común de motivación. Las restauraciones con ionómero de vidrio modificado con resina disminuyen la hipersensibilidad dental, pero si con ello no se resuelve el síntoma, o cuando predominan la hipoplasia y la destrucción del tejido dentario, las coronas preformadas son de gran ayuda.¹⁷

La rehabilitación definitiva de estos pacientes ha experimentado grandes progresos en los últimos años. Hasta hace relativamente poco tiempo la única solución que se ofrecía en los casos de mayor gravedad era la extracción de los dientes afectados y su substitución por algún tipo de prótesis. En el momento actual se consiguen excelentes resultados mediante distintos tipos de carillas de porcelana en dientes anteriores y coronas de cerámica o metal cerámica en los

sectores posteriores. En caso necesario estas medidas restauradoras deben ir precedidas de ortodoncia convencional adaptada al paciente adulto.¹⁷

El tratamiento rehabilitador no debe posponerse demasiado como aconsejan erróneamente algunos profesionales que recomiendan posponer la rehabilitación hasta la erupción de toda la dentición permanente. El criterio actual entre los expertos en los casos graves es ir aportando soluciones estéticas y funcionales de forma progresiva para reducir en lo posible el impacto emocional del trastorno en una edad tan psicológicamente frágil como es la infancia y la adolescencia.¹⁷

| TABLA 4. | |
|---|---|
| SECUENCIA DE TRATAMIENTO EN LOS PACIENTES CON AMELOGENESIS IMPERFECTA (MODIFICADA DE SHOLAPURKAR AA Y COL, 2008).¹⁷ | |
| Fase Inicial y Preventiva | Instrucciones de higiene oral y profilaxis |
| | Enjuagues con clorhexidina |
| | Aplicación de flúor tópico |
| | Control de la hipersensibilidad dentinaria con agentes desensibilizantes |
| | Extracción de los dientes con mal pronóstico |
| Fase Restauradora | Establecer una dimensión vertical favorable mediante férula si fuera preciso. |
| | Poner composites en los dientes en que exista pérdida importante de estructura dental. |
| | Poner coronas en sectores posteriores |
| | Realizar el tratamiento de ortodoncia si fuera preciso |
| | Alargar las coronas de los dientes en caso necesario |
| | Realizar el tratamiento estético de los sectores anteriores mediante carillas, si se dispone de esmalte suficiente para la adhesión o, como alternativa, coronas de porcelana |
| Fase de mantenimiento | Controlar periódicamente la higiene oral, periodontal y el estado pulpar |

Fig. 06 Tomado de: Varela, M., Amelogenesis imperfecta: revisión. Cient. dent., Vol. 5, Núm. 3, Diciembre 2008. Págs. 239-246.

P. REHABILITACIÓN EN AMELOGENESIS IMPERFECTA

1) CONCEPTO DE DIMENSIÓN VERTICAL

Según Dawson, la Dimensión Vertical es la posición de relación estable entre el maxilar superior e inferior cuando hay máxima intercuspidad, donde el determinante de la DV son los músculos, en base a su longitud repetitiva de contracción, indica que el patrón de cierre es extremadamente constante.²⁰

Arne Lauritzen, en su libro Atlas de Análisis Oclusal define a la Dimensión Vertical Oclusal (DVO) como una medida de la dimensión facial, tomada verticalmente, con los dientes, bloques de mordida, dentaduras completas u otras restauraciones en oclusión céntrica.²⁰

Según José Dos Santos, la Dimensión Vertical es una posición (en el caso de pacientes dentados) en la que se alcanza el máximo de eficiencia masticatoria, ya que a este nivel los músculos elevadores se hallan en su mejor longitud de contracción.²⁰

Martin D. Gross define a la Dimensión Vertical de Oclusión como la longitud vertical de la cara, cuando los dientes están en oclusión céntrica. Para Niswonger, es una posición en el que la mandíbula está suspendida por reciprocidad de los músculos masticatorios y los depresores. Es una posición de tono muscular. Respecto a los cóndilos, al ser una posición de tono muscular, hace que se encuentren ligeramente delante en relación a su posición centrada.²⁰

Este tono muscular se debe al reflejo miostático o de estiramiento. La contracción tiene lugar en grupo de fibras dispersos dentro de un mismo músculo, por lo que estas contracciones intermitentes se producen de manera alterna. Todo ello da lugar a que la Posición de Reposo (PR) sea una posición que se vaya manteniendo sin tensión durante un tiempo largo y de forma comfortable. Todo este proceso sigue la ley muscular del todo o nada.²⁰

La Dimensión Vertical de Reposo (DVR) es la medida de la dimensión de las facies en sentido vertical, con la mandíbula en PR. Para medirla se utilizan los puntos craneales nasión y gnación.²⁰

Los requisitos necesarios para obtener una PR son los siguientes:

- Mantener la cabeza en posición erguida y el plano de Frankfort paralelo al suelo, la cabeza no debe apoyarse en ningún lugar.
- El paciente se encontrará relajado, sentado o de pie.
- Los dientes no deberán estar en contacto.
- Los labios estarán pero sin tensión en un equilibrio muscular facial.

La Posición de Reposo puede variar de un paciente a otro, e incluso en un mismo paciente durante las distintas etapas de su vida.²⁰

La Dimensión Vertical Oclusiva (DVO) es la distancia entre ambos maxilares en máxima intercuspidad. El espacio comprendido entre ambas posiciones, la DVO y DVR, es el espacio libre interoclusal o espacio libre; imprescindible para el éxito protético mientras no lo invadamos, y de hacerlo sería de forma mínima.²⁰

Es necesario un espacio entre ambas arcadas para permitir que los músculos estriados del sistema gnático pudieran trabajar con periodos de actividad y descanso. Es una posición de referencia para cada individuo; es donde comienzan y terminan los movimientos mandibulares. Cuando los músculos se relajan después de la función, vuelve a adquirirse la posición postural. En esta situación, los dientes no están en contacto, aunque los labios sí, desprovistos de contracción muscular. La distancia que separa las caras oclusales se denomina "espacio libre de inoclusión".²⁰

Actualmente se indica que hay un intervalo de DV, pequeñas modificaciones de la DV, dentro de eje de rotación pura no ocasionarían patología. Orthlieb establece una serie de parámetros a tener en cuenta cuando queremos modificar la DV:

Podemos aumentar:

- Hipodivergente
- Entrecruzamiento
- Clase III
- Escaso espacio protético

Podemos disminuir:

- Hiperdivergente
- Clase II 1° división
- Mordida abierta
- Gran espacio protético

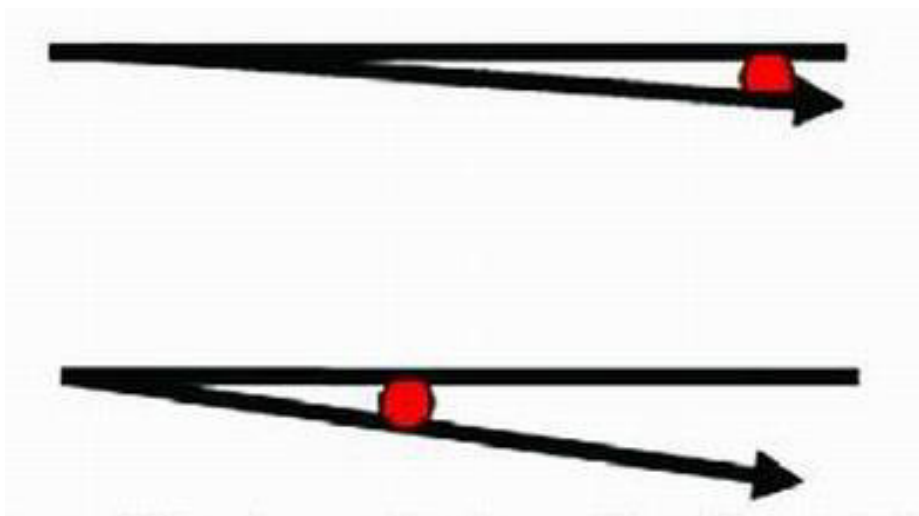
Cuando en una rehabilitación oral decidimos mantener la DV del paciente porque la misma nos permita lograr una correcta armonía entre la estética y la función, debemos tener claro el hecho de no perder la información de esa relación intermaxilar, dado que si realizamos un tallado de todas las piezas dentarias remanentes de una arcada, hemos perdido la valiosa información de la DV del paciente.²⁰

Cuando en nuestra valoración debemos establecer una nueva DV, nos valemos de diferentes métodos para evaluar los resultados, tele-radiografía (análisis de Ricketts, tercio facial inferior), examen clínico (proporciones faciales), pruebas fonéticas (fonemas s-m).²⁰

2) TESTIGO DE DIMENSIÓN VERTICAL

En varias ocasiones nos encontramos ante la disyuntiva de estar trabajando a la DV correcta. Según Aníbal Alonso, hay tres variables que, una vez perdidas, no podemos recuperar: la guía anterior, la oclusión habitual y la dimensión vertical. Es por ello que al realizar una rehabilitación completa, o que como mínimo abarca toda una arcada, creemos importante el tener una referencia valedera como mantenedor de la DV de nuestro paciente, en caso de no querer modificar a la misma, mientras realizamos nuestras maniobras en boca, ya sea en la preparación de los pilares, montaje en articulador, pruebas de metal, etc.²⁰

Denominamos a este mantenedor clínico “Testigo de la DV”, siempre trataremos de situarlo en el grupo anterior, dado que nos simplifica el trabajo, al permitirnos verificar correctamente el contacto, es de fácil visibilidad, pequeños errores, se traducen en valores ínfimos en sectores posteriores, mientras que si dejamos el testigo en sectores posteriores, además de dificultar su control, pequeños errores se traducen en mayor modificación en sector anterior, dado que estamos más cerca del centro de la rotación (Figura 7).²⁰



Un mismo valor de modificación según la distancia al centro de rotación, produce una alteración diferente

Fig. 07 Tomado de: Colombo R., Manejo clínico de la dimensión vertical. Rev. Gaceta dental. Madrid 2011

3) AUMENTO DE LA DIMENSIÓN VERTICAL

Dentro de las limitaciones de esta revisión sistemática, se puede concluir lo siguiente:

Siempre que se indica, aumento permanente de DVO de hasta 5 mm es un procedimiento seguro y sin las predecibles consecuencias de detrimento. De acuerdo con los estudios incluidos, los signos asociados y los síntomas eran autolimitados con tendencia a resolverse dentro de 2 semanas. Aumentar DVO con una forma de restauraciones fijas es preferible, ya que mejora en el paciente la función, la aceptación y la adaptación y permite la evaluación estética.²¹

Una férula removible provocó más signos y síntomas que parecen ser asociados con el aparato en lugar del aumento DVO real. Los signos y los síntomas son más prominentes con férulas acrílicas que férulas metálicas. Se necesitan estudios clínicos capaces y con heterogeneidad significativa del diseño experimental, bien controlado y diseño robusto para validar el resultado de esta revisión.²¹

4) CORONAS PREFORMADAS DE ACERO

La introducción de la corona de acero en la década de 1950 cambió significativamente el carácter de la odontología restauradora en niños, ofreciendo al odontopediatra un recurso para mantener en boca molares hasta entonces considerados irreparables, con evidente mejor resultado clínico. La literatura en los últimos treinta años es muy rica en descripciones de la técnica e indicaciones para el uso de coronas; pero hay pocos estudios científicos con respecto a los principios biomecánicos de este tipo de restauraciones.²²

La corona de acero es básicamente una forma de recubrimiento total de la corona dentaria que puede ser utilizada en un gran número de situaciones clínicas. Tiene ventajas que otras técnicas restauradoras no ofrecen: es relativamente económica y con alguna experiencia es fácilmente terminada en una sesión. Si se sigue un procedimiento cuidadoso en la preparación del molar y la adaptación de la corona, restaura la forma y función, en la dentición temporal o mixta. En la dentición permanente, la corona de acero tiene las mismas ventajas, más otras adicionales,

cuando no se considera apropiado, o factible, usar oro u otro metal para reconstrucción periférica. En estos casos resulta una alternativa razonable, aunque se le considera una restauración semipermanente, con reservas de orden estético.²²

- **INDICACIONES PARA RESTAURAR CON CORONAS DE ACERO**

Las situaciones que se enumeran a continuación contienen la mayoría de sus indicaciones:

- Restauración de piezas temporales y permanentes con caries extensa.
- Caries que afectan varias superficies dentarias especialmente en un paciente con alto riesgo de caries.
- Restauración de una pieza tratada endodónticamente, pulpotomía o pulpectomía.
- Restauración de piezas hipoplásicas, con dentinogénesis o Amelogénesis imperfecta
- Restauración de una pieza que está comprometida en un mantenedor de espacio.²²

A pesar de la evidencia de la eficacia de las coronas metálicas preformadas (PMC) para la restauración de molares primarios, pocos en general lo realizan en su práctica, posiblemente debido a la naturaleza del procedimiento clínico interventivo. Hay sin embargo, una forma novedosa de colocar coronas metálicas preformadas

que no implican colocación de anestesia local, sin la eliminación de caries y ninguna preparación del diente: la técnica Hall.²³

Un análisis retrospectivo de los registros de la práctica de un profesional general, de 1988 a 2001. La mayoría de los 978 PMCs instaladas en 259 niños, usando la técnica de Hall, se colocaron cuando había evidencia clínica de caries proximales en dentina. El método de enfoque Kaplan-Meier se utilizó para analizar los tiempos de supervivencia y la de Mantel-Haenszel test de rangos logarítmicos para la comparación entre los tipos de dientes.²³

Dentro de los resultados para todos los tipos de dientes, la probabilidad de sobrevivir tres años sin extracción o pérdida de la PMC, fue 73,4% (95% intervalo de confianza del 70.1% a 76.4%), y durante cinco años fue de 67,6% (95% intervalo de confianza del 63,3% a 71,5%). La probabilidad de sobrevivir solo sin extracción durante tres años fue del 86,0% (95% intervalo de confianza del 83,2% al 88,4%), y durante cinco años fue de 80,5% (95% intervalo de confianza del 76,5% al 83,9%).²³

Llevando a la conclusión de que la técnica de restauración Hall realizada en molares primarios con caries clínicamente en dentina, por un solo operador por el odontólogo general, tienen una tasa de éxito similar a alguna otra, técnica restauradora más convencional. La técnica requiere una evaluación adicional a través de un ensayo clínico controlado aleatorizado prospectivo antes de recomendación general de su uso.²³

En comparación con otros materiales de restauración se evaluó la eficacia del tratamiento de las coronas metálicas preformadas (PMC) frente a las restauraciones de amalgama en molares primarios a través de una revisión de la literatura y meta-análisis.²⁴

Se incluyeron los estudios si tenían comparaciones clínicas de la longevidad o la tasa de éxito de PMC frente amalgama con los datos disponibles para comparar los resultados del tratamiento. Un total de 35 artículos fueron identificados de los cuales 10 cumplieron con los criterios de inclusión. Todos menos dos eran estudios retrospectivos. El odds ratio agrupado de 0,23 (intervalo de confianza del 95% (IC), 0.190.28) favoreció el tratamiento con PMC.²⁴

La evidencia disponible sugiere resultados más favorables con PMC que las restauraciones de amalgama en molares primarios. Sin embargo, como la mayoría de los estudios incluidos fueron retrospectiva existe un mayor riesgo de sesgo. La mayor longevidad y reducción de la necesidad de tratamiento previo demostrado por PMC en comparación con las restauraciones con grupo control de amalgama con implicaciones clínicas.²⁴

Q. CONSECUENCIAS DE LA AMELOGÉNESIS IMPERFECTA EN LA OCLUSIÓN Y LAS RESTAURACIONES

En personas con amelogenesis imperfecta es frecuente observar mordidas abiertas, dentales o esqueléticas (25-35%). La etiología es desconocida pero puede deberse a la severa sensibilidad dental y la posición resultante de la lengua. Estas alteraciones del esmalte pueden causar varios problemas para el individuo como excesiva sensibilidad a los cambios térmicos, desgaste de los dientes (muchas veces llevándolo hasta nivel gingival), pérdida de la dimensión vertical, mordida abierta anterior y mordida cruzada posterior; aumentando así la falta de estética. En la mayoría de los casos se plantea la rehabilitación total con coronas completas de cerámica o metal porcelana.¹⁶

2.3. DEFINICIÓN DE TÉRMINOS

AMELOGENESIS IMPERFECTA:

Se presenta con formación anormal del esmalte o capa externa de los dientes. El esmalte está compuesto principalmente por mineral, que es formado y regulado por las proteínas en él. La amelogénesis imperfecta se debe al mal funcionamiento de las proteínas en el esmalte: ameloblastina, enamelina, tuftelina y amelogenenina.

TRASTORNOS HEREDITARIOS:

Alteración leve de la salud dada por herencia o que se adquiere por ella.

FENOTIPO:

Conjunto de las propiedades manifiestas de un organismo, sean o no hereditarias.
Grupo de individuos de aspecto semejante pero de diferente constitución genética.

MALOCLUSIÓN:

Cualquier desviación de un contacto aceptable fisiológicamente entre las arcadas dentales. Cualquier desviación de una oclusión normal.

SALUD ORAL:

Es un hábito muy importante para la salud de los dientes de la boca y del organismo en general la higiene oral constituye el medio ideal para gozar de una

buena salud oral, ya que elimina los restos de comida de la boca, favorece un buen sabor, evita el mal olor y crea una sensación de confort en la cavidad oral, mejorando también la estética y la calidad de vida de las personas.

LA CARIES DENTAL:

Es el resultado del metabolismo microbiano agregado sobre la superficie dentaria, que resulta en el tiempo una pérdida neta de mineral, siendo posible la aparición, pero no siempre, de una cavidad. Se puede decir que la caries es el desequilibrio del balance fisiológico de todos los factores y que van a determinar la composición del fluido de la placa en la superficie dental.

HIDROXIAPATITA

Formado por fosfato de calcio cristalino $(Ca_5(PO_4)_3(OH))$ mineral más duro del cuerpo humano y también presente, pero en menor densidad, en huesos, de gran pureza, que recubre la corona de los órganos dentarios.

CROMOSOMA

Estructuras que se encuentran en el centro (núcleo) de las células que transportan fragmentos largos de ADN. El ADN es el material que contiene los genes y es el pilar fundamental del cuerpo humano.

III.- CASO CLINICO

3.1 HISTORIA CLINICA

1) ANAMNESIS:

1.1. FILIACION:

- Nombre del paciente : J. S. T. M.
- Edad : 02 años y 10 meses.
- Sexo : masculino.
- Domicilio : Lima.
- Fecha y lugar de nacimiento : 03 de agosto del 2010 - Huaura
- N ° de hermanos : único
- Orden que ocupa : primero

1.2. MOTIVO DE CONSULTA: *“A mi hijo sus dientecitos y muelas le comenzó a sangrar”*

1.3. ANTECEDENTES:

1.3.1. ANTECEDENTES FISIOLÓGICOS:

- **Prenatales:** Madre refiere controles completos, presento hiperémesis gravídica del primer al tercer trimestre, no presento otro tipo de complicación. Refiere que tomo vitaminas.
- **Natales:** Producto de 1era gestación, parto distócico, nacido pre termino 7 meses y medio, peso al nacer 2,800 kg, lloro al nacer, no presento anomalías.
- **Post natales:**
 - Alimentación: Lactancia artificial los 4 primeros meses, después continuo con lactancia materna hasta los 2 años y 10 meses.

- Hábitos:
 - Lactancia artificial nocturna durante los primeros 2 años y 10 meses aproximadamente.
 - Interposición lingual
- Vacunas: completas.
- Desarrollo psicomotor: hablo a los 8 meses, gateó, camino al año, no evidencia déficit psicomotor.

1.3.2 ANTECEDENTES PATOLOGICOS: Presentó:

- Amelogénesis Imperfecta hipoplásica.

1.3.3 ANTECEDENTES MEDICOS:

- Medicaciones: niega RAM
- Hospitalizaciones: no refiere
- Cirugías: no refiere

1.3.4 ANTECEDENTES ESTOMATOLOGICOS:

- Tratamientos: Aplicación de flúor barniz hace 2 meses.
- Medicación: Se le receto amoxicilina + ac. clavulánico por presentar absceso periodontal crónico.

1.3.5 ANTECEDENTES FAMILIARES:

- **Padre:** 25 años refiere asma y TBC anterior tratada.
- **Madre:** 20 años refiere Amelogénesis Imperfecta.
- **Bisabuelo, abuela, Tio, Tias, primo materno** presentan amelogénesis imperfecta.

1.3.6 ANTECEDENTES SOCIOECONOMICOS:

- Estrato social: bajo.
- Casa: de ladrillo, con servicios básicos (agua, luz, desagüe).

1.4 ENFERMEDAD ACTUAL:

1.4.1 Tiempo de la enfermedad: 2 años y 10 meses aproximadamente (enfermedad genética)

1.4.2 Forma de inicio: forma progresiva.

1.4.3 Signos y síntomas: sensibilidad a cambios térmicos, sangrado gingival, halitosis, dolor dental y fractura de la estructura coronaria.

1.4.4 Curso: continuo.

2. EXAMEN CLINICO:

2.1 EXAMEN CLINICO GENERAL:

- Peso : 13 kg.
- Talla : 85 cm
- Temperatura : 37 °C
- Ectoscopía : AREN, ABEG, ABEH.
- Piel y anexos :Trigueña, suave, hidrata y tibia
- T.C.S.C : bien distribuido.
- Linfáticos : no palpables, no presentan dolor
- Locomoción : coordinado

2.2 EXAMEN PSIQUICO ELEMENTAL:

PADRES:

- Padres motivados : SI
- Padres ansiosos : SI

- **Padres sobreprotectores** : **SI**
- Padres autoritarios :NO
- Padres manipuladores :NO
- Padres indiferentes :NO

NIÑO:

- Clasificación según Frankl:
 - Grado 1: definitivamente negativo :NO
 - Grado 2: negativo** :**SI**
 - Grado 3: positivo :NO
 - Grado 4: definitivamente positiva :NO

2.3 EXAMEN CLINICO REGIONAL:

2.3.1 EXTRAORAL:

- Forma de cráneo : Mesocéfalo.
- Forma de cara : Mesofacial.
- Simetría facial : Simétrico.
- Músculos faciales : Incompetencia labial.
- ATM : Normal
- Perfil antero posterior : Convexo.
- Perfil vertical : Normodivergente.
- Fonación : Dificultad en pronunciación “r”, “s”, “v”, “t”.
- Deglución : Típica.
- Hábitos : lactancia nocturna e interposición lingual
- Respiración : Mixta.

2.3.2 INTRAORAL:

Tejidos blandos:

- Labios : Color rosado, delgado, simétrico, incompetentes
- Vestíbulo : Sin alteración aparente.
- Frenillos : Inserción media.
- Lengua : Sin presencia de saburra
- Piso de boca : Vascularizado, carúnculas permeables.
- Paladar duro : Ojival, rugas palatinas prominentes
- Paladar blando : Móvil e irrigado.
- Orofaringe : Úvula, móvil y céntrica.
- Encía libre : Edematosa, eritematosa y sangrante
- Encía adherida : Trayecto fistuloso y edema a nivel de pza 7.1 , 7.5
- Saliva : Traslucida, fluida, mucosa

Tejidos duros:

- Tipo de dentición : Dentición decidua.
- Anomalías dentarias : Amelogénesis imperfecta hipoplásica

Arcos dentarios:

- Superior:
 - Forma : Ovoide.
 - Tipo : Baume I.
- Inferior:
 - Forma : Ovoide
 - Tipo : Baume I.

Oclusión:

Relaciones intermaxilares:

- Plano terminal derecho : No registrable.
- Plano terminal izquierdo : No registrable.
- Relación canina derecho : No registrable.
- Relación canina izquierdo : No registrable.
- Overjet : No registrable.
- Overbite : No registrable.
- Línea media : Conservada.

Higiene : Mala.

Saliva:

- Seroso : No presenta.
- Mucoso : Presenta.

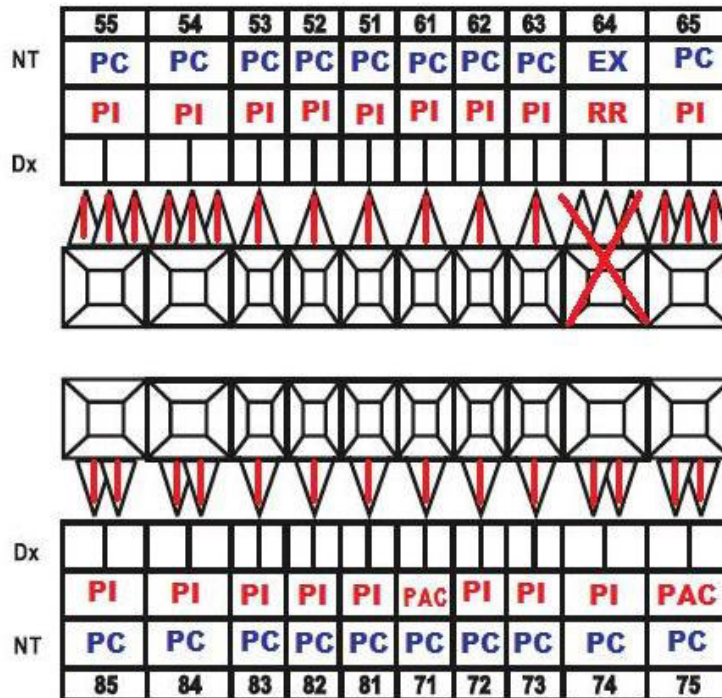
2.4 ODONTOGRAMA:

ICDAS II
Código de restauración y diente ausente

- 0. No restaurado ni sellado.
- 1. Sellante parcial.
- 2. Sellante completo.
- 3. Restauración color diente.
- 4. Restauración con amalgama.
- 5. Corono inoxidable.
- 6. Corona, casilla, inlay-onlay de porcelana.
- 7. Restauración perdida o fracturada.
- 8. Restauración temporal (Lonómero vítreo, IRM)
- 92. Pónico realizado por pérdida dental por otras causas.
- 93. Pónico realizado por pérdida dental por caries.
- 96. Superficie de los dientes que no pueden ser examinadas. Superficies excluidas.
- 97. Diente ausente, extraído por caries.
- 98. Diente ausente por otras razones.
- 99. No erupcionado.

ERUPCIÓN

ERUPCIÓN



ICDAS II

Código de caries de esmalte y dentina

- 0. Sano
- 1. Mancha blanca / marrón en esmalte seco.
- 2. Mancha blanca / marrón en esmalte húmedo.
- 3. Microcavidad en esmalte seco < 0.5mm.
- 4. Sombra oscura de dentina vista a través del esmalte húmedo con o sin microcavidad.
- 5. Exposición de dentina en cavidad >0.5 mm hasta la mitad de la superficie dental en seco.
- 6. Exposición de dentina en cavidad mayor a la mitad de la superficie dental.

Desde código 5 y 6:

- PR: Pulpitis reversible
- PI: Pulpitis Irreversible
- NP: Necrosis Pulpar
- PAA: Periodontitis apical aguda
- PAC: Periodontitis apical crónica
- / Fractura (rojo)
- RR: Remanente Radicular (rojo)
- M: Movilidad
- ⬇ Invasión, Extrusión
- ⊕ Supernumerario
- ⊖ Diente ausente (rojo)
- ⚡ Diente en erupción

3. DIAGNOSTICO PRESUNTIVO:

3.1.-Estado General: paciente de 2 años y 10 meses de edad, de sexo masculino presenta amelogénesis imperfecta hipoplásica

3.2.-Estado estomatológico:

- De tejidos blandos:
 - Gingivitis generalizada asociada a placa bacteriana.
- Tejidos duros:
 - Pulpitis irreversible : 55,54,53,52,51,61,62,63,65,74,
73,72, 81, 82, 83, 84, 85
 - Periodontitis apical crónica :75,71
 - Remanente radicular :64
- Oclusión:
 - Maloclusión clase II.
 - Mordida abierta anterior por ausencia de piezas dentarias.
- Conducta:
 - Según Frankl : Tipo 2, negativo.

4. EXAMENES COMPLEMENTARIOS:

4.1. Análisis Fotográfico:

4.1.1 Fotografía frontal:

- Análisis de línea media.
- Análisis de tercios.
- Análisis de los quintos.

4.1.2 Fotografía de perfil:

- Análisis de los tercios
- Análisis del tercio inferior
- Análisis de la línea E
- Análisis del perfil antero posterior
- Análisis del perfil vertical

4.1.3 Fotografías intraorales

- Fotografía oclusal superior
- Fotografía oclusal inferior

4.2. Análisis radiográfico

- Radiografía periapical.
- Radiografía panorámica.

4.1 ANALISIS FOTOGRÁFICO

4.1.1 FOTOGRAFÍA FRONTAL

4.1.1.1 LINEA MEDIA:




Fig. N° 08 Fotografía frontal

| LADO | VALORES NORMALES | INTERPRETACION | OBSERVACION | CONCLUSION |
|-----------|------------------|--------------------|--|--|
| Derecha | $\frac{1}{2}$ | $<1/2 =$ asimetría | En asimetrías la diferencia dimensional entre lado derecho e izquierdo de la cara, cuando es menos de 3 % no se percibe al ojo del observador. | Paciente presenta simetría facial bilateral. Incompetencia labial e interposición lingual |
| Izquierda | $\frac{1}{2}$ | $>1/2 =$ asimetría | | |

4.1.1.2. ANALISIS DE TERCIOS:

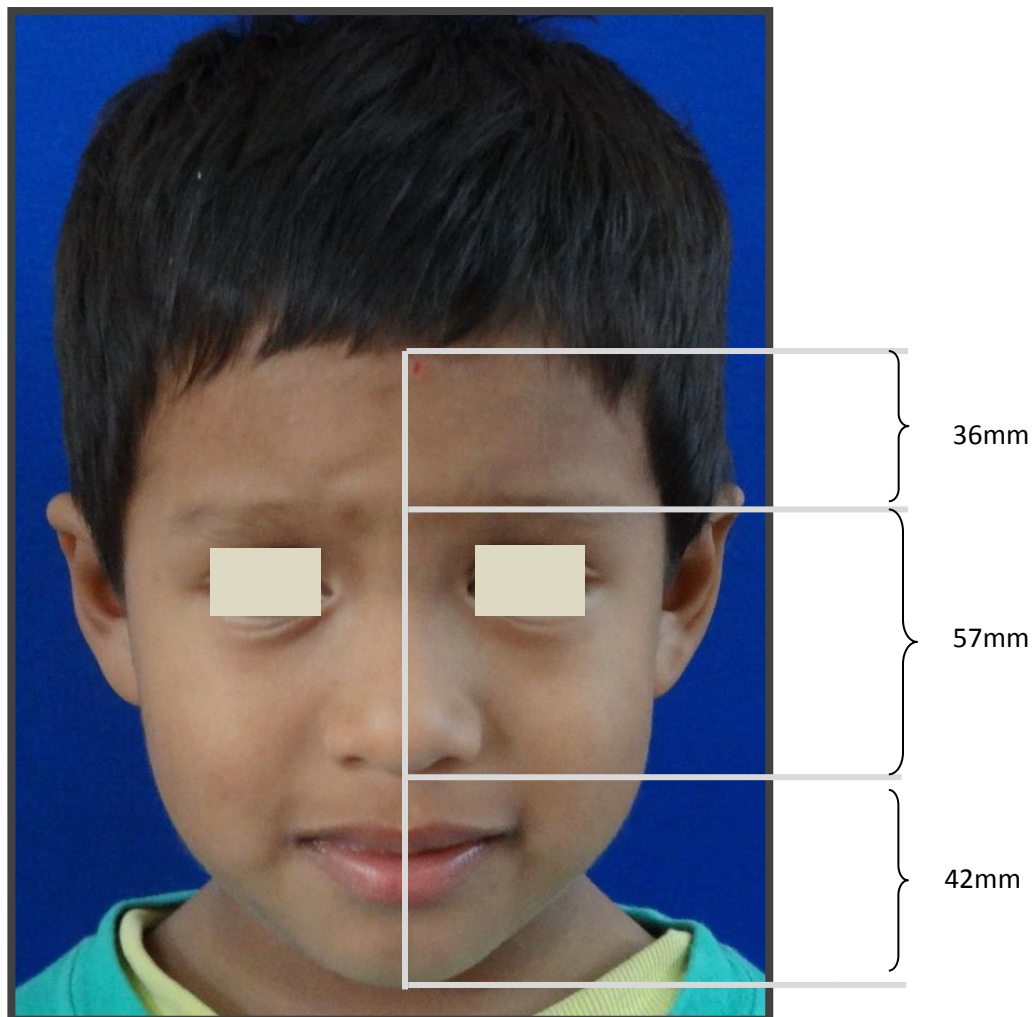


Fig. N° 09 Análisis de tercios

| VALORES REFERENCIALES | | INTERPRETACION | CONCLUSION |
|-----------------------|-----|---|---|
| Tr - G | 1/3 | Tercios iguales = simetría de tercios verticales faciales Tercios desiguales= asimetría de tercios verticales faciales | Asimetría de tercios verticales faciales. Disminución del tercio inferior con referencia al tercio medio |
| G- Sn | 1/3 | | |
| Sn-Me | 1/3 | | |

4.1.1.3 ANALISIS DE QUINTOS:

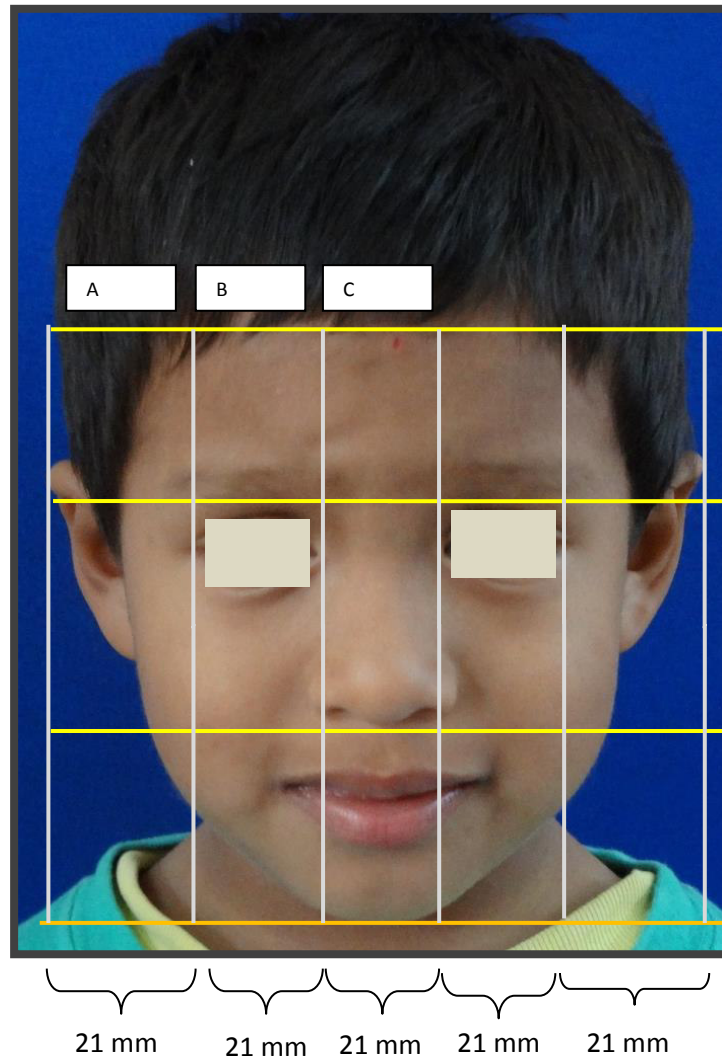


Fig. N° 10 Análisis de Quintos

| REFERENCIAS | VALORES NORMALES | INTERPRETACION | CONCLUSION |
|--------------------------------------|------------------|--|---|
| Distancia intercantal externa (A) | 1/5 externo | Quintos proporcionados presenta simetría. Quintos desproporcionados presenta asimetría. | Se encuentra proporción en los segmentos de quintos transversales. Existe aparente proporción entre ancho nasal y la distancia ocular intercantal. |
| Distancia intercantal intermedia (B) | 1/5 Intermedio | | |
| Distancia intercantal Interna (C) | 1/5 interno | | |

4.1.2 FOTOGRAFIA DE PERFIL

4.1.2.1 ANÁLISIS DE TERCIOS

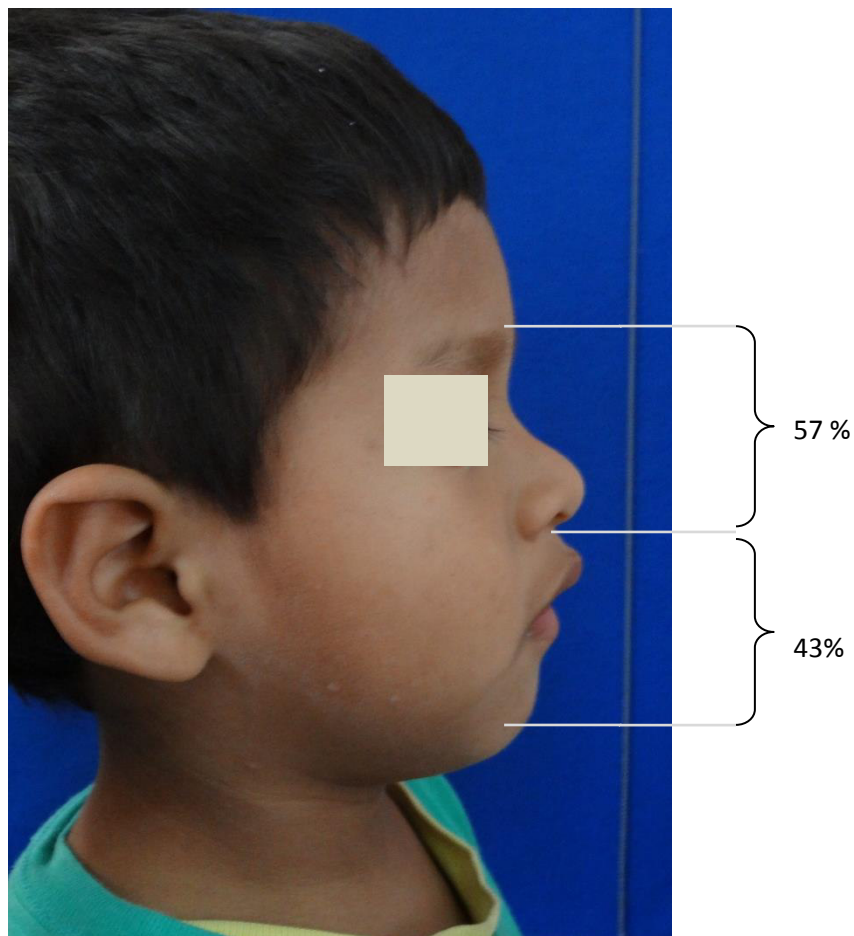


Fig. N° 11 Análisis de tercios

| VALORES NORMALES | INTERPRETACION | CONCLUSION |
|-------------------------|---|---|
| Tercio medio 43% | < 43% tercio medio disminuido. > 43% tercio medio aumentado | Tercio inferior disminuido con respecto al tercio medio |
| Tercio inferior 57% | >57% tercio inferior aumentado. < 57% tercio inferior disminuido | |

4.1.2.2 FOTOGRAFIA DEL TERCIO INFERIOR

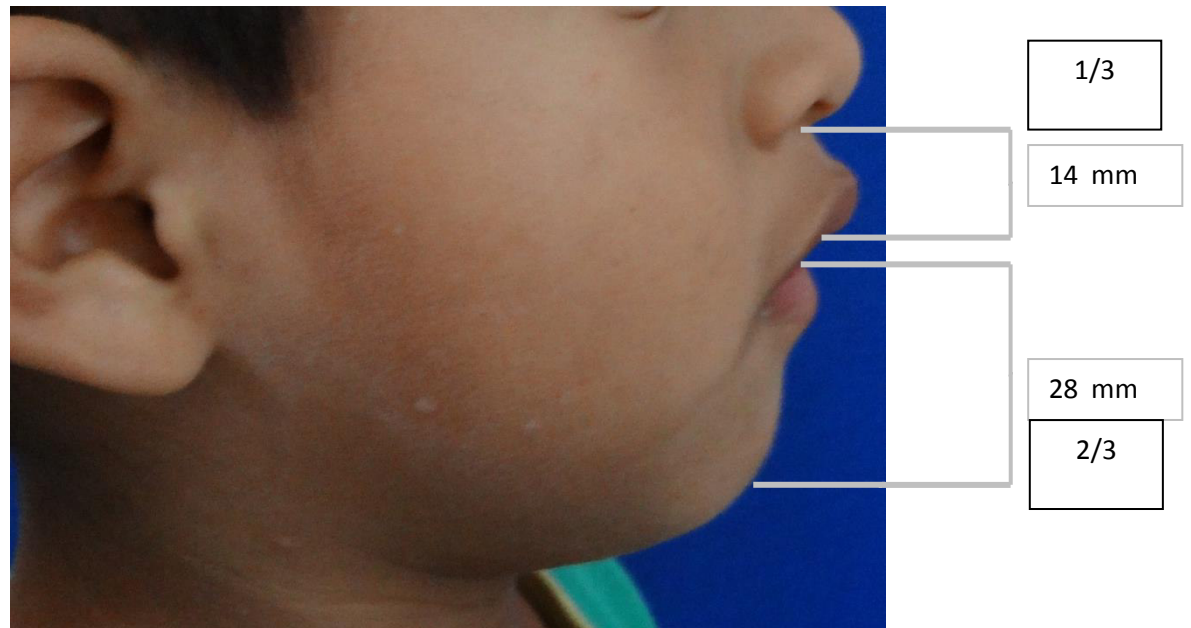

Fig. N° 12 Análisis de tercio inferior

| VALORES NORMALES | INTERPRETACION | CONCLUSION |
|--|---|--|
| Labio superior= 1/3 Mas.= 22+/-2mm Fem.= 20+/- 2mm | <1/3 labio corto | Proporción del labio superior e inferior relación de 1:2 |
| Labio inferior= 2/3 Mas.= 44+/- 2mm Fem.= 40+/-2mm | >2/3 aumento de longitud del labio inferior | |

4.1.2.3 LINEA E

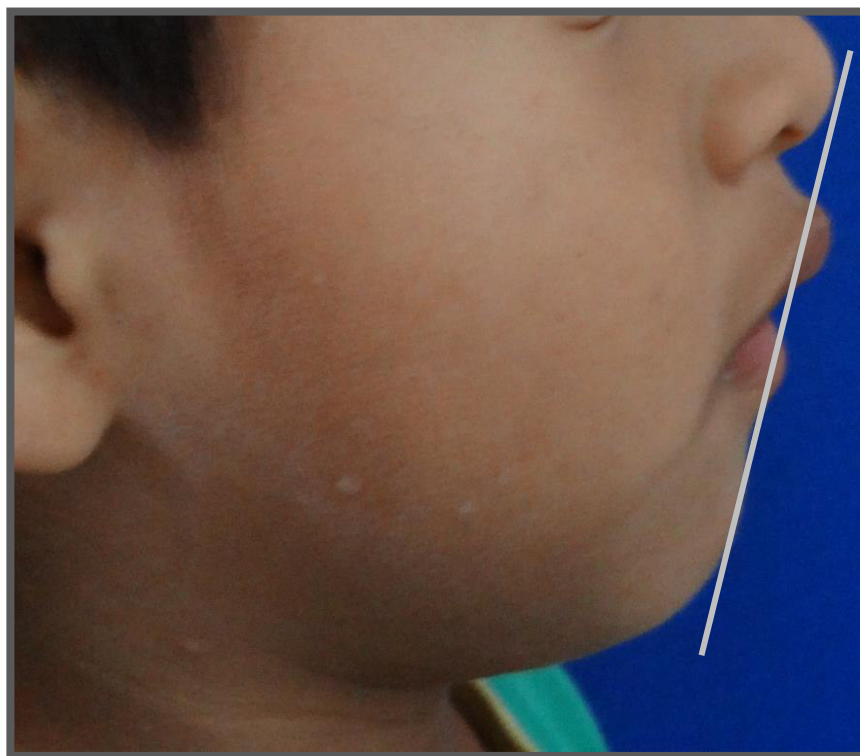

Fig. N° 13 Análisis de Línea E de Rickets

| VALORES NORMALES | INTERPRETACION | CONCLUSION |
|---|---|--------------------------------------|
| Labio superior= - 4 +/- 2mm detrás de línea | Valores mayores protrusión valores menores retrusión | Paciente presenta Biprotusión labial |
| Labio inferior= -2 +/- 2mm detrás de línea | | |

4.1.2.4 PERFIL ANTERO POSTERIOR

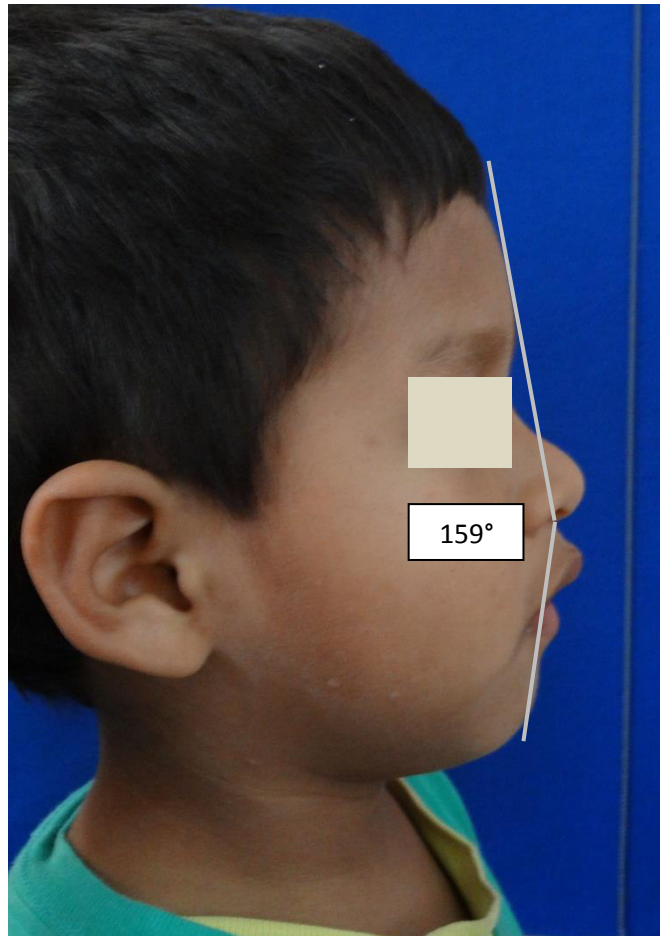


Fig. N° 14 Convexidad facial

| VALORES NORMALES | INTERPRETACION | CONCLUSION |
|------------------|------------------------------|--|
| < 165° | Convexo =clase II | <ul style="list-style-type: none"> • Paciente con perfil facial convexo • Patrón clase II. |
| 165°- 175° | Ligeramente convexo =clase I | |
| >165° | Cóncavo= clase III | |

4.1.2.5. PERFIL VERTICAL

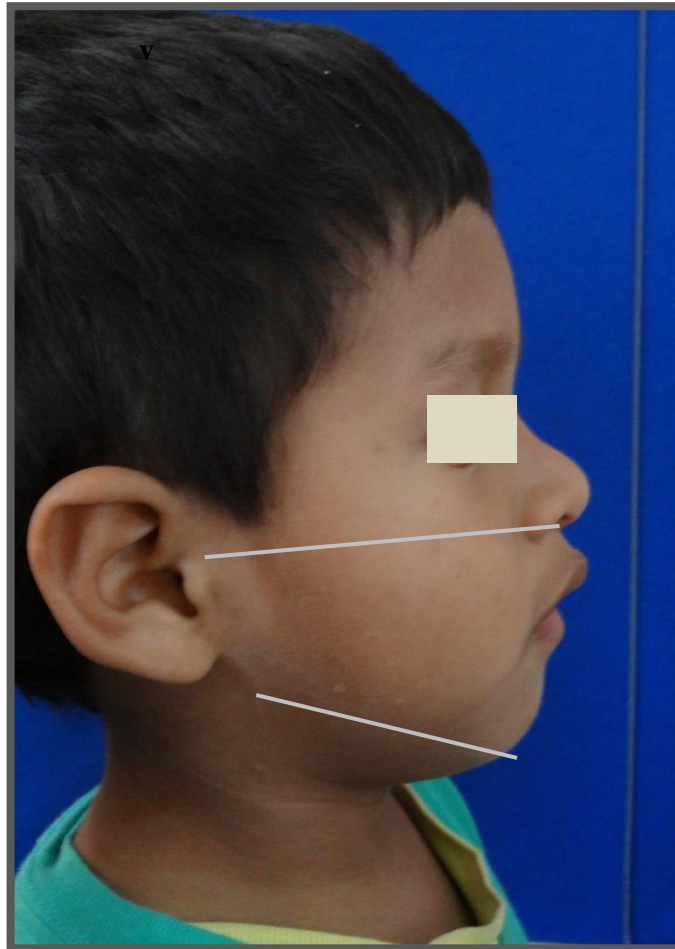


Fig. N° 15 Perfil vertical

| VALORES NORMALES | INTERPRETACION | CONCLUSION |
|---|-----------------|---|
| Unión de planos ligeramente por detrás de la oreja | Normodivergente | Paciente Hipodivergente Paciente presenta crecimiento mandibular antihorario |
| Unión de planos por delante de la oreja | Hipodivergente | |
| Unión de planos por detrás de la oreja o no se une. | Hiperdivergente | |

FOTOGRAFÍAS INTRAORALES

4.1.2.6.FOTOGRAFÍA FRONTAL

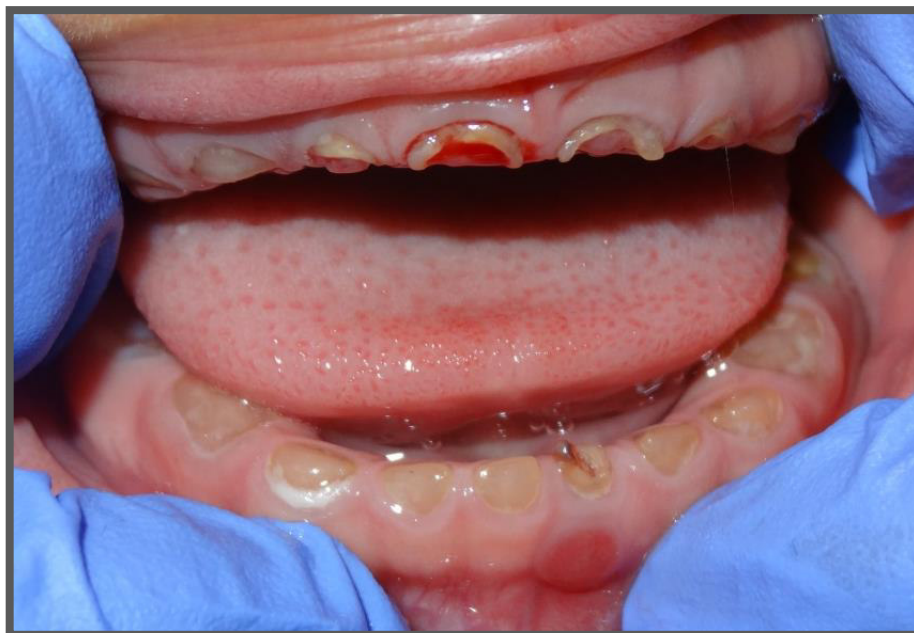

Fig. N° 16 Frontal Intraoral

| HALLAZGO | CONCLUSIONES |
|---|--|
| <ul style="list-style-type: none"> TEJIDOS BLANDOS: Encía adherida edematosa y encía libre eritematosa, sangrante. Zona eritematosa, fluctuante en encia adherida a nivel apical de pza 64,75,71 | <p>Gingivitis generalizada asociada a placa bacteriana</p> <p>Fistula a nivel apical pza 64,75, 71 por absceso periapical crónico</p> |
| <ul style="list-style-type: none"> TEJIDO DUROS: Se observa dentición decidua. Destrucción coronal extensa | <p>Dentición decidua.</p> <p>Hipoplasia dental asociado a enfermedad genética</p> |
| <ul style="list-style-type: none"> OCLUSION: Arcada superior e inferior presencia de diastemas. | <p>Baume : tipo I</p> <p>Relación molar y canina no registrables</p> <p>Over bite: no registrable</p> <p>Over jet: no registrable</p> <p>Relaciones dentales no registrables</p> |

4.1.2.7.FOTOGRAFÍA OCLUSAL SUPERIOR

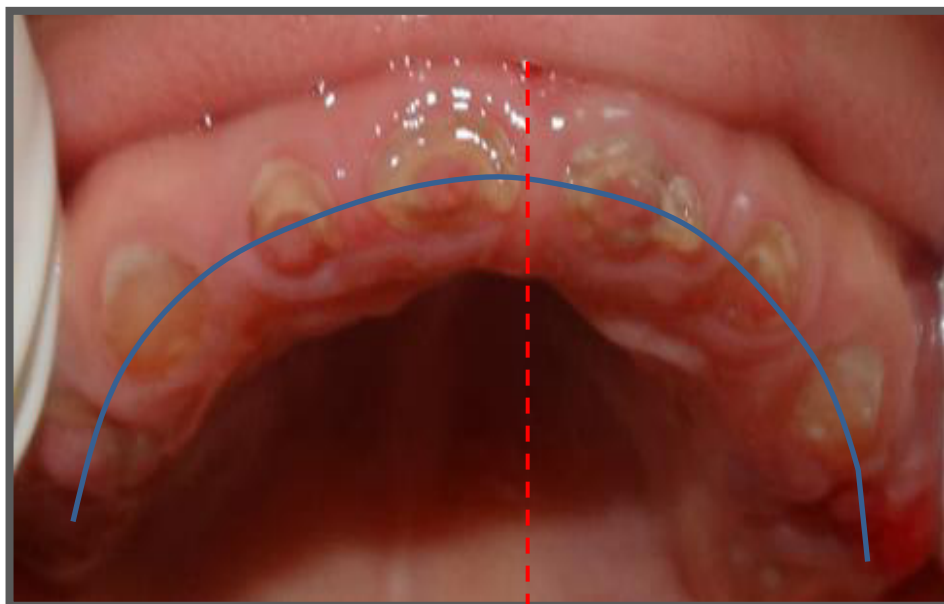


Fig. N° 17 Arco Superior

| | REFERENCIA | CONCLUSIONES |
|-----------------------------|---|---|
| Simetría: | <ul style="list-style-type: none"> • Simétrico. • Asimétrico. | <ul style="list-style-type: none"> • Simétrico. |
| Forma de arco | <ul style="list-style-type: none"> • Cuadrangular • Ovoide • Triangular | <ul style="list-style-type: none"> • Arco ovoide |
| Numero de dientes | <ul style="list-style-type: none"> • Primaria: 10 • Secundaria: 0 | <ul style="list-style-type: none"> • Dentición primaria |
| Tipo de dentición: | <ul style="list-style-type: none"> • Baume I • Baume II | <ul style="list-style-type: none"> • Baume I , espaciada |
| Anomalías dentarias: | <ul style="list-style-type: none"> • Hipomineralización • Hipoplasia • Dientes de hutchinson • Dientes fusionados , geminados | <ul style="list-style-type: none"> • Hipoplasia dental generalizada asociada a enfermedad genética |

4.1.2.8.FOTOGRAFÍA OCLUSAL INFERIOR:

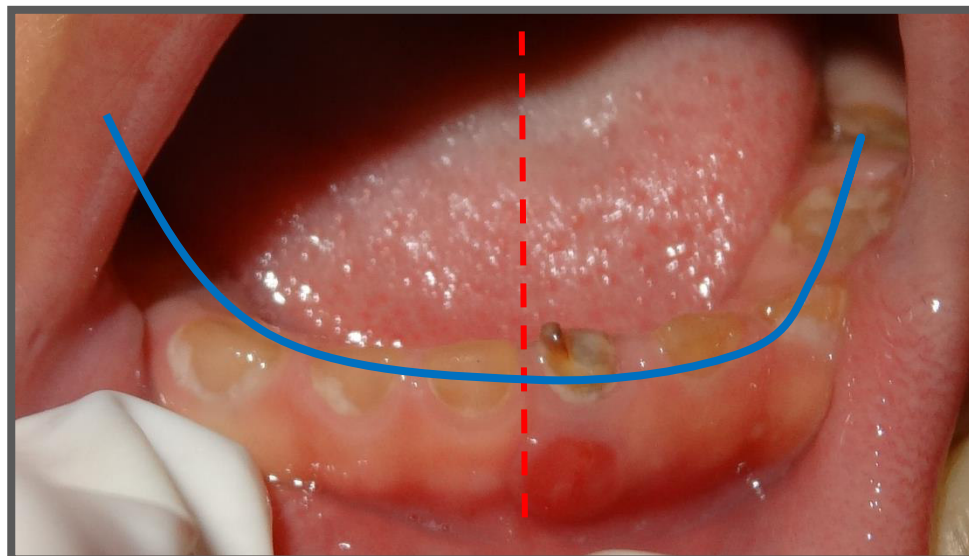


Fig. N° 18 Arcada Inferior

| | REFERENCIAS | CONCLUSIONES |
|-----------------------------|---|---|
| Simetría: | <ul style="list-style-type: none"> • Simétrico. • Asimétrico. | <ul style="list-style-type: none"> • Simétrico |
| Forma de arco | <ul style="list-style-type: none"> • Cuadrangular • Ovoide • Triangular | <ul style="list-style-type: none"> • Arco ovoide |
| Numero de dientes | <ul style="list-style-type: none"> • Primaria: 10 • Secundaria: 0 | <ul style="list-style-type: none"> • Dentición primaria. |
| Tipo de dentición: | <ul style="list-style-type: none"> • Baume I • Baume II | <ul style="list-style-type: none"> • Baume I , espaciada |
| Anomalías dentarias: | <ul style="list-style-type: none"> • Hipomineralización • Hipoplasia • Dientes de hutchinson • Dientes fusionados , geminados | <ul style="list-style-type: none"> • Hipoplasia dental generalizada asociada a enfermedad genética |

4.2. ANÁLISIS RADIOGRAFICO

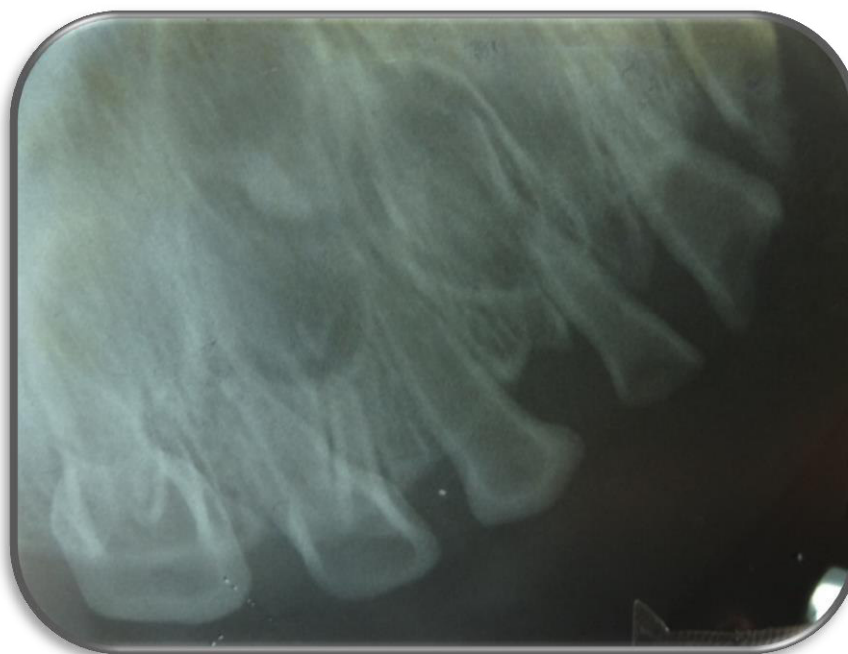


Fig. N° 19 Radiografía Periapical Piezas 55, 54

| | ¿QUE SE OBSERVA? | ¿DONDE? | ¿QUE PROFUNDIDAD? | ¿CUANTO REABSORCION RADICULAR? | ¿A QUE ES COMPATIBLE? | ¿QUE ES POSIBLE REALIZAR? |
|-------------------------|--|-----------------------------|---|-------------------------------------|---|---|
| VALORES NORMALES | Radiolúcida: IRL Radiopaca: IRO | Mesial Distal Oclusal | Próximo A Pulpa: PAP Aparente Compromiso Pulpar: ACP Evidente Compromiso Pulpar: ECP Ensanchamiento del espacio periodontal: EEP Perdida de hueso: PCHA | Raíz completa 1/3 2/3 +2/3 | Caries de Esmalte. Caries de Dentina. Pulpitis Reversible Pulpitis Irreversible Necrosis pulpar PAA PAC | RPI RPD Resina simple. Resina compuesta. Pulpectomia. Pulpectomia. Apicogénesis. Apicoformación. RevascularizacionE xodoncia |
| PIEZA 55 | IRL | Oclusal | ACP | Raíz completa | Pulpitis Irreversible. | Pulpectomia. |
| PIEZA 54 | IRL | Oclusal | ACP | Raíz completa | Pulpitis Irreversible. | Pulpectomia. |
| INTERPRETACIÓN | <ul style="list-style-type: none"> • Ausencia de esmalte dental • Falta de contraste en la radiodensidad de esmalte y dentina. • Tejido mineralizado disminuido y delgado. • Evidencia cámara pulpar agrandada y ensanchada. • Perdida de cúspides dentales y aspecto cuadrado de la corona | | | | | |

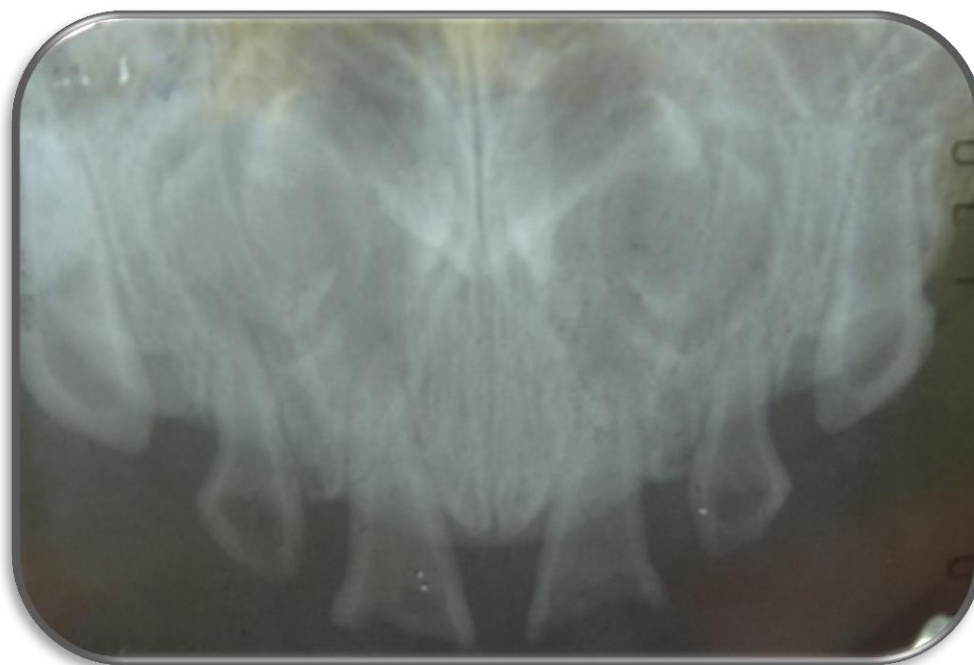


Fig. N° 20 Radiografía Periapical de Pieza 53, 52, 51, 61, 62, 63.

| | ¿QUE SE OBSERVA? | ¿DONDE? | ¿QUE PROFUNDIDAD ? | ¿CUANTO REABSORCION RADICULAR? | ¿A QUE ES COMPATIBLE? | ¿QUE ES POSIBLE REALIZAR? |
|-------------------------|--|-----------------------------|--|-------------------------------------|---|--|
| VALORES NORMALES | Radiolúcida: IRL Radiopaca: IRO | Mesial Distal Oclusal | Próximo A Pulpa: PAP Aparente Compromiso Pulpar: ACP Evidente Compromiso Pulpar: ECP Ensanchamiento del espacio periodontal: EEP Perdida de hueso: PCHA | Raíz completa 1/3 2/3 +2/3 | Caries de Esmalte. Caries de Dentina. Pulpitis Reversible Pulpitis Irreversible Necrosis pulpar PAA PAC | RPI RPD Resina simple. Resina compuesta. Pulpotomía. Pulpectomía. Apicogénesis. Apicoformación. Revascularización Exodoncia |
| PIEZA 53 | IRL | Oclusal | PAP | Raíz completa | Pulpitis Irreversible | Pulpectomía. |
| PIEZA 52 | IRL | Oclusal | ACP | Raíz completa | Pulpitis Irreversible | Pulpectomía. |
| PIEZA 51 | IRL | Oclusal | ECP | Raíz completa | Necrosis Pulpar | Pulpectomía. |
| PIEZA 61 | IRL | Oclusal | ECP | Raíz completa | Necrosis Pulpar | Pulpectomía. |
| PIEZA 62 | IRL | Oclusal | ACP | Raíz completa | Pulpitis Irreversible | Pulpectomía. |
| PIEZA 63 | IRL | Oclusal | PAP | Raíz completa | Pulpitis Irreversible | Pulpectomía. |
| INTERPRETACIÓN | <ul style="list-style-type: none"> • Ausencia de esmalte dental • Falta de contraste en la radiodensidad de esmalte y dentina. • Tejido mineralizado disminuido y delgado. • Evidencia cámara pulpar agrandada y ensanchada. • Perdida de cúspides dentales y aspecto cuadrado de la corona | | | | | |

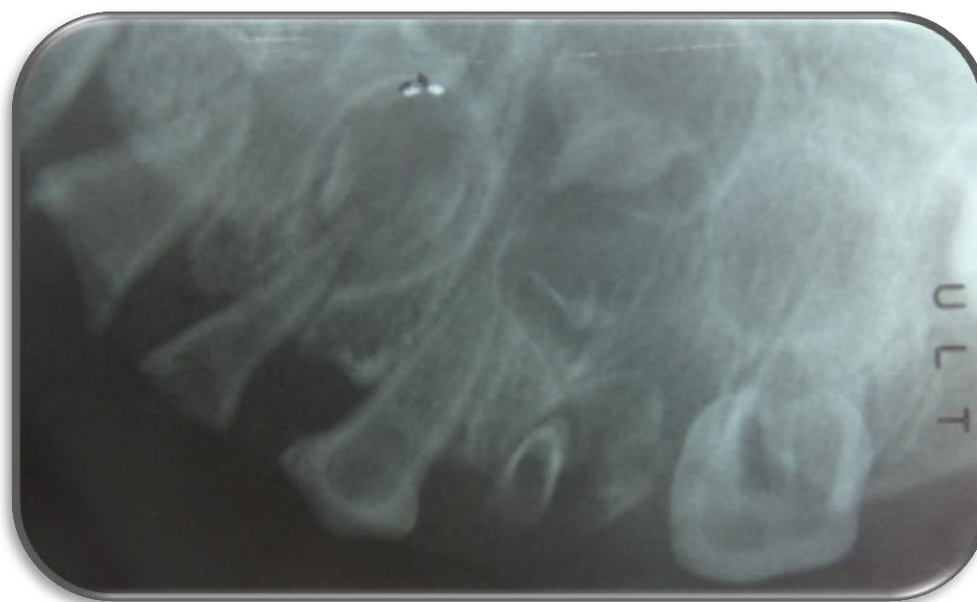


Fig. N° 21 Radiografía Periapical de Pieza 64. 65

| | ¿QUE SE OBSERVA? | ¿DONDE ? | ¿QUE PROFUNDIDAD ? | ¿CUANTO REABSORCION RADICULAR? | ¿A QUE ES COMPATIBLE? | ¿QUE ES POSIBLE REALIZAR? |
|-------------------------|--|--|--|---|---|--|
| VALORES NORMALES | Radiolúcida: IRL Radiopaca: IRO | Mesial Distal Oclusal | Próximo A Pulpa: PAP Aparente Compromiso Pulpar: ACP Evidente Compromiso Pulpar: ECP Ensanchamiento del espacio periodontal: EEP Pérdida de hueso: PCHA | Raíz completa 1/3 2/3 +2/3 | Caries de Esmalte. Caries de Dentina. Pulpitis Reversible Pulpitis Irreversible Necrosis pulpar PAA PAC | RPI RPD Resina simple. Resina compuesta. Pulpotomía. Pulpectomía. Apicogénesis. Revascularización Exodoncia |
| PIEZA 64 | IRL- IRO | Oclusal | EEP | 2/3 de reabsorción. | Remanente Radicular | Exodoncia |
| PIEZA 65 | IRL | Oclusal | ACP | Raíz completa | Pulpitis Irreversible | Pulpectomía. |
| INTERPRETACIÓN | | <ul style="list-style-type: none"> • Ausencia de esmalte dental • Falta de contraste en la radiodensidad de esmalte y dentina. • Tejido mineralizado disminuido y delgado. • Evidencia cámara pulpar agrandada y ensanchada. • Pérdida de cúspides dentales y aspecto cuadrado de la corona | | | | |

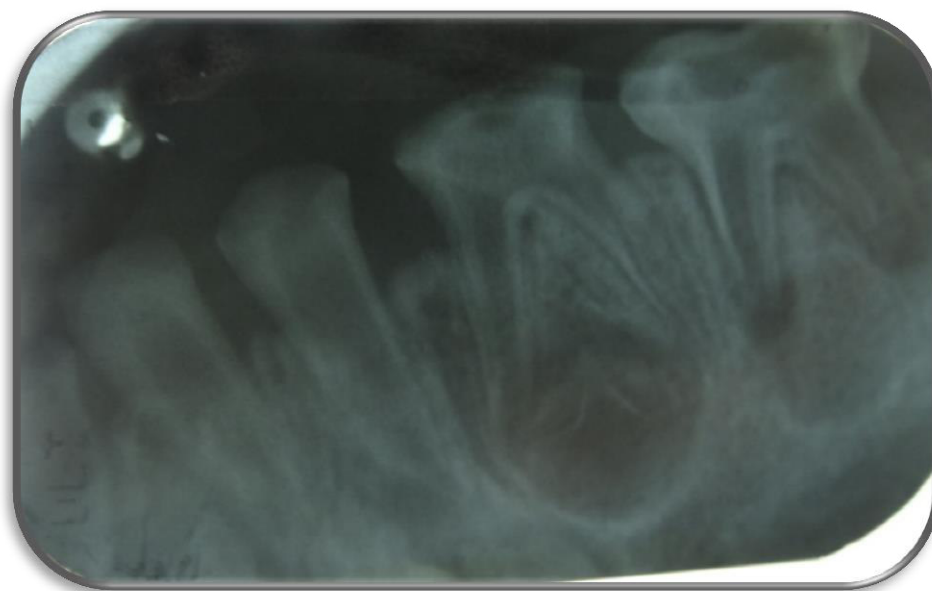


Fig. N° 22 Radiografía Periapical Piezas 75 Y 74.

| | ¿QUE SE OBSERVA? | ¿DONDE? | ¿QUE PROFUNDIDAD? | ¿CUANTO REABSORCION RADICULAR? | ¿A QUE ES COMPATIBLE? | ¿QUE ES POSIBLE REALIZAR? |
|-------------------------|--|--|--|-------------------------------------|---|--|
| VALORES NORMALES | Radiolúcida: IRL Radiopaca: IRO | Mesial Distal Oclusal | Próximo A Pulpa: PAP Aparente Compromiso Pulpar: ACP Evidente Compromiso Pulpar: ECP Ensanchamiento del espacio periodontal: EEP Perdida de hueso: PCHA | Raíz completa 1/3 2/3 +2/3 | Caries de Esmalte. Caries de Dentina. Pulpitis Reversible Pulpitis Irreversible Necrosis pulpar PAA PAC | RPI RPD Resina simple. Resina compuesta. Pulpectomia. Pulpectomia. Apicogénesis. Apicoformación. Revascularizacion Exodoncia. |
| PIEZA 72 | IRL | Oclusal | ACP | Raíz completa | Pulpitis Irreversible | Pulpectomia. |
| PIEZA 73 | IRL | Oclusal | ACP | Raíz completa | Pulpitis Irreversible | Pulpectomia. |
| PIEZA 74 | IRL | Oclusal | ACP | Raíz completa | Pulpitis Irreversible | Pulpectomia. |
| PIEZA 75 | IRL | Oclusal Apical | PCHA | 1/3 reabsorción | PAC | Pulpectomia. |
| INTERPRETACIÓN | | <ul style="list-style-type: none"> • Ausencia de esmalte dental • Falta de contraste en la radiodensidad de esmalte y dentina. • Tejido mineralizado disminuido y delgado. • Evidencia cámara pulpar agrandada y ensanchada. • Perdida de cúspides dentales y aspecto cuadrado de la corona | | | | |

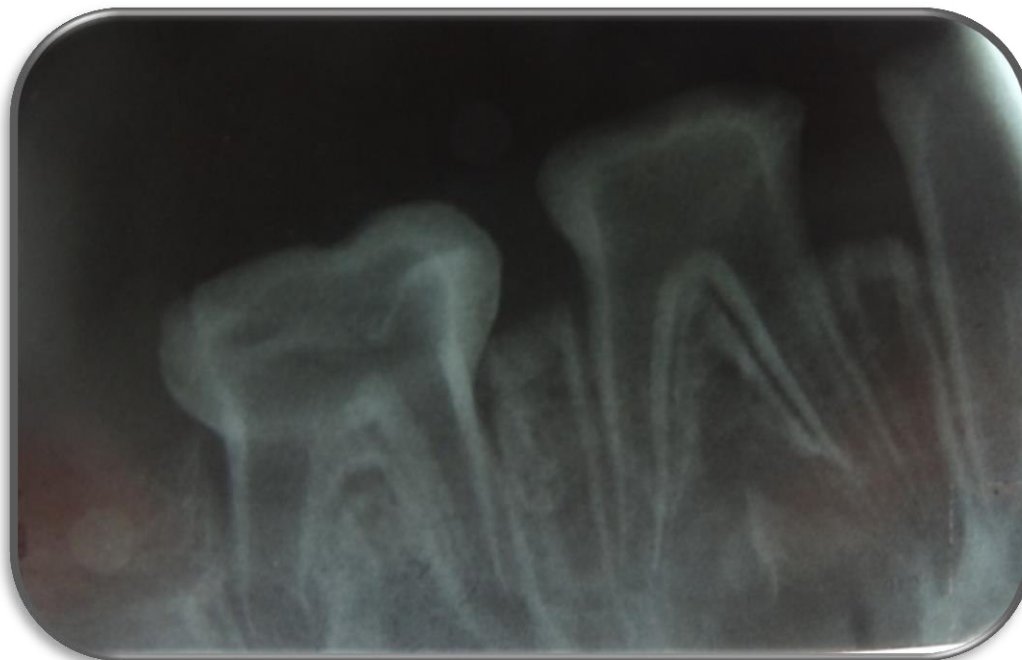


Fig. N° 23 Radiografía Periapical Piezas 83, 84 85,

| | ¿QUE SE OBSERVA? | ¿DONDE? | ¿QUE PROFUNDIDAD? | ¿CUANTO REABSORCION RADICULAR? | ¿A QUE ES COMPATIBLE? | ¿QUE ES POSIBLE REALIZAR? |
|-------------------------|--|-----------------------------|--|---|--|---|
| VALORES NORMALES | Radiolúcida: IRL Radiopaca: IRO | Mesial Distal Oclusal | Próximo A Pulpa: PAP Aparente Compromiso Pulpar: ACP Evidente Compromiso Pulpar: ECP Ensanchamiento del espacio periodontal: EEP Pérdida de hueso: PCHA | Raíz completa 1/3 2/3 +2/3 | Caries de Esmalte. Caries de Dentina. Pulpitis Reversible Pulpitis Irreversible Necrosis pulpar PAA PAC | RPI RPD Resina simple. Resina compuesta. Pulpotomia. Pulpectomia. Apicogénesis. Apicoformación. Revascularización Exodoncia. |
| PIEZA 83 | IRL | Oclusal | ACP | Raíz completa | Pulpitis Irreversible | Pulpectomia. |
| PIEZA 84 | IRL | Oclusal | ACP | Raíz completa | Pulpitis Irreversible | Pulpectomia. |
| PIEZA 85 | IRL | Oclusal | ACP | Raíz completa | Pulpitis Irreversible | Pulpectomia. |
| INTERPRETACIÓN | <ul style="list-style-type: none"> • Ausencia de esmalte dental • Falta de contraste en la radiodensidad de esmalte y dentina. • Tejido mineralizado disminuido y delgado. • Evidencia cámara pulpar agrandada y ensanchada. • Pérdida de cúspides dentales y aspecto cuadrado de la corona | | | | | |

RADIOGRAFIA PANORAMICA

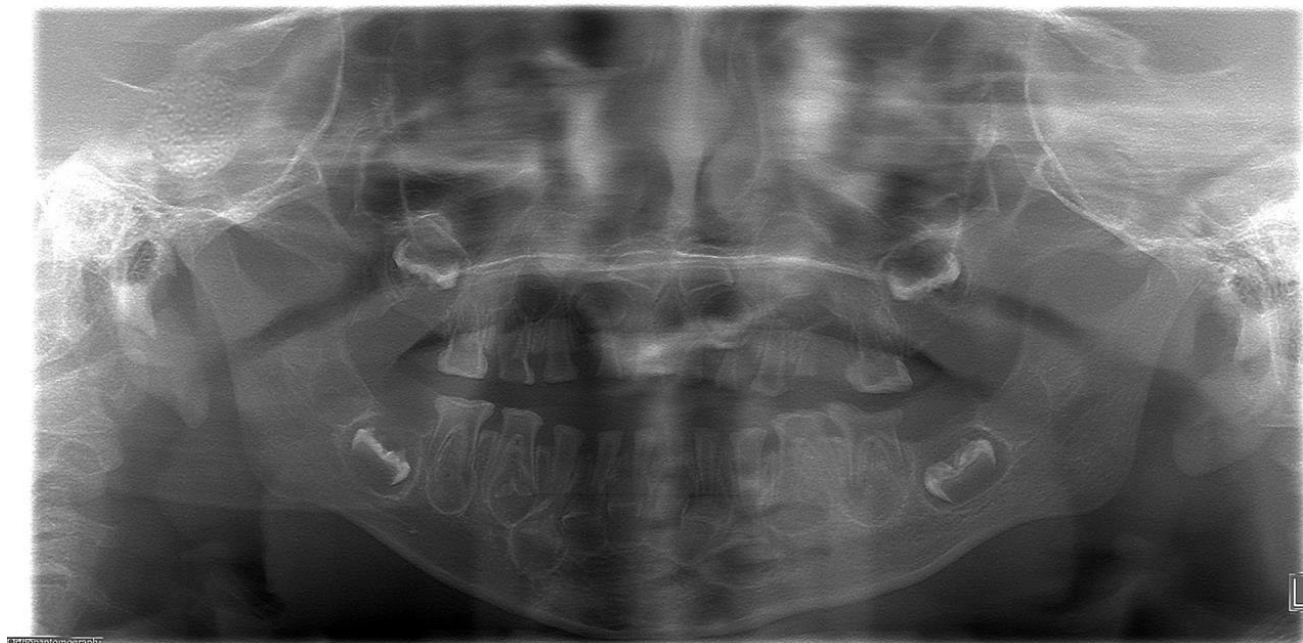


Fig. N° 24 Radiografía Periapical Pieza 81

INTERPRETACIÓN RADIOGRÁFICA

MAXILA:

- Presenta cavidad radiolúcida rodeada de línea radiopaca a ambos lados de la fosa nasal compatible con seno maxilar neumatizado).
- Imagen circular radiolúcida rodeada de línea radiopaca por encima del seno maxilar compatible con cavidad orbitaria se evidencia completamente en niños pequeños.
- Línea radiopaca delgada ubicada en línea media facial que separa la fosa nasal compatible con tabique nasal y banda radiopaca recta en piso de fosas nasales compatible con paladar duro .

MANDIBULA:

- Se observa proyección de cóndilo mandibular a la misma altura y simétricos.
- Sombra lineal radiolúcida con límites radiopacos se extiende a través del cuerpo mandibular.

PIEZAS DENTALES:

- Imagen radiolúcida a nivel apical de pza 7,1 con pérdida de continuidad del hueso alveolar compatible con Periodontitis Apical Crónica

Alteración en la estructura dentaria caracterizada por cambios en la morfología coronaria:

- Disminución del espesor del esmalte generalizada en piezas deciduas.
- Pérdida de cúspides y puntos de contactos.
- Alteración del esmalte caracterizada por contornos irregular en gérmenes dentarios en pzas 16, 26, 36 y 46

Signos radiográficos compatibles con Amelogénesis Imperfecta.

3.2. DIAGNÓSTICO

3.2.1. ESTADO SISTEMICO GENERAL

Paciente de 02 años 10 meses de sexo masculino, LOTEPE, despierto, con antecedente de Amelogénesis imperfecta hipoplásica.

3.2.2. ESTADO ESTOMATOLÓGICO

| | |
|----------------------------|--|
| Tejidos Blandos | Gingivitis generalizada asociada a placa bacteriana |
| Tejidos duros | Pulpitis Irreversible :55,54,53,52,51,61,62,63,65,74,73,72,81,82,83,84,85 Periodontitis apical crónica : 75,71 Remanente Radicular : 64 |
| Oclusión | Mal oclusión clase II |
| Conducta: | Negativa. |
| Actividad de caries | Alto |

OBJETIVOS DE TRATAMIENTO

- Lograr la sensibilización y colaboración total del entorno del paciente durante el tratamiento y mantenimiento.
- Incrementar el nivel de conocimiento sobre cuidados de salud oral.
- Reeducar hábitos alimenticios no saludables.
- Mejorar la higiene oral
- Interceptar interposición lingual y hábitos orales perniciosos.
- Mejorar la relación intermaxilar vertical.
- Mejorar la estética dentofacial
- Devolver la función masticatoria.
- Mejorar la función fonética.
- Mejorar status psicológico del paciente y su entorno.

3.3. PLAN DE TRATAMIENTO

| | |
|--|---|
| <p>1. FASE EDUCATIVA</p> | <ul style="list-style-type: none"> ○ Motivación ○ Educación ○ Técnica D.M.H ○ Técnica de cepillado ○ Índice de higiene. |
| <p>2. FASE PREVENTIVA</p> | <ul style="list-style-type: none"> ○ Fisioterapia(IHO, técnica de cepillado, profilaxis) ○ Aplicación tópica de Flúor Protector por sesiones de una vez cada 7 días, durante 3 semanas. ○ Cepillo suave + dentífrico fluorado de 1100 ppm 3v/día ○ Indicaciones de colutorio Colgate PlaxKids al 0,05% en solución el uso será después del cepillado diario nocturno. (1 vez al día de lunes a sábado) ○ Uso de gel de Clx al 0.12% (2 veces al día solo los domingos x 3 meses) |
| <p>3. FASE CURATIVA</p> | <ul style="list-style-type: none"> ○ TOI en SOP ○ Pulpectomía pzas:55,54,53,52,51,61,62,63,65,75,74,73,72,71,81,82,83,84,85 ○ Exodoncia y sutura de pza 64 |
| <p>4. FASE REHABILITADORA</p> | <ul style="list-style-type: none"> ○ Poste de fibra de vidrio pzas:55,54,53,52,51,61,62,63,65,75,74,73,72,71,81,82,83,84,85 ○ Coronas de acero preformadas 55,65,75,85 ○ Coronas de resina pzas 54,53,52,51,61,62,63,74,73,72,71,81,82,83,84 |
| <p>5. FASE DE MANTENIMIENTO</p> | <ul style="list-style-type: none"> ○ Dentífrico fluorado de 1100 ppm. ○ Colutorios FNa al 0,05 % toques con hisopo por las noches. ○ Aplicaciones de Fluor Protector c/2 meses |

3.4. TRATAMIENTO REALIZADO:

3.4.1. PRIMERA CITA:

Fase Educativa:

- **Motivación:** Se realizó la motivación dirigida a los padres mediante uso de imágenes valorando la situación actual, el pronóstico, y las consecuencias de la progresión de la enfermedad con el fin de mejorar la higiene y cuidado de la salud oral en el niño.
- **Educación:** Se explica a la madre la importancia de preservar los dientes deciduos en boca y el mejor tratamiento. Mediante una charla educativa se da indicaciones sobre técnica de cepillado, uso de pasta dental, uso de cepillo e hilo dental para higiene, uso de enjuagues bucales y antimicrobianos como complementos en la higiene. Posteriormente se entrega paquete preventivo para el cuidado de la salud oral.



Fig. 25 Charla educativa - motivacional


| | | | | | |
|--|--|--|--|--|--|
|  | | MINISTERIO DE SALUD INSTITUTO NACIONAL DE SALUD DEL NIÑO AV. BRASIL N°600 – BREÑA- LIMA/Telf.:3300066-122 | | MINISTERIO DE SALUD INSTITUTO NACIONAL DE SALUD DEL NIÑO AV. BRASIL N°600 – BREÑA- LIMA/Telf.:3300066-122 | |
| RECETA ÚNICA ESTANDARIZADA | | RECETA ÚNICA ESTANDARIZADA | | INDICACIONES | |
| NOMBRES Y APELLIDOS _____ | | EDAD _____ | | Nombres y Apellidos _____ | |
| CODIGO DE ATENCION DEL SIS _____ | | HC: _____ | | MEDICAMENTO O INSUMO DOSIS VIA FRE DURACION | |
| USUARIO Demanda _____ SIS _____ Intervencion Sanitaria _____ Otros _____ Otros _____ Diagnostico (Definitivo/pesuntivo) _____ | | ATENCION Consulta externa _____ Emergencia _____ Hospitalización _____ Odontología _____ Otros _____ | | ESPECIALIDAD MEDICA Medicina _____ Cirugia _____ Gineco-Obstetricia _____ Pediatria _____ | |
| RP: MEDICAMENTO O INSUMO _____ | | CONCENTRACION _____ | | FORMA CANTIDAD _____ | |
| 1. Cepillo dental (VITIS JUNIOR) | | 01 unid. | | 1. Cepillo dental mas pasta dental del tamaño de un grano de lenteja cepillarse 3 veces al día D-A-C de lunes a sábado. | |
| 2. Pasta dental 1000ppm de flúor (VITIS JUNIOR) | | 01 tubo. | | 2. Cepillo dental mas perio aid gel tamaño del grano de lenteja cepillarse D-C solo los días Domingos durante 3 meses | |
| 3. Fluoruro de sodio al 0.05 % (Plax Kids) | | 01 frasco | | 3. Gasa embebida en plax kids, pasar por las superficies de los dientes por las noches antes de acostarse de lunes a sábado. | |
| 4. Digluconato de clorhexidina al 0.12% (Perio Aid Gel) | | 01 tubo. | | 4. Pasar entre los dientes el hilo dental después de cada cepillado. | |
| 5. Hilo dental sin cera | | 01 uni. | | | |
| 6. Gasa fraccionada | | 01 paq. | | | |
| Sello/firma Profesional _____ | | Fecha de atención _____ | | válido hasta _____ | |
| Sello/firma Profesional _____ | | Fecha de atención _____ | | válido hasta _____ | |

Fig. 26 Receta De Paquete Preventivo

3.4.2. SEGUNDA CITA:

Fase preventiva:

- Sesión demostrativa del uso de los elementos de higiene oral. (Técnica de cepillado).
- Adecuación de medio con digluconato de clorhexidina al 0.12 % solución.
- Aplicación de flúor barniz (fluor protector 0,1 %).

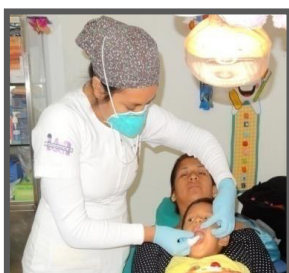

Fig. 27 Se realiza fisioterapia bucal

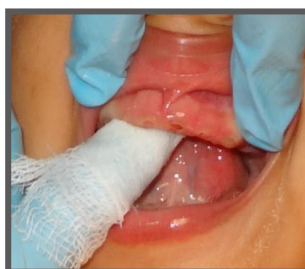

Fig. 28 Acondicionamiento de la cavidad bucal con Clx al 0.12%

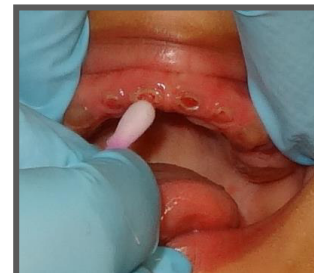

Fig. 29 Paciente inicia con sus aplicaciones de flúor al 0,1 %

- Se le indica a madre que el niño requiere un tratamiento odontológico integral.
- Se entrega paquete de análisis de laboratorio.
 1. Hemograma Completo.
 2. Hematocrito.
 3. Hemoglobina.
 4. Plaquetas.
 5. Tiempo de coagulación.
 6. Tiempo de sangría.
 7. Perfil de coagulación.
 8. Grupo Sanguíneo.
 9. Test de ELISA para VIH.
 10. Test de anticore Hepatitis B.
 11. Test de antígeno de superficie para Hepatitis B.
 12. TGO.
 13. TGP.
 14. Examen completo de orina.
 15. PPD.

SERVICIO DE HEMATOLOGIA


|  INSTITUTO DE SALUD DEL NIÑO DEPARTAMENTO DE PATOLOGIA N° | | | | | |
|---|--|----------|---------------------------|----------|--|
| 150205 SERVICIO DE HEMATOLOGIA | | | | | |
| NOMBRES Y APELLIDOS: <u>J.S.M.T.</u> HC: <u>1287469</u> | | | | | |
| LUGAR DE NACIMIENTO: _____ PROCEDENCIA: <u>HUAURA</u> | | | | | |
| EDAD: <u>03 AÑOS</u> PESO: <u>13 KG</u> TALLA: <u>85 cm</u> | | | | | |
| SERVICIO/CONSULTORIO: _____ CAMA: _____ | | | | | |
| DIAGNOSTICO CLINICO: _____ | | | | | |
| CODIGO | EXAMEN | CODIGO | EXAMEN | CODIGO | EXAMEN |
| 15020501 | <input checked="" type="checkbox"/> HEMATOCRITO | 15020512 | ANTICOAGULANT E LUPICO | 15020527 | ACIDO FOLICO |
| 15020502 | <input checked="" type="checkbox"/> LEUCOCITOS (REC. FORM/DIF) | 15020513 | HIERRO SERICO | 15020528 | CONSTANTES CORPUSCULARES |
| 15020503 | <input checked="" type="checkbox"/> PLAQUETAS | 15020514 | TRANSFERRINA % SATURACION | 15020529 | FACTOR VIII |
| 15020504 | <input checked="" type="checkbox"/> HEMOGLOBINA | 15020515 | CELULAS L. E. | 15020530 | FACTOR IX |
| 15020505 | RETICULOCITOS | 15020516 | T. SICKLING | 15020531 | DIMERO D |
| 15020506 | VELOC/SEDIMENT GLOBULAR | 15020517 | PLASMODIUM | 15020532 | HEMOGRAMA STA GENERACION HTO-Hb-LEUC-PLAQ-CC |
| 15020507 | <input checked="" type="checkbox"/> T. COAG. SANGRIA | 15020518 | BARTONELLA | 15020533 | REVISION DE LAMINA PERIFERICA |
| 15020508 | T. PROTROMBINA | 15020519 | MIELOGRAMA | 15020534 | PERFIL DE COAGULACION (PT,PTTA,TT, FIB) |
| 15020509 | T.TROMBOPLASTINA PARCIAL ACTIVADA | 15020520 | FERRITINA SERICA | 15020535 | HEMOSIDERINA |
| 15020510 | T. TROMBINA | 15020525 | FRAGILIDAD OSMOTICA | 15020536 | PUNCION DE MEDULA OSEA-BIOPSIA |
| 15020511 | FIBRINOGENO | 15020526 | VITAMINA B 12 | | |
| FECHA: _____ NOMBRE DEL MEDICO SOLICITANTE _____ HORA: _____ CMP: _____ | | | | | |

Fig. 30 Hemograma Completo.

HEMOGRAMA:

Un hemograma es un tipo de análisis de sangre. En un examen médico completo, en caso de sospecha de infecciones o trastornos en la formación de la sangre y antes de intervenciones quirúrgicas, por lo general, el médico solicita un hemograma. Existen dos tipos de análisis de la composición de la sangre, el hemograma y la fórmula leucocitaria. Ambos análisis conforman el hemograma completo.

VALORES NORMALES:

Hematocrito :VN. 34 – 54 % H
VN. 35 – 47% M

Plaquetas :VN. 150,000 – 450,000 Mm/3

Hemoglobina :VN. 13-18gr/Dl H
VN.12-16gr/Dl M / VN.11-12.5gr/Dl

Leucocitos : VN. 4,000 – 10,000 Mm/3

Hemates :VN. 3,800,00– 9,300,00 Mm/3

Abastados :VN. 0-5%

Segmentado :VN. 50-70%

Eosinofilos :VN. 0-5%

Basofilos :VN. 0-1%

Linfocito :VN. 15-40%

Monocitos :VN. 0-10%

SERVICIO DE HEMOTERAPIA Y BANCO DE SANGRE

|  INSTITUTO DE SALUD DEL NIÑO DEPARTAMENTO DE PATOLOGIA | | N°..... | |
|--|---|-------------------------------------|---|
| 150202 SERVICIO DE HEMOTERAPIA Y BANCO DE SANGRE | | | |
| NOMBRES Y APELLIDOS: <u>J.S.M.T.</u> | | HC: <u>1287469</u> | |
| LUGAR DE NACIMIENTO: _____ | | PROCEDENCIA: <u>HUAURA</u> | |
| EDAD: <u>03 AÑOS</u> | | PESO: <u>13 KG</u> | |
| | | TALLA: <u>85 cm</u> | |
| SERVICIO: <u>UNIDAD DE BEBÉ</u> | | CONSULTORIO: _____ | |
| | | CAMA: <input type="text"/> | |
| DIAGNOSTICO CLINICO: <u>AMELOGENESIS IMPERFECTA PULPITIS IRREVERSIBLE</u> | | | |
| CODIGO | EXAMEN | CODIGO | EXAMEN |
| 15020201 | BATERIAS/STAND/SELEC/DONANTES | 15020210 | TEST/ANTI CORE/HEPATITIS B |
| 15020202 | COMPATIBIL/PRE-TRANSF. | 15020211 | TEST/ELISA PARA HBsAg |
| 15020203 | CRIOAGLUTININAS | 15020212 | TEST/ELISA PARA HEPATITIS C |
| 15020204 | <input checked="" type="checkbox"/> FENOTIPO (Rh) | 15020213 | <input checked="" type="checkbox"/> TEST/ELISA PARA VIH |
| 15020205 | GRUPO SANGUINEO FACTOR (Rh) | 15020214 | TEST/LATEX PARA HBsAg |
| 15020206 | HEMAGLUTINACION IND/PARA CHAGAS | 15020215 | TEST/RAPIDO PARA VIH |
| 15020207 | SEROLOGICAS(METODO RPR) (+ANALISIS) | 15020216 | VARIANTE DU |
| 15020208 | T. COOMBS DIRECTO | 15020217 | TEST/ELISA/VIAJEROS Y MATRIMONIOS SIDA |
| 15020209 | T. COOMBS INDIRECTO | | |
| FECHA: _____ | | NOMBRE DEL MEDICO SOLICITANTE _____ | |
| HORA: _____ | | CMP: _____ | |

Fig. 31 Grupo Sanguíneo Y Test De Elisa Para VIH

- **Grupo Sanguíneo Factor Rh:**

La importancia es conocer el grupo sanguíneo para el momento que se requiera transfusión sanguínea por producir aglutinación de los glóbulos rojos al enfrentarse a glóbulos con distinto antígeno y activarse los anticuerpos en la reacción de defensa dejando de realizar su función.

- **Test/Elisa para VIH.**

Es la única forma de saber si la persona está infectada de VIH solo se requiere una muestra de sangre

SERVICIO DE HEMOTERAPIA Y BANCO DE SANGRE

INSTITUTO DE SALUD DEL NIÑO
DEPARTAMENTO DE PATOLOGIA N°.....

150202 SERVICIO DE HEMOTERAPIA Y BANCO DE SANGRE

NOMBRES Y APELLIDOS: J.S.M.T. HC: 1287469
 LUGAR DE NACIMIENTO: _____ PROCEDENCIA: HUAURA
 EDAD: 03 AÑOS PESO: 13 KG TALLA: 85 cm
 SERVICIO: UNIDAD DE BEBÉ CONSULTORIO: _____ CAMA:
 DIAGNOSTICO CLINICO: AMELOGENESIS IMPERFECTA PULPITIS IRREVERSIBLE

| CODIGO | EXAMEN | CODIGO | EXAMEN |
|----------|-------------------------------------|----------|--|
| 15020201 | BATERIAS/STAND/SELEC/DONANTES | 15020210 | X TEST/ANTI CORE/HEPATITIS B |
| 15020202 | COMPATIBIL/PRE-TRANSF. | 15020211 | TEST/ELISA PARA HBsAg |
| 15020203 | CRIOAGLUTININAS | 15020212 | TEST/ELISA PARA HEPATITIS C |
| 15020204 | FENOTIPO (Rh) | 15020213 | TEST/ELISA PARA VIH |
| 15020205 | GRUPO SANGUINEO FACTOR (Rh) | 15020214 | TEST/LATEX PARA HBsAg |
| 15020206 | HEMAGLUTINACION IND/PARA CHAGAS | 15020215 | TEST/RAPIDO PARA VIH |
| 15020207 | SEROLOGICAS(METODO RPR) (+ANALISIS) | 15020216 | VARIANTE DU |
| 15020208 | T. COOMBS DIRECTO | 15020217 | TEST/ELISA/VIAJEROS Y MATRIMONIOS SIDA |
| 15020209 | T. COOMBS INDIRECTO | 15020467 | X TEST DE ANTIGENO DE SUPERF. HEP. B |

FECHA: _____ NOMBRE DEL MEDICO SOLICITANTE _____
 HORA: _____ CMP: _____

Fig.32 Análisis De Laboratorio Test AnticoreHep. B Y Test Antígeno De Superficie Hep. B

Nos descarta sospechas de enfermedades hepáticas.

- Test / Anti Core Hepatitis B
 Es para evidenciar la presencia de la infección pasada y si se encuentra vacunado

- Test/ Antígeno de Superficie
 Es para evidenciar la presencia de la infección activa.

SERVICIO DE BIOQUIMICA

| COD. | | EXAMEN | COD. | | EXAMEN | COD. | | EXAMEN |
|------|--------------------|---------------|---|--------|--------------------------|----------------|--|--------|
| | | SANGRE | 316 | LIPASA | 333 | COMPLEMENTO/C3 | | |
| 301 | GLUCOSA | 317 | FOSFATASA/ACI/TOT | | COMPLEMENTO/C4 | | | |
| 302 | UREA | 318 | FOSFATASA/AC/PROST | 334 | T3 | | | |
| 303 | CREATININA | 319 | FOSFATASA/ALCALINA | 335 | T4 | | | |
| 304 | BILIRRUB./TOT/FRAC | 320 | COLINESTERASA | 336 | TSH | | | |
| 305 | ACIDO URICO | 321 | <input checked="" type="checkbox"/> TGP | 337 | GASES/SANGRE/ARTERIAL | | | |
| 306 | PROTEINAS/TOT/FRAC | 322 | <input checked="" type="checkbox"/> TGO | | T3 LIBRE | | | |
| 307 | MUCOPROTEINAS | 323 | G-GT | | T4 LIBRE | | | |
| 308 | INMUNOGLOB/A-G-M | 324 | CPK-CK | | PROLACTINA | | | |
| 309 | COLESTEROL | 325 | CK-MB | | INMUNOGLOBULINA E | | | |
| 310 | HDL-COLESTEROL | 326 | DESHIDROG./LACTICA (DHL) | | HAPTOGLOBINA | | | |
| 311 | LDL-COLESTEROL | 327 | CALCIO | | α 1 ANTITRIPSINA | | | |
| 312 | VLDL-COLESTEROL | 328 | FOSFORO | | β 2 MICROGLOBULINA | | | |
| 313 | TRIGLICERIDOS | 329 | ELECTROL. (Na, K, Cl) | | CERULOPLASMINA | | | |
| 314 | LIPIDOS/TOTALES | 330 | MAGNESIO | | α FETOPROTEINA | | | |
| 315 | AMILASA | 332 | HEMOGLOB/GLICOSILADA | | AMESTREPTOLISINA O | | | |

EL PACIENTE DEBE ESTAR EN AYUNAS
(&) PRUEBAS FUNCIONALES QUE SE REQUIERE DAR INDICACIONES ESPECIALES EN BIOQUIMICA

*INDISPENSABLE PARA CALCULO DE DEPURACION

FECHA: _____ NOMBRE DEL MEDICO SOLICITANTE _____
 HORA: _____ CMP: _____
 TOMADOR DE MUESTRA: _____

Fig.33 Análisis De Laboratorio Test TGP - TGO

Tiene como propósito principal facilitar los recursos necesarios para el desarrollo, realización e interpretación de pruebas analíticas en el ámbito de la química clínica.

- TGP

Es liberado en la sangre cuando cualquiera de estos tejidos se encuentra con algún problema. Por lo tanto, no es un indicador altamente específico de daño en el hígado.

- TGO

Es liberado en la circulación sanguínea como resultado de daño hepático. Sirve entonces como un indicador bastante específico del estado del hígado.

SERVICIO DE BIOQUIMICA

| COD. | | EXAMEN | COD. | | EXAMEN | COD. | | EXAMEN |
|------|--|---------------------|------|---|-------------------------|------|--|-----------------------|
| | | PROTEINA C CREATIVA | | | INSULINA POST PRANDIAL | | | SUSTANCIAS REDUCTORAS |
| | | FACTOR REUMATICO | | | ORINA | | | PROTEINAS |
| | | FENOBARBITAL | 360 | X | EX./COMP/ORINA | | | UREA |
| | | FENOTOINA | 361 | | MICROALBUMINURIA | | | MAGNESIO |
| | | CERULOPLASMINA | 363 | | ELECTROL. (Na, K, Cl) | | | FLUID. CORPOR |
| | | TEOFILINA | 364 | | CALCIO | | | EST./CITOQ/LCR |
| | | DIGOXINA | 365 | | FOSFORO | 380 | | TEST - ADA |
| | | CARBAMAZEPINA | 366 | | ACIDO URICO | 381 | | |
| | | ACIDO VALPROICO | 367 | | CREATININA | | | FLUIDOS |
| | | PRUEBAS FUNCIONALES | 368 | | AMILASA | | | |
| 350 | | DEPUR-CREATININA | 369 | | GLUCOSA | | | TEST CLORO EN SUDOR |
| 351 | | GLUC. POST-PRANDIAL | 370 | | CUERPOS CETONICOS | | | |
| 352 | | TEST/TOL/GLUCOSA | 371 | | SCREEN/ENF/METAB | | | |
| 353 | | TEST/TOL/LACTOSA | 372 | | TEST/EMBARAZO | | | |
| | | TEST INSULINA (3h) | 373 | | MORFOL/GLOB/ROJOS/ORINA | | | |
| | | INSULINA BASAL | | | | | | |

EL PACIENTE DEBE ESTAR EN AYUNAS
(&) PRUEBAS FUNCIONALES QUE SE REQUIERE DAR INDICACIONES ESPECIALES EN BIOQUIMICA

*INDISPENSABLE PARA CALCULO DE DEPURACION

Fig.34 Análisis De Laboratorio Test Examen de orina completo

Tiene como propósito principal facilitar los recursos necesarios para el desarrollo, realización e interpretación de pruebas analíticas en el ámbito de la química clínica.

Examen de Orina Completo:

Es una serie de exámenes efectuados sobre la orina, constituyendo uno de los métodos más comunes de diagnóstico médico. De acuerdo a los cambios de color.

EXAMEN DE TBC

| | | | |
|---|--|---|--|
|  | | INSTITUTO NACIONAL DE SALUD DEL NIÑO | |
| SOLICITUD DE P.P.D. | | | |
| NOMBRE : J.S.T.M | | FECHA 05/09/2013 | |
| EDAD: 03 AÑOS | | | |
| Consultorio o Servicio N° UNIDAD DE BEBÉ | | | |
| Diagnostico probable : PULPITIS IRREVERSIBLE + AI | | | |
| Firma del solicitante : _____ | | BCG (X) | |
| CITA : | | PPD = 0 mm | |
| FIRMA _____ | | | |

Fig.35 Análisis De Laboratorio Test solicitud de P.P.D.

Una pequeña reacción (5 mm) se considera positivo en personas que:

- Tienen VIH.
- Han recibido un trasplante de órgano.
- Tienen un sistema inmunitario debilitado o están tomando terapia con esteroides (aproximadamente 15 mg de prednisona por día durante un mes).
- Han estado en contacto cercano con una persona que tiene tuberculosis activa.
- Las reacciones más grandes (10 mm) se consideran positivas en:
 - Trabajadores de la salud.
 - Niños menores de 4 años.
 - Bebés, niños o adolescentes que están expuestos a adultos de alto riesgo.
 - En personas que no tienen riesgos conocidos para tuberculosis, 15 mm o más de hinchazón.

INTERPRETACION:

El diagnóstico de la infección tuberculosa se basa en el resultado de la prueba de la tuberculina (PT). Ésta pone de manifiesto un estado de hipersensibilidad del organismo frente a las proteínas del bacilo tuberculoso, que se adquiere, la mayoría de las veces, después de una infección producida por *M. tuberculosis*, aunque también puede ser ocasionado por vacunación BCG o por infección por MAO14, 15. Con la PT se pone de manifiesto una respuesta inmunológica mediada por células, que da lugar a una reacción inflamatoria con una importante infiltración celular en la dermis, lugar donde es depositada la tuberculina. Esta respuesta se puede detectar mediante una induración visible y palpable de la zona cutánea donde se practicó la prueba. Se puede acompañar de edema, eritema y a veces vesiculación, necrosis y linfadenitis regional. La lectura se realizará a las 72 horas, midiendo en milímetros la induración que se obtenga en la zona de la inyección y haciendo la medición según el diámetro transversal al eje longitudinal del antebrazo. Sólo hay que medir los límites de la induración y, si sólo hay eritema sin induración, el resultado se registrará como 0 mm. En el caso de que la lectura no se pueda realizar a las 72 horas, también será válida si se efectúa antes de los 7 días. Se considerará que una PT es positiva cuando presente una induración 5 mm, límite aceptado actualmente para nuestro país. En los pacientes que hayan sido vacunados con BCG, este antecedente debe ser tenido en cuenta. En tal caso, no se puede discernir con seguridad absoluta si la reacción es debida a infección por *M. tuberculosis* o es un recuerdo de la vacuna.

INTERCONSULTA A PEDIATRIA


| | | |
|---|---|--------------------|
|  | INSTITUTO NACIONAL DE SALUD DEL NIÑO | |
| | PAPELETA DE TRANSFERENCIA | |
| NOMBRE : | J.S.T.M. | |
| EDAD : | 03 AÑOS | FECHA : 05/09/2013 |
| DE CONSULTORIO | UNIDAD DE BEBÉ | |
| AL SERVICIO: | PEDIATRÍA | |
| FIRMA | _____ | |

Fig.36 Papeleta de interconsulta a Pediatría

INTERCONSULTA A PEDIATRIA (RQ): La valoración pre anestésica del paciente pediátrico tiene como objetivo generar confianza y mostrar un ambiente confortable, sin embargo lo más importante es evaluar el estado emocional y físico del paciente, además de dar tranquilidad a los padres. La valoración en este tipo de pacientes es compleja y debe llevarse a cabo sin prisa; hay que revisar y conocer la historia clínica, además de los antecedentes familiares, antecedentes patológicos y realizar un examen físico dirigido principalmente a los problemas inherentes a la patología quirúrgica y posibles complicaciones anestésicas. El objetivo final de la valoración pre anestésica es disminuir la morbilidad y la mortalidad perioperatorias mediante la planeación previa de un manejo anestésico de acuerdo a las necesidades de cada paciente

3.5.3 TERCERA CITA:

- Revisión de los resultados de los análisis de laboratorio.
- Revisión de las respuestas de la interconsultas enviadas.
- Entrega de lista de materiales para el día del TOI EN SOP.
- Entrega de órdenes de pago por derecho a sala y tratamiento odontológico.

HEMOGRAMA COMPLETO

| INSTITUTO DE SALUD DEL NIÑO | | PAGINA: 1 |
|----------------------------------|-------------------|------------------|
| DEPARTAMENTO DE PATOLOGIA | RESULTADO CLINICO | FECHA: 01/11/14 |
| HEMATOLOGIA | | |
| HC: 1379137 | J.S.T.M. | |
| NRO ANALISIS Y/O ESTRUCTURA | RESULTADO | UNIDAD |
| 01 HEMATOCRITO..... | 39 | % |
| OBSERVACIONES: | | |
| 01 LEUCOCITOS (REC -F. DIF)..... | 6,970 | /mm ³ |
| 02 BASOFILOS..... | 0 | % |
| 03 EOSINOFILOS..... | 4 | % |
| 04 MIELOCITOS..... | 0 | % |
| 05 JUVENILES..... | 0 | % |
| 06 ABASTONADOS..... | 0 | % |
| 07 SEGMENTADOS..... | 40 | % |
| 08 LINFOCITOS..... | 50 | % |
| 09 MONOCITOS..... | 6 | % |
| 10..... | | |
| 11 HIPOCROMIAS..... | | |
| 12 MACROCITOS..... | | |
| 13 POIQUILOCITOSIS..... | | |
| 14 ANISOCITOSIS..... | | |
| 15 MICROCITOSIS..... | | |
| 16 POLICROMATOFILIA..... | | |
| 17 OTROS | | |
| 01 PLAQUETAS..... | 300,000 | /mm ³ |
| OBSERVACIONES: | | |
| 01 HEMOGLOBINA..... | 13.6 | g/dl |
| 01 RETICULOSITOS..... | 3.1 | % |

Fig. 37 Resultados de Hemograma

INTERPRETACION:***Recuento plaquetario:***

La cantidad de plaquetas circulantes debe mantenerse en el intervalo de 140.000 a 400.000/mm³. Valora la fase plaquetar de la hemostasia y pueden aparecer signos hemorrágicos en recuentos inferiores a las 50.000/mm³. El fracaso en la producción, el

secuestro esplénico, el aumento de su destrucción o utilización, así como su dilución, pueden originar trombocitopenia.

Hemoglobina y Hematocrito: Los valores Hto y Hb se relacionan al número y cantidad de Hb de los eritrocitos. Cuando estos valores están disminuidos en más de 2 DE respecto al promedio, según la edad se habla de anemia. Tipos de Anemia: Anemia Microcítica, síntesis insuficiente de Hb, que puede llevar a hipocromía entre otras. La microcitosis es causada por déficit de hierro o la inhabilidad para utilizarlo. Fallas en el sistema de defensa o en los procesos cancerosos tipo leucemias. Si el Hto y la Hb están aumentados se habla de la policitemia, que puede ser primaria (policitemia vera) o secundaria (enfermedad cardiaca, cianótica, tumores cerebrales, renales, etc).

Hemograma completo:

Se define leucocitosis como aumento del número de leucocitos circulantes $> 11\ 000$ mm³. Pueden ser fisiológicas como ocurre en el recién nacido (hasta $30\ 000$ mm³), secundarias a ejercicios, alteraciones emocionales como: miedo, agitación, ovulación o secundarias a inflamación producida por enfermedades infecciosas inflamatorias, neoplásicas, estados de estrés metabólico (acidosis, anoxia, convulsiones.), sangramientos agudos o enfermedades hematológicas.

Neutrofilia: La neutrofilia corresponde al aumento de polimorfonucleares sobre $6\ 000$ o $10\ 000$ mm³. Se ve con mayor frecuencia en las infecciones bacterianas agudas y en forma pasajera al comienzo de las infecciones virales.

Eosinofilia: Se considera eosinofilia el aumento de eosinófilos sobre 500 mm³. En el niño se ven aumentos moderados con mayor frecuencia en parásitos que tengan contacto con la sangre (ascaris, larva migrante de Toxocaracanis o Catis, Triquina dístoma hepático, anquilostoma, sarcoptesscabiei). Son causa también de eosinofilia las enfermedades alérgicas como asma, urticarias y eczema, drogas como penicilinas, amino glicósidos, cefalosporinas, ferroterapia y otras; así como enfermedades granulomatosas del mesénquima, cirrosis hepática, neoplasias y post radioterapia.

Linfocitosis: En niños se presentan con mayor frecuencia frente a infecciones virales respiratorias, digestivas o exantemáticas (sarampión, rubéola, varicela) con aproximadamente 10% o más de linfocitos atípicos o hiperbasófilos. Con menor frecuencia en tifoidea, brucelosis, tuberculosis. Las linfocitosis absolutas corresponden a aquellas en que en el hemograma hay más de 10 000 linfocitos mm³, con cifras leucocitarias aumentadas que pueden llegar a ser > de 50 000 mm³. Se presentan en coqueluche, adenovirus tipo 12, linfocitosis infecciosa, mononucleosis infecciosa. Este síndrome mononucleósico también se puede ver en toxoplasmosis, enfermedad por citomegalovirus, hepatitis infecciosa, y medicamentos (PAS, hidantoínicos).

Monocitosis: La presencia de más de 1 000 monocitos mm³ en lactante hasta los 2 años y más de 800 monocitos mm³ en preescolares y escolares, se consideran monocitosis. Se presentan en general acompañadas de linfocitosis y eosinofilia moderada en convalecencia de enfermedades infecciosas, como por ejemplo en reabsorción de neumonías, infecciones crónicas granulomatosas (TBC, Hodgkin), infecciones virales y en infecciones por gérmenes intracelulares (Brucelosis, Listeria monocitógena).

TIEMPO DE COAGULACION Y SANGRIA

| | | |
|--|-----------------------|-------------------------|
| INSTITUTO DE SALUD DEL NIÑO | | PAGINA: 1 |
| DEPARTAMENTO DE PATOLOGIA | RESULTADO CLINICO | FECHA: 1, , , |
| HEMATOLOGIA | | HORA : |
| | | FORMA: |
| HC: 1287469 J.S.T.M. | | |
| MEDICO SOLICITANTE: | | FECHA DE TM : |
| USUARIO: | | HORA DE TM : |
| FORMATO: | | CAMA : |
| TIEMPO DE COAGULACION Y SANGRIA | | |
| Det/Anterior | | Det/Actual Valor normal |
| #02 No tiene | Tiempo de Coagulacion | 5' 30" min/S |
| #03 No tiene | Tiempo de sangria | 1' 30" min/S |

Fig. 38 Resultados de tiempo de coagulación y sangría

INTERPRETACION:

Tiempo de Sangría:

El tiempo de hemorragia se alarga por trombocitopenia o alteraciones de la función plaquetar, en la enfermedad de Von Willebrand (EvW) y en pacientes que toman aspirina o AINES durante 5-7 días. Cuando es alargado este tiempo podemos estar frente a Diatesis hemorrágicas de tipo trombopático, Trombopenias sintomáticas, Púrpura trombopénica fulminante de los niños, Tromboastenias o trombopatias hereditarias, Afibrinogenemia: falta “metamorfosis viscosa” de plaqueta y Anemia por IR grave, mieloma y otras.

Tiempo de coagulación:

Indica el estado de factores plasmáticos que intervienen en el mecanismo de la coagulación o que la dificultan.

Escaso valor: Factores alterados pudiéndose tratar de diátesis angiopáticas y trombopáticas, estados fibrinolíticos.

Alto valor: Hemofilia, hemofilia x anticoagulante circulante, parahemofilia e hipoprotrombinemias (carencia vit K).

GRUPO SANGUINEO

| | | |
|-----------------------------|-------------------|-------------------|
| INSTITUTO DE SALUD DEL NIÑO | | PAGINA: 1 |
| DEPARTAMENTO DE PATOLOGIA | RESULTADO CLINICO | FECHA: 12/09/2013 |
| BANCO DE SANGRE | | |
| HC: 0001287469 | J.S.T.M. | |
| NRO ANALISIS Y/O ESTRUCTURA | RESULTADO | UNIDAD |
| 01 GRUPO SANGUINEO | | |
| 02 GRUPO:..... O | | |
| 03 FACTOR (Rh).....POSITIVO | | |

Fig. 39 Resultados Del Grupo Sanguíneo

INTERPRETACION:

Un **grupo sanguíneo** es una clasificación de la sangre de acuerdo con las características presentes o no en la superficie de los glóbulos rojos y en el suero de la sangre. Las dos clasificaciones más importantes para describir grupos sanguíneos en humanos son los **antígenos** (el sistema ABO) y el **factor Rh**. Los grupos sanguíneos tiene importancia En hemoterapia, se vuelve necesario estudiar al menos alguno de estos sistemas en cada individuo para garantizar el éxito de las transfusiones. Así, antes de toda transfusión, es necesario determinar, al menos el tipo ABO y Rh del donador y del receptor. La clasificación internacional,: grupo I corresponde al grupo AB de la precedente, el grupo 2 al grupo A, el grupo 3 al grupo B, y el grupo 4 al grupo O. Estos cuatro grupos sanguíneos constituyen el sistema ABO.

El sistema Rh es el segundo sistema de grupos sanguíneos en la transfusión de sangre humana con 50 antígenos actualmente. Las personas con factores Rhesus en su sangre se clasifican como Rh positivas; mientras que aquellas sin los factores se clasifican RH negativas. Las personas Rh negativas forman anticuerpos contra el factor Rh, si están expuestas a sangre Rh positiva.

TEST DE ELISA PARA VIH

| INSTITUTO DE SALUD DEL NIÑO | | PAGINA: 1 |
|-----------------------------------|-------------------------|-------------------|
| DEPARTAMENTO DE PATOLOGIA | RESULTADO CLINICO | FECHA: 12/09/2013 |
| HEMATOLOGIA | | HORA : 12:26:23 |
| | | FORMA Lab03210 |
| HC: 0001287469 | J.S.T.M. | |
| MEDICO SOLICITANTE: | 12/09/ | FECHA DE TM : |
| USUARIO: | 2013 | HORA DE TM : |
| FORMATO: | 11: 15 | CAMA : |
| N° DE ANALISIS Y/O ESTRUCTURA | | RESULTADO UNIDAD |
| #01 HIV ANTIGENO/ANTICUERPO | | NO REACTIVO |
| #02 METODO : CMIA | | |
| #03 | OBSERVACIONES : | |
| #04 | VALORES REFERENCIALES : | |
| #05 | No reactivo : < 1.00 | |
| #06 | Reactivo : >= 1.00 | |

Fig. 40 Resultados de prueba de VIH

INTERPRETACION:

Test ELISA

Consiste en la detección de los anticuerpos del virus. Esta prueba debe realizarse 3 semanas después de la práctica de riesgo y permite, en muchas ocasiones, la detección precoz del VIH. En el caso de obtener un resultado positivo con la prueba del ELISA, este debe confirmarse mediante una prueba más específica denominada WesterBlot. La detección precoz de la infección te permitirá ponerte lo antes posible en tratamiento ti y evitar la posible transmisión del VIH. En el caso de un resultado negativo, esta prueba es suficientemente fiable como para poder descartar la infección por VIH. No obstante se recomienda realizar la prueba al cabo de 3 meses para verificar que no se trata de un falso negativo.

PRUEBAS PARA HEPATITIS

| INSTITUTO DE SALUD DEL NIÑO | | PAGINA: 1 | |
|---|-------------------|-----------|------------|
| DEPARTAMENTO DE PATOLOGIA | RESULTADO CLINICO | FECI | 12/09/2013 |
| HC 00012874 | J.S.T.M. | | |
| NRO ANALISIS Y/O ESTRUCTURA | RESULTADO | UNIDAD | |
| 01 HEPATITIS B: ANTIGENO DE SUPERFICIE.. | NO REACTIVO | | |
| 02 METODO: CMIA | | | |
| 03 OBSERVACIONES: | | | |
| 04 VALORES REFERENCIALES | | | |
| 05 NO REACTIVO: < 1.00 | | | |
| 06 REACTIVO: >= 1.00 | | | |
| 01 HEPATITIS B: ANTICUERPO ANTICORE TOTAL | NO REACTIVO | | |
| 02 METODO: CMIA | | | |
| 03 OBSERVACIONES: | | | |
| 04 VALORES REFERENCIALES | | | |
| 05 NO REACTIVO: < 1.00 | | | |
| 06 REACTIVO: >= 1.00 | | | |

Fig. 41 Resultados De Pruebas De Hepatitis B

INTERPRETACION:

Exámenes de hepatitis B: si en las pruebas nos da un resultado positivo quiere decir que Puede tratarse de una nueva infección (hepatitis aguda) o puede ser una infección que ha tenido durante mucho tiempo (hepatitis crónica) o que tuvo una infección de hepatitis en el pasado, pero ya no la tiene y no puede transmitírsela a otros.

1. Antígeno de superficie de la hepatitis B (HBsAg): El “antígeno de superficie” forma parte del virus de la hepatitis B que se encuentra en la sangre de una persona infectada. Si el resultado es positivo, significa que el virus de la hepatitis B está presente.

2. Anticuerpo de superficie de la hepatitis B (HBsAb o anti-HBs): El “anticuerpo de superficie” se forma en respuesta al virus de la hepatitis B. El organismo puede producir este anticuerpo si usted es vacunado, o si se ha recuperado de una infección de hepatitis B. Si el resultado es positivo, su sistema inmunológico ha desarrollado con éxito un anticuerpo protector contra el virus de la hepatitis B, que le brindará protección a largo plazo contra infecciones futuras del mismo. Las personas que obtienen un resultado positivo en el anticuerpo de superficie no están infectadas y no le pueden contagiar el virus a los demás.

PRUEBAS DE BIOQUIMICA (TGP – TGO)

| INSTITUTO DE SALUD DEL NIÑO | | PAGINA: 1 | |
|--|-----------|-------------------|-------------------|
| DEPARTAMENTO DE PATOLOGIA | | RESULTADO CLINICO | FECHA: 12/09/2013 |
| HC: 0001287469 | J.S.T.M | | |
| NRO ANALISIS Y/O ESTRUCTURA | RESULTADO | UNIDAD | |
| 01 TGP (TRANSAMINASA GLUTAMICO PIRUVICA).. | 11.0 | U/L | |
| 02 V.R.: 0-30 días: 0.0 - 56.0 | | | |
| 03 1-15 años: 0.0 - 39.0 | | | |
| 04 adultos :0.0-41.0 | | | |
| 05 OBSERVACION: | | | |
| 01 TGO (TRANSAMINASA GLUTAMICO OXALACETICA | 33.0 | U/L | |
| 02 V.R.: 0-30 días: 0.0 - 77.0 | | | |
| 03 1 -15 años: 0.0 - 47.0 | | | |
| 04 adultos: 0.0V-38.0 | | | |
| 05 OBSERVACION: | | | |

Fig. 42 Resultados de TGP-TGO

INTERPRETACION:

La TGO se encuentra primariamente en el hígado, corazón, músculo esquelético y riñón mientras que la TGP se encuentra primariamente en el hígado y en menor cantidad en riñón, corazón, músculo esquelético, páncreas, pulmones leucocitos y eritrocitos. Se encuentran presentes en el suero en una concentración entre 30 a 40 UI/L. La enfermedad hepática es la causa más importante de incremento de la TGP y una causa común de aumento de la TGO. En la mayoría de las hepatopatías la TGP es más alta que la TGO siendo la relación mayor de 1 a excepción de la enfermedad avanzada, o con daño mitocondrial (enfermedad de Reye, enfermedad grasa del embarazo por ejemplo) o en la hepatopatía alcohólica. En la insuficiencia renal hay disminución de ambas transaminasas comparado con los sujetos sanos. Niveles de transaminasas hasta 300 UI/L son inespecíficas y pueden encontrarse en cualquier tipo de daño hepático. Valores mayores de 1 000 UI/ L se observan en desórdenes asociados con injuria hepatocelular extensa tales como: **1)** hepatitis viral, **2)** injuria hepática isquémica (hipotensión

prolongada, insuficiencia cardíaca aguda) o **3)** injuria inducida por fármacos o toxinas. En la obstrucción biliar aguda puede observarse también valores entre 1 000 a 2 000 UI/L, pero caen rápidamente en los días siguientes. En hepatopatías como la hepatitis B crónica o la hepatitis autoinmune, la cifra de TGP es de gran interés para valorar la situación lesional y el pronóstico. En el caso de la hepatitis C crónica alrededor de un 25% pueden cursar con transaminasas normales y tener replicación viral activa y lesión hepática. Una cifra menor de 0,5 descartaría fibrosis y una mayor de 1,5 confirmaría fibrosis avanzada.

EXAMENES DE ORINA

| INSTITUTO DE SALUD DEL NIÑO DEPARTAMENTO DE PATOLOGIA HEMATOLOGIA HC: 1287469 J.S.T.M | | RESULTADO CLINICO | PAGINA: 1 FECHA: 12/09/2013 |
|---|-----------|-------------------|--------------------------------|
| NRO ANALISIS Y/O ESTRUCTURA | RESULTADO | UNIDAD | |
| 01 EXAMEN COMPLETO DE ORINA | | | |
| 02 EXAMEN FISICO..... | | | |
| 03 REACCION..... | Ph: 5.0 | | |
| 04 ASPECTO..... | TURBIO | | |
| 05 DENSIDAD..... | 1028 | | |
| 07 EXAMEN BIOQUIMICO: | | | |
| 08 PROTEINAS..... | NEGATIVO | | |
| 09 GLUCOSA..... | NEGATIVO | | |
| 10 CUERPOS CETONICOS..... | NEGATIVO | | |
| 11 PIGMENTOS BILIARES..... | NEGATIVO | | |
| 12 UROBILIROGENO..... | NEGATIVO | | |
| 13 HEMOGLOBINA..... | NEGATIVO | | |
| 14 BILIRUBINA..... | NEGATIVO | | |
| 15 NITRITOS..... | NEGATIVO | | |
| 16 ESTERASA LEUCOSITARIA..... | | | |
| 17 SEDIMENTO | | | |
| 18 LEUCOCITOS | 1-2 | X campo | |
| 19 CEL. EPITELIALES PLANAS..... | 0-1 | X campo | |
| 20 CELULAS DEL TRACTO ALTO..... | | X campo | |
| 21 HEMATIES..... | | X campo | |
| 22 CILINDROS GRANULOSOS..... | | X campo | |
| 23 CILINDROS HIALINOS..... | | X campo | |
| 24 CILINDROS LEUCOCITARIOS..... | | X campo | |
| 25 FILAMENTOS MUCOIDES..... | | | |
| 26 GERMENES..... | | | |
| 27 CRIST. OXALATO DE CALCIO..... | | | |
| 28 CRIST. URATOS AMORFOS..... | | | |
| 29 CRIST. FOSFATOS AMORFOS..... | | | |
| 30 CRIST. ACIDO URICO..... | | | |
| 31 LEVADURA DE HONGOS..... | | | |
| 32 OTROS | | | |

Fig. 43 Resultados de examen completo de orina

INTERPRETACION:

- **Descripción de la densidad:** La densidad indica la capacidad del riñón para concentrar la orina. En trastornos fisiológicos, oscila entre valores de 1006 y 1030. Un aumento significa que tiene Diabetes mellitus, Insuficiencia adrenal, Insuficiencia cardíaca, Hepatopatías, Vómito o diarrea y entre las causas de una disminución se encuentran Tubulopatías, Pielonefritis
- **Descripción del aspecto y color.** El aspecto, por lo normal transparente, puede variar por la presencia de fosfatos o sales del ácido úrico y del ácido oxálico; o bien por la presencia de infección contenido bacterémico o pus. El color -normalmente amarillo pajizo con tonalidad más o menos intensa por la presencia de urobilinógeno (pigmento urinario)- puede cambiar en algunos trastornos patológicos, volviéndose, por ejemplo, más rosado (color “agua de lavar carne”), como en los casos de hemoglobinuria o dehematuria (presencia de hemoglobina o sangre en la orina, respectivamente), o más oscuro (color vino), como en los casos más graves de ictericia.
- **Peso específico,** normalmente 1.010 a 1.030 g/L. Este examen detecta la concentración de iones en la orina. Una baja proporción de proteínas o cetoacidosis tienden a elevar los resultados..
- **pH,** normalmente 4,5 a 7,5. El valor del pH proporciona datos sobre la eficiencia de los sistemas tampón del organismo, dedicados al mantenimiento de valores constantes en el pH de las soluciones intra y extracelulares; el pH de la orina (por lo común ligeramente ácido por la presencia de ácido úrico) puede resultar más alto en caso de insuficiencia renal o, al contrario, tender hacia valores ácidos en caso de diabetes.
- **Cuerpos cetónicos,** normalmente negativo (ausencia). Las cetonas aparecen en la orina cuando existe un metabolismo anormal o disminuido de carbohidratos, por lo cual es muy común hallarlas durante el ayuno, el ejercicio prolongado o cuando existen vómitos reiterados. La única patología en la cual la cetonuria tiene importancia práctica es la diabetes mellitus.

- **Proteínas**, normalmente negativo (ausencia). La concentración de proteínas en la orina puede aumentar en los estados febriles, en el embarazo, después de un esfuerzo físico intenso o en insuficiencia renal, como en el síndrome nefrótico, o en el mieloma múltiple, caracterizado por la proteinuria de Bence-Jones (es decir, en la orina se encuentran fragmentos de anticuerpos monoclonales, producidos por el organismo a partir de un mismo grupo de células plasmáticas).
- **Nitritos**. La enzima reductasa bacteriana metaboliza los nitratos urinarios en nitritos. Si la orina contiene un número importante de bacterias, por este método se podrá detectar bacteriuria con una sensibilidad del 50%.
- **Urobilinógeno**. El urobilinógeno está presente en orina cuando en la sangre hay aumento de bilirrubina no conjugada, como ocurre en las anemias hemolíticas o en la hepatitis grave, aunque ya casi no se toma en cuenta porque el urobilinógeno se oxida rápidamente con el aire.
- **Bilirrubina**. La reacción positiva para la bilirrubina indica la presencia de enfermedades hepáticas. La lectura de trazas de bilirrubina es suficiente para realizar una investigación en sangre con enzimas hepáticas.
- **Conteo de glóbulos rojos**. La hemoglobina presente en estas células está presente en la orina de los individuos afectados por anemia hemolítica.
- **Conteo de glóbulos blancos**.
- **Glucosa**, normalmente negativo (ausencia). La glucosuria se manifiesta, generalmente, cuando hay una elevada concentración de azúcar en sangre (glucemia), lo que sucede en la diabetes mellitus, o bien en caso de una funcionalidad renal alterada.
- **Gonadotropina coriónica humana**, normalmente ausente, esta hormona aparece en la orina de las mujeres embarazadas. Los test de embarazo basan su resultado en la detección de esta sustancia.

3.5.4 CUARTA CITA: PROGRAMACION

FICHA DE ANAMNESIS:


|  INSTITUTO NACIONAL DE SALUD DEL NIÑO | | | | |
|--|--|------------|----------|---------|
| HC:..... | | | | |
| FECHA: _____ HORA _____ | | | | |
| 1 MOTIVO DE ADMISION | Madre refiere que sus dientecitos y muelas le comenzaron a sangrar” | | | |
| 2 HISTORIA DE LA ENFERMEDAD CURSO DE LAS MANIFESTACIONES MEDICINAS RECIBIDAS | Madre refiere que el año de edad se empezó a “romper” los dientes y no podía comer bien, luego se rompieron completamente y causaban dolor A los dos años presento fistulas con materia y se hincho la cara, por esto recibió atención en el Hospital San Bartolome de Huacho (Progresivo) Recibió penicilina IM para infección en Hospital San Bartolome | | | |
| 3 ANTECEDENTES PERSONALES FISIOLOGICOS PRENATALES PERINATALES NEONATALES DESARROLLO PSICOMOTRIZ ALIMENTACION IMNUNIZACIONES PATOLOGICOS | Vivienda concreto, servicios básicos vestimenta adecuada, higiene regular. Producto 1ra gestación, controles prenatales completos, hiperémesis gest. Sin complicaciones durante el parto Pre termino (7m y medio), parto distócico, lloro al nacer, peso 2,800 kg Primeras palabras 8 meses, camino al 1er año. Lactancia mixta 4 primeros meses, luego lactancia materna hasta 2a 10m Vacunas completas para la edad, RAM (-), hemorragias (-), convulsiones (-) Diagnosticado con Amelogenesis Imperfecta Hipoplasica | | | |
| 4 ANTECEDENTES FAMILIARES | Madre 20ª c/Amelogenesis; Paddre 25a c/TBC anterior con tto, asma Abuelo paterno: asma; bisabuelo, abuela materna, tías, tío, primos c/ Al | | | |
| 5 ANTECEDENTES EPIDEMIOLOGICOS | Contacto con TBC por parte del padre | | | |
| 6 NIVEL SOCIO-ECONOMICO | Bajo | | | |
| 7 NOMBRE Y FIRMA DEL MEDICO | | | | |
| APELLIDO PATERNO | APELLIDO MATERNO | NOMBRE (S) | SERVICIO | CAMA N° |
| A N A M N E S I S | | | | |

Fig. 45 Llenado de ficha de anamnesis.

Se realiza el interrogatorio a la madre para ver si presenta algún antecedente, patología que debemos tener en cuenta durante la operación programada además para saber si está en tratamiento médico, o si presenta algún tipo de alergia a los medicamentos, se realiza de forma minuciosa y ordenada de acuerdo al orden cronológico de los sucesos.

FICHA DE EXAMEN FISICO:


|  | | INSTITUTO NACIONAL DE SALUD DEL NIÑO | | | | | |
|---|--|---|------------|------------|------------|------------|-------------|
| | | FECHA: ____ | HORA: ____ | EDAD: ____ | SEXO: ____ | PESO: ____ | TALLA: ____ |
| | | | | | TEMP: ____ | F.C: ____ | F.R: ____ |
| | | | | PC: ____ | PT: ____ | PA: ____ | SC: ____ |
| 1 | INSPECCION GENERAL Y ESTADO DEL SENSORIO | Paciente masculino con Dx. De AI en ABEG, ABEN, ABEH | | | | | |
| 2 | PIEL, MUCOSAS, SUB-CUTANEO Y FANERAS | Tersa, elástica, tibia, mucosa hidratada, TCSC conservado y distribuido | | | | | |
| 3 | CABEZA | Mesocefalo | | | | | |
| | OJOS | CIRLA, móviles | | | | | |
| | OIDOS | CAE permeable, sin alteraciones, sin secreciones | | | | | |
| | NARIZ | Fosas nasales permeables, mediana, sin secreciones | | | | | |
| | BOCA | Encía ligeramente inflamada, inserción media frenillos, dentición decidua, piezas con destrucción coronal amplia, hipoplasia generalizada, fistula y aumento de volumen a nivel pza 71, 75, remanente radicular pza 64, lengua sin alteraciones | | | | | |
| | FARINGE | No congestiva | | | | | |
| 4 | CUELLO | Móvil, delgado, sin adenopatías | | | | | |
| 5 | TORAX | Amplexo, simetrico, sin alteraciones | | | | | |
| 6 | CORAZON Y VASOS | No presenta soplos, ni patología cardiaca | | | | | |
| 7 | RESPIRATORIO | Mv pasan por ACP, no presenta ruidos, ni crepitaciones, sin alteraciones | | | | | |
| 8 | ABDOMEN | Blando, depresible, RHA (++), no presenta masas, sin alteraciones | | | | | |
| 9 | GENITALES | | | | | | |
| 10 | PERINE | 9 y 10 Madre refiere desarrollo de acuerdo a edad y sexo | | | | | |
| 11 | LINFATICOS | No presenta linfadenopatías | | | | | |
| 12 | SISTEMA LOCOMOTOR | Se moviliza solo, coordinado | | | | | |
| 13 | NEUROLOGIA | LOTEP, activo, despierto | | | | | |
| 14 | PRESUNCION DIAGNOSTICO | Abceso periapical c/ fistula + Amelogenesis imperfecta | | | | | |
| 15 | NOMBRE Y FIRMA DEL MEDICO | | | | | | |
| APELLIDO PATERNO | | APELLIDO MATERNO | | NOMBRE (S) | | SERVICIO | CAMA N° |
| EXAMEN FISICO | | | | | | | |

Fig. 45 Llenado de ficha de examen físico.

Esta evaluación es sobre todo para revisar al paciente y observar si presenta algún signo patognomónico de alguna patología, dolor a la palpación, o alguna malformación que pueda dificultar nuestros procedimientos. Y deben ser registrados en la ficha para comparar después de la intervención y si presenta mejoría.

CONSENTIMIENTO INFORMADO

Estará firmado por el padre o madre que estuvo en la de la programación.



CONSENTIMIENTO INFORMADO

(Ley 26842, Art 27, 4 y 15 inc.h)

Breña.....de.....del 2015

Yo.....en mi condición de padre () Madre () tutor () Representante Legal () Otro () Especificar.....Me he reunido con el (los) médico (s) del INSN, y el Doctor (a).....me ha informado sobre el diagnóstico, tratamiento y pronóstico de la enfermedad del paciente..... El diagnóstico presuntivo y/o definitivo es..... Cuya finalidad es lograr la mejoría o recuperación de su (mi) estado de salud.

Me ha informado de los riesgos , peligros, probables complicaciones que se (me) somete (o) así como de los beneficios que puede (o) obtener.


También me informo de otros procedimientos de diagnóstico y/o tratamiento alternativos..... y se ha referido a las posibles consecuencias en caso de no aceptarlos..... consiento a que se administre sangre o derivados de la sangre y/o los medicamentos , tratamientos y terapias que sean consideradas necesarias a juicio del médico tratante o de los asistentes designados para dicho fin , también he sido informado que existen otros riesgos tales como severa pérdida de sangre, infección, paro cardiaco, etc., asociados a la práctica de cualquier procedimiento.

Que dicha intervención la realizarán los médicos del servicio de..... he realizado las preguntas que considere oportuna, completa, adecuada y sin perjuicios, yo voluntaria y libremente SI () NO() doy mi consentimiento para que se realice el procedimiento de diagnóstico y/o tratamiento arriba señalados, así como para la realización de otros procedimientos que puedan contemplarse durante el acto previamente autorizado , y que en opinión del médico cirujano y/o cirujano dentista, se consideren necesarios y ó aconsejables en el curso de la intervención médica quirúrgica. SI () NO () doy mi consentimiento para que se administre sangre o sus derivados.

Estoy también informado sobre la posibilidad de cambiar mi decisión en cualquier momento.

.....
Firma del responsable o paciente D.N.I. o L.E.....
Firma del médico C.M.P. o C.O.P.....
Firma del testigo D.N.I. o L.E.....


IMPRESIÓN
DACTILAR
INDICE
DERECHO



Revoco mi consentimiento.....

Fig. 46 Modelo de consentimiento informado del INSN

FICHA DE SOLICITUD DE SALA DE OPERACIONES



SOLICITUD DE OPERACIÓN

Fecha..... HCL:.....

A. Paterno..... A. Materno.....

Nombres.....

Edad..... Servicio..... Cama.....

Diagnostico..... CIE 10.....

Operación (8es)..... CTP.....

.....

.....

Anestesia Sugerida.....

Deposito de sangre SI.....NO.....

Grupo Sanguineo.....

Cantidad.....

1 er Ayudante.....

2 do Ayudante.....

Fecha.....

Operación Solicitada.....

.....

Firma y sello del jefe del Servicio V°B° jefe del dpto Cirugia

PARA SER LLENADO POR EL JEFE DEL SERVICIO DE ANESTESIA

Sala de operación N°.....Hora.....Destino.....

Anestesiologo.....

Observaciones.....


.....

NOTA debe ser llenado con letra imprenta

Fig. 47 Ficha Solicitud De Operación

3.5.5 QUINTA CITA EN UNIDAD DE BEBÉ:

Se cita a la madre para que pase interconsulta anestesiología un día antes de realizar el tratamiento odontológico, paciente debe acudir al primer piso a esperar ser llevado con la enfermera al servicio de anestesiología consultorio externo.



EVALUACION PRE ANESTESICA
ANESTESIOLOGIA

1. FILIACION:

| | |
|---|---------------------|
| NOMBRE: J.S.M.T. | FECHA: 23 – 10 – 13 |
| SEXO: MASCULINO | HCL: 1287469 |
| EDAD: 03 AÑOS | CAMA: |
| CIRUGIA PROGRAMADA: (X) | |
| DIAGNOSTICO PRE OPERATORIO: Caries + AI | |
| TRATAMIENTO QUIRURJICO: | |

2. ANTECEDENTES

| | |
|---|------------------|
| NACIMIENTO: Pre termino por estrechez pélvica | ALERGIA: RAM (-) |
| MALFORMACIONES CONGENITAS: | ASMA: (-) |
| CONVULSIONES: (-) | HEPATITIS B (-) |
| OTROS: | |
| QUIRURJICOS: | |
| RECIBE TRATAMIENTO: SI () NO (X) | |

3. EXAMEN FISICO

| | | | | |
|------------------------------------|-------------|----------|-------------|--------------|
| PA | FR: | T° | PESO: 13 Kg | TALLA: 99 cm |
| ESTADO GENERAL | MEG () | REG () | BEG () | |
| HIDRATACION | MEH () | REH () | BEH () | |
| NUTRICION: | MEN () | RENN () | BEN () | |
| VIA VENOSA PERIFERICA: | | | | |
| MALLAMPATI: | I II III IV | | | |
| CARDIOVASCULAR: | | | | |
| PULMONAR: Buen pasaje de MV en ACP | | | | |
| NEUROLOGICA: | | | | |
| ABDOMEN: | | | | |
| OTRO: | | | | |

4. 4 EXAMEN AUXILIAR

LABORATORIO

RX EKG RQ II

INTERCONSULTA S: SI () NO ()

SI () NO ()

5. CLASIFICACION: I II III IV

6. ANESTESIA SUGERIDA

PREMEDICACION 1.- Se deja receta de sevorane + mdz
2. Ayuno > 0 = a 6 h

Fig. 48 Ficha de evaluación de anestesiología.

3.5.6 SEXTA CITA EN UNIDAD DE BEBÉ *(Paciente listo para TOI en SOP)*

- I. Paciente acude al hospital a las 7:30 am y se dirige al servicio de Cirugía de Día para esperar el llamado de la enfermera de sala de operaciones.
- II. Enfermera revisa si el paciente está con todos sus recibos pagados y medicamentos pedidos.
- III. Revisa la historia si se le va administrar algún medicamento antes de pasar a sala por orden de su médico.

TRANS OPERATORIO EN SOP



Fig. 49 Sala de Operaciones.

- En el ingreso al centro quirúrgico el residente tendrá que seguir las normas de bioseguridad por el servicio, y se coloca la bota quirúrgica descartable para ingresar.
- Al ingresar pedirá su ropa de cirugía a la técnica de enfermería encargada. (Gorro, pantalón y chaqueta verde, mascarilla)
- Revisará la programación de la sala y anestesiólogo que estará en la cirugía
- Ingresara al vestidor de médicos para cambiarse.
- Una vez cambiado ingresara a la Área restringida para poder verificar sus materiales y equipos indicados, en la sala programada coordinara los últimos pasos con el médico asistente y con el piso del servicio de ORL con respecto al paciente.
- Se coordinara con el anestesiólogo y la enfermera de sala para hacer subir al paciente de servicio de ORL.
- El residente esperara la orden del médico asistente para proceder hacer el lavado quirúrgico

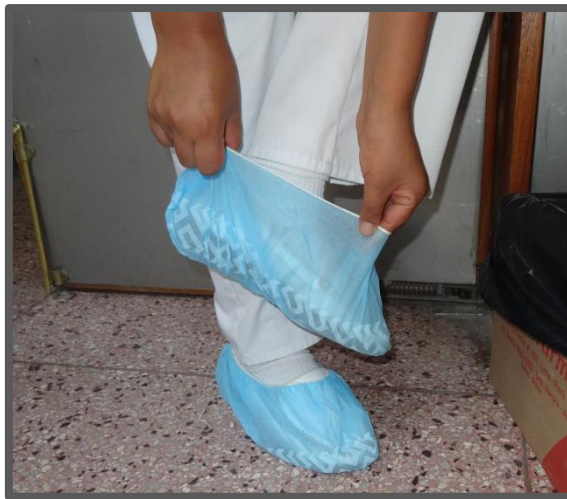

Fig. 50 Colocación de bota para ingreso a sala de operaciones

MATERIALES E INSTRUMENTOS PARA EL TRATAMIENTO EN SALA DE OPERACIONES

- Caja de instrumentales que un día antes se esterilizo en el centro quirúrgico con el equipo de odontología.
- Equipo básico de diagnóstico y cirugía para el tratamiento en sala quirúrgica.
- Equipo de fresas redondas y piedras de Arkansas para la eliminación de lesión cariosa y pulido final de las incrustaciones de resinas
- Oxido zinc – Eugenol –platina de vidrio y espátula de cemento
- Instrumental de endodoncia para terapia pulpar
- Digluconato de Clorhexidina al 0,12%, usado antes de la TOI en SOP.
- Irrigante de conducto Clorhexidina al 2% para las Pulpectomía.
- Materiales de obturación (resina de nano relleno – adhesivo 5ta generación – acido grabador al 37% – ionómero de vidrio Fotocurado)
- Caja de control con la pieza de mano estéril y jeringa triple
- Lámpara de luz halógena marca Gnatus.



Fig. 51 Caja metálica con instrumentales del equipo de odontología estériles en sala de operaciones del centro quirúrgico.³⁷

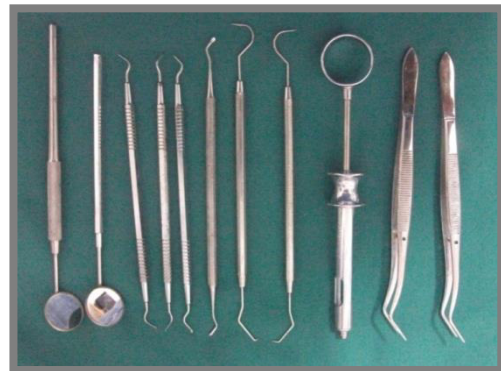

Fig. 52 Equipo básico de diagnóstico y cirugía para el tratamiento en sala quirúrgica.³⁷

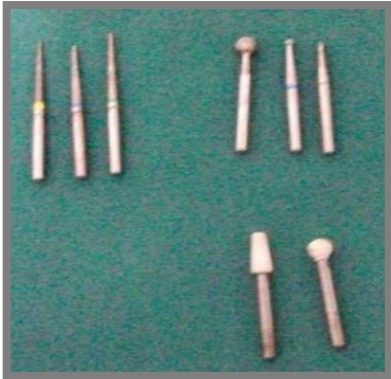

Fig. 53 Equipo de fresas redondas y piedras de Arkansas para la eliminación de lesión cariosa y pulido final de las incrustaciones de resinas.³⁷



Fig. 54 Oxido zinc – Eugenol –platina de vidrio y espátula de cemento.³⁷

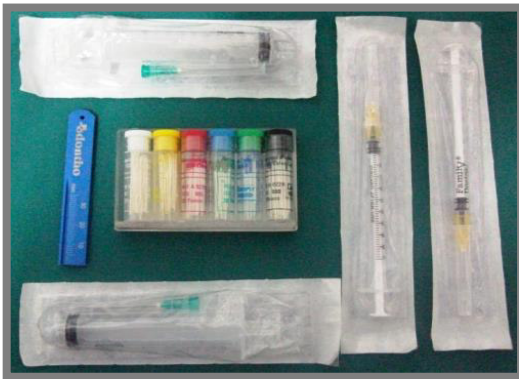

Fig. 55 Instrumental de endodoncia para terapia pulpar.³⁷

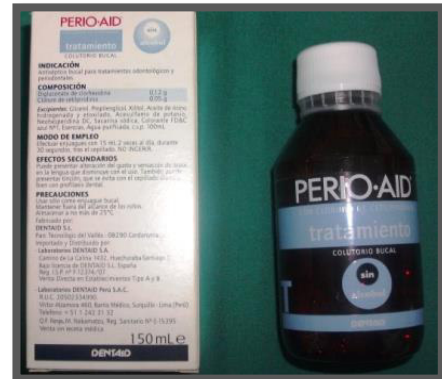

Fig. 56 Digluconato de clorhexidina al 0,12%, usado antes de la TOI en SOP.³⁷

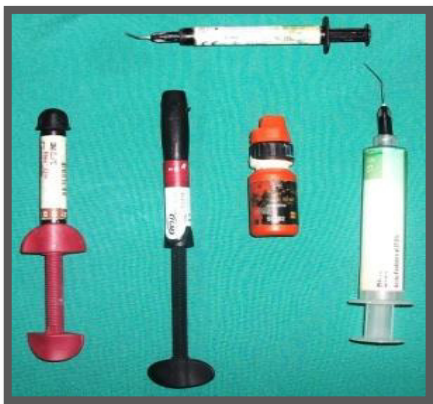

Fig. 57 Materiales de obturación (resina de nano relleno – adhesivo 5ta generación – acido grabador al 37% – ionómero de vidrio Fotocurado).³⁷

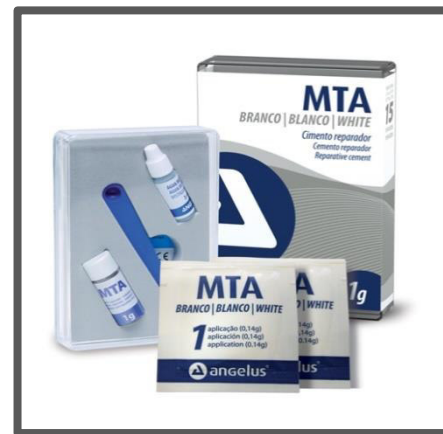
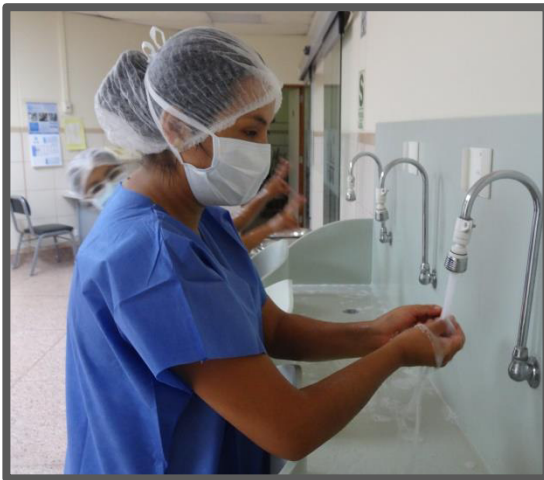
Fig. 58 MTA (Agregado de trióxido mineral)

INGRESO DEL PACIENTE A LA SALA DE OPERACIÓN

- El paciente ingresa a la sala en una camilla y se traslada a la camilla quirúrgica es recibido por la enfermera.
- La Anestesiólogo comienza a verificar el peso y a dosificar la anestesia.
- Se le explica al paciente que se le va a colocar una mascarilla la cual tiene que soplar es ese momento de la inducción de la anestesia.

TECNICA DEL LAVADO QUIRURGÍCO



*Fig. 59 Mojar las manos y muñecas.
Aplicar el jabón antiséptico.*

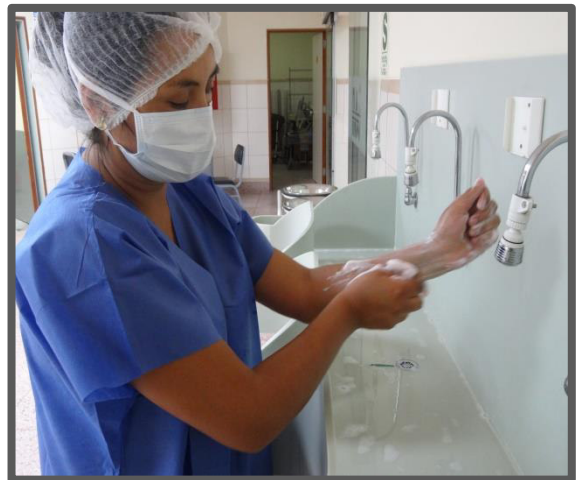

Fig. 60 Lavado general de manos, antebrazos y codo (sin escobilla), frotar ambas manos y brazos.

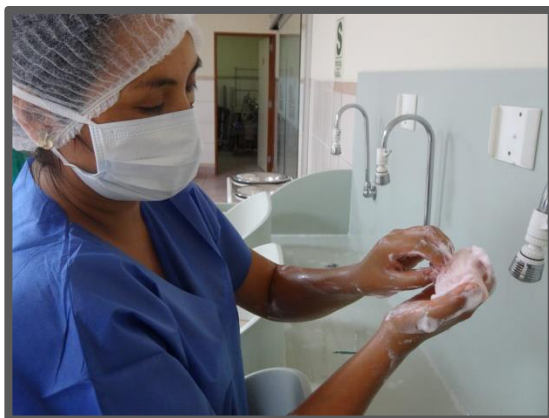

Fig. 61 escobillar primero las uñas, las manos, dedos, antebrazo, hasta 5 cm por encima del codo.

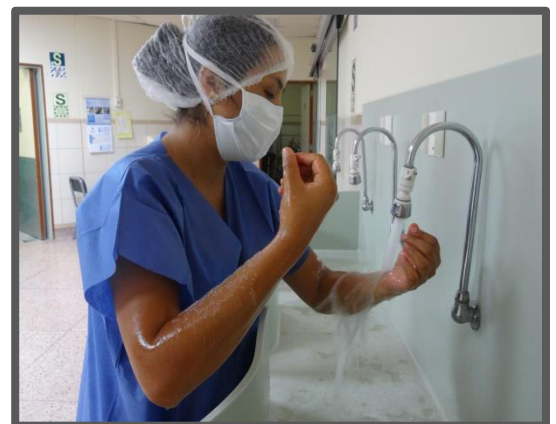

Fig. 62 Enjuagar las manos, antebrazos dejando caer el chorro de agua por los codos. Mantener las manos en posición de cirujano.

ENFERMERA DEL CENTRO QUIRÚRGICO:

Principales funciones:

Verificar el plan de operaciones y el tipo de intervenciones que se realizarán.

- ✓ Verificar que el quirófano esté preparado, montado y comprobando el funcionamiento de los diversos equipos e instrumentos; así como los insumos respectivos.
- ✓ Preparar la mesa de operaciones, verificando el correcto funcionamiento de los mecanismos de movimiento y los accesorios necesarios para cada intervención.
- ✓ Colaborar con el Anestesiólogo en la inducción anestésica y la preparación de la monitorización.
- ✓ Controlar durante la intervención el funcionamiento de los sistemas de aspiración, las luces.
- ✓ Controlar los elementos utilizados, manteniendo la mesa ordenada y desechando convenientemente el material utilizado.
- ✓ Controlar el uso de gasas y compresas en el campo operatorio.
- ✓ Recoger y revisar los instrumentos utilizados así como disponer lo necesario para su lavado, desinfección y esterilización.
- ✓ Retirar las hojas de bisturí, agujas y demás objetos cortantes y punzantes.
- ✓ Recoger el material de desecho producido durante la intervención, evitando su acumulación y siguiendo los pasos necesarios para mantener el quirófano ordenado.
- ✓ Encargarse de recoger muestras para Análisis de Laboratorio y/o de Anatomía Patológica procediendo a su etiquetado y disponiendo su envío al servicio correspondiente.
- ✓ Colaborar en la colocación del enfermo en la camilla y en su traslado a la zona de reanimación

SECADO DE LA MANO

- El residente se secará en quirófano con toallas estériles las manos, interdigitales, antebrazo y codo de forma individual.
- Se secará interdigital, muñecas y brazos
- Se dejará caer la toalla despacio sin tocar de nuevo y manteniendo los brazos en alto.

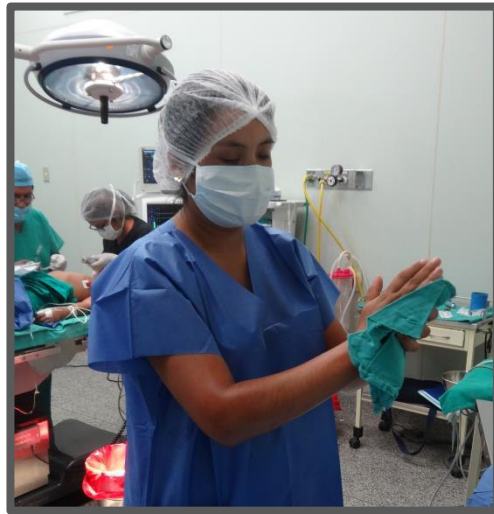

Fig. 63 Secado de manos.

VESTIMENTA AL CIRUJANO

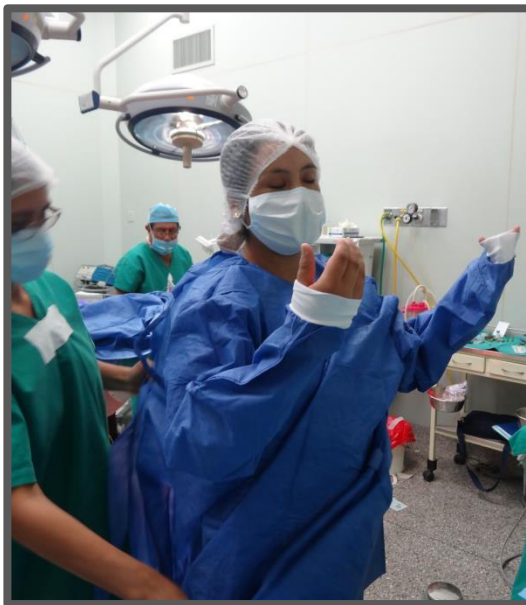

Fig. 64 Colocación del mandilón quirúrgico previo a la colocación de guantes.

COLOCACIÓN DE LOS GUANTES

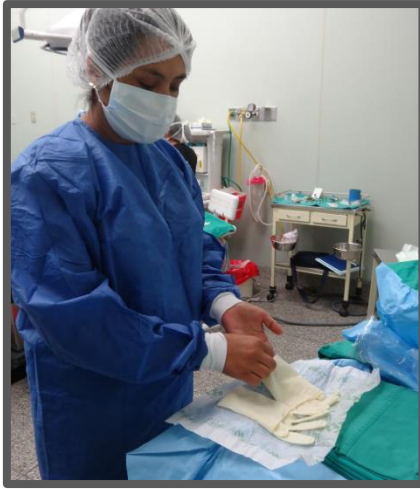

Fig. 65 Se extraerá el guante de la envoltura para poder hacer uso y sin hacer mucho contacto con los guantes se realizará la técnica de colocación.

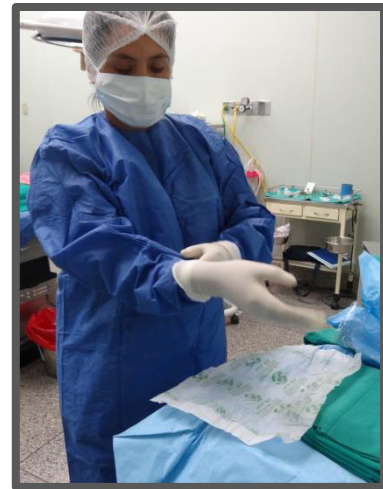


Fig. 66 La colocación será con suavidad la mano debe ingresar dentro del guante hasta que los dedos encajen en los dedos de los guantes.

PREPARACION DE LA MESA DE MAYO

- Se comenzará a vestir la mesa de mayo abriendo el paquete quirúrgico con ayuda de la enfermera circulante para la cirugía antes de vestir al paciente.
- La mesa de mayo es alcanzada por la enfermera circulante para ser vestida por el primer ayudante el cual pedirá que la enfermera circulante le alcance los materiales que están en el paquete quirúrgico estéril
- Mesa de mayo será vestida adecuadamente con los materiales de acuerdo al plan de tratamiento con el equipo básico de cirugía y operatoria

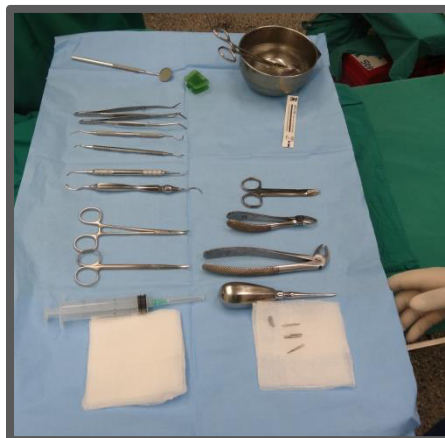

Fig. 67 Distribución De Instrumental

PACIENTE EN SALA DE OPERACIONES DE CIRUGIA DE DÍA

FUNCIONES GENERALES DEL MÉDICO ANESTESIOLOGO

1. Revisar la operatividad de la Unidad de Anestesia.
2. Revisar la operatividad de otros equipos: EKG, oxímetro de succión y otros para el manejo de la vía aérea.
3. Revisar que estén completos: Material médico fungibles y no fungibles, medicamentos a utilizar; formatos y registros.
4. Evaluar al paciente.
5. Ejecutar el Monitoreo Trans-Operatorio.
6. Verificar las condiciones del paciente o tipo de cirugía lo requieran, monitorizar la presión venosa central, diuresis, presión arterial invasiva, presión arterial pulmonar, gasto cardiaco invasivo o no invasivo y/o relajación muscular mediante el estimulador de nervio periférico.
7. Monitorear según el caso, gases anestésicos inspirados y espirados.
8. Informar, en cambio de turno, condición del paciente, manejo realizado, eventos relevantes y plan inmediato.
9. Dejar constancia del cambio de profesional en la hoja de registro anestésico.
10. Cumplir los cuidados Post-anestésicos.
11. Cumplir los Criterios de Alta de la Unidad de Recuperación

FUNCIONES EN LA INDUCCIÓN DEL PACIENTE

Durante el procedimiento de intubación endotraqueal, el anestesiólogo deberá:

- ✓ Valorar al paciente y hacerle firmar el consentimiento informado.
- ✓ Revisar la máquina de anestesia.
- ✓ Contar con los elementos necesarios para manipular la vía aérea.
- ✓ Canalizar un acceso venoso.
- ✓ Definir la técnica de intubación según las condiciones particulares de cada paciente (inducido con o sin relajante neuromuscular).
- ✓ Realizar la inducción intravenosa o inhalatoria adecuado para cada caso en particular.
- ✓ Realizar la intubación endotraqueal en el menor tiempo posible, verificar la posición correcta del tubo y fijar el tubo endotraqueal.
- ✓ Iniciar la ventilación según los requerimientos del paciente.
- ✓ Evaluar y manejar las posibles complicaciones de la intubación endotraqueal.

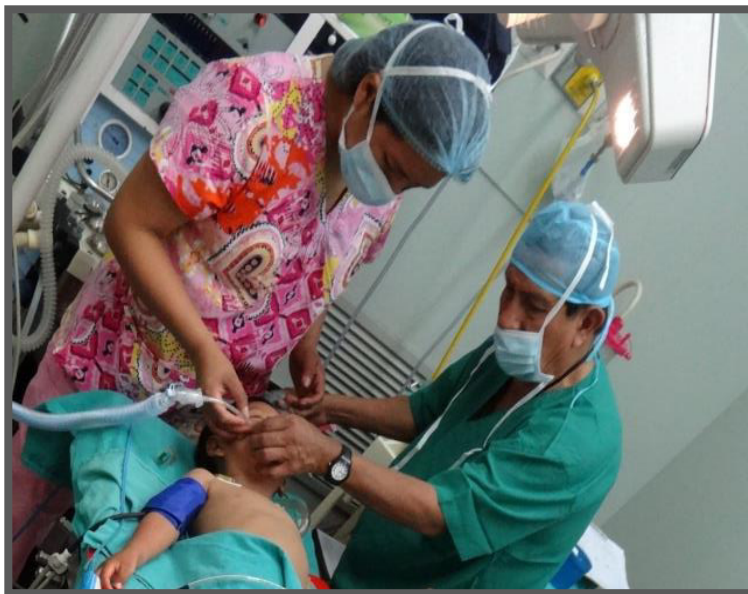

Fig. 68 Médico anestesiólogo iniciando sus funciones

PROCEDIMIENTOS POR EL ODONTOPEDIATRA

EL CIRUJANO

Funciones del cirujano:

- ✓ Desarrollar el plan de tratamiento programado.
- ✓ Esperar que el anestesiólogo termine su labor con el paciente y proceder a vestir al paciente con campos estériles.
- ✓ Trabajar con orden y minuciosidad.
- ✓ Colocar el tapón orofaríngeo antes de realizar la cirugía.
- ✓ Debe exigir orden y trabajo sistemático a todo el equipo para el adecuado desempeño durante la cirugía y señalar los errores a quienes lo asisten, pues es el responsable del tratamiento
- ✓ Debe tratar de realizar todo el tratamiento programado
- ✓ Conocer y guiar el trabajo de todos los integrantes del equipo para poder corregir errores y/o inconvenientes.
- ✓ Todo el instrumental que utilice debe ser devuelto a la instrumentista.
- ✓ Una vez terminado el procedimiento, revisar que no quede ningún material o instrumental dentro de la boca del paciente.

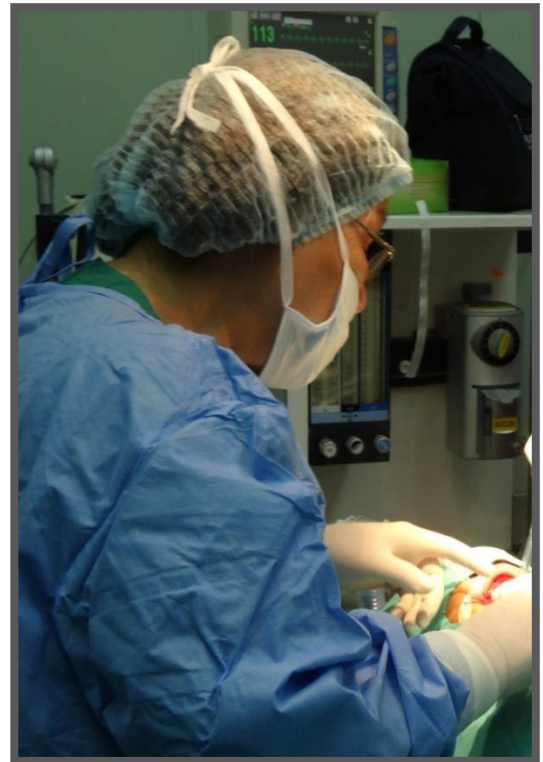


Fig. 69 Cirujano dentista iniciando sus funciones

PROCEDIMIENTOS POR EL PRIMER AYUDANTE

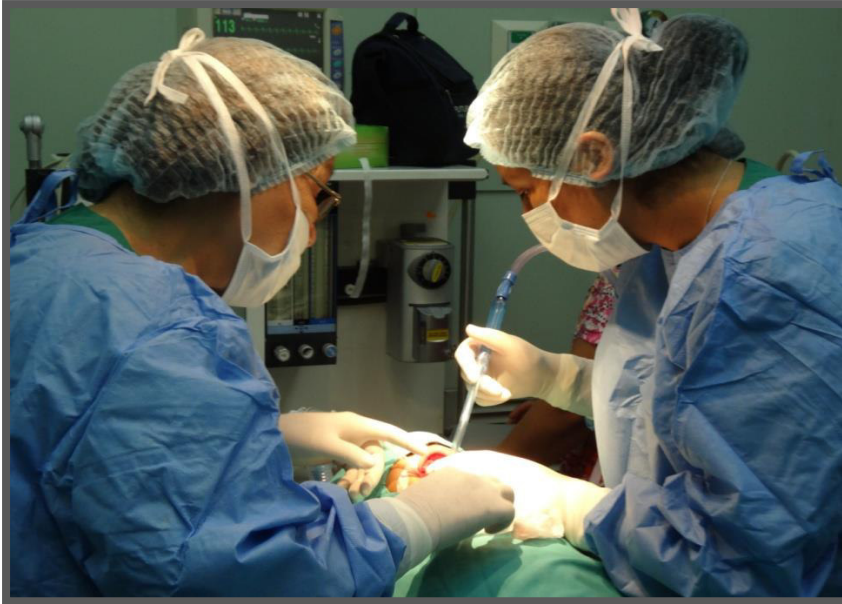

Fig. 69 Primer ayudante en el acto quirúrgico.

Funciones del Primer Ayudante:

- ✓ Conocer perfectamente el plan de tratamiento y facilitar el trabajo al cirujano, adelantándose a las necesidades de éste.
- ✓ Trabaja enfrente y algo hacia la derecha del cirujano.
- ✓ Encarga de la separación de tejidos para facilitar la visión del cirujano, ayuda con la succión de fluidos para mejorar la manipulación y adhesión de materiales tratando de simplificar las maniobras del cirujano.
- ✓ Tiene participación activa, para el secado de la sangre continuamente,
- ✓ Es quien suministra y presenta las pinzas hemostáticas para las ligaduras, para realiza hemostasia de ser necesario.
- ✓ No debe extralimitarse realizando maniobras que sólo competen al cirujano.
- ✓ Colabora con el cirujano en la cirugía

EL INSTRUMENTISTA

Funciones del instrumentista:

- ✓ Deberá conocer en detalle la cirugía en la que participará para preparar el instrumental o material necesario y prever toda complicación posible.
- ✓ Tratar en lo posible de resolver los problemas que se presentan sin complicar al cirujano.
- ✓ Ingresa al quirófano antes que el cirujano y el paciente para tener preparado todo lo necesario.
- ✓ El armado de la mesa debe hacerse en un orden habitual y sistemático.
- ✓ Una vez lista la mesa no se alejará de su puesto, salvo expresa orden del cirujano.
- ✓ Al pasar el instrumental deberá ir de su mano a la del cirujano.
- ✓ Debe facilitar y acelerar el ritmo de la cirugía.
- ✓ No discutirá órdenes ni opiniones del cirujano y ayudantes.
- ✓ No se distraerá con hechos extra operarios y hablará solo lo indispensable.
- ✓ Debe pasar el instrumental de manera que el cirujano reciba el instrumental con comodidad y sienta que lo tiene en su mano.
- ✓ Seguirá la cirugía atentamente, adelantándose a las necesidades del cirujano o ayudantes.
- ✓ Todo el material devuelto a la mesa debe ser limpiado con una gasa antes de colocarlo en su lugar.

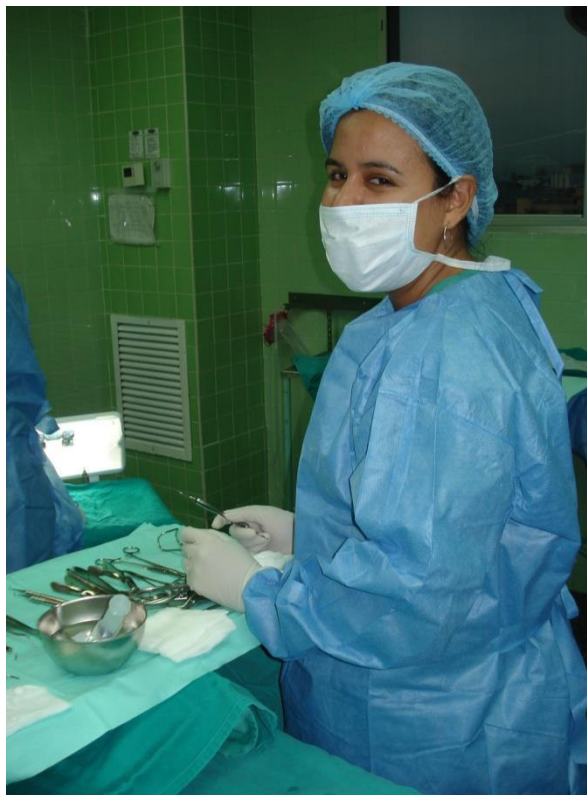

Fig. 70 Instrumentista en el acto quirúrgico

TRATAMIENTO ODONTOLÓGICO INTEGRAL EN SALA DE OPERACIONES

QUINTO CUADRANTE (POSTERIOR):

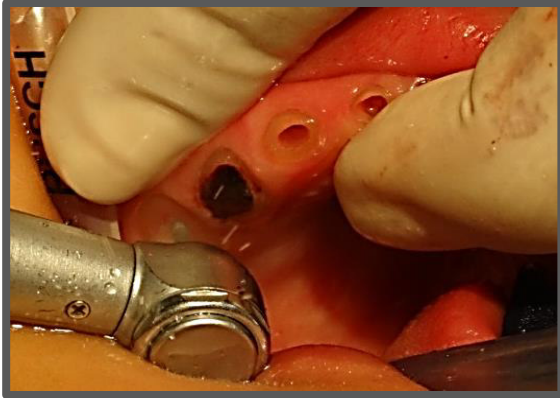


Fig.71 Eliminación de la lesión cariosa de la pza. 54, 55 con fresa de diamante redonda grande n° 23.

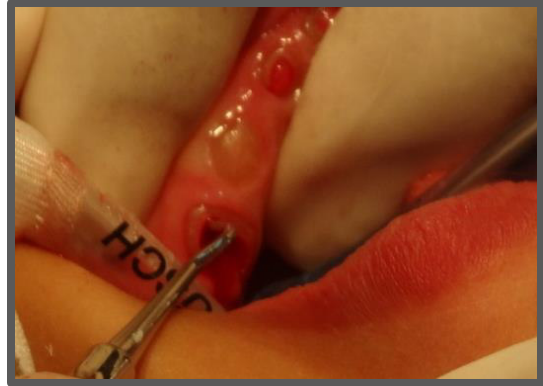

Fig.72 Apertura y eliminación del techo de la cámara pulpar con instrumento rotatorio iniciar en zona mesiovestibular hasta formar un triángulo, postexposición realizar excéresis de pulpa cameral con cureta para dentina cortante en pza. 54, 55

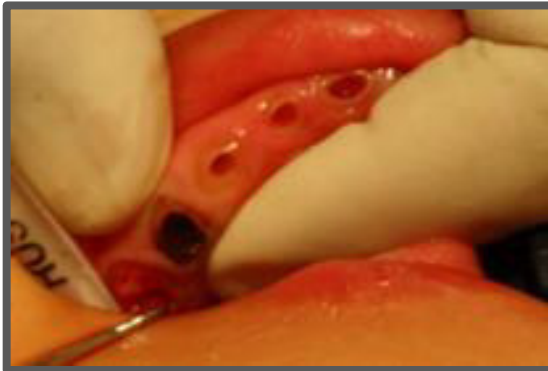

Fig.73 Hemostasia con bolita de algodón estéril en entrada de los conductos de pza 54,55

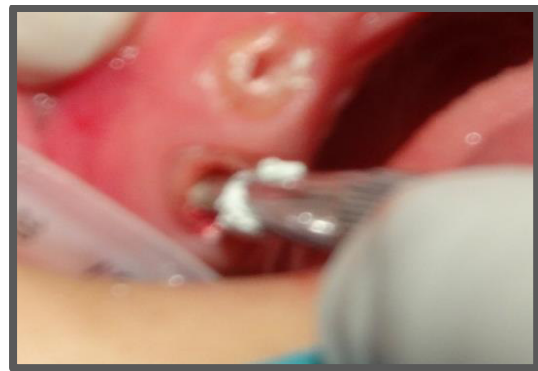


Fig. 74 Aplicación de MTA con porta amalgama en cámara pulpar en pza 54,55.

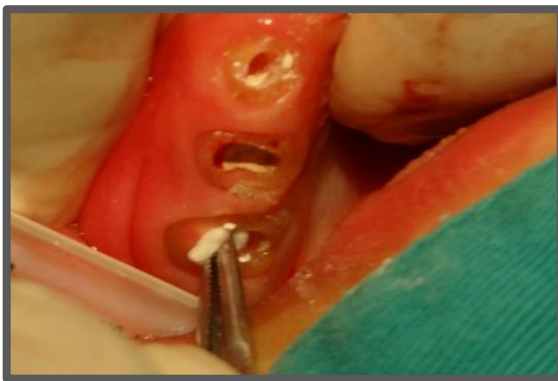

Fig.75 Condensado de MTA con bolita de algodón estéril como obturación sub-base, y aplicación de obturación base con pasta de óxido de zinc-eugenol en pza 54,55.

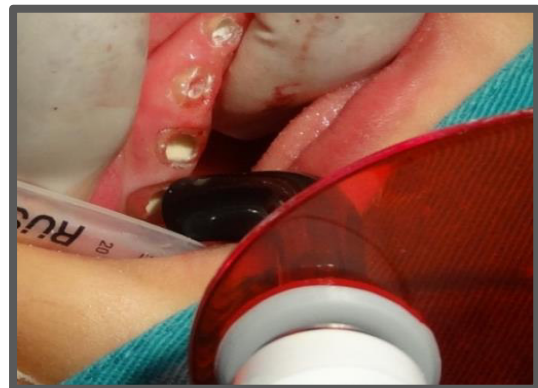


Fig. 76 Sellado con ionómero de vidrio fotopolimerizable (glass-liner) en pza.54, 55.

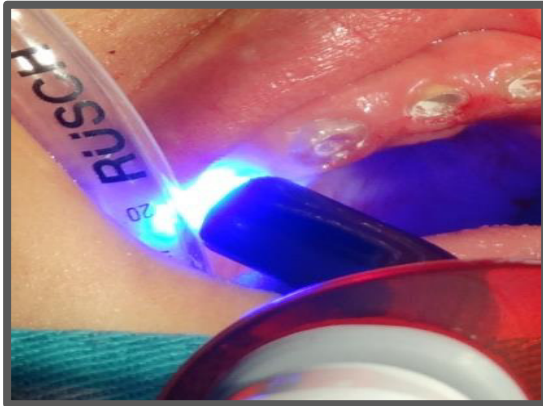

Fig.77 Fotocurar por 15 seg. con una lámpara LED en pza.54,55..

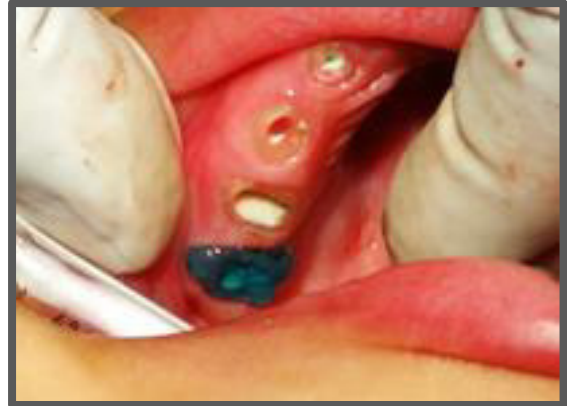

Fig.78 Aplicación del ácido fosfórico al 37% por 15 segundos. Posteriormente se procede al lavado por 5 seg. y secado por 5 seg. en las pza. 54,55.

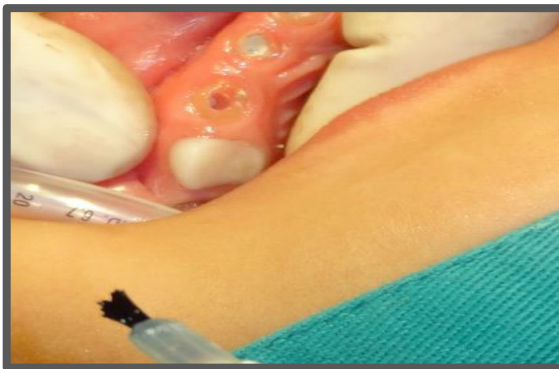

Fig 79. Aplicación de sistema adhesivo de quinta generación (Single Bond) en pzas 55, 54 y Fotocurado por 20 segundos.

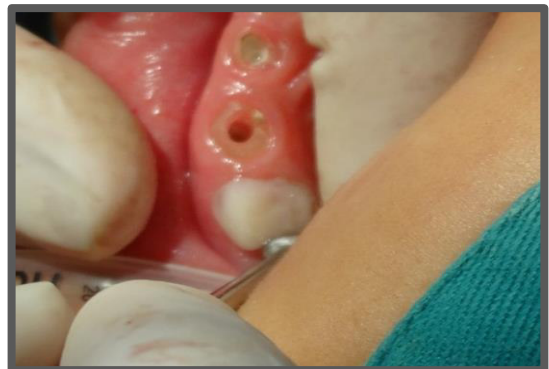

Fig. 80 Restauración con resina de nanorelleno Tetric N-Flow para conformación de muñones. Modelamiento de resina de nano relleno Tetric N-Ceram con técnica estratificada a mano alzada para conformación de corona de resina y fotopolimerización por 20 segundos en pza 54,55.

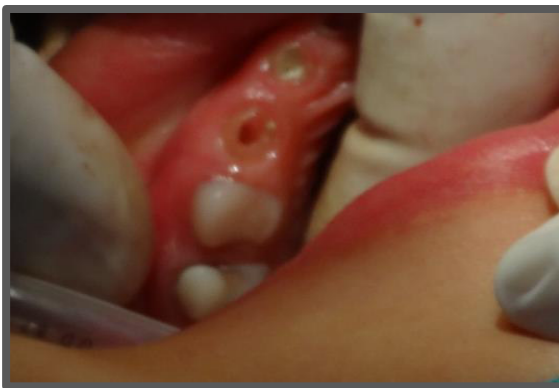

Fig. 81 Realizar preparación coronaria reduciendo en oclusal 1mm aprox., proximal romper punto de contacto, vestibulo- lingual o palatino reducir la línea de convexidad hacia cervical de pza 55. Medir la corona preformada y la pieza a ser tratada con sonda periodontal para darle la altura deseada y recortar.

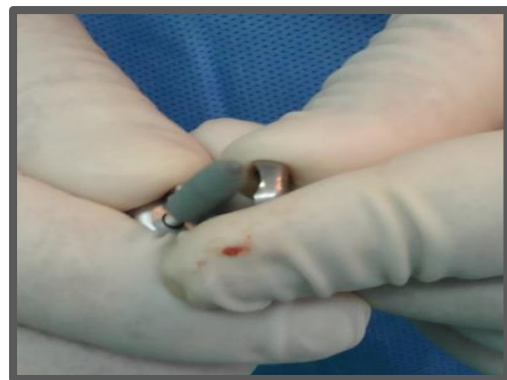

Fig. 82 Revisar que no queden bordes filosos antes de la prueba, no debe presentar isquemia en la encía si tiene la altura correcta, caso contrario realizar desgastes del contorno de la corona metálica con piedra montada para metal hasta la completa adaptación de la corona sin isquemia en pza 5.5.

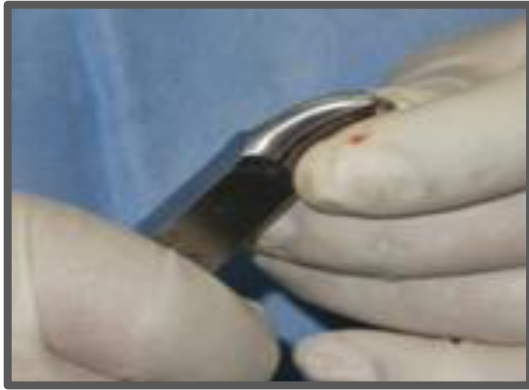

Fig. 83 Adaptación y contorneado final de la corona metálica preformada, realizar pulido con caucho y limpieza de la corona con alcohol y secado con gasa.

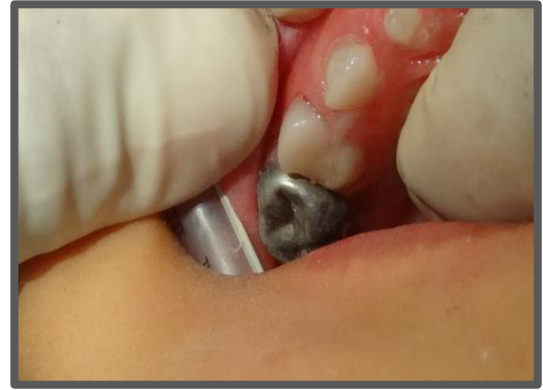

Fig. 84 Prueba de la corona y verificación de ausencia de isquemia de la pza 5.5

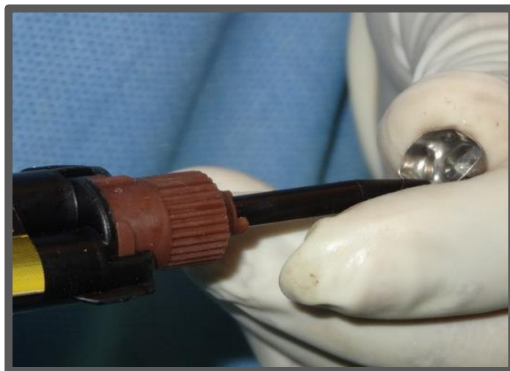

Fig. 85 Aplicación del cemento dual en el interior de la corona metálica preformada.

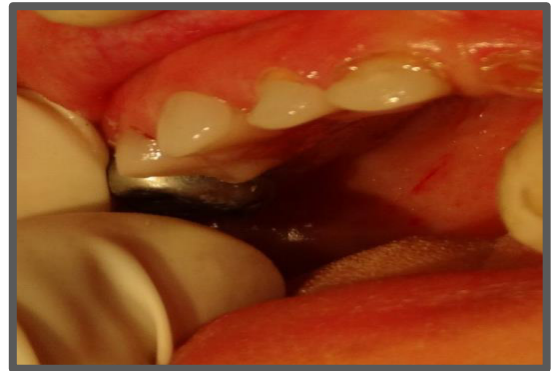

Fig. 86 Cementación de la corona metálica preformada presionando en su correcta ubicación fotocurar 20 segundos en bordes y remover excesos en la pza 5.5

QUINTO Y SEXTO CUADRANTE (ZONA ANTEROSUPERIOR)

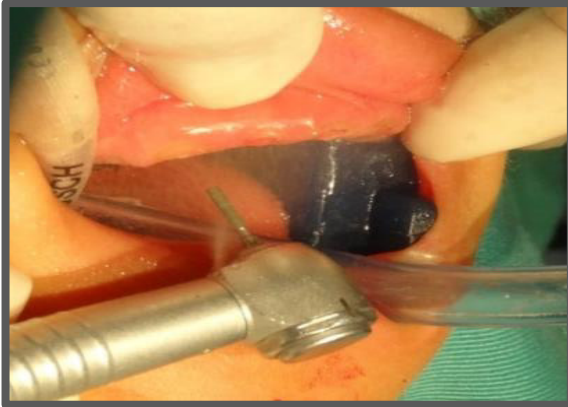


Fig. 87 Eliminación de la lesión cariosa de pzas 53, 52, 51, 61, 62, 63.

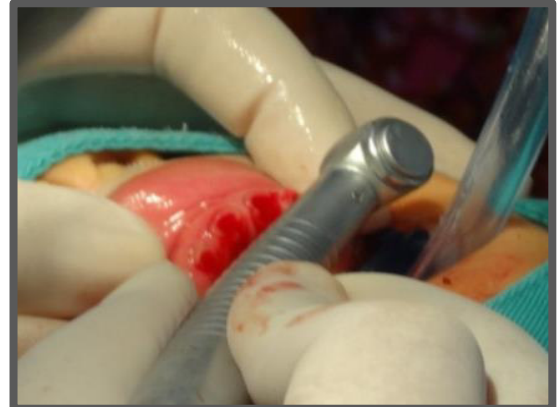

Fig. 88 Apertura cameral con instrumento rotatorio y exposición pulpar de pzas 53, 52, 51, 61, 62, 63.

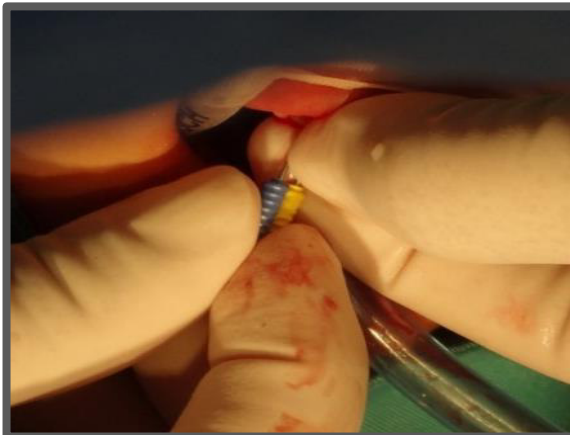


Fig.89 Extirpación de pulpa radicular con tiranervios en pzas 53,52, 51,61, 62 ,63

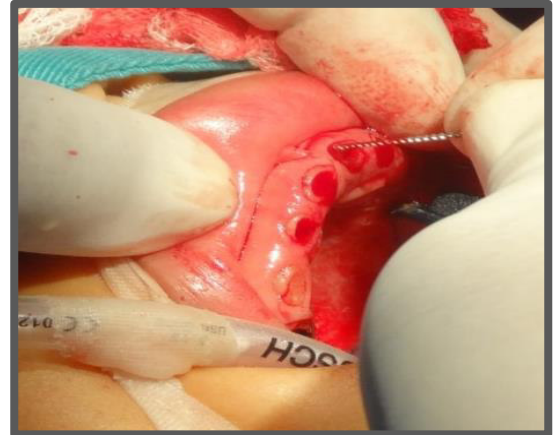

Fig. 90 Instrumentación de conducto con lima K-FILE N°60 (2da serie) de endodoncia en pzas 53, 52, 51, 61, 62,63

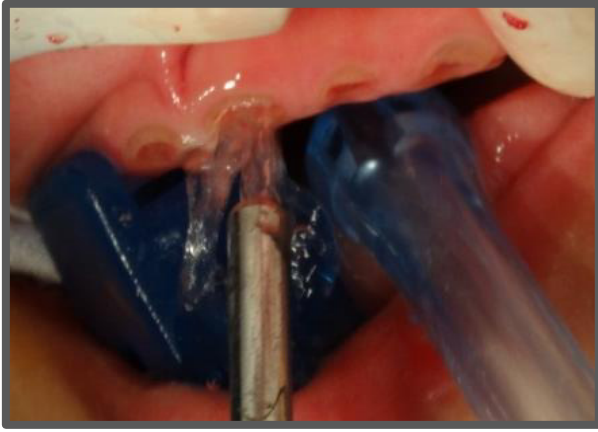


Fig. 91 Lavar con suero fisiológico luego de la instrumentación en pzas 53, 52, 51, 61, 62, 63.

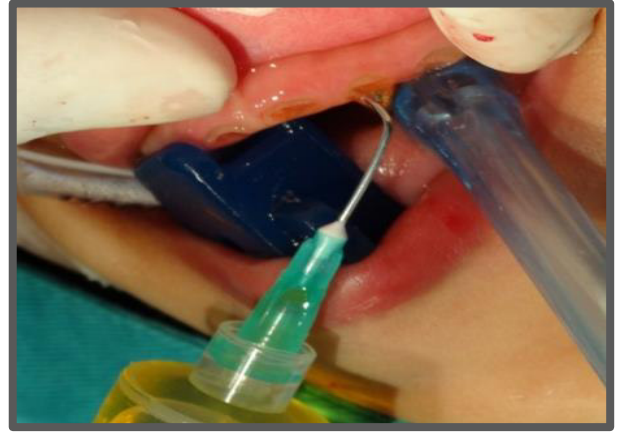

Fig. 92 Lavado final del conducto con rifampicina diluida en pzas 53, 52, 51, 61, 62, 63.

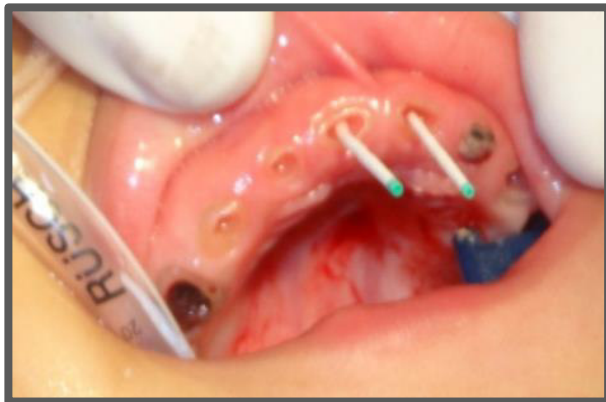

Fig. 93 Secado de conducto con conos de papel, después de finalizada la instrumentación en pzas 53, 52, 51, 61, 62, 63.

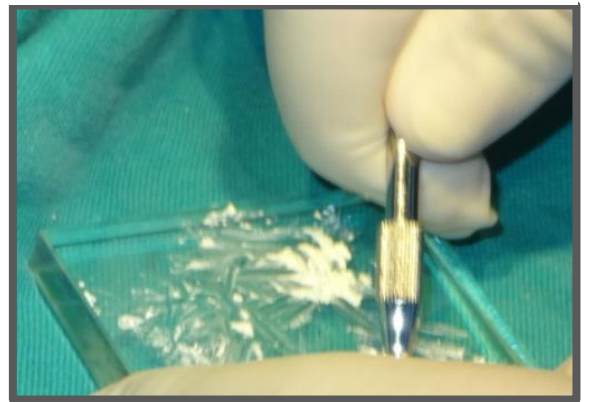

Fig. 94 Preparación de MTA y condensado de material en porta amalgama para su aplicación en conducto radicular de pzas 53, 52, 51, 61, 62, 63.

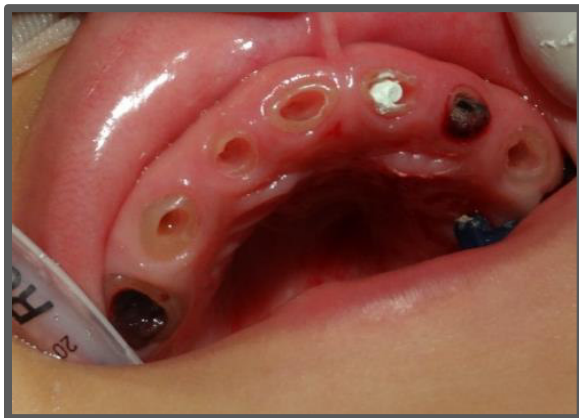

Fig. 95 Aplicación de MTA al conducto radicular pza 61

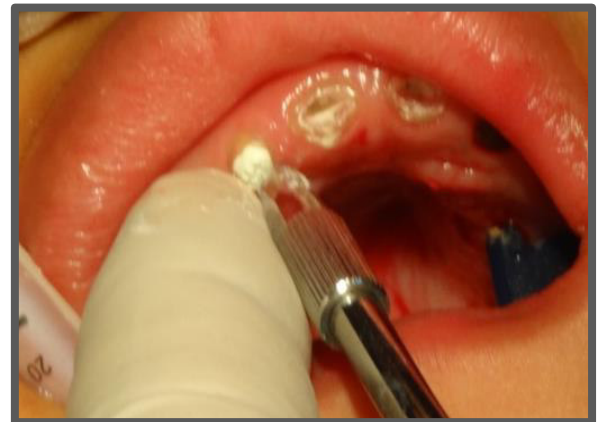

Fig. 96 Aplicación de MTA al conducto radicular con porta amalgama en pzas 53,52,51,61,62,63

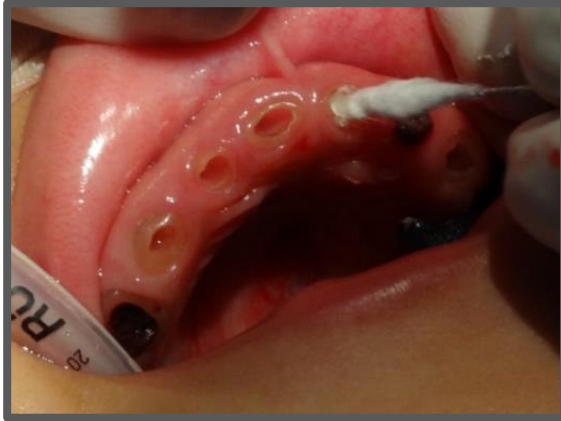

Fig. 97 Condensado de MTA a nivel apical con lima de endodoncia cubierta por algodón estéril en pzas 53, 52, 51, 61, 62, 63.

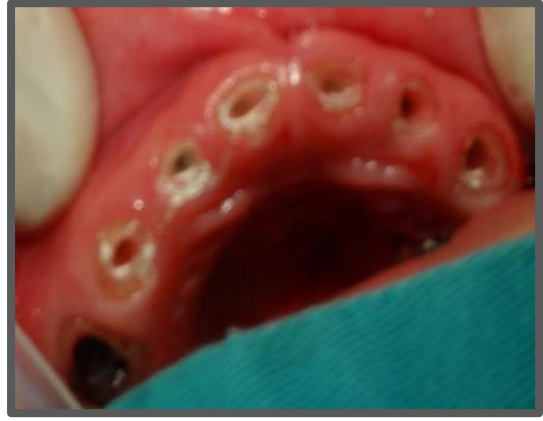

Fig. 98 Aplicación de conos de pasta de óxido de zinc-eugenol como obturación del conducto radicular hasta antes del 1/3 medio y sellado con ionómero de vidrio fluido (glass liner) dejando 5 a 6 mm de desobturación aproximadamente en pzas 53, 52, 51, 61, 62, 63.

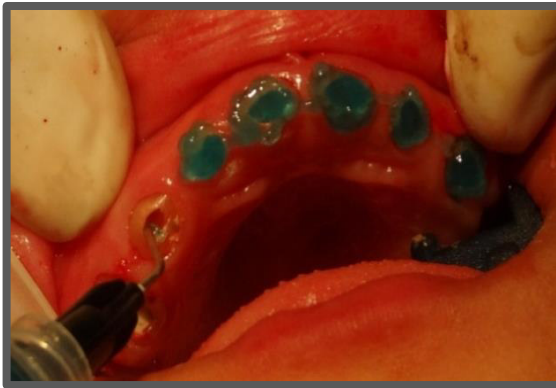

Fig. 99 Aplicación de ácido fosfórico al 37% por 15 segundos para el grabado ácido del tejido dental remanente de piezas 53,52,51,61,62,63.

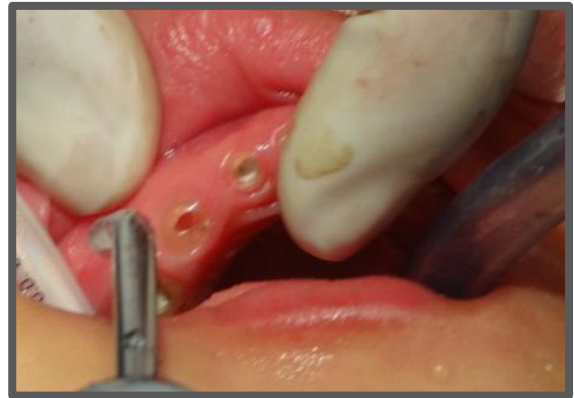

Fig. 100 Lavado durante 5 seg. para eliminación del ácido y secado por 5 seg. de la entrada del conducto radicular.

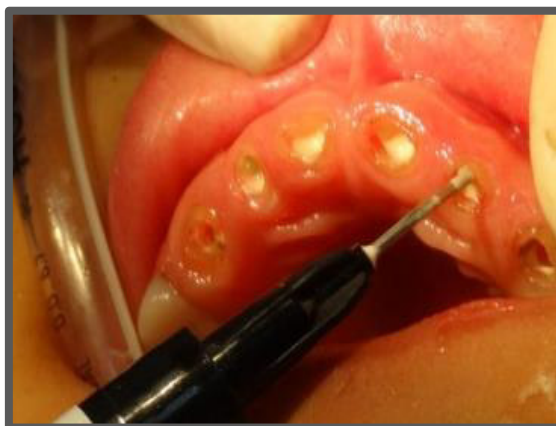

Fig. 101 Aplicación de ionómero de vidrio fluido (glass liner) fotocurable y cemento dual en conducto radicular previo a colocación del poste de fibra de vidrio .

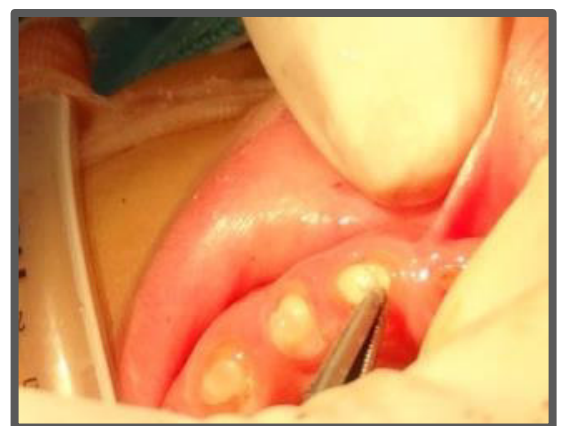

Fig.102 Colocación del poste de fibra de vidrio en conducto de pza53, 52, 51, 61, 62, 63 y posterior fotocurado por 20 segundos.

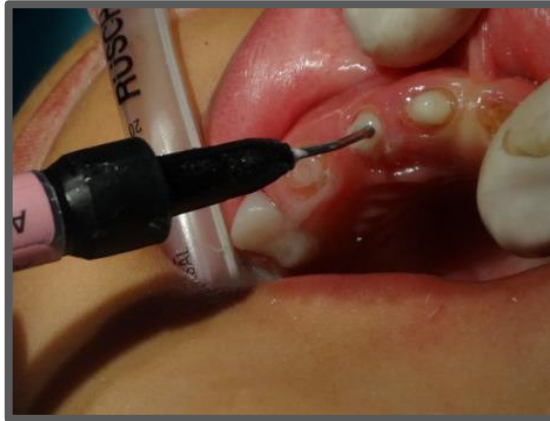


Fig. 103 Restauración con resina de nanorelleno Tetric N-Flow para conformación de muñones y fotopolimerización por 20 segundos en piezas 53, 52, 51.

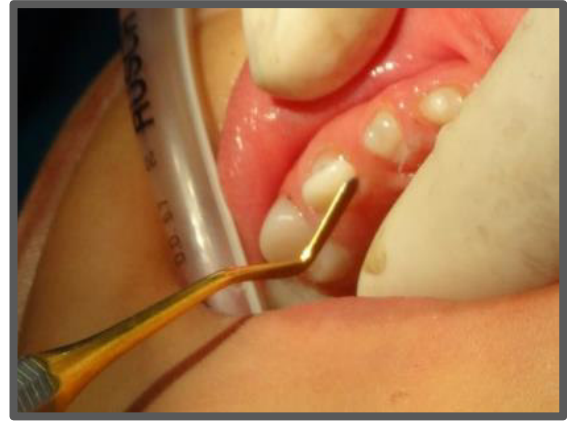

Fig. 104 Restauración y modelado con resina de nanorelleno Tetric N-Ceram usando técnica estratificada a mano alzada para conformación de corona de resina en piezas 53,52,51.

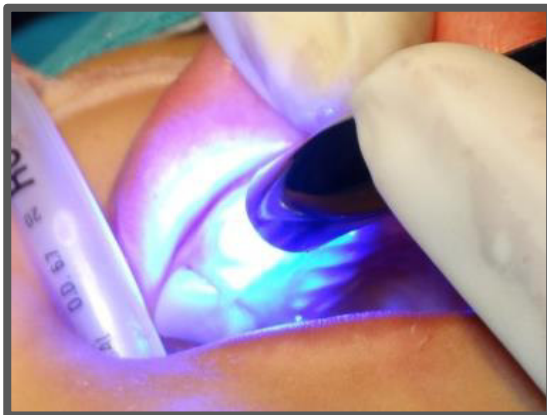


Fig. 105 Fotocurado con lámpara LED por 20 seg.

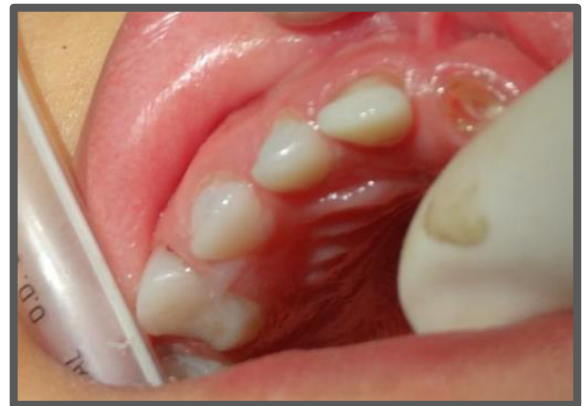

Fig. 106 Vista final de coronas de resina con técnica a mano alzada con resina compuesta fotocurable Tetric N-Ceram con en piezas 54, 53, 52, 51.

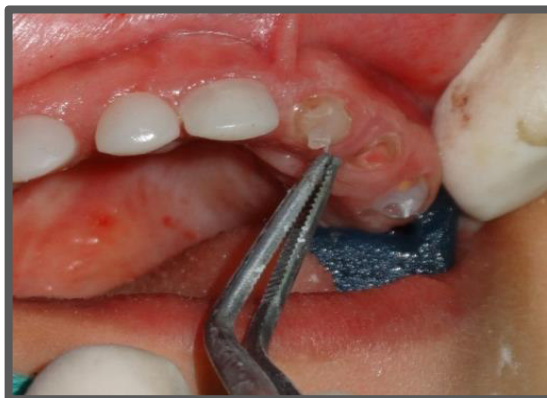

Fig. 107 Cementado del poste de fibra de vidrio en conducto radicular de pzas y posterior restauración con resina fluida de nanorelleno fotocurable Tetric N-Flow para formar muñon dental y fotocurado con lámpara LED por 20 seg en piezas 63, 62, 61

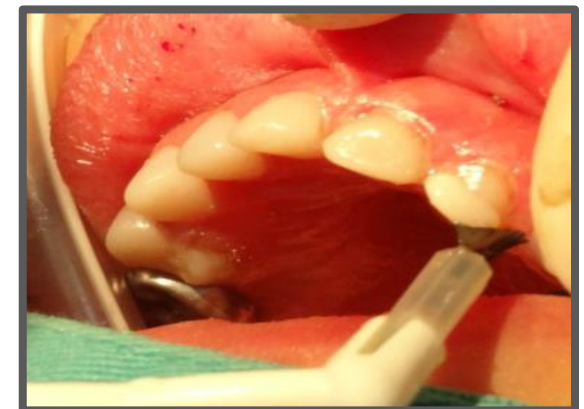

Fig. 108 Aplicación de adhesivo de quinta generación (Single Bond) y fotocurado con lámpara LED por 20 seg en pzas 63, 62, 61.

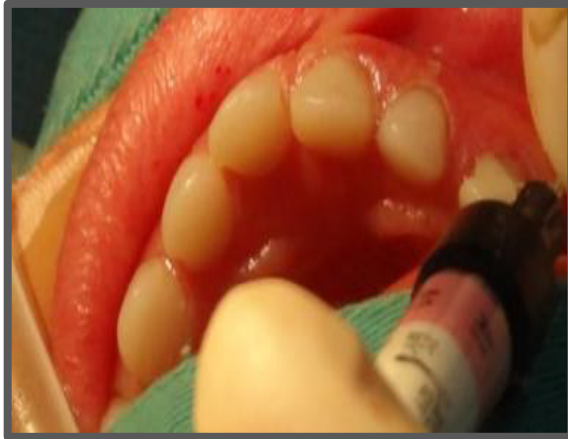

Fig. 109 Restauración con resina fluida con nanorelleno Tetric N-Flow fotocurable para formar muñon dental de piezas 63, 62, 61

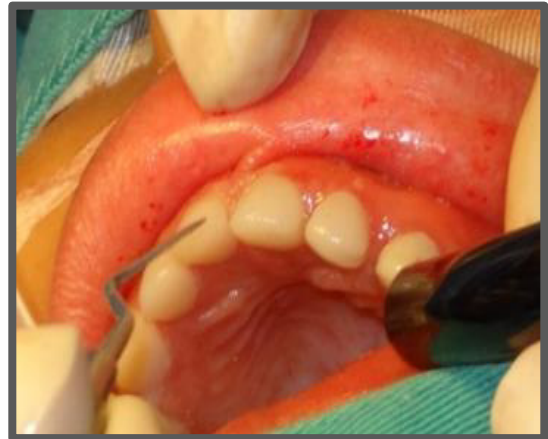

Fig. 110 Fotocurado con lámpara LED por 20 seg

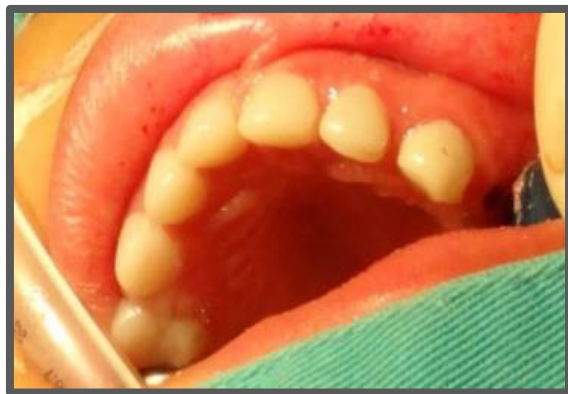

Fig. 111 Vista final de restauración con resina compuesta fotocurable Tetric N-Ceram con coronas de resina con técnica estratificada a mano alzada en piezas 63, 62, 61.

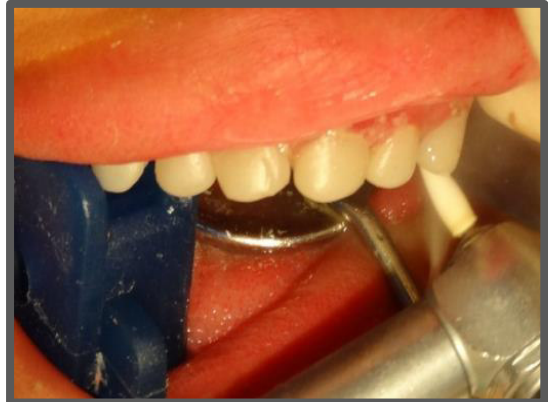


Fig. 112 Pulido y acabado de las coronas de resina del sector anterosuperior con piedra de arkansas en piezas 53,52,51,63, 62, 61.

SEXTO CUADRANTE (POSTERIOR):

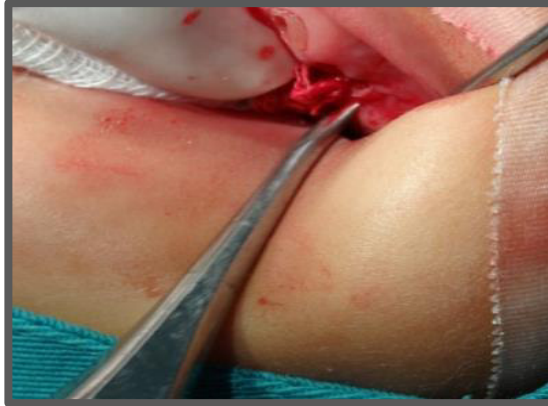


Fig.113 Exodoncia de remanente radicular pza 6.4

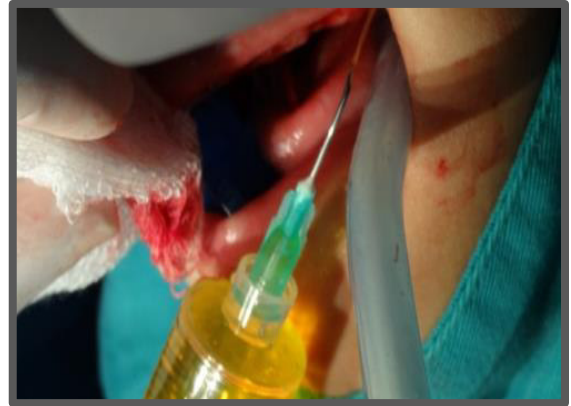

Fig.114 Irrigación y limpieza del alveolo dental con rifampicina diluida de pza 6.4.

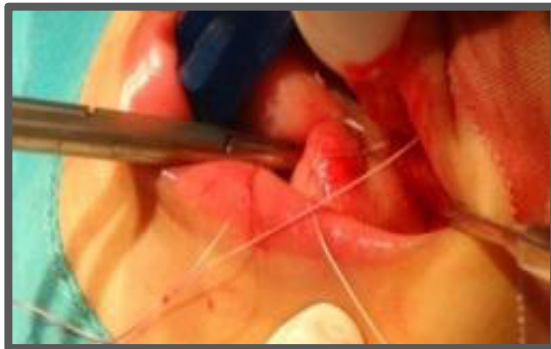

Fig. 115 Sutura del alveolo con vycril 4.0 en pza 64.

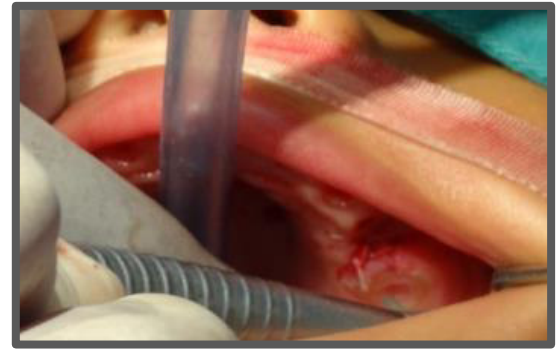

Fig. 116 Eliminación de lesión cariosa en pza 65

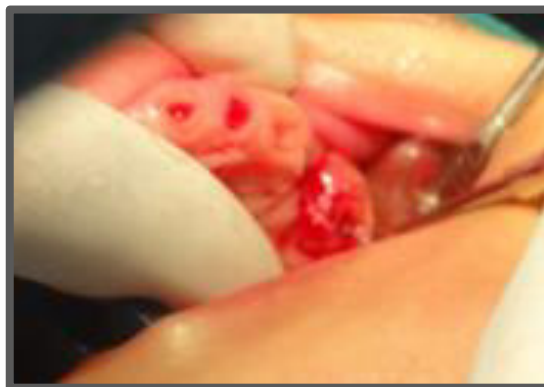

Fig. 117 Apertura y eliminación del techo de la cámara pulpar con instrumento rotatorio iniciar en zona mesiovestibular hasta formar un triángulo, postexposición realizar excéresis de pulpa cameral con cureta para dentina cortante en pza. 65 Posteriormente se realiza el lavado .y aplicación de bolita de algodón para hemostasia.

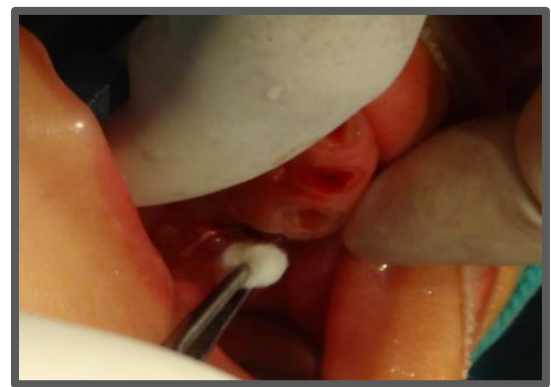

Fig 118 Aplicación de MTA en cámara pulpar y condensado con bolita de algodón estéril como obturación sub-base; aplicación de obturación base con pasta de óxido de zinc-eugenol , sellado con ionómero fluido fotocurable (glass liner en pza 65) y fotocurar por 15 segundos.

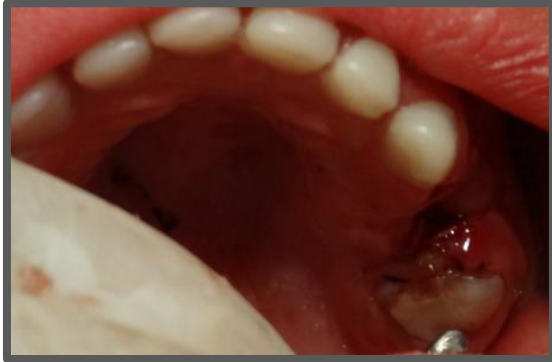

Fig.119 Restauración con resina compuesta Tetric N- ceram para conformación de muñon y corona dental usando técnica estratificada a mano alzada en pza 65.

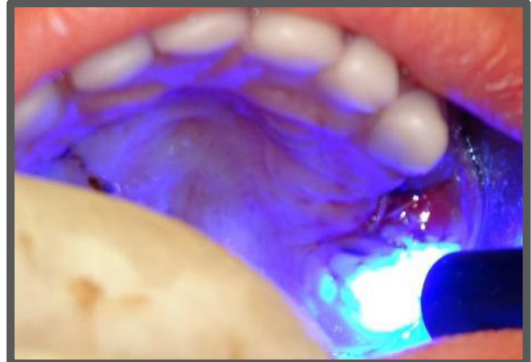

Fig. 120 Fotopolimerización de resina por 20 segundos con lámpara LED.

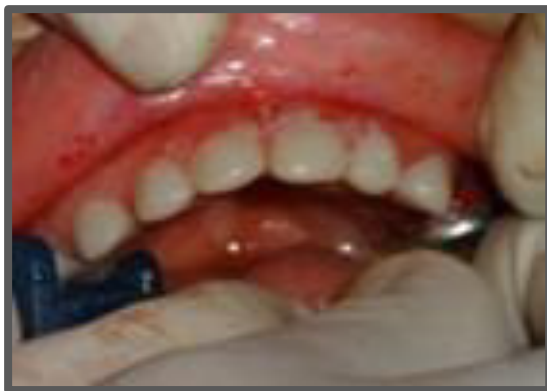

Fig. 121 (Seguir pasos desde fig. 81 hasta fig. 86) Prueba y cementación de la corona metálica preformada con resina dual en pza 65.

SEPTIMO CUADRANTE(POSTERIOR):

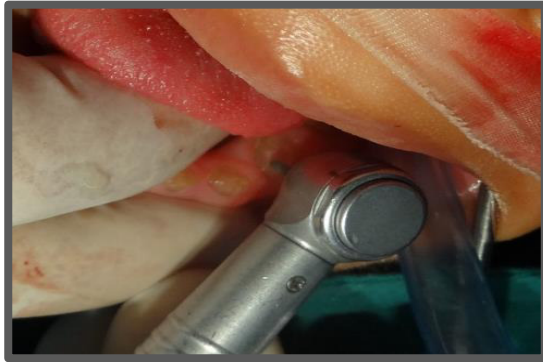


Fig. 122 Apertura y eliminación del techo de la cámara pulpar con instrumento rotatorio iniciar en zona mesiovestibular en pza 74,75.

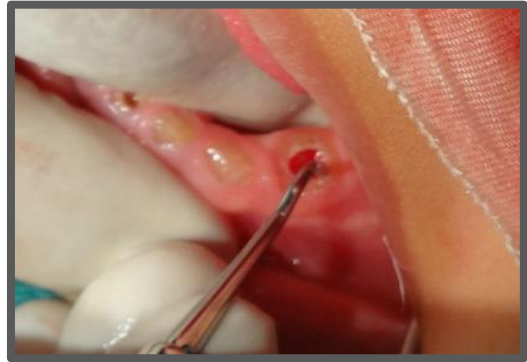

Fig. 123 Postexposición pulpar realizar excéresis de pulpa cameral con cureta para dentina cortante en pza 74, 75.

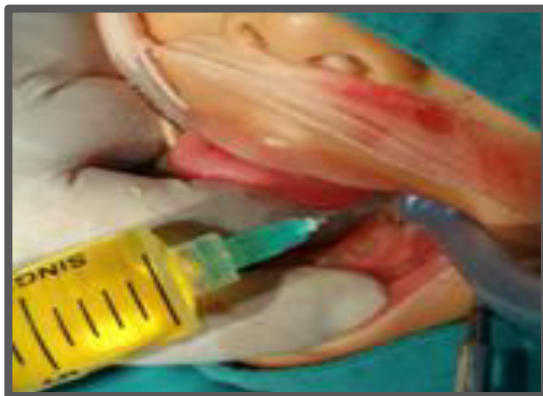

Fig.124 Irrigación de la cámara pulpar con solución de rifampicina diluida en pza74, 75.

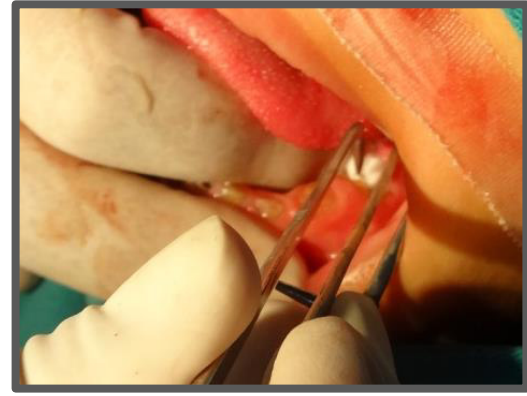

Fig.125 Secado de la cavidad con bolita de algodón estéril

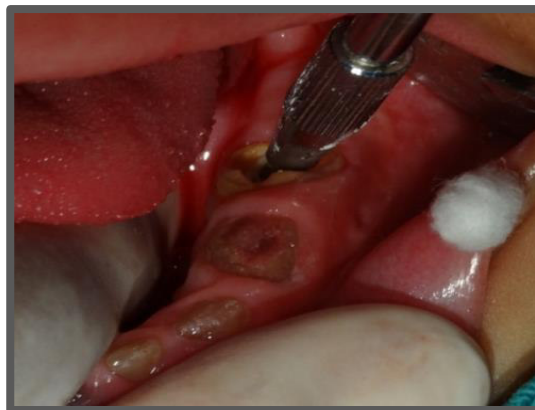

Fig. 126 Aplicación de MTA con porta amalgama en piso de la cavidad de la cámara pulpar en pza 75.

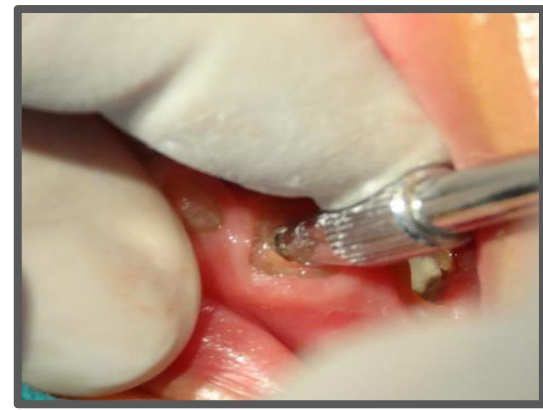

Fig. 127 Aplicación de MTA con porta amalgama en piso de la cavidad de la cámara pulpar en pza 74

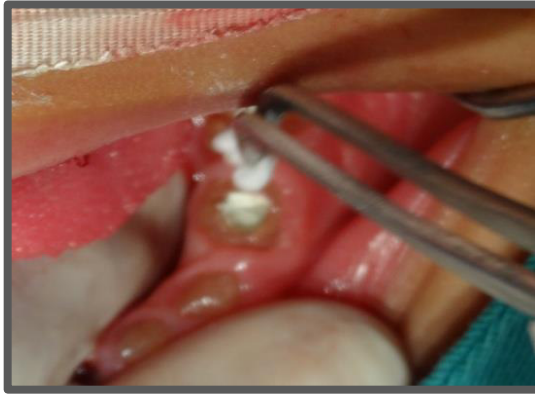


Fig. 128 Condensado de MTA con bolita de algodón estéril como obturación sub-base en pza 74, 75.

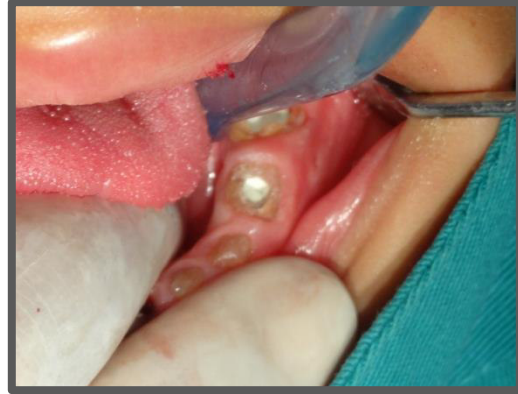

Fig. 129 Vista post aplicación de MTA como sub-base en cámara pulpar y aplicación de obturación base con pasta de óxido de zinc-eugenol en pza 74, 75

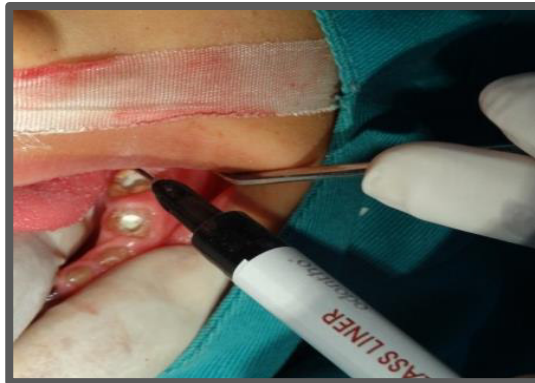

Fig. 130 Sellado con ionómero de vidrio fotocurable (glass liner) y fotocurar por 15 segundos en pza. 74, 75.

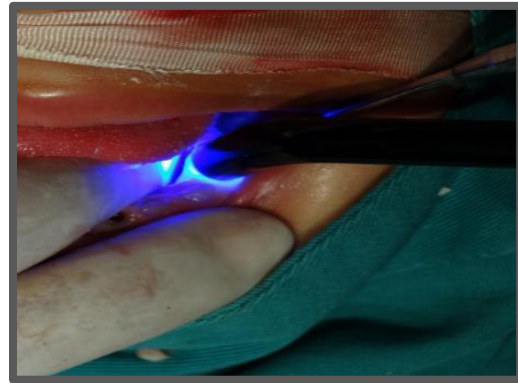


Fig. 131 Fotocurar por 20 seg. con una lámpara LED.

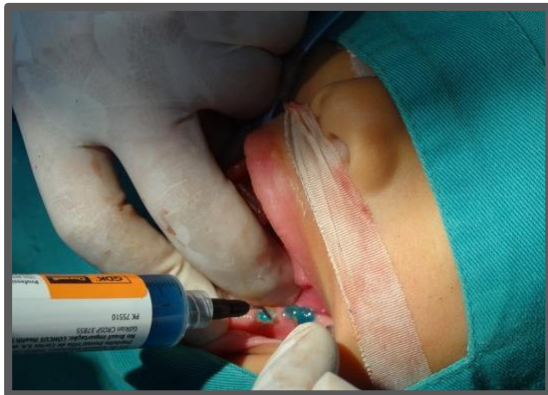

Fig. 132 Aplicación de ácido fosfórico al 37% por 15 segundos para el grabado de piezas 74, 75. Posterior lavado por 5 seg., secado por 5 seg. y aplicación de adhesivo de quinta generación (Single Bond) en pzas 75, 74 y fotocurado por 20 segundos.

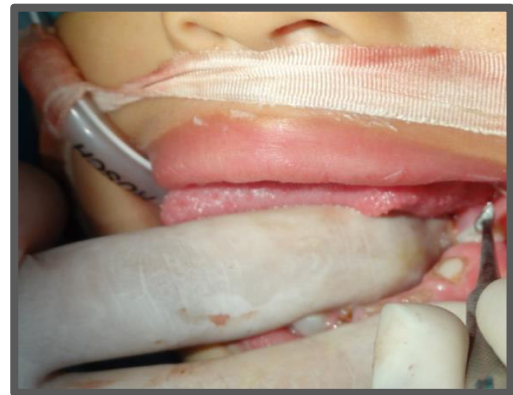


Fig. 133 Restauración con resina de nanorelleno Tetric N-Flow para conformación de muñones. Modelamiento de resina de nano relleno Tetric N-Ceram con técnica estratificada a mano alzada para conformación de corona de resina y fotopolimerización por 20 segundos en pza 74, 75.

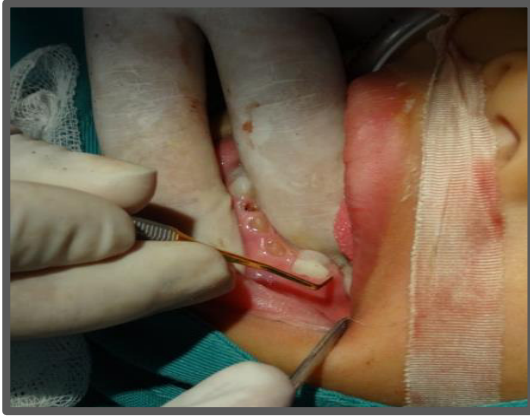

Fig. 134 Restauración con resina compuesta Tetric N- ceram para conformación de corona dental usando técnica incremental a mano alzada en pza 74 , 75.

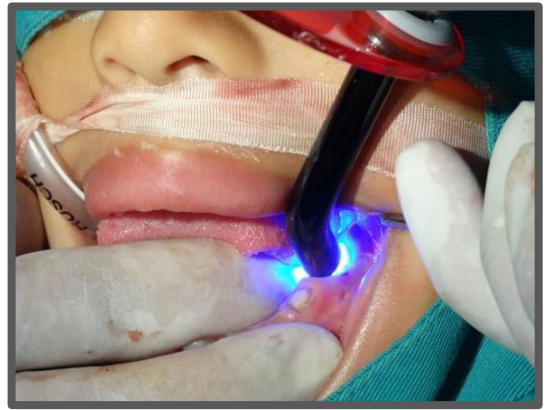


Fig. 135 Fotocurar por 20 seg. con lámpara LED en pieza 74, 75.




Fig. 136 (Seguir pasos desde fig. 81 hasta fig. 86).Desgaste del contorno de la corona metálica preformada, posterior adaptación y prueba en pza 75

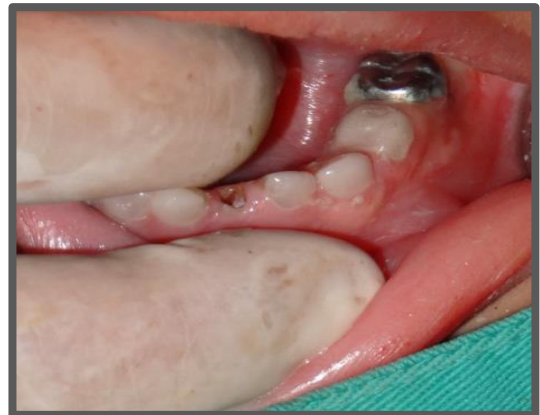

Fig. 137 Prueba y cementación de la corona metálica preformada con cemento dual en pza 75.

OCTAVO CUADRANTE(POSTERIOR):

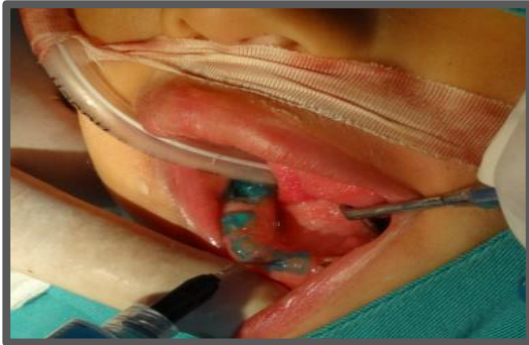

Fig. 138 (Realizar previamente pasos de fig.71 a fig.77). Aplicación de ácido fosfórico al 37% por 15 segundos para el grabado de piezas 84, 85.

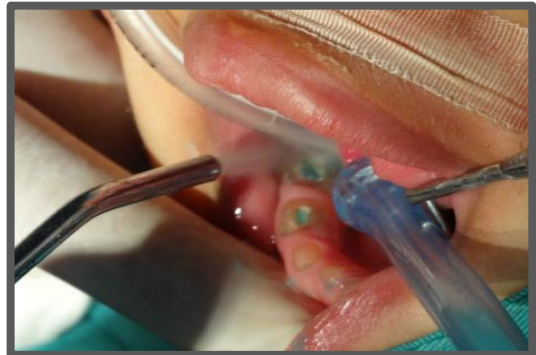

Fig. 139 Lavado por 5 seg. para eliminar ácido grabador y secado por 5 seg..en pza 84,85 .

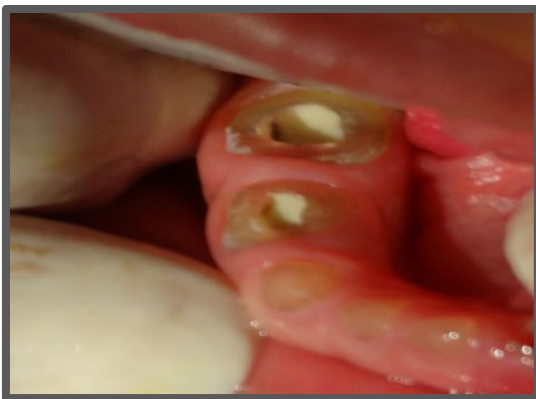

Fig.140 Aplicación de adhesivo de quinta generación (Single Bond) y fotocurar por 20 segundos en pza 84,85

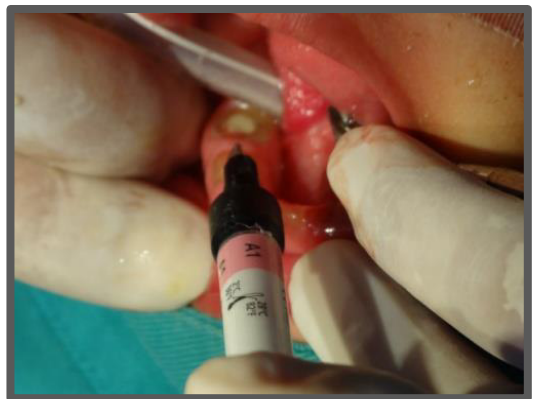

Fig. 141 Restauración con resina de nanorelleno Tetric N-Flow para conformación de muñones. en pza 84,85 y fotocurado por 20 segundos.

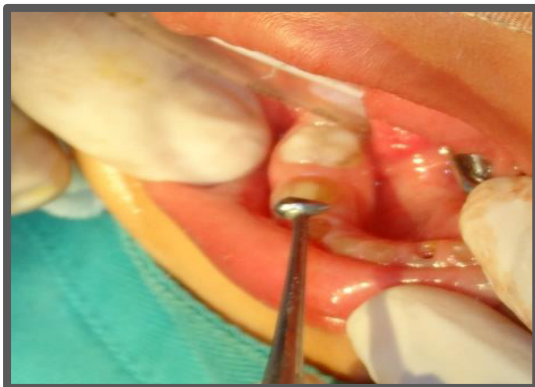

Fig. 142 Restauración y modelamiento de resina de nano relleno Tetric N-Ceram con técnica estratificada a mano alzada para conformación de corona de resina y fotopolimerización por 20 segundos en pza 84, 85.

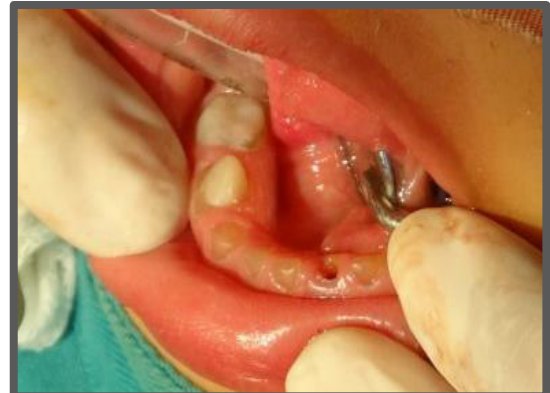

Fig.143 Vista final de coronas de resina compuesta en pza 84, 85

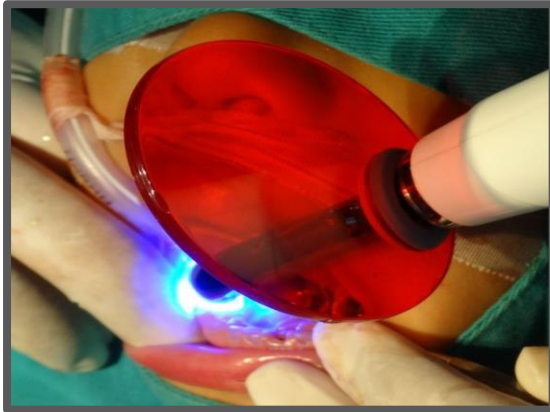


Fig. 144 Fotocurar por 20 seg. con lámpara LED en pieza 84, 85.

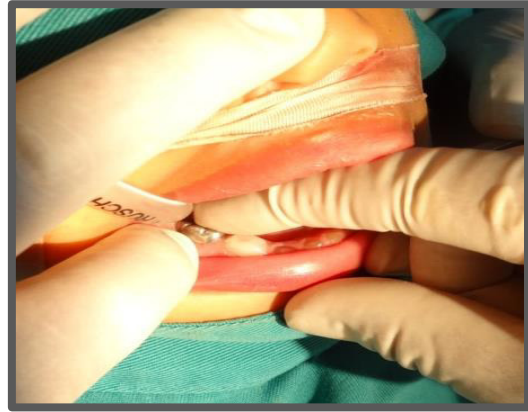


Fig. 145 (previamente realizar pasos de fig. 81 a fig. 86). Prueba y adaptación de la corona metálica preformada en pza 85.

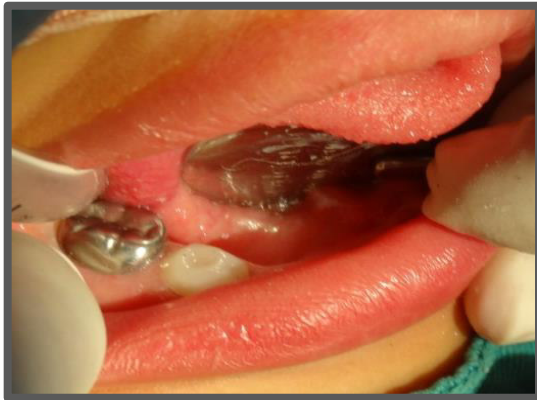

Fig. 146 Cementación de corona metálica preformada con cementodual en pza 85.

SEPTIMO Y OCTAVO CUADRANTE (ZONA ANTEROINFERIOR)

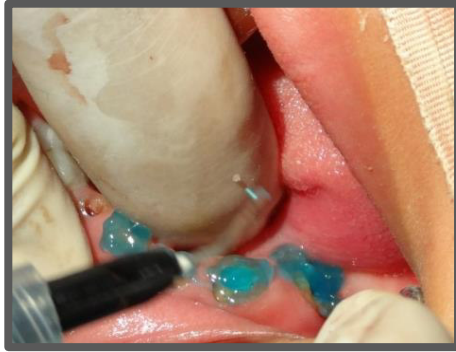

Fig. 147 (previamente realizar pasos de fig. 87 a fig.98) Aplicación de ácido fosfórico al 37% en pzas 73,72,81,82,83 y posterior lavado por 5 seg y secado por 5 seg.

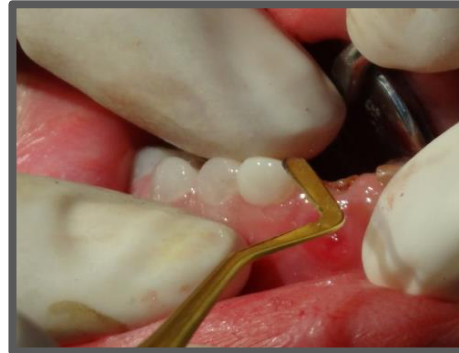

Fig. 148 Aplicación de sistema adhesivo de quinta generación (Single Bond) en pzas en pzas 73,72,81,82,83.

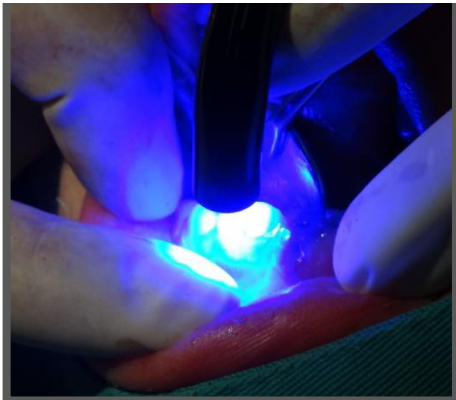


Fig. 149 Fotocurado por 20 segundos Luego realizar restauración con resina de nanorelleno Tetric N-Flow para conformación de muñones en pzas 73,72,81,82,83

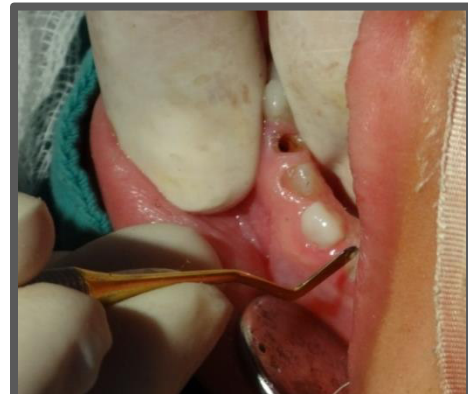

Fig. 150 Restauración y modelado de resina de nanorelleno Tetric N-Ceram con técnica estratificada a mano alzada para conformación de corona en pza 73,72,81,82,83

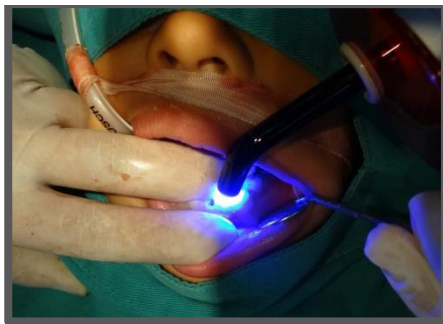


Fig. 151 Fotocurado por 20 seg en pza 73,72,81,82,83

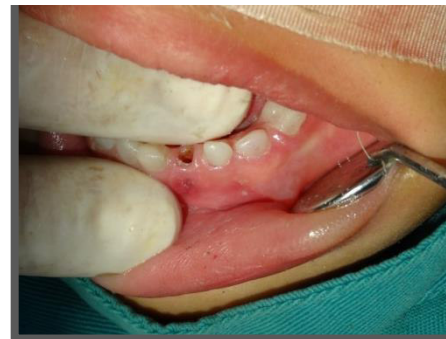

Fig. 152 Vista pos instrumentación de conducto de pza 71



Fig. 153 Preparación de pasta medicada de obturación Tri-mix

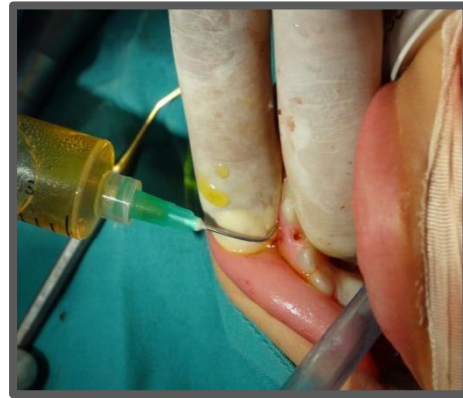


Fig. 154 Irrigación del conducto de pza 71 con rifampicina diluida en solución.

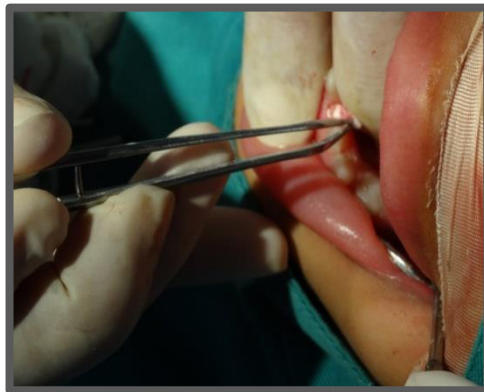

Fig. 155 Secado del conducto con cono de papel después de finalizada la instrumentación en pza 71

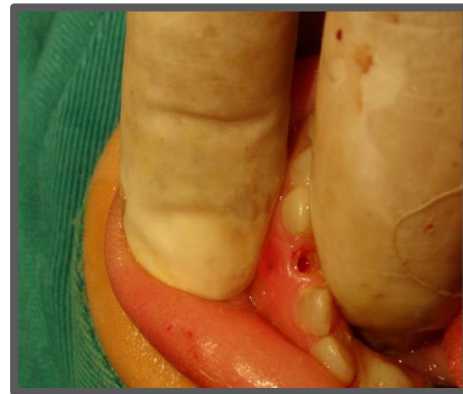

Fig. 156 Aplicación de pasta trimix en conducto y trayecto fistuloso en pza 71 condensado a nivel apical con lima de endodoncia cubierta por algodón estéril

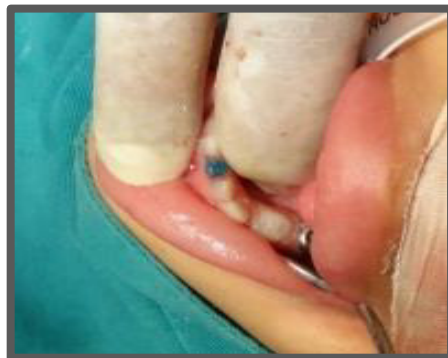

Fig. 157 Previamente aplicar conos de pasta óxido de zinc-eugenol como obturación en conducto radicular hasta antes del 1/3 medio y sellado con ionomero de vidrio fluido (glass liner) dejando 5 a 6 mm de desobturación. Aplicación de ácido fosfórico al 37% para realizar grabado y posterior lavado por 5 seg, secado con conos de papel en pza 71.

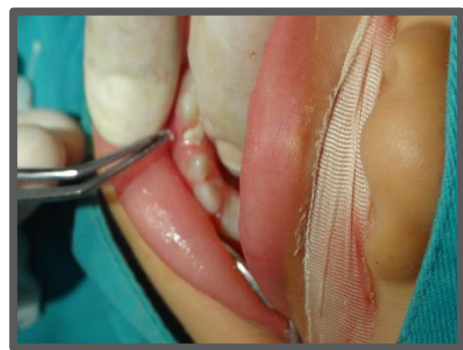

Fig. 158 Aplicación de Cemento dual y poste de fibra de vidrio para reconstrucción en pza 71, luego se fotocura por 20 seg

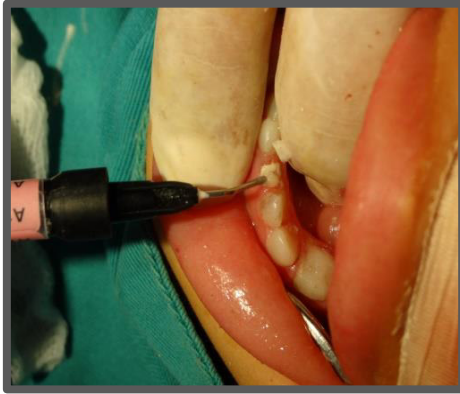


Fig. 159 Restauración con resina de nanorelleno Tetric N-Flow para conformación de muñones y fotopolimerización por 20 segundos en pieza 71

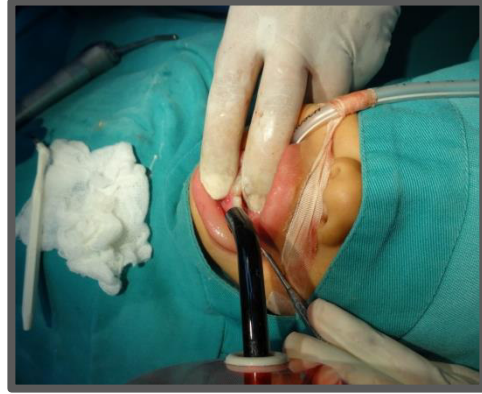

Fig. 160 Restauración y modelado con resina de nano relleno Tetric N-Ceram usando técnica estratificada a mano alzada para conformación de corona de resina en pieza 71.

VISTA FINAL POST -TRATAMIENTO

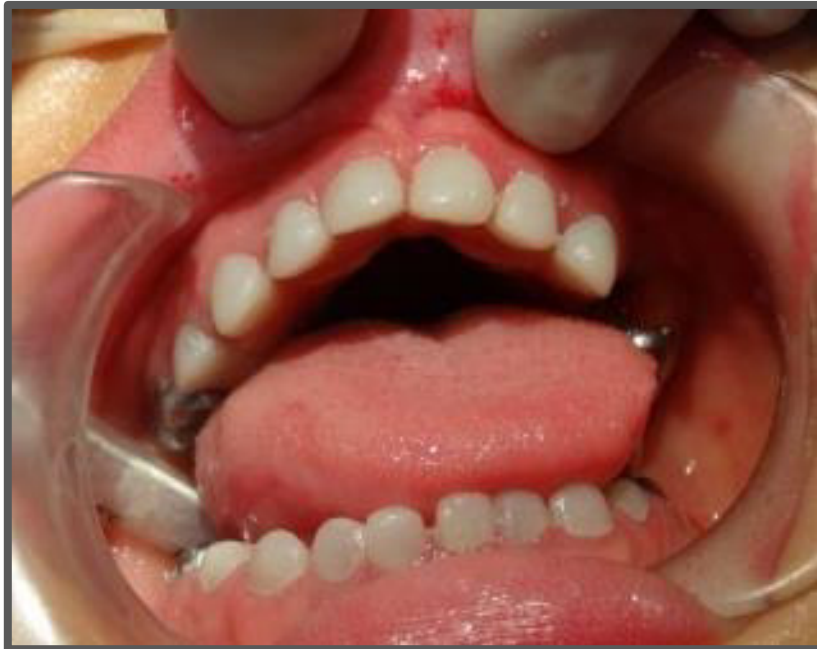

Fig. 161 Paciente completamente rehabilitado con coronas de resina en sector anterior en piezas 54,53,52,51,61,62,63,74,73,72,71,81,82,83,84 y coronas preformadas de acero en parte posterior 55,65,75,85.

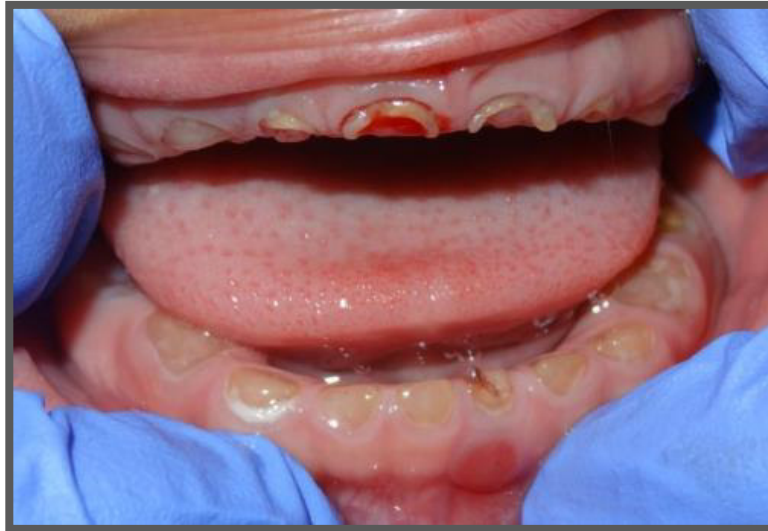TÉRMINO DEL PROCEDIMIENTO EN SALA DE OPERACIONES

- Normas de comportamiento del Anestesiólogo después de culminar el procedimiento.
- Finalizada la cirugía debe seguir monitoreando al paciente hasta que logre una completa recuperación Realiza la canalización del paciente.
- Interviene cuando el cirujano culmina la cirugía en el campo operatorio.
- Ayuda a la sujeción del paciente en la mesa operatoria, tratando de que el mismo tenga la mejor posición.
- Debe monitorear permanentemente al paciente y llevar una planilla anestésica donde figurarán la evolución intraoperatoria de todos los parámetros vitales.
- Debe realizar un informe mencionando si hubo alteraciones pre, intra o post operatorias de los parámetros normales.
- Al culminar la cirugía y el anestesiólogo dio el informe procederán a trasladar al paciente a la unidad de recuperación para su alta, el paciente tendrá sus recetas y evoluciones hechas por el residente

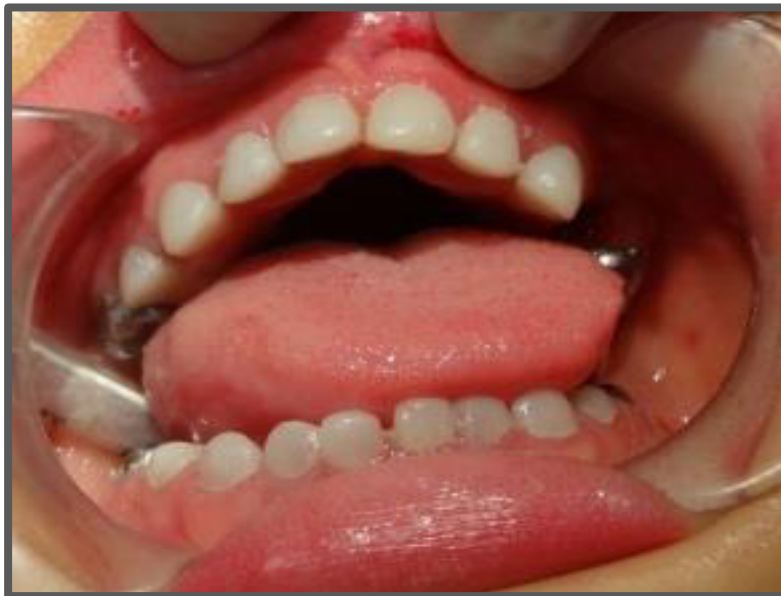TRASLADO DEL PACIENTE A SALA DE RECUPERACIÓN

Al culminar la cirugía y el anestesiólogo dio el informe procederán a trasladar al paciente a la unidad de recuperación para su posterior alta, el paciente debe tener sus recetas, indicaciones y evoluciones hechas por el residente refrendadas por el cirujano asistente.

Libro del centro quirúrgico que será llenado con todos los procedimientos realizados durante la intervención en sala de operaciones.



*Fig. 162 Vista Arcada Superior – Arcada Inferior
Antes del tratamiento*



*Fig. 163 Vista Arcada Superior – Arcada Inferior
Despues del tratamiento*

3.5. EVOLUCION DEL CASO

CONTROL DESPUES DE UNA SEMANA

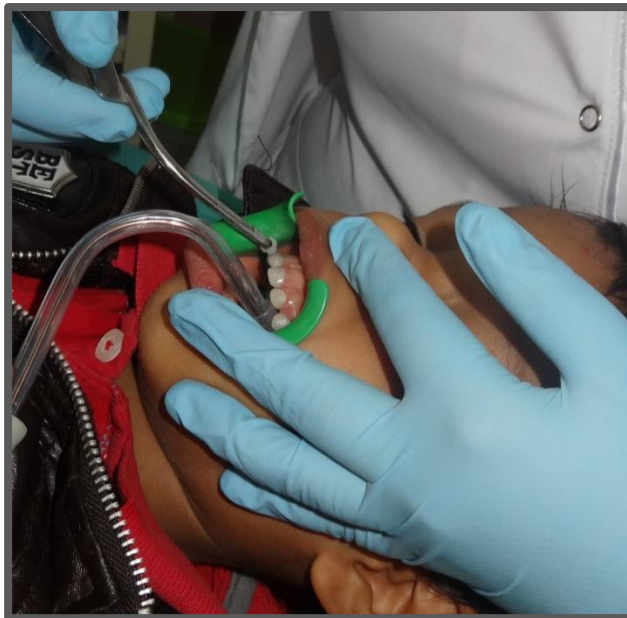


Fig. 164 Profilaxis y aplicación de fluor barniz.

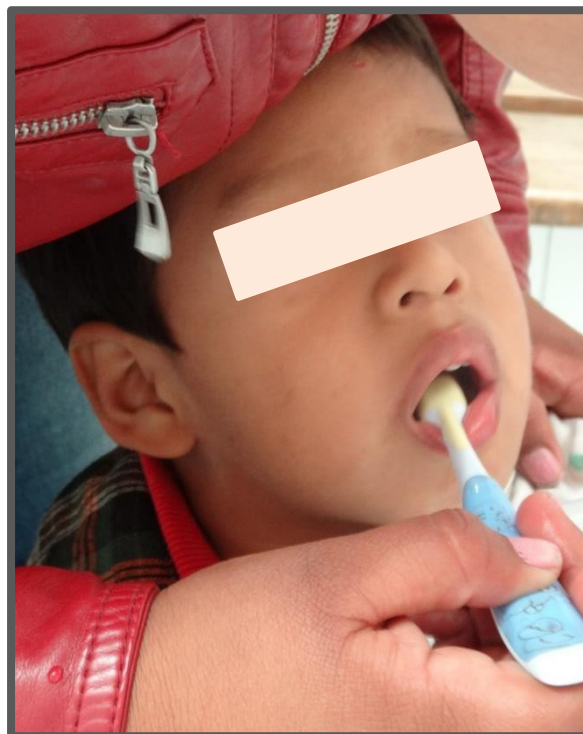

Fig. 165 Fisioterapia y refuerzo en la técnica de cepillado

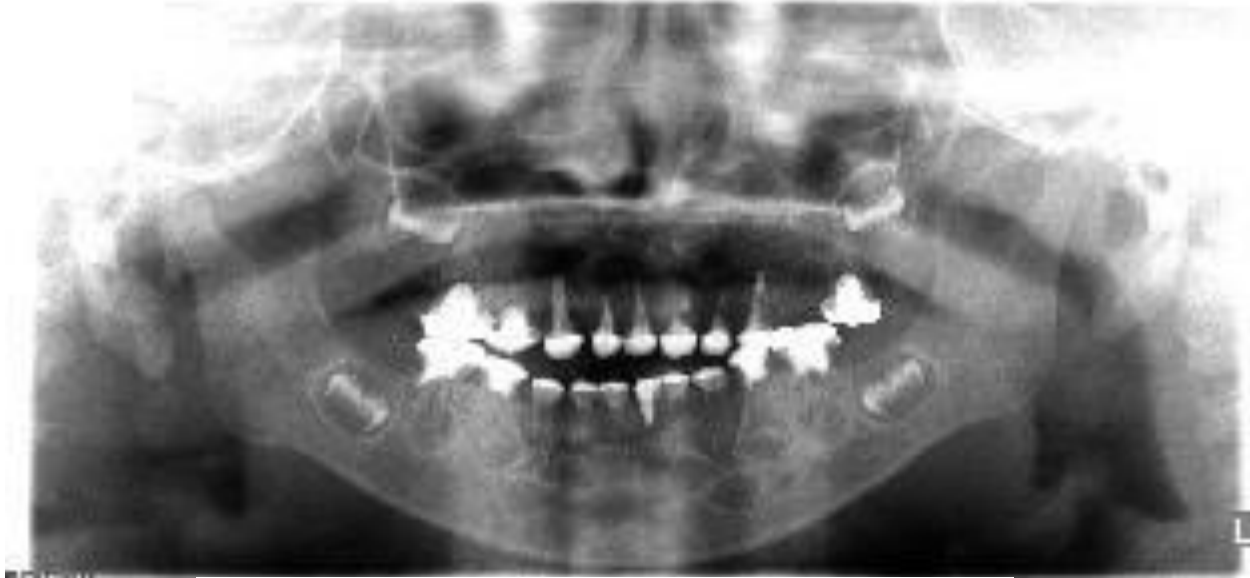CONTROL RADIOGRAFICO AL MES:

Fig. 166 Radiografía Periapical post- tratamiento

INTERPRETACIÓN RADIOGRÁFICA

MAXILA:

- Imagen radiopaca en conducto radicular compatible con tratamiento pulpar en piezas dentales 55, 54, 53, 52, 51, 61, 62, 63, 64.
- Imagen radiopaca a nivel coronal compatible con restauración dental en piezas dentales 54, 53, 52, 51, 61, 62, 63.
- Imagen radiopaca de mayor intensidad a nivel coronal de piezas dentales compatible con restauración metálica en piezas dentales 55 y 65.
- Ausencia de pza 64.

MANDIBULA:

- Imagen radiopaca en conducto radicular compatible con tratamiento pulpar en piezas dentales 75, 74, 71, 84, 85
- Imagen radiopaca a nivel coronal compatible con restauración dental en piezas dentales 74, 73, 72, 71, 81, 82, 83.
- Imagen radiopaca de mayor intensidad a nivel coronal de pzas compatible con restauración metálica en piezas dentales 55 y 65.

Alteración en la estructura dentaria caracterizada por cambios en la morfología coronaria:

- Alteración del esmalte caracterizada por contornos irregular en gérmenes dentarios en pzas 16, 26, 36 y 46

Signos radiográficos compatibles con Amelogénesis Imperfecta.

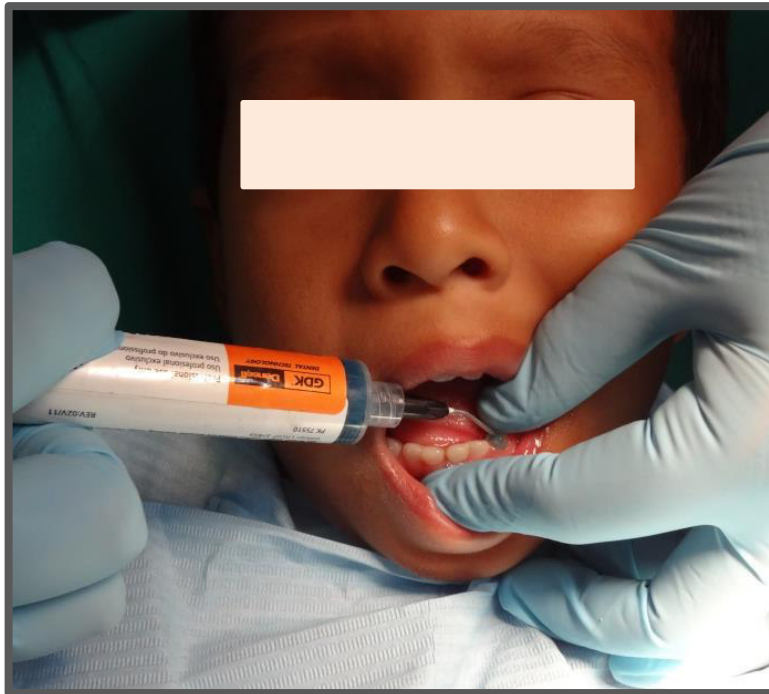CONTROL 6 MESES

Fig. 167 Reconstrucción de corona de resina en pza 73

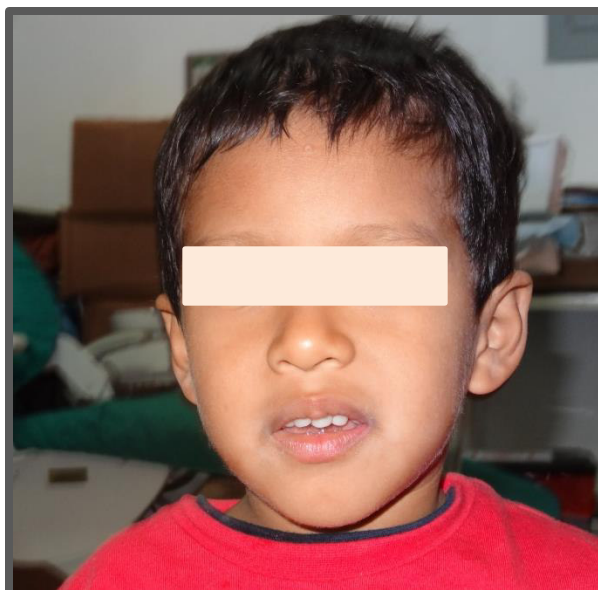

Fig. 168 Paciente se muestra más colaborador al tratamiento, conversa más y se siente mejor después de la rehabilitación

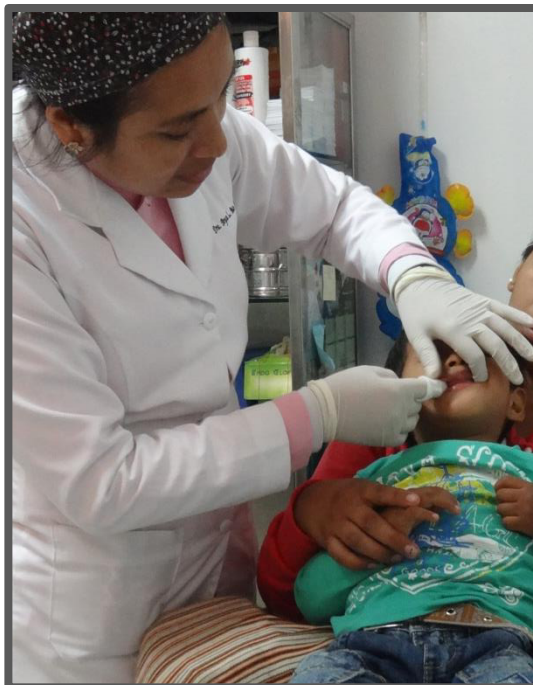CONTROL AL AÑO

Fig. 169 Profilaxis y aplicación de flúor barniz

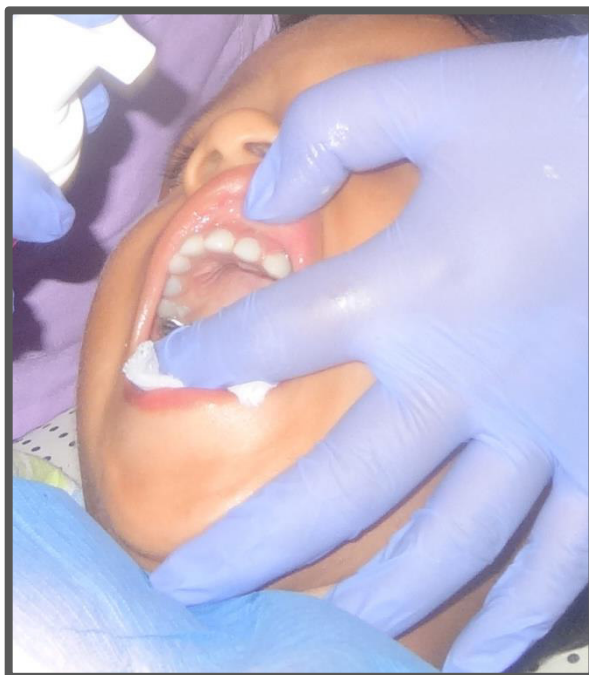
CONTROL AL AÑO

Fig. 170 Se realiza profilaxis y aplicación de flúor, también se comprueba estabilidad de coronas de acero y se realiza reparación de coronas de resina pza 73, 82

IV. DISCUSION

Amelogénesis imperfecta (AI), es un grupo de enfermedades hereditarias que afectan al esmalte de los dientes ya sea en calidad o cantidad, se asocia con malformación coronal y densidad anormal de esmalte. En la mayoría de los dientes con AI, el contenido mineral del esmalte es menor que en los dientes no afectados.¹³ Esto hace referencia clara de que la amelogénesis imperfecta en cualquiera de sus tipos afecta directamente al esmalte alterándolo, situación que se ve reflejada en el caso que reporto debido a que el paciente presenta amelogénesis imperfecta de tipo hipoplásica.

En el caso de pacientes que padecen la AI, los componentes minerales del esmalte se ven afectados por las alteraciones que sufre el esmalte durante su formación, lo que los hace aún más susceptibles a la caries por la pérdida de la dureza del tejido protector que compone el diente.¹⁵

Según Witkop dentro de las características de la amelogénesis imperfecta tipo hipoplásica autosómica dominante, se muestran dientes con un marcado color amarillento, similar a la dentina, y una superficie áspera y granular; las niñas presentan ambas características.³⁴ Clínica y radiográficamente se observa la ausencia casi total del esmalte, lo que provoca que los dientes no establezcan puntos de contacto; además, esta condición se asocia con casos de consanguinidad familiar, y con maloclusión con mordida abierta anterior en

individuos homocigotos.³³ Concordando con este reporte de caso ya que reportamos a un paciente con amelogenesis imperfecta hipoplásica.

Según Varela el tratamiento rehabilitador no debe posponerse demasiado como aconsejan erróneamente algunos profesionales que recomiendan posponer la rehabilitación hasta la erupción de toda la dentición permanente. El criterio actual entre los expertos en los casos graves es ir aportando soluciones estéticas y funcionales de forma progresiva para reducir en lo posible el impacto emocional del trastorno en una edad tan psicológicamente frágil como es la infancia y la adolescencia.

Sapir y Shapira recomiendan al tratar defectos de esmalte, incluir diferentes disciplinas como odontopediatras, ortodoncistas, endodoncistas, periodoncistas, prostodoncistas y realizando interconsultas con otras áreas como la imagenología y la psicología, entre otros. De esta forma, diagnósticos tempranos podrían influir en los resultados del tratamiento. un constante seguimiento y mantenimiento con el equipo de especialistas es esencial para mantener el éxito a largo término.³⁵ Es imprescindible realizar seguimientos a los pacientes a largo plazo o durante toda su vida, porque esta es una afección genética y la estabilidad de las restauraciones o rehabilitación debe ser continuamente monitoreadas.

El abordaje odontológico de este padecimiento ha sido cubierto desde diferentes ópticas, unas más conservadoras que otras. Dependiendo de la dentición que deba ser restaurada, los posibles materiales por ser utilizados son: las resinas

compuestas, los cerómeros, las coronas de acero cromado y las coronas de metal porcelana, asociadas con tratamientos periodontales, ortodónticos y endodónticos, principalmente.³²

Shiguil al tratar la Amelogénesis Imperfecta propone restauraciones con composite en el sector anterior y coronas metal porcelana en el sector posterior para mejorar tanto estética como función.³⁶ Este tipo de tratamiento ofrece ventajas económicas, de resistencia a la masticación, fácil manejo, mejor estética y función para el paciente.

Los niños con AI pueden tener altas necesidades dentales y pueden presentar muchos desafíos dentales. Comprensión, paciencia, comportamiento de capacidad de gestión y la sedación son herramientas valiosas para ayudar a un niño a mantener su dentición. La garantía que un niño esté libre de dolor es esencial. Sin embargo, la mejora de la estética es probablemente, recibido con tanto entusiasmo por el niño y su familia. Prevención del desgaste excesivo también es una prioridad para garantizar que sea suficiente para restaurar la dentición en la edad adulta.⁸

CONCLUSIONES

1. Los cambios orofaciales que se presentan son pérdida de dimensión vertical, deterioro de la estética, sensibilidad a cambios térmicos, problemas en el autoestima, predisposición e incremento de la susceptibilidad a caries, inflamación gingival asociada a placa bacteriana, probabilidad de desarrollar maloclusiones dentales como mordida abierta anterior esquelética y/o dental, interposición lingual y/o deglución atípica, retardo en la erupción e impactación dental entre otros y el tratamiento integral en niños preescolares como el presente caso debe realizarse preferentemente bajo el uso de anestesia general en sala de operaciones para tratamiento de un solo momento.
2. La etiología de la amelogénesis imperfecta se origina como una alteración accidental o alguna mutación del genoma humano. Se ha comprobado que mutaciones en genes como amelogenina, kalicreina, enamelina, matriz metaloproteínasa se relacionan con la formación anormal del esmalte¹⁴, dichos genes afectados se transmiten mediante un patrón de herencia autosómico dominante, autosómico recesivo, ligada al cromosoma X y finalmente el patrón esporádico.
3. Los tipos de amelogénesis imperfecta se basa en la clasificación más utilizada según Witkop que divide a la AI en 4 tipos según el fenotipo: hipoplásico, hipomadura, hipocalcificación e hipoplásica - hipomadurativa asociada con taurodontismo que a su vez se dividen en 15 subtipos en función al fenotipo y secundariamente al modo de herencia.

4. Las manifestaciones clínicas de la amelogénesis imperfecta varían según el subtipo y severidad que manifieste la patología algunas se presentan como disminución irregular del espesor y grosor del esmalte, tonalidad de blanco a amarillento, esmalte blando y rugoso, taurodontismo, pérdida dental congénita, falla de la erupción, reabsorción de raíz o corona, malformaciones de raíz, e hipercementosis han sido reportadas.

5. Las manifestaciones clínicas en pacientes con amelogénesis imperfecta hipoplásica son severa sensibilidad dental, dolor y sangrado, el paciente de este reporte presento pulpitis irreversible en casi todas sus piezas dentales, periodontitis apical crónica en dos piezas y remante radicular en una comprobando así la gran asociación que tiene la caries dental y confirmando la amelogénesis imperfecta como factor predictor de caries dental y gingivitis generalizada asociada a placa bacteriana.

6. El manejo de la prevención en la dentición decidua debe realizarse con aplicaciones de barnices cavitarios y pastas dentales con flúor que sellen los túbulos dentinales. Esto les permitiría a estos pacientes, al mismo tiempo que desordenan la placa con el movimiento mecánico del cepillo, favorecer el aprendizaje de este hábito y realizar la protección temprana de las piezas dentales mediante uso de coronas preformadas de acero o de resina.

7. Las alteraciones fisiológicas que causa la amelogénesis imperfecta son problemas en la fonación, masticación y deglución. A su vez los efectos psicológicos en niños y adolescentes con AI presentan problemas de socialización, estrés, ansiedad, deterioro de la autoimagen, autoestima y sentimientos de inseguridad demuestran preocupación por la estética, comentarios de otras personas y la auto-conciencia
8. Dentro de los aspectos positivos está el tratamiento temprano en edades precoces que asegura un incremento en el éxito del tratamiento y evitar complicaciones futuras del paciente sin tratamiento o con tratamiento tardío en la dentición permanente como caries dental, pulpitis, maloclusiones dentofaciales, infecciones odontoestomatológicas hasta la pérdida de todas las piezas dentales.
9. El tratamiento requerido en el caso de este paciente preescolar diagnosticado con amelogénesis imperfecta hipoplásia fue el tratamiento odontológico integral en sala de operaciones bajo anestesia general con un equipo interdisciplinario nos realizando la rehabilitación con resina compuesta en el sector anterior en búsqueda de estética, resistencia y coronas de acero para el sector posterior que se siguen considerando una excelente opción de restauración, para casos de extensa pérdida o cuando no presente formación de estructura dental²⁵ remanente considerable.

RECOMENDACIONES

- Motivar y lograr el compromiso de los padres o apoderados para realizar el cuidado necesario de la higiene oral y acudir a sus controles postoperatorios
- En tratamientos extensos, en edades precoces y afección generalizada de la dentición es mejor trabajar haciendo uso de anestesia general para manejar la rehabilitación en un solo paso.
- Realizar el tratamiento preventivo y rehabilitador en edades precoces para disminuir la severidad de la enfermedad.
- Realizar más trabajos para conocer la mejor opción de terapéutica con estos pacientes.
- Realizar controles clínicos por mayor tiempo sobre procedimientos realizados es sumamente importante.
- Realizar controles radiográficos de un lapso mayor de tiempo.
- Tener en cuenta no solo el manejo oral del paciente, también requiere apoyo emocional y derivarlo a un profesional de esta área que pueda tratarlo.
- Es necesario un trabajo interdisciplinario en casos de gran complejidad como el reportado para garantizar la atención integral del niño y mejorar el pronóstico de la rehabilitación en su salud oral, psicológica y general.

REFERENCIAS BIBLIOGRAFICAS

1. Collins M, Mauriello S, Tyndall D, Wright J. Dental anomalies associated with amelogenesis imperfect. A radiographic assessment. *Oral Surg Oral Med Oral Pathol Oral Endod.* 1999; 88:358-64
2. Witkop C, Sauk J. Heritable defects of enamel. In: Stewart RE, Prescott GH, editors. *Oral facial genetics.* Mosby Co 1976;151-226
3. Elizabeth J, Priya E, Umadevi K, Ranganathan K. Amelogenesis imperfecta with renal disease a-report of two cases. *J Oral Pathol Med* 2007; 36:625-8.
4. Morales R, Guevara J. Alteraciones estructurales de los dientes. *Kiru.* 2010;7 (2):83-90.
5. El-Sayed W, Shore R, Parry D, Ingleheam C, Mighell A. Hipomaduration amelogenesis imperfect due to WDR72 mutations: a novel mutation and ultrastructural analisis of deciduous teeth. *Cells Tissues Organs* 2011; 194:60-66
6. Kamala K, Sanketh S. Amelogenesis imperfecta an overview. *Rev Oral Medicine* 2012; 84- 88.
7. Igarza G. Rehabilitación protésica en niños. [Investigación bibliográfica del proceso de suficiencia profesional para obtener el título de cirujano dentista] Lima: Universidad Peruana Cayetano Heredia; 2009.
8. McDonald S, Arkutu N, Malik K, Gadhia K, Mckaig S. Managing the paediatric patient with amelogenesis imperfecta. *British Dental Journal* 2012; 212 (9):425-428.

9. Vera A, Bustos I, Castro R. Rehabilitación protésica en odontopediatría: reporte de tres casos clínicos. *Rev Dent Chile* 2003;94(3): 13-17.
10. Keenan A. No trial evidence for restorative interventions in children and adolescents with amelogenesis imperfecta. *Evidence-Based Dentistry* 2014;15(2):45.
11. Rajesh P, Prasad M, Haldal S. Full mouth rehabilitation of a patient with amelogenesis imperfecta: a case report. *Journal of International Oral Health* 2014; 6(4):76-79.
12. Tunkiwala A. Conservative esthetic rehabilitation of a young patient with amelogenesis imperfecta. *Compendium* 2014; 35(3):175-185.
13. Vitkov L., Restorative therapy of primary teeth severely affected by amelogenesis imperfecta. *Quintessence International* March 2006;37:219-221.
14. Bonilla A, Castro S. Amelogenesis imperfecta. Revisión de literatura y reporte de caso. *Odontología Vital* 2011; 2 (15): 24-29.
15. Gutiérrez S. Características clínicas de la caries en individuos con diferentes fenotipos de amelogenesis imperfecta. *Univ Odontol* 2013; 32(68): 51-61.
16. Rodríguez D, Acosta M, Pierdoménico B, Tortolero M. La amelogenesis imperfecta tratada por un equipo multidisciplinario. *Rev Oral* 2010; 11 (33) 569-572.
17. Varela M et al. Amelogenesis imperfecta: a review. *Cient. Dent* 2008; 5(3): 239-246.

18. García Y, Da Silva L, Medina A, Crespo O. Efecto de la pérdida prematura de molares primarios sobre la relación incisiva. *Research Gate* 2011; 1;49-57
19. Ramírez J, Bulnes R, Guzmán R, Elías J, Romeo H. Características y alteraciones de la oclusión en la dentición primaria en preescolares de 3 a 6 años en Tabasco, México. *Odontol Pediatr* 2011;10(1):6-12
20. Colombo R. Manejo clínico de la dimensión vertical. *Rev Gaceta dental* 2011; 1-7
21. Alvitez D. Rehabilitación oral con prótesis fija convencional e implantosoportada. [Reporte clínico para optar el título de especialista en rehabilitación oral] Lima: Universidad Nacional Mayor de San Marcos; 2014.
22. Escobar F. *Odontología Pediátrica*. 1º Edición. Ed. Ripano. Madrid 2012
23. Innes N. A novel technique using preformed metal crowns for managing carious primary molars in general practice. A retrospective analysis. *British Dental Journal* 2006;200(8):22
24. Randall R., Efficacy of preformed metal crowns vs amalgam restorations in primary molars: a sistematic review. *JADA* 2000; 131:337-343.
25. Brenes A, Montero O. Abordaje interdisciplinario de 3 hermanas con amelogénesis imperfecta: reporte de caso. *ODOVTOC UCR* 2010;12: 85-90.
26. Raj A, Deepa M, Hasan A. Genetics and tooth anomalies an update. *Oral Max Path* 2013;4(1):334-338.
27. Sanchez C, Ceballos G, Rodriguez I, Garcia J, Alaminos M. Efectos del grabado ácido en la amelogénesis imperfecta hipomineralizada. Estudio microscópico y microanalítico. *Med. Oral Patol Oral Cir Bucal* 2006;11:40-43.

28. Zahid S, Maxood A, Abdullah S. Enamel defects frequency in deciduous teeth. *Pakistan Oral & Dental Journal* 2014; 34:122-125.
29. Parekh S, Almehateb M, CunnIngham S. How do children with amelogenesis imperfect feel about their teeth?. *International Journal of Paediatric Dentistry* 2014; 24(5):326-335.
30. Canger E, Celenk P, Yenisey M, Odyakmaz S. Amelogenesis imperfect hipoplasitic type associated with some dental abnormlities: a case report. *Braz Dent J* 2010; 21(2):170-4.
31. Lundgren G. Outcome of restorative treatment in young patients with amelogenesis imperfect. A cross sectional, retrospective study. *Journal of Dentistry* 2014; 42(11):1382-1389.
32. Yamaguti P, Acevedo A, de Paula L. Rehabilitation of an adolescent with autosomal dominant amelogenesis imperfecta: case report. *Operative Dent*, 31, 266-272.
33. Hart T et al. Novel ENAM mutation responsible for autosomal recessive amelogenesis imperfecta and localised enamel defects. *J Med Genet* 2003; 40:900-906.
34. Witkop C. Enfermedades genéticas y esmalte. *Genética Craneofacial* 1975; 70.
35. Sapir S, Shapira J. Clinical solutions for developmental defects of enamel and dentin in children. *Pediatr Dent* 2007; 29:330-6.

36. Shigil K, Angadi G, Shigli A. Restoration of esthetics and function in a patient with amelogenesis imperfecta: A clinical report. *J Indian Prostodont Soc* 2006; 6:43-6.

37. Farias J. Tratamiento odontológico integral y consideraciones clínicas en pacientes con asma bronquial. [Reporte clínico para optar el título de especialista en rehabilitación oral] Lima: Universidad Nacional Mayor de San Marcos; 2013